22101344050

S. BASCH's
Buchhandlung u. Antiquariat
Berlin N.
Friedrichstrasse 106
Ecke der Ziegelstrasse.

Joachim
Stud. med.
Freiburg i/Br.

Cursus

der

normalen Anatomie

des

menschlichen Körpers.

Von

Dr. Gustav Brösike,

Custos und I. Assistent am Königl. Anatomischen Institut zu Berlin.

Zweite, vielfach verbesserte Auflage.

Mit 35 Holzschnitten.

BERLIN.
FISCHER'S MEDICINISCHE BUCHHANDLUNG
H. Kornfeld.
1890.

M15210

WELLCOME INSTITUTE LIBRARY
Coll. welMOmec
Call No. QS4
1890
B87c

Vorrede zur ersten Auflage.

Wer heutzutage ein neues Lehrbuch der Anatomie herausgiebt, sei es auch in der bescheidenen Form des vorliegenden Werkes, hat bekanntlich die moralische Verpflichtung, sich wegen dieses Wagnisses zu entschuldigen. Ich kann zu meiner Entschuldigung anführen, dass ich zur Herausgabe dieses Büchleins durch die oft wiederholten Bitten meiner Zuhörer veranlasst worden bin, welche den Inhalt der von mir seit einer Reihe von Jahren gehaltenen anatomischen Curse nicht in der Form von incorrect und flüchtig geschriebenen Heften, sondern eines durch mich als richtig legitimirten Druckwerkes in ihre weitere Lebensthätigkeit hinübernehmen wollten. Indessen nicht allein für meine früheren, sondern auch für meine zukünftigen Zuhörer ist dieses Buch geschrieben. Es soll den letzteren die Möglichkeit gewähren, den Erläuterungen, welche ich an Zeichnungen und Praeparaten in meinen Cursen zu geben pflege, mit grösserem Verständniss folgen zu können, ohne dass ihre Aufmerksamkeit durch das lästige und verwirrende Mitschreiben abgelenkt wird; es soll ihnen die weitere Möglichkeit bieten, sich auch späterhin durch selbständiges Studium an Praeparaten oder mit Hülfe von Atlanten schnell und leicht Alles dasjenige ins Gedächtniss zurückzurufen, was sie in meinen Cursen gehört und gesehen haben.

Da das Contingent meiner Zuhörer sich seit langer Zeit fast ausschliesslich aus älteren Studenten oder aus Aerzten zusammensetzt, so ist es selbstverständlich, dass das

vorliegende Büchlein nicht ganz mit einem Grundriss der Anatomie auf einer Stufe steht. Wenngleich ich im Allgemeinen der Erörterung unwesentlicher anatomischer Verhältnisse nur wenig Platz eingeräumt habe, so habe ich mich andererseits trotz des knappen Rahmens, in welchen ich den umfangreichen Stoff einzwängen musste, nicht gescheut, überall dort ausführlicher und detaillirter zu sein, wo mir irgend ein Organ, irgend eine Gegend das Interesse des praktischen Mediciners, insbesondere des Chirurgen in höherem Masse in Anspruch zu nehmen schien. In Folge dessen wird man den Leisten- und Schenkelcanal, die Gelenke, die Schleimbeutel und Schleimscheiden, die Fascien und vieles Andere in diesem Büchlein genauer als in manchem grossen Handbuch der Anatomie erörtert finden.

Abgesehen von der besonderen Betonung aller für die medicinische Praxis wichtigen Dinge habe ich allen anderen Rücksichten stets das Bestreben vorangestellt, den gegebenen Stoff in übersichtlicher, leicht fasslicher und leicht memorirbarer Darstellung zu geben. Diesem Bestreben habe ich die Eintheilung des ganzen Stoffes, die Disposition innerhalb der einzelnen Abschnitte, ja selbst die Terminologie untergeordnet. Aus diesem Grunde lasse ich bei jedem Körpertheil auf die Beschreibung der Knochen gleich diejenige der Gelenke, auf die letztere wiederum unmittelbar diejenige der zugehörigen Muskeln folgen; aus eben denselben Gründen musste jedoch die Nerven- und Gefässlehre im Zusammenhang besprochen werden. So habe ich mich auch nicht dazu entschliessen können, mich in Bezug auf die Darstellungsweise und die Terminologie ängstlich an einen unserer anatomischen Meister, sei es an Hyrtl, sei es an Henle, anzuschliessen. Ich habe mich z. B. der Henle'schen Nomenclatur bedient, wo es mir schien, dass dieselbe einen wesentlichen Gewinn für das leichtere Verständniss oder die correctere Bezeichnung der Dinge bedeutete. Ich habe jedoch niemals versäumt, betreffenden Ortes auch die in anderen

anatomischen Handbüchern gebräuchlichen Termini in Parenthese hinzuzufügen, so dass es Jedem leicht sein wird, sich in diesem Buche zu orientiren, ganz gleich, nach welchem grösseren Werke derselbe seine ersten anatomischen Studien gemacht hat.

Die beigegebenen Zeichnungen, für deren Ausführung ich Herrn cand. med. RUHEMANN zu Dank verpflichtet bin, sind entsprechend dem Zweck dieses Werkes fast überall schematisch gehalten und sollen hauptsächlich dazu dienen, die bekannten grossen Atlanten von HENLE und HEITZMANN zu ergänzen, insbesondere in einzelnen Punkten verständlicher zu machen. Da das eine oder andere der beiden letztgenannten Werke sich wohl in dem Besitz eines jeden Mediciners befinden wird, habe ich es für überflüssig erachtet, diesem Büchlein Zeichnungen von Praeparaten einzufügen, welche dasselbe nur unnützerweise vertheuert haben würden.

Es ist mir ferner eine angenehme Pflicht, Herrn Dr. med. BURGHARDT meinen besten Dank für die Hülfe zu sagen, welche mir derselbe bei der Correctur dieses Werkes in uneigennützigster Weise geleistet hat.

Wenn dieses Buch auch über den Kreis meiner Zuhörer hinaus Anerkennung finden sollte, so kann ich nicht umhin, die Leser desselben vor einer Gefahr zu warnen, welche dasselbe allerdings mit allen anderen compendiös geschriebenen Werken theilt. Wer seine anatomischen Studien an Praeparaten gemacht hat, dem wird es auch Nutzen bringen, wenn er später versucht, sich allein mit Hülfe dieses Buches die Anatomie wieder ins Gedächtniss zurückzurufen. Wer dagegen glaubt, es genüge ein gedankenloses Auswendiglernen desselben, um ein kenntnissreicher Anatom zu werden, dürfte allerlei unangenehmen Enttäuschungen schwerlich entgehen.

Berlin, im Juli 1889.

Dr. G. Brösike.

Vorrede zur zweiten Auflage.

Die erfreuliche Thatsache, dass ich schon wenige Monate nach Vollendung der ersten Auflage gezwungen war, an die Bearbeitung der zweiten zu gehen, lässt mich annehmen, dass ich mich mit der Behandlung des vorliegenden Stoffes im Grossen und Ganzen auf dem richtigen Wege befunden habe. Dies Buch ist für den Studenten geschrieben, dem, wie HYRTL wohl mit Recht meint, über die Brauchbarkeit eines Lehrbuches das erste Urtheil zusteht. Dafür aber, dass das letztere soviel günstiger ausgefallen ist, als ich erwartet habe, dass mir soviel freundliche Worte der Anerkennung von Bekannten und Unbekannten aus den verschiedensten Gegenden Deutschlands zugegangen sind, dafür fühle ich mich umsomehr verpflichtet, meinen Dank auszusprechen, als ich mir wohl bewusst bin, dass die erste Auflage noch durch mancherlei Fehler und Mängel entstellt wurde.

Die letzteren auszumerzen, wichtige Lücken auszufüllen, Unklarheiten zu beseitigen, ist bei der Bearbeitung dieser neuen Auflage mein Bestreben gewesen. Ein besonderes, neues Capitel ist der Beschreibung des Schenkelcanals gewidmet. Auch schien es mir nothwendig zum besseren Verständniss gewisser schwieriger Verhältnisse, noch einige neue Zeichnungen einzufügen. Ich hoffe und wünsche, dass sich das Buch in dieser neuen Gestalt der Gunst seiner Leser nicht in geringerem Maasse erfreuen möge, als dies bisher der Fall gewesen ist.

Herrn cand. med. MÜNSTERMANN für seine uneigennützige Hülfe bei der Ausführung der Correcturen meinen besten Dank!

Berlin, im Juli 1890.

Dr. G. Brösike.

Inhalts-Verzeichniss.

Erster Theil.

Knochen-Bänder- und Muskellehre.

Seite

Einleitung 1

Kopf und Hals.

I. Die Knochen des Hirnschädels 7
A. Das Stirnbein 7
B. Das Scheitelbein 11
C. Das Hinterhauptbein 13
D. Das Keilbein 17
E. Das Schläfenbein 22
F. Das Siebbein 30
II. Die Knochen des Gesichtsschädels 32
A. Das Nasenbein 32
B. Das Thränenbein 32
C. Das Jochbein 33
D. Das Pflugscharbein 34
E. Die untere Muschel 34
F. Das Oberkieferbein 35
G. Das Gaumenbein 40
H. Der Unterkiefer 41
III. Allgemeine Betrachtung der Schädeloberfläche . . . 42
A. Die Basis cranii externa 42
B. Die Basis cranii interna 47
C. Die Augenhöhlen 52
D. Die Nasenhöhle 55
IV. Unterkiefer, Zungenbein und Bänder des Unterkiefers. 59
A. Der Unterkiefer 59
B. Das Zungenbein 61
C. Die Bänder des Unterkiefers 62
V. Die Muskeln und Fascien des Kopfes 65
A. Die Kaumuskeln 65
B. Die Schädel- oder Kopfmuskeln im engeren Sinne 66
C. Die Augenmuskeln 68

Seite

D. Die Gesichtsmuskeln 71
E. Die Fascien des Kopfes 73
VI. Die Muskeln, Fascien und Regionen des Halses . . . 74
A. Die Halsmuskeln 74
B. Die Fascien des Halses 80
C. Die Regionen des Halses 82

Rücken, Brust und Bauch.

VII. Die Knochen, Bänder und Muskeln des Rückens . . 85
A. Die Wirbelsäule 85
B. Die Bänder der Wirbelsäule 91
C. Die Muskeln des Rückens 94
D. Die Fascien des Rückens 101
VIII. Die Knochen, Bänder, Muskeln, Fascien und Regionen des Thorax 102
A. Der knöcherne Thorax 102
B. Die Bänder des Thorax 107
C. Die Brustmuskeln 110
D. Die Fascien der Brustmuskeln 118
E. Die Achselhöhle und Regionen des Thorax 119
IX. Bauchmuskeln und -fascien, Leistencanal und Regionen des Bauches 120
A. Die Bauchmuskeln 120
B. Die Fascien der Bauchwand 124
C. Der Leistencanal 125
D. Die Regionen des Bauches 131

Obere Extremität.

X. Die Knochen der oberen Extremität 132
A. Die Knochen des Schultergürtels (Schlüsselbein und Schulterblatt) 132
B. Das Oberarmbein 134
C. Die Unterarmknochen 136
D. Die Knochen der Hand 139
XI. Die Bänder der oberen Extremität 143
A. Die Bänder der Scapula und Clavicula 143
B. Das Schultergelenk 144
C. Das Ellenbogengelenk 146
D. Die Gelenke und Bänder zwischen den beiden Unterarmknochen 148
E. Die Gelenkverbindungen der Hand 149
F. Die Verstärkungsbänder der Hand 152
XII. Die Muskeln und Fascien der oberen Extremität . . 155
A. Die Schultermuskeln 155
B. Die Oberarmmuskeln 156
C. Die Unterarmmuskeln 158
D. Die Muskeln der Hand 164
E. Die Fascien der oberen Extremität 169
Die Sehnenscheiden der Hand 171

Seite

Untere Extremität.

XIII. Die Knochen der unteren Extremität 175
A. Das Becken 175
B. Das Oberschenkelbein und die Kniescheibe 182
C. Die Unterschenkelknochen 185
D. Die Knochen des Fusses 187
XIV. Die Gelenke und Bänder der unteren Extremität . . . 193
A. Die Bänder des Beckens 193
B. Das Hüftgelenk 196
C. Das Kniegelenk 199
D. Die Bandverbindungen zwischen Tibia und Fibula 204
E. Die Gelenke und Bänder des Fusses 205
XV. Die Muskeln und Fascien der unteren Extremität . . 212
A. Die Hüftmuskeln 212
B. Die Muskeln des Oberschenkels 215
C. Die Muskeln des Unterschenkels 220
D. Die Muskeln des Fusses 225
E. Die Fascien der unteren Extremität 229
Die Sehnenschneiden des Fusses 235
F. Der Schenkelcanal 236

Zweiter Theil.

Nerven- und Gefässlehre.

Nervenlehre.

Seite

A. Das Gehirn und seine Häute 243
I. Die Hirnhäute 243
II. Die Entwicklung des Gehirns 251
III. Das Grosshirn 254
IV. Die Hirnbasis 261
V. Die Hirnhöhlen oder Ventrikel 264
VI. Das Kleinhirn 270
VII. Die Medulla oblongata 272
VIII. Die Vertheilung der weissen und grauen Hirnsubstanz 273
B. Das Rückenmark und seine Häute 277
I. Die Häute des Rückenmarks 277
II. Das Rückenmark 278
C. Die Hirnnerven 282
I. N. olfactorius 282
II. N. opticus 283
III. N. oculomotorius 284
IV. N. trochlearis 285
V. N. trigeminus 286

Seite
VI. N. abducens 297
VII. N. facialis 297
VIII. N. acusticus 300
IX. N. glosso-pharyngeus 301
X. N. vagus 303
XI. N. accessorius Willisii 307
XII. N. hypoglossus 307
D. Die Rückenmarksnerven 309
I. Plexus cervicalis 311
II. Plexus brachialis 312
III. Nn. thoracici 319
IV. Plexus lumbalis s. cruralis 320
V. Plexus sacralis s. ischiadicus 322
VI. Plexus coccygeus 327
E. Der N. sympathicus 329

Gefässlehre.

F. Das Herz und der Herzbeutel 334
1. Allgemeine Betrachtung des Herzens 334
2. Betrachtung der einzelnen Herzhöhlen im Besonderen 340
3. Die genauere Structur der Herzwand 342
4 Pericardium und Endocardium 344
G. Die A. pulmonalis 347
H. Die Aorta 347
I. Die directen Aeste der Aorta 349
K. Die grösseren Zweige der Aorta 352
I. A. carotis communis 352
II. A. carotis externa 352
III. A. carotis interna 358
IV. A. subclavia 361
V. A. axillaris 365
VI. A. brachialis 366
VII. A. ulnaris 368
VIII. A. radialis 369
IX. A. coeliaca 373
X. A. mesenterica superior 374
XI. A. mesenterica inferior 375
XII. A. iliaca communis 375
XIII. A. hypogastrica 377
XIV. A. iliaca externa 380
XV. A. femoralis 381
XVI. A. poplitea 384
XVII. A. tibialis antica 385
XVIII. A. tibialis postica 387
L. Das Venensystem 390
I. Vv. pulmonales 393
II. V. cava superior 393

Seite

III. V. cava inferior 399
IV. V. portae 403
M. Der Kreislauf des Blutes beim Foetus 404
N. Das Lymphgefässsystem 408
I. Lymphgefässe 408
II. Lymphdrüsen 410

Dritter Theil.

Eingeweide und Sinnesorgane.

Seite

A. Die Athmungsorgane 419
I. Der Kehlkopf 419
II. Trachea und Bronchien 431
III. Die Lungen 433
IV. Pleura und Mediastinum 439
V. Die Lage der Brusteingeweide 441
Nebenorgane. Die Schild- und die Thymusdrüse 446
B. Die Verdauungsorgane 450
I. Die Mundhöhle mit den Zähnen und Speicheldrüsen 450
II. Der Pharynx 471
III. Der Oesophagus 476
IV. Der Magen 478
V. Der Darmcanal 483
VI. Die Leber 492
VII. Das Pancreas 500
VIII. Anhang. Die Milz 501
IX. Das Peritoneum 504
C. Die Harnorgane 512
I. Die Nieren 512
II. Die Harnleiter 520
III. Die Harnblase 521
D. Die männlichen Geschlechtsorgane 524
I. Die Hüllen des Hodens 524
II. Der Hode und Nebenhode 527
III. Die Samenleiter und Samenblasen 532
IV. Die Harnröhre 534
V. Der Penis 538
E. Die weiblichen Geschlechtsorgane 541
I. Das Vestibulum vaginae 541
II. Die Vagina 544
III. Der Uterus 545
IV Die Eileiter 549
V. Die Eierstöcke 551

Seite

VI. Das Epoophoron und Paroophoron 555
VII. Die Brustdrüse 556
Anhang. Die Muskeln und Fascien des Dammes 558
F. Das Sehorgan 563
I. Die Nebentheile des Auges 563
II. Der Augapfel 569
G. Das Gehörorgan 583
I. Das äussere Ohr 583
II. Das Mittelohr 587
III. Das innere Ohr 595
H. Das Geruchsorgan 602
I. Das Geschmacksorgan 605
K. Die äussere Haut 605
Anhang. Die Blutgefässdrüsen 618
I. Die Milz 618
II. Die Nebennieren 618
III. Die Hypophysis cerebri 619
IV. Die Glandula coccygea 619
V. Die Glandula carotica 620
VI. Die Thymusdrüse 620
VII. Die Schilddrüse 620

Corrigenda:

S. 104 Z. 18 v. unten: statt „in die Bauchmusculatur hinein“ lies „*in das zwischen Peritoneum und Rectusscheide gelegene Binde- oder Fettgewebe hinein*“.
S. 112 Z. 16 v. oben: schalte aus „*und des Latissimus dorsi*“.
S. 128 Z. 2 v. oben: lies „*Lig. Pouparti und Collesi*“.
S. 403 Z. 20 v. oben: statt „unteren“ lies „*oberen*“.
S. 430 Z. 16 v. oben: hinter „Epithel“ schalte ein „*der hinteren Epiglottisfläche und*“.
S. 477 Z. 5 v. unten: hinter „besteht“ schalte ein „*Am Halstheil des Oesophagus sind diese Muskeln übrigens noch quergestreift, jedoch nicht mehr dem Willen unterworfen.*
S. 500 Z. 5 v. unten: statt „pflegt dagegen“ lies „*kann dagegen auch*“.

Cursus

der

normalen Anatomie.

Erster Theil.

Knochen-, Bänder- und Muskellehre.

Einleitung.

Zur Beschreibung der einzelnen Organe des menschlichen Körpers ist man gezwungen, an demselben drei Richtungen oder Axen anzunehmen, welche man sich in der aufrechten, natürlichen Haltung des Menschen durch den Körper desselben gelegt denkt. Die erste, die longitudinale Axe, steht perpendiculär zur Erdoberfläche und verbindet das obere oder Kopfende und das untere oder Steissende miteinander. Die zweite, die transversale Axe, verbindet in horizontaler Richtung zwei seitlich gelegene Punkte des Körpers; so würde z. B. eine Verbindungslinie zwischen den beiden Schultergelenken als transversal zu bezeichnen sein. Die dritte, die sagittale oder dorsoventrale Axe, verbindet einen Punkt an der Vorderfläche und einen Punkt an der Rückseite des Körpers mit einander, indem sie zugleich parallel zur Erd- und senkrecht zur Körperoberfläche verläuft. Man hat sie als sagittale Axe bezeichnet, weil sie in derselben Richtung zieht, in welcher ein Pfeil gehen würde, der von vorn her auf den menschlichen Körper abgeschossen wird.

Durch diese drei Axen kann man sich nun folgende Ebenen gelegt denken: 1) die Horizontalebene, d. h. jede Ebene, welche den Körper parallel zur Erdoberfläche durchschneidet; 2) die Frontalebene, d. h. jede Ebene, welche senkrecht zur Erdoberfläche steht und den Körper in transversaler Richtung derart durchschneidet, dass er in einen vorderen und einen hinteren Theil zerfällt; 3) die Sagittalebene, d. h. jede Ebene, welche senkrecht zur Erdoberfläche steht und den Körper in sagittaler Richtung von vorn nach hinten durchschneidet, so dass derselbe also in einen linken und einen rechten Abschnitt getheilt wird. Von den Sagittalebenen geht eine derart durch den Körper, dass sie denselben bilateral-symmetrisch in zwei gleiche Hälften zerlegt. Diese Ebene ist die mittelste von allen Sagittalebenen und wird deshalb als Medianebene bezeichnet. Eine Linie, welche in derselben Richtung verläuft wie die Medianebene, bezeichnet man als Medianlinie. Unter Bezug auf die Medianebene hat nun Henle zwei Ausdrücke eingeführt, die für die Klarheit der Beschreibung in man-

chen Fällen unerlässlich sind, nämlich die Bezeichnungen „medial“ und „lateral“, falls die Lage zur Medianebene, „medianwärts“ und „lateralwärts“, falls die Richtung nach und von der Medianebene bezeichnet werden soll. Unter der Bezeichnung „medial“ begreift man alle Punkte, welche der Medianebene näher, und unter der Bezeichnung „lateral“ alle diejenigen, welche mehr von der Medianebene entfernt gelegen sind. Am Schlüsselbein würde z. B. das Brustbeinende als medial, das nach dem Schulterblatt gelegene Ende als lateral zu bezeichnen sein. Natürlich werden diese beiden Begriffe immer nur in Beziehung zu einander gebraucht bei Vergleichung zweier Punkte, welche man in ihrer Lage zur Medianebene bestimmen will.

Anstatt der Ausdrücke „medial“ und „lateral“ wandte man früher die Bezeichnungen „innen“ und „aussen“ an. Wie wir jedoch weiterhin sehen werden, entsteht durch die Anwendung der letzteren in diesem Sinne mitunter arge Verwirrung. Die ganze Anatomie der Leistengegend würde dem Anfänger nicht so schwer fallen, wenn die Chirurgen sich daran gewöhnen wollten — anstatt von inneren und äusseren — von medialen und lateralen Leistengruben und Leistenbrüchen zu sprechen. Die Ausdrücke „innen“ und „aussen“ wendet man deshalb am besten nur in demselben Sinne wie „central“ und „peripher“ an. Am Schädel würde z. B. die unter der Haut gelegene Fläche als äussere, die dem Hirn angrenzende als innere zu bezeichnen sein.

In neuerer Zeit hat man noch zwei weitere Ausdrücke für die Beschreibung der Extremitäten eingeführt. Diese beiden Ausdrücke sind „proximal“ und „distal“. Unter der Bezeichnung „proximal“ begreift man alle Punkte, welche an einer Extremität dem Rumpfansatz näher gelegen sind. „Distal“ nennt man alle diejenigen Punkte an einer Extremität, welche von dem Rumpfansatz entfernter liegen. Am Unterarm z. B. ist dasjenige Ende, welches sich an den Oberarm anschliesst, als das proximale Ende, dasjenige, welches sich an die Hand anschliesst, als das distale Ende zu bezeichnen. Die beiden Ausdrücke „proximal“ und „distal“ sind also gleichbedeutend mit dem, was an der Extremität für gewöhnlich als „oben“ und „unten“ bezeichnet wird. Die letzteren, allerdings sehr gebräuchlichen Bezeichnungen sollte man jedoch besser ganz fallen lassen, da Fälle denkbar sind, in denen sie missverstanden werden können. Bei erhobenem Arme müsste z. B. das für gewöhnlich so bezeichnete obere Ende des Unterarmes als unteres benannt werden, während die Bezeichnungen „distal“ und „proximal“ in jeder Stellung des Armes gleichbedeutend gebraucht werden können.

Erster Theil.

Knochen-, Muskel- und Bänderlehre.

Allgemeines über die Knochen.

Die Knochen des menschlichen Körpers werden in: 1) Röhrenknochen; 2) platte Knochen; 3) kurze Knochen eingetheilt.

Die Röhrenknochen finden sich am deutlichsten entwickelt an den Extremitäten vor und verdanken ihren Namen der in ihnen enthaltenen grossen Markhöhle, welche beim Kinde mit röthlichem, beim Erwachsenen mit gelbem Knochenmark gefüllt ist. Man unterscheidet an jedem Röhrenknochen ein Mittelstück, die Diaphyse, und die beiden Enden, die Epiphysen. Zwischen den beiden Epiphysen und der Diaphyse ist im jugendlichen Alter stets je ein Knorpelstreif, der sog. Intermediärknorpel, gelegen.[1]) Wenn jedoch in der weiteren anatomischen Beschreibung von dem oberen oder unteren Ende eines Röhrenknochens die Rede ist, so ist damit nicht immer gesagt, dass diese Bezeichnungen sich streng auf die Epiphysenabschnitte desselben beziehen. Beim Oberschenkel entspricht z. B. die obere Epiphyse dem eigentlichen Gelenkkopf, dem Caput femoris, während in der osteologischen Beschreibung unter der Bezeichnung „oberes Ende" für gewöhnlich der ganze obere Theil des Femur mit den Trochanteren gemeint ist. Ihrer Structur nach bestehen die beiden Epiphysen ganz aus spongiöser Substanz, d. h. wir haben in denselben ein feines Maschenwerk von Knochenbälkchen und nur eine relativ dünne Knochenrinde an der Aussenseite, welche überall dort mit Knorpel überzogen ist, wo die Epiphyse an die Gelenkhöhle grenzt. Die Diaphyse zeigt eine dicke Rinde aus fester, compacter Knochensubstanz, welche eine einzige grosse Markhöhle umschliesst. Nur in den beiden Enden der Markhöhle findet sich auch bei der Diaphyse spongiöse Knochensubstanz vor. Man glaubte nun früher, dass an diesen spongiösen Stellen die Knochenbälkchen regellos angeordnet ständen. Indessen ist es durch neuere Untersuchungen, besonders

[1]) Uebrigens sind im jugendlichen Alter nicht nur die beiden Enden sondern auch viele Fortsätze der Röhrenknochen, wie z. B. der Trochanter major des Femur, mit der Diaphyse durch eine Knorpelplatte verbunden und müssen somit auch als Knochenanwüchse, *Epiphysen*, bezeichnet werden. Als Knochenauswüchse, *Apophysen*, werden dagegen alle diejenigen Fortsätze benannt, welche von vornherein einen integrirenden Bestandtheil des Knochens bilden (Hyrtl).

durch das Verdienst von H. v. Meyer, festgestellt worden, dass die Spongiosa der Knochen eine streng architektonische Gliederung ihrer Bälkchen zeigt. Alle Knochenbälkchen sind so gestellt, wie sie ein Baumeister anordnen müsste, wenn er den betreffenden Knochen bei möglichster Leichtigkeit möglichst widerstandsfähig gegen den auf ihn wirkenden Druck oder Zug machen wollte. Bei älteren Individuen verknöchert der intermediäre Knorpel, so dass die Spongiosa der Diaphysenenden und die der Epiphysen miteinander verschmolzen erscheinen.

Die platten oder breiten Knochen sind, wie es schon im Namen liegt, mehr der Fläche nach ausgedehnt; auch sie besitzen eine äussere zwar nur dünne, aber feste Rinde und innerhalb derselben wieder spongiöse Marksubstanz. Bei den Knochen des Schädels, die ein Beispiel für diese Kategorie abgeben, hat man im Besonderen die äussere feste Rinde als *Tabula externa* und die innere feste Rinde als *Tabula interna* s. *vitrea* bezeichnet. Die letztere führt ihren Namen daher, weil dieselbe ähnlich spröde ist wie Glas, so dass z. B. nach einem Schlage auf den Kopf die Tabula vitrea zersplittert sein kann, ohne dass die Aussenseite des Schädels eine Continuitätstrennung zeigt. Zwischen der Tabula externa und interna liegt dann die spongiöse Substanz, welche man, besonders bei den Schädelknochen, von Alters her als *Diploë* bezeichnet, und welche wieder aus einem System von Bälkchen besteht, in dessen Lücken (wie in der Spongiosa überhaupt) sowohl beim Kinde wie beim Erwachsenen stets röthliches Knochenmark angehäuft ist.

Die kurzen Knochen, wie z. B. die Wirbel, sind weniger in der Fläche als in anderen Dimensionen ausgebreitet. Sie bestehen hauptsächlich aus spongiöser Substanz; ihre feste Rindenschicht ist wie bei den platten Knochen relativ dünn und vielfach von grösseren Gefässen durchlöchert.

Unter dem Ausdrucke „gemischte Knochen“ hat man endlich verschiedene Knochen des menschlichen Körpers zusammengefasst, welche sich nicht leicht in eine von den genannten drei Gruppen einfügen lassen, z. B. die Knochen des Gesichtsschädels, die bald mehr kurz, bald mehr platt sind, bald eine ganz unregelmässige Gestalt haben.

Unter den Schädelknochen, mit denen wir uns zunächst zu beschäftigen haben, muss man unterscheiden: 1) die 8 Knochen des Hirnschädels, d. h. diejenigen Knochen, welche das Hirn unmittelbar umgeben; 2) die 14 Knochen des Gesichtsschädels, worunter man alle diejenigen Knochen versteht, welche an das Gehirn nicht direct angrenzen, aber dennoch zum Schädel ge-

hören. Betrachtet man den Schädel in seiner Totalität, so unterscheidet man ferner einen oberen Theil, das Schädeldach oder Schädelgewölbe, *Fornix cranii*, und einen unteren Theil, den Schädelgrund, *Basis cranii*, dessen äussere Fläche man wiederum als *Basis cranii externa*, dessen innere man als *Basis cranii interna* bezeichnet hat.

I. Die Knochen des Hirnschädels.

A. Das Stirnbein.

Das Stirnbein, *Os frontis* s. *Os sincipitis* s. *Sinciput*, stellt einen muschelförmigen Knochen vor, welcher den vordersten Theil des Schädels in der Weise einnimmt, dass er zum kleineren Theil die Schädelbasis, zum grösseren Theil das Schädeldach bildet. Den mehr horizontal gelegenen Theil, welcher zur Schädelbasis gehört, bezeichnet man als *Pars naso-orbitalis*, den mehr vertical gelegenen Theil, welcher das Schädeldach bilden hilft, als *Pars frontalis* des Stirnbeins. Die *Pars naso-orbitalis* theilt man wieder in drei Abtheilungen, nämlich in einen mittleren hufeisenförmigen Theil, *Pars nasalis*, und in die beiden seitlich gelegenen vierseitigen *Partes orbitales* ein.

1. An dem Stirntheil, der *Pars frontalis* s. *perpendicularis*, müssen wir eine vordere convexe, eine hintere concave Fläche und die Umgrenzungsränder unterscheiden.

Die vordere oder äussere Fläche zeigt zunächst in der Medianlinie mitunter eine longitudinale Erhabenheit, welche man (wenn sie vorhanden ist) als *Crista frontalis externa* bezeichnen kann. Sie entspricht der *Sutura frontalis*, einer Naht, welche sich beim Kinde in den ersten Lebensjahren constant vorfindet, beim Erwachsenen dagegen meist nicht mehr existirt. Zu beiden Seiten der Crista frontalis externa finden wir an jeder Hälfte der Pars frontalis einen Höcker, das *Tuber frontale*. Die Tubera frontalia sind bei Kindern in den ersten Lebensjahren wiederum relativ stark entwickelt, beim Erwachsenen dagegen meistens nur undeutlich sichtbar. Sie entsprechen bei Thieren denjenigen Stellen, an welchen sich die Hörner ansetzen. Unterhalb des Tuber frontale zieht auf jeder Seite ein bogenförmiger Wulst, der *Arcus superciliaris*, von medianwärts nach lateralwärts. Die beiden Arcus superciliares führen jedoch ihren Namen insofern mit Unrecht, als dieselben in ihrer Lage nicht den Augenbrauen, Supercilia, entsprechen: die letzteren sind tiefer, nämlich entsprechend dem oberen Rande der Augenhöhlenöffnungen, dem Margo supraorbitalis, gelegen. Die stärkere oder ge-

ringere Entwicklung der Arcus superciliares hängt mit der Ausbildung der Stirnhöhlen, Sinus frontales, zusammen. Wenn die Arcus gut ausgeprägt sind, findet sich in der Mitte zwischen und über denselben eine flache, glatte dreiseitige Vertiefung, die *Glabella* oder Stirnglatze, vor. Unterhalb der Arcus superciliares zieht jederseits der obere Rand der Augenhöhlenöffnung, der soeben erwähnte *Margo supraorbitalis*, entlang. Am medialen Theil des letzteren liegt jederseits die *Incisura supraorbitalis*, welche den gleichnamigen Gefässen und Nerven, nämlich dem N. supraorbitalis (vom ersten Ast des Trigeminus) und der A. und V. supraorbitalis (aus der A. und V. ophthalmica) zum Durchtritt dient. Manchmal findet sich anstatt der Incisur eine Oeffnung, das *Foramen supraorbitale*, vor. Noch weiter einwärts von der Incisura supraorbitalis ist mitunter noch ein zweiter flacher Einschnitt, die *Incisura frontalis*, gelegen, durch welche der N. frontalis (vom ersten Ast des Trigeminus) und die A. und V. frontalis (aus der A. und V. ophthalmica) hindurchtreten. Der laterale Theil eines jeden Margo supraorbitalis läuft in einen stumpfen Fortsatz aus, den *Processus zygomaticus*, welcher seinen Namen daher führt, weil er sich mit dem Jochbein, Os zygomaticum, verbindet. Von diesem Fortsatz erstreckt sich wiederum nach oben hin eine bogenförmige Linie, die *Linea temporalis* s. *semicircularis*. Das kleine, etwas vertiefte Feld nach hinten von dieser Linie gehört der Ursprungsfläche des M. temporalis, dem sogen. *Planum temporale*, an, welches fast die ganze Seitenfläche des Schädels einnimmt.

Die innere oder hintere Fläche der Pars frontalis ist viel unebener und weniger glatt als die vordere. Man sieht an derselben zunächst in der Medianlinie eine ziemlich scharfe Leiste verlaufen, die *Crista frontalis* (*interna*), welche sich nach oben hin in eine Furche, den *Sulcus frontalis* s. *sagittalis*, spaltet. Die Leiste und die beiden Ränder der Furche dienen einem Fortsatz der Dura mater, der grossen Hirnsichel, Falx major s. Processus falciformis major, zum Ursprung; die Furche selber nimmt einen venösen Blutleiter, den Sinus sagittalis s. falciformis major s. longitudinalis superior auf. Am unteren Ende der Crista frontalis interna liegt eine Oeffnung, das *Foramen coecum*,[1]) welches zur Aufnahme für eine kleine Vene, ein sog. Emissarium Santorini,[2]) bestimmt ist; das letztere verbindet den Sinus falciformis

[1]) Das *Foramen coecum* liegt meistens zwischen Stirnbein und Siebbein, kann jedoch auch in der Substanz des Stirnbeins oder des Siebbeins gelegen sein.

[2]) Unter dem Ausdruck *Emissarium Santorini* versteht man ganz allgemein eine jede Venenverbindung zwischen den Venen innerhalb der Schädelhöhle und denen ausserhalb derselben. Diese Emissaria haben insofern eine gewisse Bedeutung, als

major mit den Venen der Nasenhöhle. Zu beiden Seiten der Crista finden sich endlich eine Anzahl von Gruben, die *Impressiones digitatae*, welche so aussehen, als ob man mit der Fingerspitze in den Knochen hineingedrückt hätte. Die Erhabenheiten zwischen diesen Eindrücken werden als *Juga cerebralia* bezeichnet. Die Impressiones digitatae entsprechen den Windungen und die Juga cerebralia den Furchen der Grosshirnoberfläche und sind nicht zu verwechseln mit einer Anzahl von anderen Vertiefungen, welche sich meistens in unmittelbarer Nachbarschaft des Sulcus frontalis vorfinden und von den sog. Pacchioni'schen Granulationen[1]) herrühren. Im Uebrigen zeigen sich an der Innenfläche der Pars frontalis noch Gefässfurchen, welche zum Theil vom Rande des Stirnbeins herkommen und alsdann von den vorderen Aesten der A. meningea media (aus der A. maxillaris int.) herrühren. Zwei andere Gefässfurchen, je eine an jeder Seite des For. coecum, verlaufen nach oben und sind durch die beiden Aa. meningeae anteriores (aus der A. ethmoidalis ant.) verursacht.

Die Begrenzungsränder der Pars frontalis sind zunächst ein freier Rand, der *Margo coronalis*, welcher sich im oberen Abschnitt mit den beiden Scheitelbeinen, unten jederseits durch ein besonderes dreiseitiges Feld mit dem grossen Keilbeinflügel in Verbindung setzt und mit diesen Knochen die Kronennaht, *Sutura coronalis*, bildet. Die untere Grenze der Pars frontalis gegen die Pars naso-orbitalis ist an der hinteren Fläche nicht durch eine scharfe Linie gegeben, sondern bildet einen mehr allmäligen Uebergang. Vorn und unten haben wir in der Mitte den *Margo nasalis* als Grenze zu nennen; an ihn legen

dieselben bei Blutüberfüllung des Schädels sozusagen als Reservecanäle dienen. Gewöhnlich fliesst das Blut fast aus der ganzen Schädelhöhle durch die Vena jugularis interna nach abwärts; wenn das Blut in derselben sich indessen staut, kann es auch durch die Emissaria Santorini nach aussen gelangen, welche sich an verschiedenen Stellen des Schädels ziemlich regelmässig vorfinden.

[1]) Die Pacchioni'schen Granulationen (Arachnoidealzotten) sind warzenähnliche Wucherungen der Arachnoidea, welche vielfach durch die Dura mater mehr oder weniger tief in das Schädeldach eindringen und die Knochensubstanz aufsaugen können. Von den alten Anatomen wurden sie fälschlich für Drüsen gehalten und dem zu Folge auch als Pacchioni'sche Drüsen bezeichnet. Da dieselben unter normalen Verhältnissen und in grosser Häufigkeit vorkommen, ist man fast gezwungen, sie als eine normale Erscheinung zu betrachten. Nach neueren Untersuchungen von Axel Key und Retzius sollen durch ihr Hervorwuchern die subarachnoidealen Lymphräume mit den Lymphräumen der Dura mater in Communication gebracht und dadurch für einen Abfluss der Lymphe aus den ersteren gesorgt werden. Mitunter sind die Gruben für die Pacchioni'schen Granulationen so tief, dass der Schädel an diesen Stellen ganz durchscheinend aussieht.

sich die oberen Ränder der beiden Nasenbeine und Stirnfortsätze der Oberkieferbeine. Zu beiden Seiten ist die untere Grenze der Pars frontalis durch die schon erwähnten *Margines supraorbitales* gebildet.

2. Die Augenhöhlentheile, *Partes orbitales*, sind vierseitige Knochenplatten, an welchen man ausser den vier Rändern eine obere convexe und eine untere concave Fläche unterscheidet.

Der vordere Rand der Pars orbitalis ist jederseits gebildet durch den schon erwähnten *Margo supraorbitalis*, an dessen medialem Abschnitt sich die Incisura supraorbitalis und mitunter (s. S. 8) die Incisura frontalis befinden. Der laterale Rand wird auch als *Margo zygomaticus* bezeichnet und steht vorn mit dem Jochbein, hinten mit dem grossen Keilbeinflügel in Verbindung. Der hintere Rand, *Margo sphenoidalis*, legt sich an den kleinen Keilbeinflügel. Der mediale Rand, auch als *Margo ethmo-lacrymalis*, von Henle als *Margo naso-orbitalis* bezeichnet, setzt sich an das Thränenbein und die Lamina papyracea des Siebbeins an. In der Naht zwischen Siebbein und Stirnbein sind nun jederseits zwei Oeffnungen gelegen. Die vordere, *Foramen ethmoidale anterius*, ist zum Durchtritt für die A. und V. ethmoidalis anterior (aus der A. und V. ophthalmica) und den N. ethmoidalis (aus dem N. naso-ciliaris des ersten Trigeminusastes) bestimmt. Die zweite Oeffnung liegt mehr nach hinten und wird als *Foramen ethmoidale posterius* bezeichnet. Durch dieselbe gehen die A. und V. ethmoidalis posterior (aus der A. und V. ophthalmica) und die Nn. spheno-ethmoidales hindurch (welche nicht constant sind und zum Theil vom ersten, zum Theil vom zweiten Aste des Trigeminus herkommen).

Von den beiden Flächen der Partes orbitales des Stirnbeins ist die obere durch sehr deutliche *Impressiones digitatae* und *Juga cerebralia* ausgezeichnet. Die untere Fläche ist glatt und besitzt vorn und medial eine kleine Grube, *Fossa trochlearis*, neben welcher häufig ein Höcker, die *Spina trochlearis*, hervorragt. In der Grube gleitet die Sehne des M. obliquus oculi superior, und an dem Höcker ist eine kleine Rolle, Trochlea, befestigt, über welche die Sehne hinüberzieht. Lateral und vorn, unterhalb des Proc. zygomaticus, liegt eine zweite, viel grössere Vertiefung, die *Fossa lacrymalis*, welche zur Aufnahme für die Thränendrüse bestimmt ist.

3. Der Nasentheil, *Pars nasalis*, liegt in der Mitte zwischen den beiden Partes orbitales und hat Hufeisenform. In einzelnen Handbüchern ist als Pars nasalis nur der vordere mittlere Theil des Hufeisens bezeichnet, welcher stark nach abwärts vorspringt, und welchen man sonst auch als Processus s. Spina nasalis benennt. Indessen ist es unzweifelhaft richtiger, nach dem Vorgang von Henle den ganzen

hufeisenförmigen Theil als Pars nasalis zu bezeichnen, weil derselbe in der That nicht in die Augenhöhle, sondern in die Nasenhöhle hineinsieht. Die Concavität desselben bildet nun einen Ausschnitt, die *Incisura ethmoidalis*, in welche die Lamina cribrosa des Siebbeins eingefügt ist. Das vordere, mittlere Stück des Hufeisens besteht aus einem compacten Vorsprung, dem eben erwähnten *Processus nasalis*, welcher nach abwärts in einen spitzen Stachel, die *Spina nasalis*, ausläuft und an seiner hinteren Seite in der Medianlinie eine Leiste besitzt, welche zur Anlagerung für die Lamina perpendicularis des Siebbeins bestimmt ist. Lateral von dieser Leiste läuft jederseits eine feine Furche nach abwärts, welche für den vorderen Ast des N. ethmoidalis bestimmt ist, welcher, begleitet von kleinen Gefässen, weiterhin an der hinteren Fläche der Nasenbeine in einer ähnlichen kleinen Furche (s. ebendaselbst) nach unten zieht. Die beiden Enden des Hufeisens sind dagegen hohl, indem hier die Tabula interna und externa auseinanderweichen: sie lagern über den Siebbeinzellen, Cellulae ethmoidales, deren Deckel sie bilden. Vorn, neben dem Proc. nasalis, gelangt man jederseits durch ziemlich grosse Oeffnungen nach oben in die Stirnhöhlen. *Sinus frontales*, hinein, welche man sich eben dadurch entstanden denken muss, dass die Tab. interna und die Tab. externa an dieser Stelle auseinander gewichen sind und das Balkenwerk der Spongiosa sich zu grösseren zelligen Räumen erweitert hat. Die Stirnhöhlen sind durch ein mediales Septum von einander geschieden und münden abwärts in die Nasenhöhle ein.

B. Das Scheitelbein.

Das Scheitelbein oder Seitenwandbein, *Os bregmatis* s. *Os parietale*, stellt eine vierseitige, gebogene Knochenplatte dar, welche den Scheitel und den oberen Theil der Schläfen einnimmt. Seiner Form entsprechend unterscheidet man an jedem Scheitelbein vier Ränder, vier Winkel und zwei Flächen.

Der vordere Rand setzt sich durch die *Sutura coronalis* mit dem Stirnbein in Verbindung und wird deswegen als *Margo coronalis* s. *frontalis* bezeichnet. Der obere Rand bildet mit dem Seitenwandbein der anderen Seite die *Sutura sagittalis*, die Pfeilnaht, und wird deshalb *Margo sagittalis* benannt. Der hintere Rand, *Margo lambdoideus*, bildet mit dem Hinterhauptbein die *Sutura lambdoidea*, Lambdanaht, so bezeichnet, weil die rechte und linke Naht zusammen die Gestalt eines Λ haben. Der untere Rand setzt sich vorn auf eine kurze Strecke mit dem grossen Keilbeinflügel in Verbindung und legt sich im Uebrigen an die Schläfenbeinschuppe an;

dieser Rand wird deswegen als *Margo spheno-temporalis* bezeichnet. Die Naht zwischen dem Scheitelbein und der Schuppe des Schläfenbeins insbesondere wird Schuppennaht, *Sutura squamosa*, benannt und erscheint dadurch bemerkenswerth, dass die beiden Knochen an dieser Stelle nicht mit Zacken in einander greifen, wie an den übrigen Nähten, sondern zugeschärft sich aneinander legen. Man bezeichnet deswegen jede Naht, bei welcher die Knochen sich in dieser Weise mit einander verbinden, kurzweg als Schuppennaht.

Von den vier Winkeln des Scheitelbeins ist der vordere obere Winkel nahezu ein rechter und wird auch als *Angulus frontalis* bezeichnet, weil er sich mit dem Stirnbein in Verbindung setzt. An der Stelle dieses Winkels liegt beim neugeborenen Kinde zwischen den beiden Scheitelbeinen und den beiden Hälften des Stirnbeins die viereckige grosse Fontanelle oder Stirnfontanelle, *Fonticulus frontalis*, eine Oeffnung, die sich indessen später durch Verknöcherung schliesst. Der hintere obere Winkel ist etwas grösser, setzt sich mit der Spitze des Hinterhaupts in Verbindung und wird in Folge dessen als *Angulus occipitalis* bezeichnet. An der Stelle dieses Winkels liegt zwischen den beiden Scheitelbeinen und dem Hinterhauptbein beim Neugeborenen die dreiseitige kleine Fontanelle oder Hinterhauptfontanelle, *Fonticulus occipitalis*, die sich ebenfalls beim weiteren Wachsen der Knochen vollständig verliert. Der vordere untere Winkel ist meistens zugespitzt und setzt sich mit dem grossen Keilbeinflügel in Verbindung, weswegen man ihn als *Angulus sphenoidalis* bezeichnet. Beim Neugeborenen liegt an dieser Stelle die vordere Seitenfontanelle oder Keilbeinfontanelle, *Fonticulus sphenoidalis* s. *temporalis*. Der hintere untere Winkel ist abgestutzt. Er legt sich der Pars mastoidea des Schläfenbeins an und heisst deswegen *Angulus mastoideus*. Auch hier ist am Schädel des neugeborenen Kindes eine kleine Lücke, die hintere Seitenfontanelle oder Warzenfontanelle, *Fonticulus mastoideus*, vorhanden.

Von den beiden Flächen des Scheitelbeins ist die äussere convex und im ganzen ziemlich glatt. Etwa in der Mitte derselben findet sich der Scheitelhöcker, *Tuber parietale*, welcher ebenso wie das Tuber frontale an Kinderschädeln in den ersten Lebensjahren am stärksten entwickelt ist und derjenigen Stelle entspricht, von welcher zuerst die Verknöcherung des Scheitelbeins ausgeht. Meistens etwas unterhalb des Tub. parietale, mitunter aber auch über dasselbe hinweg, verläuft von vorn nach hinten die schon beim Stirnbein erwähnte Schläfenlinie, *Linea temporalis* s. *semicircularis*, welche die Ursprungsfläche des M. temporalis, das sog. *Planum temporale*, nach oben hin abgrenzt. Mitunter findet sich anstatt einer einfachen Linie eine doppelte vor, von denen als-

dann die untere dem oberen Rande des Muskels, die obere der ihn bedeckenden Fascia temporalis zum Ansatz dient. Nahe dem oberen Rande des Scheitelbeins sieht man endlich sehr häufig eine Oeffnung, das *Foramen parietale*, durch welches ein Emissarium Santorini zwischen dem Sinus sagittalis sup. und den Venen an der Aussenfläche des Schädels verläuft. An der Innenfläche des Scheitelbeins fallen zunächst *Impressiones digitatae* und *Juga cerebralia* auf, welche hauptsächlich dem Scheitellappen des Grosshirns entsprechen. Längs des oberen Randes sehen wir an der Innenfläche des Scheitelbeins eine Halbrinne verlaufen, den *Sulcus* (*Semisulcus* von Henle) *sagittalis* s. *longitudinalis*, welcher im Verein mit der gleichnamigen Halbrinne des anderen Scheitelbeins dazu dient, den Sinus sagittalis s. longitudinalis sup. aufzunehmen. Dicht daneben liegen sehr häufig rundliche Vertiefungen, welche von Pacchioni'schen Granulationen herrühren und mit den Impressiones digitatae nicht zu verwechseln sind (s. S. 9). Ausserdem zeigt die Innenfläche schöne baumförmig verästelte Gefässfurchen, in welchen Zweige der A. meningea media (aus der A. maxillaris int.) gelegen sind. Diese Gefässfurchen strahlen meistens von dem vorderen unteren Winkel, dem Angulus sphenoidalis, nach hinten und oben, so dass also ein Blick auf die Eintrittsstelle dieser Gefässe genügt, um sich darüber zu orientiren, wie die vier Winkel eines vorliegenden Scheitelbeins zu bezeichnen sind. Sehr häufig tritt aber noch eine starke Gefässfurche von der Mitte des unteren Scheitelbeinrandes auf die innere Fläche dieses Knochens hinüber.

C. Das Hinterhauptbein.

Das Hinterhauptbein, *Os occipitis* s. *Occiput*, ist ein schalenförmiger Knochen, welcher zum Theil zur Schädelbasis, zum Theil zum Schädeldach gehört und den hintersten Abschnitt des Schädels einnimmt. An demselben werden vier Theile unterschieden, welche beim Kinde durch Knorpelmasse (Synchondrose) mit einander verbunden, beim Erwachsenen dagegen nach Verknöcherung dieser Synchondrosen nicht mehr deutlich abzugrenzen sind. Die ~~vier~~ Theile des Hinterhauptbeins sind: 1) der Grund- oder Zapfentheil, *Pars basilaris*, welcher vor dem Foramen magnum liegt; 2) die Gelenktheile, *Partes condyloideae* (so genannt, weil sich an ihnen die Gelenkfortsätze, Processus condyloidei, befinden), welche zu beiden Seiten des Foramen magnum gelegen sind; 3) die Schuppe oder der Schuppentheil, *Pars squamosa* s. *Squama ossis occipitis*, welcher hinter dem Foramen magnum liegt und den grössten Abschnitt des Hinterhauptbeins bildet. Das *Foramen magnum* s. *occipitale*, um welches also diese vier Theile gruppirt sind, hat eine ovale Gestalt und dient folgenden wichtigen

Organen zum Durchtritt: a) der Medulla oblongata (dem verlängerten Rückenmark); b) den beiden Aa. vertebrales, welche in der Richtung von unten nach oben verlaufen, also aus der Rückenmarkshöhle in die Schädelhöhle hineinziehen; c) den beiden Aa. spinales anteriores (aus den Aa. vertebrales), welche in der Richtung von oben nach unten verlaufen und an der vorderen Fläche des Rückenmarks, zu einem einfachen Stamm vereinigt, entlang ziehen; d) den beiden Aa. spinales posteriores (ebenfalls Aeste der Vertebralarterien), welche an der hinteren Fläche des Rückenmarks getrennt nach abwärts ziehen; e) den beiden Nn. accessorii Willisii, welche in der Richtung von unten nach oben in die Schädelhöhle eintreten, um sie jedoch bald darauf durch das Foramen jugulare wieder zu verlassen; f) diversen Venenverbindungen zwischen den Venen der Schädel- und denen der Rückenmarkshöhle.

1. An dem Grundtheil, der *Pars basilaris*, unterscheidet man 5 Flächen, von denen die obere und die untere sich am vorderen Rande des For. magnum vereinigen, so dass also die Pars basilaris Keilform besitzt. Die vordere Fläche derselben ist rauh, vierseitig und mit dem Körper des Keilbeins verbunden. Die Verbindung ist beim jüngeren Individuum eine knorplige (Synchondrosis), verknöchert aber beim Erwachsenen (Synostosis). Die obere Fläche bildet nahe dem For. magnum eine ziemlich tiefe sagittale Rinne, *Fossa pro medulla oblongata*, zur Aufnahme für das verlängerte Rückenmark. Zu beiden Seiten der oberen Fläche findet sich dicht neben der Seitenkante je eine kleinere Rinne, der *Sulcus* (*Semisulcus* von Henle) *petrosus inferior*, in welchem der gleichnamige Sinus gelegen ist. Die beiden Seitenflächen sind rauh und bilden mit dem Felsenbein zusammen eine Spalte, die *Fissura petro-basilaris*, welche durch faserknorplige Massen verschlossen ist.[1]) Die untere Fläche der Pars basilaris zeigt in der Mitte einen kleinen Höcker, das *Tuberculum pharyngeum*, welches den obersten Fasern des M. constrictor pharyngis sup. zum Ansatz dient. An jeder Seite des Tub. pharyngeum befinden sich zwei transversale Leisten, die vordere herrührend von dem Ansatz des M. rectus capitis anticus major, die hintere von dem des M. rectus capitis anticus minor.

2. Die beiden Gelenktheile, *Partes condyloideae*, sind zu beiden Seiten des For. magnum gelegen und aus einem vorderen schmäleren

[1]) Die ganze Basis cranii externa und alle in ihr befindlichen Spalten, insoweit durch dieselben keine Gefässe oder Nerven hindurchtreten, sind durch faserknorplige (eigentlich durch derbe fibröse) Massen eingenommen, die man zusammen als *Fibrocartilago basilaris* bezeichnet.

und einem hinteren breiteren Abschnitt zusammengesetzt. An der oberen Fläche des mehr nach vorn gelegenen schmäleren Theiles derselben findet sich das *Tuberculum anonymum* (*Tuberculum jugulare* von Henle) — ein Höcker, hinter welchem eine transversale Furche gelegen ist, die für drei Hirnnerven, den IX. (N. glossopharyngeus), den X. (N. vagus) und den XI. (N. recurrens s. accessorius Willisii) bestimmt ist[1]). Unterhalb des Tuberculum anonymum wird die Substanz der Partes condyloideae jederseits in schräger Richtung von einem Canal, dem *Canalis condyloideus anterior* s. *hypoglossi* durchbohrt, durch welchen der XII. Hirnnerv (N. hypoglossus) hindurchgeht. Der vordere Rand des mehr nach hinten gelegenen breiteren Theils der Partes condyloideae wird durch einen Einschnitt, die *Incisura jugularis*, eingenommen, welche durch die Anlagerung des Schläfenbeins zu einem Loch, dem *Foramen jugulare* s. *lacerum posterius*, geschlossen wird. An der Incisur unterscheidet man wiederum ein vorderes kleineres Fach, welches für die erwähnten drei Hirnnerven, und ein grösseres hinteres Fach, welches für die V. jugularis int. zum Durchtritt bestimmt ist. Zwischen dem vorderen und dem hinteren Fach ist ein kleiner Vorsprung, der *Processus intrajugularis* s. *jugularis medius*, gelegen. Auch am vorderen Ende der Incisura jugularis findet sich mitunter noch ein kleiner spitzer Vorsprung, der *Processus jugularis accessorius*, welcher indess keine besondere Bedeutung beansprucht. Der hinter der Inc. jugularis gelegene Theil des Hinterhauptbeins wird als *Processus jugularis* bezeichnet. An der oberen Fläche des Proc. jugularis erhebt sich ein spitzer Höcker, die *Spina jugularis*, durch welche diese Fläche in ein vorderes und ein hinteres Feld getheilt wird. Das kleine Feld vor der Spina jugularis ist für die V. jugularis int., das etwas grössere hintere Feld für den Endtheil des Sinus transversus bestimmt. Die kleine rauhe Fläche an der lateralen Seite der Spina dient zur Anlagerung für die Schläfenbeinpyramide. Die untere Fläche des Proc. jugularis ist uneben und für den M. rectus capitis lateralis zum Ansatz bestimmt. Medianwärts von dieser Fläche ragen die Gelenkfortsätze, *Processus condyloidei*, hervor, die zur Articulation des Occiput mit dem Atlas dienen. Hinter den Gelenkfortsätzen liegt eine Grube, die *Fossa condyloidea*, und in derselben findet sich mitunter die hintere Mündung des *Canalis condyloideus posterior*, während die vordere Mündung desselben medianwärts von der Spina jugularis zu suchen ist. Durch den Canal geht ein Emissarium Santorini zwischen den Nackenvenen und dem Anfangstheil der V. jugul. int. hindurch,

[1]) Das *Tuberculum anonynum* entspricht in seiner Lage der Grenze zwischen der Varolsbrücke und dem verlängerten Rückenmark.

und da alle diese Emissarien mitunter fehlen können, so ist auch der Can. condyloideus post. nicht immer vorhanden.

3. An der Schuppe, der *Pars squamosa* s. *Squama ossis occipitis*, unterscheidet man die Basis, welche an die Partes condyloideae und das For. magnum grenzt, die Spitze, welche sich zwischen die Anguli occipitales der beiden Scheitelbeine einschiebt, und die beiden Seitenränder, welche oben mit den Scheitelbeinen und unten jederseits mit der Pars mastoidea des Schläfenbeins in Verbindung stehen. Die Naht zwischen Schuppe und Scheitelbein ist meist scharfzackig, die zwischen Schuppe und Pars mastoidea des Schläfenbeins dagegen weit weniger gezackt. Zwischen diesen beiden Abschnitten eines jeden Seitenrandes ist stets ein winkliger Vorsprung vorhanden. In der Naht zwischen Schuppe und Pars mastoidea, nicht selten jedoch in der Substanz des Occiput oder der Pars mastoidea gelegen, findet sich das *Foramen mastoideum*, durch welches ein Emissarium Santorini als Verbindung zwischen den Nackenvenen und dem Sinus sigmoideus seinen Weg nimmt. Ausserdem geht durch dieses Loch noch eine kleine Arterie hindurch, die A. meningea post. externa, welche von der A. occipitalis kommt, also von aussen nach innen in die Schädelhöhle hineintritt. Ausser den Begrenzungsrändern ist an der Schuppe noch eine vordere concave und eine hintere convexe Fläche zu unterscheiden.

Die hintere Fläche zeigt zunächst ziemlich in der Mitte einen Vorsprung, die *Protuberantia occipitalis externa*, dessen starke Entwicklung nach Ansicht der alten Phrenologen auf einen stark ausgeprägten Geschlechtstrieb deuten sollte. Von demselben läuft zum Foramen magnum nach abwärts eine median gelegene Leiste, die *Crista occipitalis externa (Linea nuchae mediana* von Henle), welche dem Ligamentum nuchae zum Ansatz dient. Von der Protub. occipitalis ext. erstreckt sich ferner nach beiden Seiten hin bogenförmig die *Linea semicircularis* s. *nuchae superior* und etwas weiter nach abwärts, parallel der vorigen, verläuft die *Linea semicircularis* s. *nuchae inferior*. Beide Linien dienen zum Ansatz von Muskeln, und zwar sind an der Linea nuchae sup. die Mm. sterno-cleido-mastoideus, cucullaris und occipitalis befestigt. An der Linea nuchae inf. setzen sich die kurzen tiefen Nackenmuskeln fest, nämlich der M. rectus capitis post. major, der M. rectus cap. post. minor und der M. obliquus cap. superior. Zwischen beiden Linien endlich inseriren sich die complicirteren Muskeln des Rückens, insoweit sie den Schädel überhaupt erreichen, nämlich der M. splenius capitis und der M. complexus major et biventer cervicis.[1])

[1]) Mitunter verläuft oberhalb der Linea nuchae superior noch die *Linea nuchae suprema*, eine dritte Nackenlinie, welche alsdann der oberflächlichen Nackenfascie

Die vordere Fläche der Schuppe zeigt eine kreuzförmige Figur, welche als *Eminentia cruciata* bezeichnet und deren Kreuzungspunkt durch einen Höcker, die *Protuberantia occipitalis interna*, gebildet ist. Der quere Schenkel des Kreuzes besteht aus einer Furche, *Sulcus transversus*, die zur Aufnahme für den Sinus transversus bestimmt ist, und an deren beiden Rändern sich das Hirnzelt, Tentorium durae matris, ansetzt. Der obere Schenkel des Kreuzes entspricht dem Endtheil des *Sulcus longitudinalis* s. *sagittalis* der zur Aufnahme für den Sinus longitudinalis sup. s. falciformis major dient; der untere Schenkel desselben stellt eine Leiste, die *Crista occipitalis interna*, dar, welche der kleinen Hirnsichel, Falx cerebelli s. Processus falciformis minor, zum Ansatz dient. In seltenen Fällen sieht man auch längs der Crista occipitalis int. eine Gefässfurche verlaufen, welche dann dem Sinus occipitalis (posterior) entspricht. Endlich ist zu erwähnen, dass sich mitunter an der einen oder der anderen Seite der Protub. occipitalis int. im Sulcus transversus ein tiefer Eindruck befindet, welchen die Alten als *Torcular Herophili* (Presse des Herophilus) oder als *Confluens sinuum* bezeichneten, weil an dieser Stelle so viele venöse Blutleiter zusammenfliessen[1]). Durch die eben beschriebene Eminentia cruciata werden nun an der inneren Fläche des Hinterhauptbeins vier Gruben von einander abgegrenzt, von denen die beiden oberen, die *Fossae occipitales superiores*, zur Aufnahme für die Hinterhauptlappen des Grosshirns dienen und in Folge dessen *Impressiones digitatae* und *Juga cerebralia* zeigen, während die beiden unteren, die *Fossae occipitales inferiores*, zur Einlagerung für die Kleinhirnhemisphären bestimmt sind und entsprechend der mehr glatten Oberfläche der letzteren ebenfalls ein ziemlich glattes Aussehen besitzen. Einzelne Gefässfurchen, die sich mitunter an den beiden unteren Gruben vorfinden, rühren entweder von der schon erwähnten A. meningea post. externa (aus der A. occipitalis) oder von der A. meningea post. interna (aus der A. vertebralis) her, welche sich beide in der harten Hirnhaut verzweigen.

D. Das Keilbein.

Das Keilbein, *Os sphenoidale* s. *sphenoideum* s. *cuneiforme*, bildet mit dem Hinterhauptbein zusammen das Grundbein des Schädels.

zum Ansatz dient. Zwischen der Linea nuchae superior und suprema kann sich ferner mitunter noch ein querer Wulst, der *Torus occipitalis* (Ecker), vorfinden.

[1]) Es treffen sich hier die beiden *Sinus transversi*, der *Sinus longitudinalis sup.*, der *Sinus occipitalis* und der *Sinus rectus*, so dass nach Ansicht der Alten an dieser Stelle ein hoher Druck entstehen musste, welcher zu der Bezeichnung „Presse des Herophilus“ geführt hat.

Os basilare, und stellt isolirt einen Körper vor, dessen Gestalt man mit einem mit Flügeln versehenen Insect vergleichen kann, woher auch seine Bezeichnung als Wespenbein, *Os sphecoideum*, stammt. Man unterscheidet am Keilbein: 1) ein unpaares Mittelstück, den Körper; 2) drei Paar Fortsätze, nämlich a) die kleinen Keilbeinflügel, *Alae parvae*; b) die grossen Keilbeinflügel, *Alae magnae* und c) die Gaumenflügelfortsätze, *Processus pterygoidei*.

1. Der Körper zeigt 6 Flächen, von denen die vierseitige hintere Fläche beim Erwachsenen gewöhnlich knöchern (durch Synostose), beim Fötus dagegen knorplig (durch Synchondrose) mit dem Hinterhauptbein verwachsen ist.

Die obere Fläche bildet in ihrem vordersten Theil das Keilbeinjoch, *Jugum sphenoidale*, so bezeichnet, weil dieser Theil die höchste Stelle des Keilbeinkörpers darstellt. Das Jugum sphenoidale ist vorn durch eine Naht mit der Lamina cribrosa des Siebbeins verbunden; von seinem vorderen Rande springen mitunter zwei kleine Vorsprünge nach der Siebbeinplatte vor, welche man als *Alae minimae* oder, wenn sie zu einem einzigen, grösseren vereinigt sind, als *Spina ethmoidalis* bezeichnet. Hinten wird das Jugum durch eine transversale Linie begrenzt, den *Limbus sphenoidalis*, welcher sich lateralwärts in den hinteren Rand der kleinen Keilbeinflügel fortsetzt. Hinter dem Limbus sphenoidalis liegt eine quere Furche, der *Sulcus opticus*, welcher zur Aufnahme für die Sehnervenkreuzung, Chiasma nervorum opticorum, bestimmt ist, und unmittelbar hinter dieser Furche befindet sich der Sattelknopf, *Tuberculum sellae turcicae*, zu dessen beiden Seiten mitunter zwei kleine Höcker, die *Processus clinoidei medii*, vorspringen. Dicht hinter dem Tuberculum sellae turcicae liegt ferner eine tiefe Grube, der Türkensattel, *Sella turcica* s. *Ephippium* s. *Fossa pro hypophysi*, in welche sich die Hypophysis cerebri, der Hirnanhang, einlagert. Die Sella turcica wird endlich hinten durch eine vierseitige Knochenplatte, die Sattellehne, *Dorsum ephippii* s. *sellae turcicae*, begrenzt, an deren beiden oberen Ecken die kleinen, kolbigen *Processus clinoidei posteriores* hervorragen. Die hintere Fläche der Sattellehne bildet zusammen mit der oberen Fläche der Pars basilaris des Hinterhauptbeins einen steilen Abhang, den *Clivus Blumenbachi*, welcher oben der Varolsbrücke, unten (entsprechend der dort befindlichen Furche des Hinterhauptbeins) der Medulla oblongata zur Anlagerung dient.

Die vordere Fläche des Keilbeinkörpers zeigt in der Medianlinie eine Leiste, die *Crista sphenoidalis*, an welche sich die Lamina perpendicularis des Siebbeins anlegt. Zu beiden Seiten der Crista sphenoidalis befinden sich die *Foramina sphenoidalia*, welche den Eingang

zu den Keilbeinhöhlen, *Sinus sphenoidales*, bilden, während der übrige, laterale Theil der vorderen Fläche des Keilbeinkörpers (am vollständigen Schädel) durch die Anlagerung des Siebbeinlabyrinths verdeckt wird.

Die untere Fläche besitzt in der Mitte eine ziemlich starke keilförmige Hervorragung, das *Rostrum sphenoidale*, an welches sich der Vomer anlegt. Zu beiden Seiten des Rostrum liegen die *Ossicula Bertini* s. *Cornua sphenoidalia* s. *Conchae sphenoidales*, dreiseitige Knochenplättchen, welche sich nach der vorderen Fläche des Keilbeinkörpers hin umbiegen und bis zu den Foramina sphenoidalia erstrecken. Diese beiden Knochenplättchen sind also Theile der Wand der Keilbeinhöhlen; noch zur Pubertätszeit sind sie von dem übrigen Keilbeinkörper durch eine Naht getrennt, welche indessen in späterem Alter verknöchert.

Die beiden Seitenflächen des Keilbeinkörpers sind grösstentheils durch die von demselben entspringenden Fortsätze eingenommen. Ihr oberer Theil ist jedoch frei und zeigt eine leicht S-förmig gekrümmte Furche für die Carotis interna, den *Sulcus caroticus*, dessen vorderes Ende entsprechend der hier befindlichen Umbiegungsstelle der Carotis eine rundliche Vertiefung, die *Impressio carotica*, bildet. Am hinteren Ende des Sulcus caroticus springt lateral mitunter ein kleines Knochenplättchen hervor, welches als *Lingula carotica* bezeichnet wird.

2. Die kleinen Keilbeinflügel oder Orbitalflügel, *Alae parvae* s. *orbitales*, entspringen vom Körper mit zwei Wurzeln, welche zwischen sich ein Loch, das *Foramen opticum*, fassen. Durch das letztere treten der II. Hirnnerv (N. opticus) und die A. ophthalmica (aus der Carotis int.) hindurch, aber nicht die gleichnamige Vene. Die obere Fläche der kleinen Keilbeinflügel sieht in die Schädelhöhle, die untere in die Augenhöhle. Der vordere Rand steht jederseits mit der Pars orbitalis des Stirnbeins in Verbindung, am hinteren Rande springen die *Processus clinoidei anteriores* hervor, welche vielfach mit den Procc. clin. medii und posteriores durch Knochenbälkchen verbunden sind. Nach lateralwärts laufen die kleinen Keilbeinflügel in einen kurzen Fortsatz, *Processus ensiformis* s. *xiphoideus*, aus. Zwischen dem kleinen und dem grossen Keilbeinflügel liegt ein schlitzförmiger Spalt, die *Fissura orbitalis superior*, durch welche der III. Hirnnerv (N. oculomotorius), der IV. Hirnnerv (N. trochlearis), der erste Ast des V. Hirnnerven (N. trigeminus), der VI. Hirnnerv (N. abducens) und die Vena ophthalmica superior[1]) hindurchtreten.

[1]) Die *V. ophthalmica superior* ergiesst sich in den zu beiden Seiten des Türkensattels gelegenen *Sinus cavernosus*.

3. Die grossen Keilbeinflügel oder Temporalflügel, *Alae magnae* s. *temporales*, haben eine fächerförmige Gestalt und entspringen jederseits von der Seitenfläche des Körpers mit drei Wurzeln, von denen die mittelste am stärksten ist. Zwischen der vorderen und der mittleren Wurzel liegt das *Foramen rotundum*, durch welches der zweite Ast des N. trigeminus hindurchgeht, zwischen der mittleren und der hinteren Wurzel das *Foramen ovale*, welches dem dritten Ast des N. trigeminus zum Durchtritt dient. Etwas nach hinten und lateralwärts vom For. ovale befindet sich ferner das kleine rundliche *Foramen spinosum*, durch welches die A. meningea media und der N. spinosus s. recurrens des dritten Trigeminusastes in die Schädelhöhle gelangen. Im Uebrigen kann man an den grossen Keilbeinflügeln 4 Ränder und 2 Flächen unterscheiden.

Von den Rändern grenzt der vordere an die schon erwähnte Fissura orbitalis sup., welche zwischen dem grossen und kleinen Keilbeinflügel gelegen ist. Der obere Rand ist rauh, dreiseitig und dient zur Anlagerung für das Stirnbein und den Angulus sphenoidalis des Scheitelbeins. Der laterale Rand ist bogenförmig ausgeschnitten, wenig gezackt und legt sich an den vorderen Theil der Schläfenschuppe an. Der hintere Rand ist mehr scharf und von dem Schläfenbein durch eine Spalte, das *Foramen lacerum anterius*[1]), getrennt, durch welches folgende Organe hindurchtreten: a) am meisten medial die A. carotis interna; b) der N. petrosus superficialis major und minor;[2]) c) am meisten lateral die Tuba Eustachii[3]) und auf derselben der M. tensor tympani. Der Rest der Spalte ist entweder durch derbe fibröse oder verknöcherte Massen ausgefüllt. An der Stelle, an welcher der laterale und der hintere Rand des grossen Keilbeinflügels zusammenstossen, ragt nach abwärts dicht neben dem nach ihm benannten Foramen spinosum der Keilbeinstachel, *Spina angularis* s. *Processus*

[1]) Das *Foramen lacerum anterius* wird auch im Gegensatz zu dem Foramen jugulare kurzweg als *For. lacerum* (*lacer* = zerrissen) bezeichnet. Da es zwischen Schläfenbein und Keilbein gelegen ist, führt es auch die Bezeichnung *Fissura sphenopetrosa.*

[2]) Der *N. petrosus superficialis major* verbindet das Ganglion geniculi des N. facialis mit dem Ganglion nasale des zweiten Trigeminusastes, indem er durch den Canalis Vidianus hindurchgeht und zum Gaglion nasale motorische Fasern führt, welche durch die Nn. pterygo-palatini zur Gaumenmuskulatur gelangen (s. Fig. 1, S. 28).

Der *N. petrosus superficialis minor* bildet die Fortsetzung des N. tympanicus s. Jacobsonii, welcher vom Ganglion petrosum des N. glosso-pharyngeus kommt und durch Vermittelung des N. petrosus superficialis minor zum Ganglion oticum des dritten Trigeminusastes hingeht (s. Fig. 1, S. 29).

[3]) Die *Tuba Eustachii* ist eine lufthaltige Röhre, welche die Verbindung zwischen dem Mittelohr und dem Schlunde bildet.

spinosus, hervor. Wenn die Spinae angulares stark entwickelt und mehr platt sind, hat man sie auch als *Alae parvae Ingrassiae* bezeichnet.

Von den Flächen des grossen Keilbeinflügels ist die innere durch *Impressiones digitatae* und *Juga cerebralia* ausgezeichnet, welche vom Schläfenlappen des Grosshirns herrühren. Ausserdem finden sich an derselben baumförmig verästelte Gefässfurchen von der A. meningea media (aus der A. maxillaris interna). Die äussere Fläche zeigt vier Leisten, welche in Form eines Kreuzes zusammenstossen und auf diese Weise vier kleinere Felder von einander abgrenzen. Der Kreuzungspunkt derselben springt dornig hervor und wird als *Tuberculum spinosum* bezeichnet. Von den vier Schenkeln des Kreuzes bildet der obere die *Crista zygomatica*, welche durch eine Naht mit dem Jochbein verbunden ist. Der untere Schenkel setzt sich nach abwärts auf die Procc. pterygoidei fort und heisst *Crista spheno-maxillaris*, weil er mit dem Oberkieferbein eine Spalte, die *Fissura spheno-maxillaris*, bildet, in welcher das Ganglion nasale des zweiten Trigeminusastes (und das Ende der A. und V. maxillaris int.) gelegen ist. Der mediale Schenkel des Kreuzes, *Crista orbitalis*, begrenzt von oben her die zwischen Keilbein und Oberkiefer gelegene *Fissura orbitalis inferior*, durch welche der N. infraorbitalis (vom zweiten Ast des Trigeminus), die A. und V. infraorbitalis (aus der A. und V. maxillaris int.), ferner die V. ophthalmica inferior hindurchtreten — wie auch endlich der N. subcutaneus malae und die gleichnamigen Gefässe, wenn dieselben nämlich vom N., von der A. und V. infraorbitalis schon ausserhalb der Augenhöhle entspringen, was nicht immer der Fall ist. Der laterale Schenkel des Kreuzes bildet die *Crista infratemporalis*, welche das *Planum temporale* von dem *Planum infratemporale* scheidet. Die vier Felder, welche durch diese Leisten an der äusseren Fläche des grossen Keilbeinflügels von einander abgegrenzt werden, sind: a) eine *Facies orbitalis* nach der Augenhöhle hin; b) eine *Facies temporalis*, die zum Planum temporale gehört; c) eine *Facies infratemporalis*, zum Planum infratemporale[1]) gehörig; d) eine *Facies spheno-maxillaris*, welche in die Fissura spheno-maxillaris hineinsieht.

4. Die Gaumenflügelfortsätze, *Processus pterygoidei*, stehen vertical nach abwärts und entspringen mit zwei Wurzeln, zwischen denen ein sagittal gelegener Canal, der *Canalis Vidianus*, verläuft.

---

[1]) Als *Planum infratemporale* bezeichnet man das ganze, theils zum Keilbein theils zum Schläfenbein gehörige Feld, welches an der unteren Fläche der Schädelbasis medianwärts von der Crista infratemporalis gelegen ist. Das *Planum temporale*, die Ursprungsfläche des M. temporalis, befindet sich oberhalb letzterer Leiste.

Derselbe ist zur Aufnahme des N. Vidianus und der A. und V. Vidiana bestimmt[1]). Die Procc. pterygoidei bestehen im Uebrigen aus zwei Platten, der *Lamina interna* s. *medialis* und der *Lamina externa* s. *lateralis*, welche vorn mit einander verschmolzen, hinten durch eine tiefe Grube, die *Fossa pterygoidea*, von einander getrennt sind. Unten schneidet zwischen die beiden Platten die *Incisura pterygoidea* ein, in welche sich der Proc. pyramidalis des Gaumenbeins einschiebt. An der vorderen Fläche der Procc. pterygoidei zieht vom Can. Vidianus aus nach abwärts eine Furche, der *Sulcus pterygo-palatinus*, welcher durch Anlagerung des Gaumenbeins und des Oberkieferbeins zum *Canalis pterygo-palatinus* geschlossen wird. In dem letzteren verlaufen die Nn. pterygo-palatini (aus dem zweiten Ast des Trigeminus) und die gleichnamigen Gefässe (aus der A. und V. maxillaris int.) nach abwärts. Die Fossa pterygoidea zeigt ferner oben dicht neben der Lam. interna eine besondere, schräg verlaufende Grube, die *Fossa scaphoidea* s. *navicularis*, welche einem Theil des M. tensor veli palatini zum Ursprung dient[2]). Am hinteren Rande der Lamina interna befindet sich mitunter ein Fortsatz, *Processus tubarius*, auf welchem die Tuba Eustachii ruht; nach abwärts läuft die Platte in einen kleinen Haken, *Hamulus pterygoideus*, aus. An dem letzteren ist ein Einschnitt, *Incisura hamuli*, vorhanden, um welchen sich die Sehne des M. tensor veli palatini herumschlingt. Auch die Lamina externa, welche grösser ist als die vorige, zeigt am hinteren Rande einen Vorsprung, den *Processus Civinini*, welcher häufiger durch ein Band, seltener durch eine Knochenbrücke mit der Spina angularis des Keilbeins in Verbindung steht. Es ist endlich noch zu erwähnen, dass sich von der Wurzel der Lamina interna nach dem Vomer ein kleines Knochenplättchen hinüberschiebt, welches Henle als *Processus vaginalis* des Gaumenflügelfortsatzes bezeichnet hat.

E. Das Schläfenbein.

Das Schläfenbein, *Os temporum* s. *temporale*, stellt einen unregelmässig gestalteten Knochen vor, welcher sich aus zwei Theilen

[1]) Der *N. vidianus* entsteht durch Vereinigung des N. petrosus superficialis major (vom Ganglion geniculi des Facialis) und des N. petrosus profundus major (von dem sympathischen Geflecht der Carotis interna). Beide eben genannten Nn. petrosi gehen vereinigt als N. Vidianus zum Ganglion nasale des zweiten Trigeminusastes hin. Die vordere Mündung des Can. Vidianus öffnet sich in die Fissura spheno-maxillaris, die hintere in das Foramen lacerum anterius. (s. Fig. 1, S. 29.)

[2]) Die *Fossa scaphoidea* wird in einigen Handbüchern incorrecter Weise auch als Tubarinne, *Sulcus tubae Eustachianae*, bezeichnet. Die Tuba Eustachii verläuft allerdings in derselben Richtung wie die eben erwähnte Rinne, ist jedoch von der letzteren durch den M. tensor veli palatini getrennt.

zusammensetzt, nämlich erstens aus einem mehr verticalen Theil, der die Seitenwand des Schädels einnimmt, und zweitens aus einem mehr horizontal liegenden Theil, welcher zur Schädelbasis gehört. Der vertical gestellte Teil des Schläfenbeins besteht wiederum aus einem vorderen Abschnitt, dem Schuppentheil, *Pars squamosa*, und aus einem hinteren Abschnitt, dem Warzentheil, *Pars mastoidea.* Der horizontale Theil des Schläfenbeins, die Pyramide, bildet beim Erwachsenen ein einziges Knochenstück, besteht jedoch beim Fötus ebenfalls aus zwei von einander deutlich getrennten Abschnitten, nämlich erstens aus dem Paukentheil, *Pars tympanica* s. *Annulus tympanicus*, welcher ungefähr dem späteren knöchernen Gehörgang entspricht, und zweitens aus dem Felsentheil, *Pars petrosa*, welcher den Rest der Pyramide darstellt. Die Pars tympanica bildet beim Fötus einen nach oben offenen Ring, der jedoch späterhin fast vollständig mit den Nachbartheilen verschmilzt. Die in diesem Ring oben befindliche Lücke wird *Inc. Rivini* benannt. In vielen Handbüchern ist die ganze Pyramide als *Pars petrosa* bezeichnet, was aber nicht correct ist, da dieselbe streng genommen aus einer Pars tympanica und einer Pars petrosa zusammengesetzt ist.

1. Die Schuppe, oder der Schuppentheil, *Squama* s. *Pars squamosa*, stellt ein plattes Knochenstück von der Form eines Kreissegmentes dar. Der freie Rand derselben grenzt vorn durch eine nur wenig gezackte Naht an den grossen Keilbeinflügel, oben durch die zugeschärfte Schuppennaht an den unteren Rand des Scheitelbeins. Am hinteren Ende des freien Randes der Schuppe liegt zwischen letzterer und der Pars mastoidea ein Einschnitt, *Incisura parietalis*, in welchen sich die vordere Ecke des Angulus mastoideus des Scheitelbeins einschiebt. Der untere Rand der Schuppe ist in seinem vorderen Theil mit der Pars petrosa durch eine mehr oder weniger deutlich ausgeprägte Naht, *Fissura petro-squamosa*, verbunden, welche jedoch auch verknöchert und alsdann gänzlich verschwunden sein kann; der hintere Theil des unteren Randes ist dagegen mit der Pars mastoidea ohne scharfe Grenze verwachsen.

Die beiden Flächen der Pars squamosa haben einen verschiedenen Krümmungsradius, da die innere Fläche concav, die äussere nahezu plan erscheint. Die Schuppe weist deswegen in der Mitte eine äusserst dünne, durchscheinende Stelle auf. Die innere Fläche zeigt im Uebrigen *Impressiones digitatae* und *Juga cerebralia* von den Sulci und Gyri des Schläfenlappens und ausserdem Gefässfurchen, welche von der A. meningea media (aus der A. maxillaris int.) herrühren. Die äussere Fläche ist in ihrem oberen Theil ziemlich glatt und gehört hier zu dem *Planum temporale*, von welchem der

M. temporalis entspringt. Auch hier sieht man in verticaler Richtung vor dem Gehörgange eine Gefässfurche nach oben ziehen, welche von der A. temporalis superficialis herrührt. Der untere Theil der äusseren Fläche ist durch einen nach vorn gerichteten Vorsprung, den *Processus zygomaticus*, ausgezeichnet, welcher sich mit dem Proc. temporalis des Jochbeins zum Jochbogen, *Arcus zygomaticus*, vereinigt. Der Proc. zygomaticus entspringt mit zwei Wurzeln, welche die *Fossa condyloidea* s. *mandibularis* (s. *glenoidalis*) zwischen sich fassen. Letztere ist überknorpelt und zur Aufnahme für den Proc. condyloideus des Unterkiefers bestimmt. Die vordere Wurzel des Proc. zygomaticus verdickt sich vor der Fossa mandibularis zu einem Höcker, dem *Tuberculum articulare*, auf welches sich bei den Kaubewegungen der Gelenkkopf des Unterkiefers hinüberschiebt. Die hintere Wurzel geht in das Ende der Linea temporalis über. Ein kleines dreiseitiges Feld vor dem Tuberculum articulare gehört noch dem auf S. 21 bereits erwähnten *Planum infratemporale* an.

2. Der Warzentheil, *Pars mastoidea* s. *mammillaris*, besitzt einen vorderen Rand, welcher oben mit der Schuppe, unten mit der Pyramide verwachsen ist, einen oberen Rand, an welchen sich der Angulus mastoideus des Scheitelbeins anlegt, und einen hinteren Rand, welcher sich mit dem Hinterhauptbein in Verbindung setzt. In der Naht zwischen der Pars mastoidea und dem Hinterhauptbein befindet sich das schon genannte *Foramen mastoideum*, welches einem Emissarium Santorini und der A. meningea post. externa (aus der A. occipitalis) zum Durchtritt dient[1]). Die innere Fläche des Warzentheils besitzt eine S-förmig gekrümmte Grube, die *Fossa sigmoidea*, in welcher der gleichnamige Sinus liegt, und an der die innere Mündung des For. mastoideum sichtbar ist. An der äusseren Fläche befindet sich der Warzenfortsatz, *Processus mastoideus*, an welchem sich der M. sterno-cleido-mastoideus ansetzt. Dieser Fortsatz ist in seinem Inneren hohl und enthält die Cellulae mastoideae, welche mit der Paukenhöhle in Communication stehen. Zwischen dem Proc. mastoideus und dem äusseren Gehörgang sieht man die Andeutung einer Naht oder Spalte, der *Fissura tympanico-mastoidea*, aus welcher der Ramus auricularis des N. vagus heraustritt[2]). Medianwärts von der

[1]) Mitunter geht nach Hyrtl auch noch ein Ast der Art. meningea media in der Richtung von innen nach aussen durch diese Oeffnung hindurch. Auch liegt das For. mastoideum nicht immer in der Naht, vielfach in der Substanz des Hinterhaupt- oder Schläfenbeins.

[2]) Der *R. auricularis n. vagi* ist der sensible Nerv für die untere und hintere Wand der Schleimhaut des äusseren Gehörganges. Wenn man die letztere mechanisch reizt, erfolgen eigenthümliche Reflexerscheinungen (Husten, Niesen, Schwindelanfälle), welche durch diesen Nervenzweig vermittelt werden sollen.

Spitze des Proc. mastoideus befindet sich ferner ein Einschnitt, die *Incisura digastrica* s. *mastoidea*, in welcher der M. digastricus s. biventer mandibulae seinen Ursprung nimmt. Parallel mit der Inc. digastrica, aber noch weiter medianwärts gelegen, verläuft endlich eine zweite, meist nur undeutliche Rinne, welche von der hier gelegenen A. occipitalis herrührt und sich mitunter nach oben bis zum For. mastoideum verfolgen lässt, durch welches die A. occipitalis, wie schon erwähnt, die A. meningea post. ext. in die Schädelhöhle hineinschickt. Im Uebrigen sind an der äusseren Fläche der Pars mastoidea noch einzelne Gefässfurchen vorhanden, welche von hier gelegenen Venennetzen herrühren.

3. An der Pyramide, welche wir in ihrer Totalität, d. h. abgesehen von ihrer Zusammensetzung aus einer Pars petrosa und tympanica, betrachten, unterscheidet man die Basis, die Spitze, 4 Kanten und 4 Flächen. Die Basis der Pyramide ist nach hinten und lateralwärts, die Spitze nach vorn und medianwärts gerichtet.

Die Basis ist grösstentheils mit der Schuppe und der Pars mastoidea verwachsen. Nur ein Theil derselben liegt in Gestalt der äusseren Gehöröffnung, *Porus acusticus externus*, frei zu Tage, welche wiederum in den äusseren Gehörgang, *Meatus acusticus externus*, hineinführt. Die knöcherne Umgrenzung des Porus entspricht zum grössten Theile der vorhin schon erwähnten Pars tympanica, welche jedoch an dieser Stelle beim Erwachsenen nicht mehr deutlich von den Nachbarteilen abzugrenzen ist; nur ihr oberer Abschnitt wird von der Schuppe gebildet.

Die 4 Kanten der Pyramide sind zu unterscheiden als eine obere (innere), eine untere (äussere), eine vordere und eine hintere. Die obere Kante zeigt eine Längsfurche, den *Sulcus petrosus superior*, welcher zur Aufnahme für den gleichnamigen Sinus bestimmt ist. Die vordere Kante begrenzt mit ihrem medialen Abschnitt das *Foramen lacerum* (*anterius*), durch welches folgende Gebilde hindurchtreten: a) die Carotis interna; b) der N. petrosus superficialis major und minor (s. S. 20); c) die Tuba Eustachii und auf derselben der M. tensor tympani. Der laterale Theil der vorderen Kante ist mit der Schuppe durch die häufig nur schwach angedeutete *Fissura petro-squamosa* verbunden. Die hintere Kante zeigt in ihrem medialen Theile eine Längsrinne, den *Sulcus petrosus inferior*, in welchem der gleichnamige Sinus gelegen ist; der laterale Theil stellt die *Incisura jugularis* dar, welche mit der gleichnamigen Incisur des Hinterhauptbeins zusammen das *Foramen jugulare* s. *lacerum posterius* bildet. Wie am Hinterhauptbein, springt auch am Schläfenbein ein *Processus intrajugularis* an dieser Incisur hervor und theilt dieselbe in ein kleines

vorderes Fach, in welchem drei Hirnnerven, nämlich der IX. (N. glossopharyngeus), der X. (N. vagus), der XI. (N. accessorius Willisii) gelegen sind, und ein grosses hinteres Fach, durch welches die V. jugularis int. hindurchgeht. Die untere Kante der Pyramide ist nahe der Spitze nur schwach entwickelt, so dass in Folge dessen in vielen anatomischen Handbüchern nur von den drei anderen Kanten und dem entsprechend auch nur von drei Flächen der Pyramide die Rede ist. Lateral springt diese Kante jedoch scharf hervor und wird deswegen als *Crista petrosa* besonders bezeichnet. Während die Crista dicht neben dem Proc. styloideus vorbeizieht, giebt sie dem letzteren einen Vorsprung in Form einer halben Scheide, *Vagina processus styloidei*, auf den Weg mit.

Durch die eben beschriebenen 4 Kanten werden nun die 4 Flächen der Pyramide von einander abgegrenzt, von welchen die beiden oberen (inneren) in die Schädelhöhle, die beiden unteren (äusseren) nach abwärts sehen.

Die vordere obere Fläche zeigt dicht neben der Pyramidenspitze einen Eindruck, *Impressio trigemini*, in welchem das Ganglion semilunare s. Gasseri des N. trigeminus gelegen ist. Lateral von diesem Eindruck verlaufen in schräger Richtung zwei parallele Furchen, von denen die mediale für den N. petrosus superficialis major, die laterale für den N. petrosus superficialis minor bestimmt ist. Die Furche für den N. petr. superf. major (auch als *Semicanalis nervi Vidiani* bezeichnet) führt nach hinten zur Austrittsöffnung dieses Nerven, die man *Hiatus spurius canalis Fallopiae* benannt hat[1]). Die laterale, für den N. petr. superf. minor bestimmte Furche führt ebenfalls zu einer kleinen Oeffnung, welche man als *Apertura superior* (*interna*) *canaliculi tympanici* bezeichnet, weil der eben erwähnte, aus derselben heraustretende Nerv die Fortsetzung des N. tympanicus bildet. Etwas weiter nach hinten, nahe der oberen Kante, liegt ein ziemlich starker Höcker, die *Eminentia arcuata*, unter welcher sich der obere verticale Bogengang des inneren Ohres befindet. Nach vorn und auch lateralwärts von der Eminentia arcuata zeigt sich endlich eine mitunter durchscheinende Stelle, welche die Decke der Paukenhöhle, das *Tegmen tympani*, darstellt; von dem letzteren aus schiebt sich ein

[1]) In dem *Can. Fallopiae* verläuft der N. facialis. Führt man in diesen Canal von unten her durch das *Foramen stylo-mastoideum* eine Sonde ein, so kommt dieselbe wegen der mehrfachen Krümmung des Canals nicht an der Eintrittsstelle des N. facialis, also nicht am *Porus acust. int.* heraus, sondern durch den eben erwähnten *Hiatus spurius can. Fallopiae* (die falsche Mündung des Fallopischen Canals) woher letztere ihren Namen hat (s. auch Fig. 1, S. 29). Von Henle wird diese Oeffnung als *Hiatus canalis facialis* bezeichnet.

kleiner splitterartiger Vorsprung, *Processus inferior tegminis tympani*, nach vorn und abwärts in die Fissura petro-squamosa hinein.

Die hintere obere Fläche der Pyramide zeigt zunächst am meisten nach vorn die ovale innere Gehöröffnung, *Porus acusticus internus*, welche in den inneren Gehörgang, *Meatus acusticus internus*, hineinführt, und in welche der VII. Hirnnerv (N. facialis), der VIII. (N. acusticus), ferner die A. und V. auditiva int. (aus der A. und V. basilaris) hineintreten. Wenn man in den Porus hineinsieht, erblickt man in dem Grunde desselben vorn und oben eine Grube (eigentlich ein Loch) für den N. facialis, während der Rest des Grundes von feinen Oeffnungen für die Zweige des N. acusticus siebförmig durchlöchert ist. Verbindet man die Spitze der Pyramide mit der inneren Gehöröffnung, so trifft diese Linie bei ihrer Verlängerung nach hinten unter einem überhängenden Knochenplättchen eine Einziehung, die Mündung des *Aquaeductus vestibuli*, durch welchen die lymphatische Flüssigkeit aus dem Vestibulum des inneren Ohres mit den Lymphgefässen der Dura mater communicirt. Zwischen Porus und Aquaeductus, aber etwas höher nach oben, nahe der oberen Kante, liegt eine zweite Einziehung, der *Hiatus subarcuatus* (Tröltsch), welcher bei Kindern und Embryonen tief unter den oberen verticalen Bogengang (die Eminentia arcuata) in die Knochensubstanz hineindringt. Beim Fötus, bei Kindern (und auch bei Thieren) ist der Hiatus nämlich sehr gross und dient zur Aufnahme für den Flocculus des Kleinhirns, welcher sich jedoch im Laufe späterer Entwicklung unter Verflachung der Grube zurückzieht.

Die vordere untere Fläche der Pyramide zeigt am meisten nach vorn das *Foramen caroticum internum*, durch welches die Carotis int. aus der Pyramidensubstanz in das For. lacerum hineintritt. Dicht daneben und lateralwärts von dem For. caroticum int. liegt, durch ein Septum getheilt, ein Doppelcanal, *Canalis musculo-tubarius*, in dessen oberem Fach der M. tensor tympani, in dessen unterem Fach die Tuba Eustachii gelegen ist. Noch weiter lateralwärts von diesem Canal befindet sich der schon vorhin erwähnte *Processus inferior tegminis tympani*, welcher entwicklungsgeschichtlich zur Pars petrosa gehört. Aus diesem Grunde wird die vor demselben gelegene Spalte als *Fissura petro-squamosa*, die hinter demselben, zwischen ihm und der ehemaligen Pars tympanica befindliche Spalte als *Fissura petro-tympanica* s. *Glaseri* bezeichnet[1]). Die Glaserspalte

[1]) Während die *Fiss. petro-squamosa* verknöchert sein, also fehlen kann, ist die *Fiss. Glaseri* stets vorhanden, weil sie den oben aufgezählten wichtigen Organen zum Durchtritt dient.

dient zum Durchtritt: a) für die Chorda tympani[1]); b) für die A. und V. tympanica (aus der A. und V. maxillaris int.); c) für einen bindegewebigen Strang, das Lig. mallei anterius, welches man früher fälschlich für einen Muskel (M. laxator tympani) hielt. Der übrige, hinter der Fissura Glaseri gelegene Theil der vorderen unteren Pyramidenfläche bildet die vordere Wand der Paukenhöhle und des äusseren Gehörgangs und ist entwicklungsgeschichtlich zur Pars tympanica zu rechnen.

Die hintere untere Fläche der Pyramide theilt Henle in vier Abschnitte oder Zonen ein. Die vorderste und zugleich am meisten medianwärts gelegene Zone ist rauh und grenzt an das Hinterhauptbein, mit welchem sie die *Fissura petro-basilaris* bildet. Die zweite Zone zeigt am meisten nach vorn das *Foramen caroticum externum*, in welches die Carotis int. hineintritt[2]). Dicht neben und hinter dem letzteren befindet sich eine kleine dreiseitige Grube, die *Fossula petrosa*, in welcher das Ganglion petrosum des N. glosso-pharyngeus gelegen ist. An irgend einem Punkte dieser Grube findet man ferner eine Oeffnung, durch welche der vom Ganglion petrosum kommende N. tympanicus hineintritt, und welche somit die *Apertura inferior* (*externa*) *canaliculi tympanici* darstellt[3]). Etwas nach hinten und medianwärts von der Fossula petrosa liegt eine Stelle, welche aussieht, als ob man mit einer Schreibfeder in den Knochen hineingedrückt hätte. Hier geht in die Knochensubstanz der *Aquaeductus cochleae* hinein, welcher die lymphatische Flüssigkeit der Schnecke mit den Lymphräumen der Dura mater verbindet. Die dritte Zone ist durch eine glatte Furche, den *Sulcus jugularis*, gebildet, welcher für die V. jugularis int. bestimmt ist. An irgend einer Stelle dieser Grube, meistens in der Mitte derselben, liegt die feine Oeffnung des *Canaliculus mastoideus*, in welche der Ramus auricularis n. vagi eintritt, um alsdann ziemlich transversal zur Fissura tympanico-mastoidea zu

---

[1]) Die *Chorda tympani* geht vom N. facialis zum Ramus lingualis des dritten Trigeminusastes und führt dem letzteren Geschmacksfasern für die Zungenspitze und secretorische Fasern für die Speicheldrüsen zu.

[2]) Sieht man in das For. caroticum ext. hinein, so findet man in der Wand des Can. caroticus eine Anzahl von feinen Löchern, die *Canaliculi carotico-tympanici*, welche für die gleichnamigen Gefässe und Nerven zum Durchtritt dienen. Wenn anstatt mehrerer *Nn. carotico-tympanici* nur ein einziger grösserer Zweig vorhanden ist, so wird derselbe als *N. petrosus profundus minor* bezeichnet. Der letztere stellt eine Anastomose zwischen dem N. tympanicus und dem carotischen Geflecht vor.

[3]) Die obere Oeffnung des Canal. tympanicus liegt an der vorderen oberen Pyramidenfläche, wo der N. petr. superf. minor als Fortsetzung des N. tympanicus austritt.

verlaufen. Die vierte und zugleich am meisten nach hinten und lateralwärts gelegene Zone zeigt zunächst an ihrem medialen Abschnitt ein kleines rauhes Feld, an welches sich die Spina jugularis des Hinterhauptbeins anlagert. Dicht daneben liegt das *Foramen stylomastoideum*, aus welchem der N. facialis herauskommt, und in welches die A. und V. stylo-mastoidea (aus der A. und V. auricularis post.) hineintreten. Dicht vor dem Foramen stylo-mastoideum ragt der Griffelfortsatz, *Processus styloideus*, nach abwärts, welcher den Mm. stylo-hyoideus, stylo-glossus, stylo-pharyngeus und den Ligg. stylo-hyoideum und stylo-maxillare zum Ursprung dient.

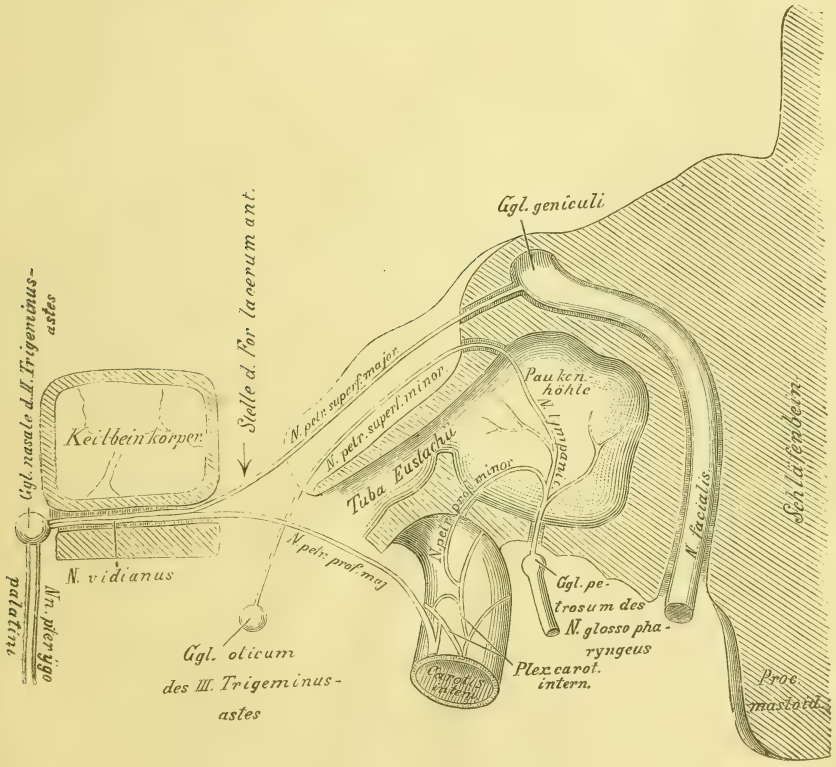

Fig. 1.

Schematische Uebersicht über die Nn. petrosi.

1. Die beiden *Nn. petrosi superficiales* (*major* und *minor*) liegen an der Oberfläche des Schläfenbeins und gehen durch das Foramen lacerum hindurch.

2. Die beiden *Nn. petrosi profundi* (*major* und *minor*) sind

sympathische Nerven und kommen vom Plexus caroticus internus her.

3. Die beiden *Nn. petrosi majores* (*superficialis* und *profundus*) vereinigen sich zum N. Vidianus und gehen zum Ganglion nasale hin.

4. Die beiden *Nn. petrosi minores* (*superficialis* und *profundus*) kommen vom N. tympanicus und sind als Anastomosen von diesem Nerven zum Ganglion oticum und zum Plexus caroticus aufzufassen.

F. Das Siebbein.

Das Siebbein, *Os ethmoidale*, wird zu den Knochen des Hirnschädels gerechnet, obschon es eigentlich mit dem grössten Theile seiner Masse sich an der Bildung des Gesichtsschädels, insbesondere der Nasenhöhle betheiligt[1]). Der zum Hirnschädel gehörende Theil desselben besteht in einer siebförmig durchlöcherten Platte, der *Lamina cribrosa*, welche in die Inc. ethmoidalis des Stirnbeins eingefügt ist und den Zweigen des I. Hirnnerven (N. olfactorius) zum Durchtritt dient. Nach oben von der Lamina cribrosa ragt in der Medianlinie ein dreiseitiger Vorsprung, *Crista galli*, hervor, welcher dem vorderen Ende der grossen Hirnsichel, Falx cerebri s. Proc. falciformis major, zum Ansatz dient. Vor der Crista galli liegt zwischen dem Stirn- und dem Siebbein das *Foramen coecum*, durch welches ein Emissarium Santorini als Communication zwischen dem Sinus sagittalis sup. und den Venen der Nasenhöhle verläuft. Zu beiden Seiten wird dasselbe von zwei kleinen Vorsprüngen der Crista galli, den *Hamuli frontales*, umfasst. Als Fortsetzung der Crista galli erstreckt sich nach abwärts eine mediane Platte, die *Lamina perpendicularis* des Siebbeins, die sich an der Bildung der Nasenscheidewand betheiligt. Dieselbe grenzt mit dem vorderen winklig geknickten Rande oben an den Proc. nasalis des Stirnbeins und an die Nasenbeine, unten an den Nasenscheidewandknorpel, mit ihrem unteren Rande an das Pflugscharbein und mit dem hinteren Rande an die Crista sphenoidalis des Keilbeinkörpers.

Von den Seitenrändern der Lam. cribrosa hängen zwei schwammige Körper nach abwärts, welche man als *Massae laterales* oder Labyrinth des Siebbeins bezeichnet, und welche eine Anzahl von zelligen

[1]) Wenn man, wie dies sehr häufig von Anfängern zum Schaden der Schädel geschieht, mit der Hand in die beiden Augenhöhlen hineinfasst, um den Schädel näher zu betrachten, hält man das ganze Siebbein zwischen den Fingern und ist somit über die Lage des Siebbeins am schnellsten orientirt — allerdings auf Kosten des Schädels, weil bei diesem Griff gewöhnlich das Siebbein und das Thränenbein zerdrückt werden.

Räumen, die Siebbeinzellen, *Cellulae ethmoidales*, enthalten. An den letzteren hat man von einander drei, jedoch nicht scharf begrenzte Gruppen als vordere, mittlere und hintere Siebbeinzellen unterschieden, die, durch stärkere Knochenbalken getrennt, im Uebrigen continuirlich zusammenhängen. Die laterale Wand des Labyrinths ist jederseits durch eine nach der Augenhöhle zu gelegene, pergamentähnliche Knochenplatte, die *Lamina papyracea*, gebildet, während die mediale Wand nach der Nasenhöhle sieht und durch zwei Vorsprünge, die beiden Siebbeinmuscheln, *Concha superior* und *Concha inferior*, ausgezeichnet ist. Zwischen den letzteren ist ein kurzer Einschnitt, der obere Nasengang, *Meatus narium superior*, gelegen. Die Concha inferior des Siebbeins bildet jedoch die mittlere Muschel der Nasenhöhle, weil ausser den beiden Siebbeinmuscheln in der letzteren noch ein besonderes Knochenstück, die untere Muschel, Os turbinatum s. Concha inferior, existirt. Vorn, oben und hinten sind die Siebbeinzellen offen und werden erst durch die Anlagerung der Nachbarknochen geschlossen, indem von vorn her das Thränenbein und der Stirnfortsatz des Oberkieferbeins, von unten der Körper des letzteren, von oben die Pars nasalis des Stirnbeins, von hinten her die Vorderfläche des Keilbeinkörpers sich an dieselben anlegen. Der obere Rand der Massae laterales zeigt jederseits zwei transversale Furchen, von denen die vordere dem *Foramen ethmoidale anterius*, die hintere dem *Foramen ethmoidale posterius* entspricht, welche bereits beim Stirnbein Erwähnung fanden. Durch das For. ethmoidale ant. geht der N. ethmoidalis (vom ersten Ast des Trigeminus) und die A. und V. ethmoidalis ant. (aus der A. und V. ophthalmica) hindurch, während durch das For. ethmoidale post. die Nn. spheno-ethmoidales (zum Theil vom ersten, zum Theil vom zweiten Ast des Trigeminus) und die A. und V. ethmoidalis post. (aus der A. und V. ophthalmica) hindurchtreten. Der untere Rand der Massae laterales endlich zeigt nicht selten an seiner Uebergangsstelle in den vorderen Theil der unteren Siebbeinmuschel einen spitzen Vorsprung, den *Processus uncinatus*, welcher nach hinten und abwärts in die Oeffnung der Kieferhöhle, das For. maxillare, hinreinragt. Der sagittal gestellte, sehr enge Raum zwischen der Lam. perpendicularis und den Massae laterales stellt den obersten Theil der Nasenhöhle dar.

II. Die Gesichtsknochen.

Die knöcherne Grundlage des Gesichts ist durch 14 Knochen gebildet, von denen sechs paarig auftreten, nämlich die Nasenbeine, die Thränenbeine, die Jochbeine, die unteren Muscheln, die Oberkieferbeine und die Gaumenbeine, während zwei, nämlich das Pflugscharbein und das Unterkieferbein, einfach vorhanden sind[1]).

A. Das Nasenbein.

Die Nasenbeine, *Ossa nasalia*, sind vierseitige Knochenplättchen, welche den obersten Theil des Nasenrückens bilden. Der obere Rand derselben setzt sich an den Margo nasalis des Stirnbeins an, der mediale Rand verbindet die beiden Nasenbeine mit einander, der laterale Rand grenzt an den Stirnfortsatz des Oberkieferbeins, der untere Rand ist frei und bildet den obersten Theil der vorderen Nasenöffnung, *Apertura piriformis*. An den letzteren Rand setzen sich die Cartilagines triangulares der Nase an. An der äusseren Fläche der Nasenbeine ist nichts Besonderes zu merken. Die innere Fläche zeigt eine Längsrinne, den *Sulcus ethmoidalis*, in welchem der vordere Ast des N. ethmoidalis (s. S. 11) herabzieht, um schliesslich die Haut der Nasenspitze zu versorgen. Manchmal durchbohrt dieser Nervenzweig das Nasenbein und tritt auf diese Weise schon mehr oben zur Haut des Nasenrückens.

B. Das Thränenbein.

Das Thränenbein, *Os lacrymale*, ist ein kleines vierseitiges Knochenplättchen, dessen vorderer Rand an den Stirnfortsatz des Oberkieferbeins, dessen oberer Rand sich an das Stirnbein anlegt, während der hintere Rand mit der Lamina papyracea des Siebbeins und der untere Rand mit dem Körper des Oberkieferbeins in Verbindung steht. Die mediale Fläche des Thränenbeins grenzt an die vorderen Siebbeinzellen, die laterale zeigt eine verticale Leiste, die *Crista lacrymalis posterior*, welche nach unten und vorn in einen am isolirten Thränenbein deutlich sichtbaren kleinen Dorn, den *Hamulus lacrymalis*, übergeht. Vor der Crista lacrymalis posterior liegt eine tiefe Rinne, *Sulcus* s. *Fossa lacrymalis*, welche jedoch nicht allein vom Thränenbein, sondern auch von dem Stirnfortsatz des

[1]) Von diesen Knochen wird das Unterkieferbein zuletzt, d. h. im Anschluss an die allgemeine Betrachtung des Schädels besprochen werden.

Oberkieferbeins gebildet wird. Der Sulcus lacrymalis wird vorn von der Crista lacrymalis anterior begrenzt, die jedoch schon dem Stirnfortsatz des Oberkieferbeins angehört.

C. Das Jochbein.

Das Jochbein, *Os zygomaticum*, bildet jederseits den sogen. Backenknochen des Gesichts und besteht aus dem Körper und drei von demselben ausgehenden Fortsätzen.

An dem Körper[1]) unterscheidet man drei Flächen, nämlich: a) die *Facies orbitalis*, welche nach der Augenhöhle sieht; b) die *Facies facialis*, die unter der Haut des Gesichts gelegen ist; und c) die *Facies temporalis*, welche das Planum temporale von vorn her begrenzt. Von den drei Rändern des Körpers wird der vordere als *Margo orbitalis*, der hintere als *Margo temporalis*, der untere als *Margo malaris* bezeichnet.

Von den drei Fortsätzen verbindet sich der *Processus frontalis* vorn mit dem Proc. zygomaticus des Stirnbeins und hinten mit der Crista zygomatica des grossen Keilbeinflügels. Der zweite Fortsatz *Processus temporalis*, erstreckt sich nach hinten und bildet mit dem Proc. zygomaticus des Schläfenbeins den Jochbogen, *Arcus zygomaticus*, von welchem der M. masseter seinen Ursprung nimmt. Der dritte Fortsatz, *Processus maxillaris*, schiebt sich nach vorn und medianwärts auf das Oberkieferbein hinüber und stellt zugleich den lateralen Theil des Margo infraorbitalis dar.

Am untersten Theil der Gesichtsfläche ragt der Wangenhöcker, *Tuber zygomaticum* s. *Tuberositas malaris*, nach abwärts, von welchem der M. zygomaticus minor entspringt. Ausserdem bohrt sich an der Facies orbitalis in das Jochbein der *Canalis zygomaticus* ein, welcher eine kurze Strecke nach vorn zieht und sich dann in den *Canalis zygomatico-facialis* und *Canalis zygomatico-temporalis* theilt, von denen der erstere an der Gesichtsfläche, der zweite an der Schläfenfläche des Jochbeins ausmündet. In den Can. zygomaticus tritt der N., die A. und V. subcutanea malae ein, deren Aeste alsdann in dem Can. zygomatico-facialis nach vorn, in dem Can. zygomatico-temporalis nach hinten ziehen, indem sie dieselben Namen wie diese Canälchen führen. Anstatt eines einfachen Can. zygomaticus sieht man oft den Can. zygomatico-facialis und zygomatico-temporalis getrennt in die Facies orbitalis eintreten.

[1]) Von Henle wird derjenige Theil des Körpers, welcher in die Augenhöhle sieht, als Orbitalplatte, *Pars orbitalis*, derjenige Theil, welcher unter der Gesichtshaut gelegen ist, als Wangenplatte, *Pars malaris*, bezeichnet.

D. Das Pflugscharbein.

Das Pflugscharbein, *Vomer*, ist eine unpaare vierseitige Knochenplatte, welche sich an der Bildung der Nasenscheidewand betheiligt. Der untere Rand desselben ruht auf der median gelegenen Crista nasalis des Oberkieferbeins und des Gaumenbeins. Der vordere Rand grenzt oben an die Lamina perpendicularis des Siebbeins, unten an den Nasenscheidewandknorpel. Der hintere Rand ist frei und bildet die mediale Grenze der hinteren Nasenöffnungen oder Choanen. Der obere Rand des Vomer endlich legt sich mittelst zweier nach beiden Seiten vorspringender Fortsätze, *Alae vomeris*, an das Rostrum sphenoidale des Keilbeinkörpers an.

An den beiden Seitenflächen des Vomer findet sich eine schräg von oben und hinten nach unten und vorn herabsteigende Furche, der *Sulcus naso-palatinus Scarpae*, in welchem der gleichnamige Nerv (vom zweiten Ast des Trigeminus) sowie die gleichnamige Arterie und Vene (aus der A. und V. maxillaris int.) gelegen sind. Die Furche geht unten in den Canalis incisivus des Oberkieferbeins über, in welchen auch Zweige der eben erwähnten Nerven und Gefässe hineingehen.

Zwischen den Alae vomeris und dem Keilbein verlaufen nicht selten in sagittaler Richtung die *Canales vomero-basilares*, von denen weiterhin der eine in der Medianlinie durch die Substanz des Vomer nach abwärts zieht, indem er die letztere in zwei seitliche Platten theilt. Die anderen, lateralen Canales vomerobasilares können jederseits doppelt vorkommen: ein unterer kann zwischen Vomer, Keilbein und dem Proc. sphenoidalis des Gaumenbeins, ein oberer zwischen Vomer, Keilbein und dem Proc. vaginalis des Gaumenflügelfortsatzes gelegen sein. In allen diesen Canälchen verlaufen kleine Gefässe und Nervenästchen.

E. Die untere Muschel.

Die untere Muschel, *Concha inferior* s. *Os turbinatum*, stellt ein längliches, gebogenes Knochenplättchen vor, an welchem man ebenso wie an den beiden schon erwähnten Muscheln des Siebbeins folgende Theile unterscheidet: einen angehefteten oberen Rand, welcher grade ist und sich an die Crista turbinalis inferior des Oberkieferbeins und Gaumenbeins ansetzt; einen freien unteren Rand, welcher convex und zugleich lateralwärts umgerollt erscheint und in die Nasenhöhle hineinragt; ein mehr abgestumpftes vorderes und ein spitzes hinteres Ende; endlich eine convexe, von zahlreichen Gefässfurchen rauhe mediale Fläche und eine concave, etwas weniger unebene laterale Fläche. Die Gefässfurchen an der medialen Fläche rühren von einem starken Venengeflecht her, das sehr leicht anschwellen und dann zu Nasenblutungen Veranlassung geben kann. Der obere angeheftete Rand geht in sagittaler Richtung über das For.

maxillare hinweg und schickt drei Fortsätze aus, welche am Verschluss des letzteren betheiligt sind. Von diesen Fortsätzen geht der eine, *Processus maxillaris*, nach unten und füllt die untere Ecke des Kieferlochs aus, während dis beiden anderen sich nach oben erstrecken, indem der vordere, *Processus lacrymalis*, dem Thränenbein, der hintere, *Processus ethmoidalis*, dem Proc. uncinatus des Siebbeins entgegenstrebt.

F. Das Oberkieferbein.

Das Oberkieferbein, *Os maxillae superioris* s. *Maxilla superior*, stellt den grössten Knochen des Gesichtsschädels dar und hat eine ziemlich unregelmässige Gestalt. Man unterscheidet an demselben: a) ein keilförmiges Mittelstück, den Körper, und b) vier Fortsätze, von denen der *Processus frontalis* oder Stirnfortsatz nach oben und der *Processus alveolaris* s. *dentalis* oder Zahnfortsatz nach unten gerichtet ist, während sich der *Processus palatinus* oder Gaumenfortsatz nach medianwärts und endlich der *Processus zygomaticus* oder Jochfortsatz nach lateralwärts erstreckt.

1. Der Körper zeigt vier Flächen, welche sich im Einzelnen folgendermassen verhalten.

Die obere oder Augenhöhlenfläche hat eine dreiseitige Form. Ihr vorderer Rand wird medial durch den *Margo infraorbitalis*, lateral durch eine rauhe Stelle gebildet, auf welche sich der Proc. maxillaris des Jochbeins legt. Ihr medialer Rand grenzt vorn an das Thränenbein, hinten an die Lam. papyracea des Siebbeins und besitzt endlich an seinem hinteren Ende ein kleines, meistens dreiseitiges Feld, das *Trigonum palatinum*, auf welches sich der Processus orbitalis des Gaumenbeins lagert. Ein kleiner winkliger Vorsprung, der *Angulus ethmo-lacrymalis*, bezeichnet an diesem Rande die Grenze zwischen dem Ansatz des Thränenbeins und des Siebbeins. Der laterale Rand der oberen Fläche bildet mit der Crista orbitalis des grossen Keilbeinflügels eine Spalte, die *Fissura orbitalis inferior*, durch welche die V. ophtalmica inferior, ferner der N. infraorbitalis (vom zweiten Ast des Trigeminus) und die A. und V. infraorbitalis (aus der A. und V. maxillaris int.) hindurchgehen. Manchmal treten noch durch diese Spalte der N. subcutaneus malae und die gleichnamigen Gefässe hindurch, nämlich dann, wenn die letzteren schon ausserhalb der Augenhöhle von den Infraorbitalgefässen und -nerven ihren Ursprung nehmen. Ausserdem verläuft an der oberen Fläche des Körpers in sagittaler Richtung eine Furche, *Sulcus infraorbitalis*, welche in ihrem vorderen Theile zum *Canalis infra-*

orbitalis[1]) geschlossen ist; in der Richtung der Furche verläuft jedoch über dem Canal nach vorn eine Naht, die *Sutura infraorbitalis*. Der Sulcus und Can. infraorbitalis dienen beide zur Aufnahme für die gleichnamigen Gefässe und Nerven. Bricht man die obere Wand des Canals weg, so findet man an der unteren Wand desselben, von aussen nicht sichtbar, feine Oeffnungen, die *Foramina alveolaria superiora anteriora* und *media* (vordere und mittlere Oberkieferlöcher), in welche die gleichnamigen Zweige des N., der A. und V. infraorbitalis hineintreten, um in kleinen Knochencanälchen zu den Wurzeln der vorderen und mittleren Zähne zu verlaufen.

Die vordere oder Gesichtsfläche des Körpers ist oben begrenzt durch den *Margo infraorbitalis*, medianwärts durch die vordere Nasenöffnung, *Apertura piriformis*, und geht nach oben in den Proc. frontalis, abwärts in den Proc. alveolaris und lateralwärts in den Proc. zygomaticus über. In der Mitte dieser Fläche sieht man die Kiefergrube, *Fossa maxillaris* s. *canina*, die dem M. levator anguli oris s. caninus zum Ursprung dient. Oberhalb der Fossa canina liegt die vordere Mündung des Canalis infraorbitalis, das *Foramen infraorbitale*, aus welchem die gleichnamigen Gefässe und Nerven zum Gesicht treten. Oberhalb des Foramen infraorbitale erstreckt sich die schon erwähnte Sutura infraorbitalis nach aufwärts, welche auch beim Erwachsenen noch gut erhalten zu sein pflegt.

Die hintere oder Schläfenfläche (Infratemporalfläche von Henle) zeigt in ihrem oberen Theile eine Anzahl von kleinen Oeffnungen, die *Foramina alveolaria superiora posteriora* (hintere Oberkieferlöcher), durch welche die gleichnamigen Nerven und Gefässe (aus dem N., der A. und V. infraorbitalis) hindurchtreten. Zwischen dem hinteren Rande dieser Fläche und dem Proc. pterygoideus liegt eine Spalte, die *Fissura spheno-maxillaris* s. *pterygo-maxillaris*, welche sich nach oben in die Fissura orbitalis inferior continuirlich fortsetzt, und in welcher das Ganglion nasale s. spheno-maxillare vom zweiten Ast des Trigeminus und das Ende der A. und V. maxillaris int. gelegen sind. Der hintere untere Theil der Schläfenfläche bildet eine rauhe Stelle, *Tuberositas maxillaris*, welche dem unteren Ende des Proc. pterygoideus nebst dem dort befindlichen Proc. pyramidalis des Gaumenbeins zur Anlagerung dient.

Die mediale oder Nasenfläche ist durch eine grosse Oeffnung, das Kieferloch, *Foramen maxillare (Hiatus maxillaris* Henle) aus-

[1]) Diejenige Knochenplatte, welche sich vom Proc. zygomaticus her nach medianwärts über den Can. infraorbitalis hinüberschiebt und dessen obere Wand bildet, hat Henle als *Lamina orbitalis* des Proc. zygomaticus bezeichnet.

gezeichnet, an dessen oberer vorderer Ecke ein halbmondförmiges Knochenplättchen, die *Lunula*, hervorspringt, welche zum Ansatz für das Thränenbein dient. Das Kieferloch ist am isolirten Oberkieferbein sehr gross, wird jedoch durch die Anlagerung verschiedener Knochen so verdeckt, dass durch dasselbe an der mit Schleimhaut überkleideten Nasenhöhle mitunter nur eine Sonde passiren kann. Die Knochen, welche dasselbe verdecken, sind a) die untere Muschel mit ihren drei Fortsätzen, dem Proc. lacrymalis, ethmoidalis und maxillaris, welche den unteren Theil des Kieferloches schliessen; b) von vorn her das Thränenbein, das sich eine kürzere oder geringere Strecke weit hinüberschiebt; c) von oben die Massae laterales des Siebbeins, an deren unterem Rande ganz besonders der Proc. uncinatus in das Kieferloch vorspringt; d) die Pars perpendicularis des Gaumenbeins, welche den hinteren Theil dieser Oeffnung überdeckt. Das Kieferloch bildet den Eingang zu der Kieferhöhle oder Highmorshöhle, *Antrum maxillare* s. *Highmori*, welche fast den ganzen Körper des Oberkieferbeins einnimmt, so dass die Wand dieser Höhle vielfach eine dünne, durchscheinende Beschaffenheit besitzt. An der Innenfläche der Highmorshöhle sieht man vom Kieferloch aus eine Anzahl von Rinnen, welche von den Nn. alveolares superiores und den gleichnamigen Gefässen herrühren[1]). Im Uebrigen zeigt die mediale Fläche des Körpers in ihrem vorderen Theile unmittelbar vor der Lunula den *Sulcus lacrymalis*, welcher durch die Anlagerung des Thränenbeins und des Proc. lacrymalis der unteren Muschel zum *Ductus naso-lacrymalis* geschlossen wird. Unmittelbar vor dem Sulcus lacrymalis liegt an der Grenze zwischen Körper und Stirnfortsatz eine sagittale Leiste, die *Crista turbinalis inferior*, an welche sich der vordere Theil der unteren Muschel ansetzt. Hinter dem Kieferloch findet sich endlich eine nach abwärts laufende Rinne, der *Sulcus pterygo-palatinus*, welcher durch die Anlagerung des Gaumenbeins und — weiter oben — des Proc. pterygoideus zum *Canalis pterygo-palatinus* geschlossen wird. In dem letzteren verlaufen die gleichnamigen Gefässe und Nerven (die Nn. pterygo-palatini vom zweiten Ast des Trigeminus, die Aa. und Vv. pterygopalatinae s. palatinae descendentes von der A. und V. maxillaris interna).

2. Der Stirnfortsatz, *Processus frontalis* (s. *nasalis*), zeigt einen

---

[1]) Die bereits auf S. 36 erwähnten, für die Zähne bestimmten Nerven und Gefässe liegen also hier unmittelbar unter der Schleimhaut der Kieferhöhle, was insofern wichtig ist, als sie bei Entzündung der Schleimhaut sehr leicht in Mitleidenschaft gezogen werden können.

Das Antrum Higmori entwickelt sich (ähnlich wie die übrigen Nebenräume der Nasenhöhle) erst nach der Geburt durch Resorption der Knochensubstanz des Oberkieferbeins zu seiner vollen Grösse.

vorderen Rand, durch welchen er sich mit dem Nasenbein in Verbindung setzt, einen oberen Rand, welcher sich an den Margo nasalis des Stirnbeins anlegt und einen hinteren Rand, welcher an das Thränenbein stösst. Unten geht dieser Fortsatz ohne scharfe Grenze in den Körper über. Von den beiden Flächen des Stirnfortsatzes ist die mediale der Nasenhöhle zugewandt und zeigt parallel der vorhin erwähnten Crista turbinalis inferior, aber etwas höher gelegen, eine zweite sagittale Leiste, *Crista turbinalis superior* s. *ethmoidalis*[1]), welche zur Anlagerung für das vordere Ende der mittleren Muschel dient, die, wie schon erwähnt, zum Siebbein gehört. Die laterale Fläche des Stirnfortsatzes zeigt (etwas nach hinten gelegen) eine verticale Leiste, die *Crista lacrymalis anterior*, welche sich nach abwärts in den Margo infraorbitalis fortsetzt. Hinter dieser Leiste liegt die vordere Hälfte des *Sulcus lacrymalis*, der zum Theil vom Thränenbein, zum Theil vom Oberkieferbein gebildet wird. Vor der Crista lacrymalis ant. sieht man häufig die *Sutura longitudinalis imperfecta* von Weber, eine feine Furche, die wie eine unvollständige Naht aussieht, in welcher jedoch eine kleine Vene gelegen ist.

3. Der Jochfortsatz, *Processus zygomaticus (Proc. zygomatico-orbistali* von Henle), hat die Form einer abgestutzten Pyramide und ragt nach lateralwärts. Die abgestutzte Fläche ist rauh *(Tuberositas zygomatica* von Henle) und verbindet sich mit dem Jochbein. Von dem hinteren Rande des Proc. zygomaticus ragt ein spitzer Vorsprung in die Höhe, die *Spina zygomatica*, welche die Fiss. orbitalis inf. von vorn her begrenzt und mitunter noch den grossen Keilbeinflügel erreicht.

4. Der Zahnfortsatz, *Processus alveolaris* s. *dentalis*, hat seinen Namen daher, weil in demselben die Zähne stecken, und zeigt eine bogenförmige Gestalt. Die Lücken für die Zähne bezeichnet man als Zahnfächer, *Alveoli*; die Scheidewände zwischen den einzelnen Alveolen sind die *Septa alveolaria.* Die Form der verschiedenen Alveolen entspricht der von einander abweichenden Form der Zahnwurzeln, welche bei der Besprechung der Mundhöhle genauer geschildert werden. An der Aussenseite des Proc. alveolaris sieht man entsprechend den Zahnwurzeln verticale Hervorragungen, welche man als *Juga alveolaria* bezeichnet.

5. Der Gaumenfortsatz, *Processus palatinus*, liegt horizontal und bildet mit der Pars horizontalis des Gaumenbeins zusammen den harten Gaumen. In der Medianlinie stossen die beiden Gaumenfortsätze mittelst einer Naht zusammen, welche man als *Sutura palatina mediana* (s. *lon-*

[1]) Incorrect sind die Crista turbinalis superior und inferior auch als *Linea transversa superior* und *inferior* bezeichnet worden.

gitudinalis) bezeichnet hat. Oberhalb dieser Naht befindet sich an jedem Gaumenfortsatz eine sagittale Leiste, die *Crista nasalis*, auf welcher das Pflugscharbein ruht. Die Crista nasalis wird nach vorn erheblich stärker und bildet hier die von Henle so benannte *Crista incisiva*, die am unteren Rande der Apertura piriformis in einen nach vorn ragenden spitzen Vorsprung, die *Spina nasalis anterior*, ausläuft, von welcher der Nasenscheidewandknorpel getragen wird. Der hintere Rand des Proc. palatinus ist mit der Pars horizontalis des Gaumenbeins durch die *Sutura palatina transversa* verbunden. Die obere Fläche des Gaumenfortsatzes ist von einer Seite zur andern concav und ziemlich glatt, die untere Fläche dagegen ist mehr rauh und zeigt für den vorderen Ast des N. pterygo-palatinus und der gleichnamigen Gefässe einige Furchen, von denen die beständigste dicht neben dem Proc. alveolaris von hinten nach vorn verläuft.

Derjenige Theil des Oberkieferbeins, an welchem der Proc. palatinus und der Proc. alveolaris vorn zusammenstossen, und in welchem die Schneidezähne stecken, bildet beim Fötus (bei vielen Thieren während der ganzen Lebensdauer) ein besonderes Knochenstück, den Zwischenkiefer, *Os incisivum* s. *intermaxillare*, welcher sich auch beim erwachsenen Menschen noch häufig durch eine an der unteren Fläche des Proc. palatinus gelegene Naht, *Sutura incisiva*, von dem übrigen Oberkiefer abgrenzt. Lateralwärts sieht man diese Naht bis in die Nähe des Eckzahnes verlaufen und dann allmählig verschwinden. An der Gesichtsfläche des Proc. alveolaris findet sich dagegen schon beim Neugeborenen gewöhnlich eine Andeutung der Sutura incisiva nicht mehr vor. Wenn die Naht ausnahmsweise weit offen bleibt, also das Os incisivum nicht mit dem Oberkieferbein verschmolzen ist, so wird diese Bildung als Hasenscharte und Wolfsrachen bezeichnet. In letzterem Falle steht jedoch das Os incisivum mit dem Vomer in Verbindung. Im Zwischenkiefer liegt unmittelbar hinter den mittleren Schneidezähnen in der Medianlinie der *Canalis incisivus* s. *naso-palatinus*, welcher unten eine einfache Mündung hat, sich jedoch nach oben in zwei Gänge spaltet, die sich zu beiden Seiten der Crista incisiva öffnen. In dem Canal liegen Anastomosen zwischen den Gefässen und Nerven der Mund- und Nasenhöhle, insbesondere zwischen dem N. naso-palatinus Scarpae und dem N. pterygo-palatinus (beide vom zweiten Ast des Trigeminus) nebst den gleichnamigen Gefässen (aus der A. und V. maxillaris int.). Die Mundschleimhaut geht an der unteren Fläche glatt über die Mündung des Canals hinweg, während die Nasenschleimhaut von oben her einen kleinen blinden Fortsatz in denselben hineinschickt. Mitunter stehen jedoch die Nasenschleimhaut und die Mundschleimhaut durch einen im Can. incisivus

gelegenen offenen Gang, den sog. Stensonschen Gang[1]) in Verbindung, so dass man mittelst einer Sonde aus der Mundhöhle in die Nasenhöhle hineingelangen kann.

Bei den Säugethieren ist der Stenson'sche Gang dauernd offen. In denselben mündet das am Boden der Nasenhöhle, zu beiden Seiten der Scheidewand gelegene Jacobson'sche Organ, welches aus einem blindsackförmigen, von einer besonderen Knorpelplatte umhüllten Schlauch besteht, dessen Wand continuirlich mit der Nasenschleimhaut zusammenhängt und genau dieselbe Structur wie die Regio olfactoria der Nase zeigt. In dieser Wand findet auch ein bis zum Gaumen herabsteigender Ast des N. olfactorius seine Endigung.

G. Das Gaumenbein.

Das Gaumenbein, *Os palatinum*, ist nicht zu verwechseln mit dem Proc. palatinus des Oberkieferbeins; es bildet vielmehr ein selbständiges Knochenstück, welches allerdings mit letzterem Fortsatz in Verbindung steht. Man unterscheidet an dem Gaumenbein: 1) den Gaumentheil, *Pars horizontalis;* 2) den Nasentheil, *Pars perpendicularis*; 3) drei Fortsätze, den *Processus orbitalis*, *Processus sphenoidalis* und *Processus pyramidalis.*

1. Der Gaumentheil, *Pars horizontalis*, bildet den hintersten Abschnitt des harten Gaumens und ist mit dem Proc. palatinus des Oberkieferbeins durch die *Sutura palatina transversa*, mit dem Gaumentheil der anderen Seite durch die *Sutura palatina mediana* s. *longitudinalis* verbunden, an deren hinterem Ende die *Spina nasalis posterior* hervorragt. Am oberen Theil des medialen Randes befindet die *Crista nasalis*, welche dem Vomer zur Anlagerung dient. Dicht vor dem hinteren Rande der unteren Fläche findet sich endlich nicht selten eine transversale Leiste, die *Crista marginalis* des Gaumens, und vor derselben eine Furche für einen Zweig des N. pterygo-palatinus (von dem zweiten Ast des Trigeminus) und der gleichnamigen Gefässe (aus der A. und V. maxillaris int.).

2. Der Nasentheil, *Pars perpendicularis*, legt sich mit seiner lateralen Fläche an den hinteren Abschnitt der medialen Fläche des Oberkieferbeins, indem er dabei die hintere Ecke des Kieferloches verdeckt. An der medialen Fläche der Pars perpendicularis befindet sich unten die sagittal verlaufende *Crista turbinalis inferior* für die untere Muschel. Höher oben, parallel der Crista turbinalis inf., verläuft die *Crista turbinalis superior* s. *ethmoidalis* für die mittlere Muschel, die, wie schon erwähnt, zum Siebbein gehört. Die laterale Fläche der Pars perpendicularis zeigt den *Sulcus pterygo-palatinus*, der durch

[1]) Der Name Stenson wurde latinisirt Stenonis (*sc. filius*) geschrieben; daher auch die Bezeichnung *Ductus Stenonianus.*

Anlagerung des Oberkieferbeins und — höher oben — des Proc. pterygoideus zu dem *Canalis pterygo-palatinus* geschlossen wird und die bereits sub 1 erwähnten gleichnamigen Gefässe und Nerven aufnimmt. Neben der unteren Mündung dieses Canals sieht man häufig die unteren Oeffnungen der *Canales palatini posteriores* (Henle), in welchen Nebenzweige derselben Gefässe und Nerven durch die Substanz des Gaumenbeins nach abwärts ziehen. Der vordere Rand der Pars perpendicularis läuft nicht selten in einen Vorsprung, den *Processus maxillaris*, aus, welcher in das Kieferloch hinein- und dem Proc. uncinatus des Siebbeins entgegenragt.

3. Ausser dem letzteren, inconstanten Vorsprung sind noch drei constante Fortsätze am Gaumenbein zu nennen. Der erste, *Processus pyramidalis*, sitzt an der Stelle, an welcher die Pars horizontalis und die Pars perpendicularis zusammenstossen, und springt wie eine Art von Sporn nach hinten und lateralwärts vor, um sich in die Incisura pterygoidea des Keilbeins hineinzulegen. An seiner hinteren Seite befinden sich dem entsprehend zwei besondere verticale Rinnen, deren eine für die Lamina medialis, die andere für die Lamina lateralis des Proc. pterygoideus bestimmt ist. Die beiden anderen Fortsätze sitzen dem oberen Ende der Pars perpendicularis an. Von denselben ragt der vordere, *Processus orbitalis*, bis in die Augenhöhle hinein, wo er zwischen dem Keilbeinkörper, der Lam. papyracea des Siebbeins und der oberen Fläche des Oberkieferbeins, auf dessen Trigonum palatinum er sich auflegt, meistens deutlich gesehen werden kann. Der andere, hintere von den beiden Fortsätzen heisst *Processus sphenoidalis*, weil er sich an die untere Fläche des Keilbeinkörpers anlegt. Zwischen beiden Fortsätzen und dem Keilbeinkörper liegt eine rundliche Oeffnung, das *Foramen spheno-palatinum*[1]), durch welches man von der Fiss. spheno-maxillaris aus mit einer Sonde in die Nasenhöhle nach medianwärts hineingelangen kann. Diese Oeffnung dient in gleicher Richtung zum Durchtritt für die Nn. septi narium und nasales superiores (vom zweiten Ast des Trigeminus) und für die gleichnamigen Gefässe (aus der A. und V. maxillaris interna).

H. Der Unterkiefer.

Die Beschreibung des Unterkiefers ist auf S. 59 nachzusehen.

---

[1]) Der zwischen dem *Proc. orbitalis* und *sphenoidalis* gelegene Einschnitt (die *Incisura palatina* von Henle) wird also erst durch die Anlagerung des Keilbeinkörpers zum *Foramen spheno-palatinum* geschlossen.

III. Allgemeine Betrachtung der Schädeloberfläche.

A. Die Basis cranii externa.

Die äussere Schädelfläche, *Basis cranii externa*, kann man in zwei Abschnitte eintheilen, von denen der vordere durch die Knochen des Gesichtsschädels gebildet wird, während der hintere den Knochen des eigentlichen Hirnschädels angehört. Als Grenze der Schädelbasis ist hinten die *Linea semicircularis* s. *nuchae superior* zu bezeichnen, in deren Mitte sich die *Protub. occipitalis externa* befindet. Diese Grenze setzt sich lateralwärts zuerst auf den *Proc. mastoideus*, von dort auf den Ursprung des *Proc. zygomaticus* fort und geht alsdann weiter vorn längs der *Crista infratemporalis* und dem *Proc. pterygoideus* auf den *Proc. alveolaris* des Oberkiefers über. An den einzelnen Knochen, welche die Basis cranii externa constituiren, ist Folgendes zu merken.

Das Hinterhauptbein bildet den hintersten Theil der äusseren Schädelfläche und zeigt in seiner Mitte das ovale Hinterhauptloch, *Foramen magnum* s. *occipitale*, durch welches folgende Organe hindurchgehen: a) die Medulla oblongata; b) in der Richtung von unten nach oben die beiden Aa. vertebrales; c) in der Richtung von oben nach unten die Aa. spinales antt. und postt., beide aus der Vertebralarterie; d) in der Richtung von unten nach oben die beiden Nn. accessorii Willisii; e) diverse Verbindungen ohne besondere Bezeichnung zwischen den Venen der Schädelhöhle und denen des Rückenmarks. Die vier Abschnitte, in welche man das Hinterhauptbein eintheilt, sind derart um das For. magnum gruppirt, dass die *Pars squamosa* hinter, die *Partes condyloideae* zu beiden Seiten und die *Pars basilaris* vor dem For. magnum gelegen ist. An der Pars squamosa findet sich, abgesehen von der schon oben erwähnten *Linea semicircularis* s. *nuchae superior*, parallel mit derselben und etwas weiter unten die *Linea semicircularis* s. *nuchae inferior*. Beide Linien dienen den Muskeln des Nackens und Hinterkopfes zum Ansatz, und zwar setzen sich an der Linea nuchae superior medianwärts der M. cucullaris, lateralwärts der M. sterno-cleido-mastoideus und über dem letzteren der M. occipitalis an. Die Linea nuchae inferior dient den kurzen tiefen Nackenmuskeln zur Insertion, d. h. dem M. rectus cap. post. major und minor und M. obliquus cap. superior. Zwischen den beiden Nackenlinien setzen sich die complicirteren Muskeln des Nackens an, nämlich der M. complexus major et biventer cervicis und

der M. splenius capitis, der letztere dicht unterhalb der Linea semicircularis superior. Mitunter befindet sich oberhalb der Linea nuchae superior noch eine *Linea nuchae suprema*, welche alsdann dem Ansatz der oberflächlichen Fascie des Nackens entspricht. Von der *Protuberantia occipitalis externa* zieht nach dem For. magnum in der Medianlinie die *Crista occipitalis externa*, an welcher sich das Nackenband, Lig. nuchae, befestigt. In der Naht zwischen dem Hinterhauptbein und dem Proc. mastoideus des Schläfenbeins findet sich nicht immer, aber doch sehr häufig, eine Oeffnung, das *Foramen mastoideum*, durch welches ein Emissarium zwischen den Venen des Nackens und dem Sinus sigmoideus verläuft; ausserdem geht durch diese Oeffnung ein Ast der A. occipitalis, die A. meningea post. externa, von aussen in die Schädelhöhle hinein. An den Partes condyloideae fallen zunächst die zu beiden Seiten des For. magnum gelegenen *Processus condyloidei* auf, länglich ovale, überknorpelte Fortsätze, welche mit den Gelenkfortsätzen des Atlas articuliren. Oberhalb der Procc. condyloidei (in der natürlichen Haltung des Schädels) liegt jederseits der schräge *Canalis condyloideus anterior* s. *hypoglossi*, der dem XII. Hirnnerven (N. hypoglossus) zum Durchtritt dient. Nicht selten ist dieser Canal doppelt vorhanden. Lateralwärts vom Proc. condyloideus sieht man jederseits die untere rauhe Fläche des *Processus jugularis*, die dem M. rectus cap. lateralis zur Insertion dient. Hinter dem Proc. condyloideus findet sich die *Fossa condyloidea* und in derselben die hintere Mündung des *Canalis condyloideus posterior*, durch welchen ein Emissarium zwischen den Nackenvenen und dem Anfangstheile der V. jugularis int. verläuft; doch kann letzterer Canal, wie die Canäle für alle Emissarien, auch fehlen. Vor dem Proc. jugularis liegt das *Foramen jugulare* s. *lacerum posterius*, durch welches in einem vorderen kleinen Fache drei Hirnnerven, der IX. (N. glosso-pharyngeus), der X. (N. vagus), der XI. (N. accessorius Willisii), hindurchtreten, während in einem hinteren grösseren Fache die V. jugularis int. gelegen ist. Beide Fächer sind durch den *Processus intrajugularis* von einander getrennt. Von der Pars basilaris des Hinterhauptbeins sieht man hauptsächlich die untere Fläche und an der letzteren in der Medianlinie das *Tuberculum pharyngeum*, an welchem sich die obersten Fasern des M. constrictor pharyngis superior inseriren. Zu jeder Seite des Tuberculum pharyngeum liegen zwei transversale Leisten, von denen die vordere dem Ansatz des M. rectus cap. ant. major, die hintere dem M. rectus cap. ant. minor entspricht. Die Seitenflächen der Pars basilaris bilden mit der Pyramide des Schläfenbeins die durch fibröse Massen ausgefüllte *Fissura petro-basilaris*.

Das Schläfenbein, insoweit dasselbe zur äusseren Schädelbasis

gehört, zeigt zunächst den Warzentheil mit dem *Processus mastoideus*, welcher ganz vom Ansatz des M. sterno-cleido-mastoideus eingenommen wird und in seinem Inneren die hohlen Cellulae mastoideae enthält, die mit der Paukenhöhle communiciren. Medianwärts vom Proc. mastoideus liegt ein sagittaler Einschnitt, die *Incisura digastrica* s. *mastoidea*, in welcher der M. digastricus s. biventer mandibulae entspringt. Parallel mit der Inc. digastrica, jedoch weiter medianwärts von derselben, befindet sich eine Furche, in welcher die *A. occipitalis* liegt, und welche sich mitunter deutlich bis zu dem For. mastoideum verfolgen lässt. Vor dem Proc. mastoideus liegt der *Porus acusticus externus*, grösstentheils umgeben von demjenigen Theile des Schläfenbeins, welcher beim Embryo als *Annulus tympanicus* s. *Pars tympanica* bezeichnet wird. Zwischen Proc. mastoideus und Porus befindet sich häufig noch die Andeutung einer Naht oder Spalte, der *Fissura tympanico-mastoidea*, aus welcher der Ramus auricularis n. vagi heraustritt, um sich am äusseren Gehörgange zu verästeln. Von der Schläfenbeinpyramide sieht man den grössten Theil der beiden unteren Flächen zu Tage treten. Dieselben sind von einander getrennt durch die scharfe *Crista petrosa*, welche an der Stelle, wo sie am Proc. styloideus vorüberzieht, dem letzteren einen kleinen Vorsprung, *Vagina processus styloidei*, nach abwärts mit auf den Weg giebt. Der vor der Crista petrosa gelegene Theil der vorderen äusseren Pyramidenfläche gehört noch zur Pars tympanica und entspricht der vorderen Wand der Paukenhöhle und des äusseren Gehörganges. Dicht vor der letzteren Fläche sieht man zwischen die Pars tympanica und die Pars squamosa sich ein kleines Knochenplättchen einschieben, den *Processus inferior tegminis tympani*, welcher noch zur Pars petrosa des Schläfenbeins gehört. Vor dem letzteren liegt die *Fissura petrosquamosa*, die jedoch auch verknöchert sein und alsdann fehlen kann. Hinter dem Fortsatz befindet sich die *Fissura Glaseri* s. *petro-tympanica*, welche niemals fehlt, da durch dieselbe wichtige Organe, hindurchtreten, nämlich: a) die Chorda tympani; b) die A. und V. tympanica (aus der Maxillaris interna); und endlich c) das Lig. mallei anterius, früher fälschlich als M. laxator tympani bezeichnet. Am medialen Ende der beiden Spalten sieht man die Oeffnung des *Canalis musculo-tubarius*, in welchem die Tuba Eustachii und der M. tensor tympani gelegen ist, und etwas weiter medianwärts ist mitunter das *Foramen caroticum internum* noch in der Tiefe sichtbar. Die beiden letzteren Oeffnungen münden in das *Foramen lacerum anterius* aus, welches zwischen dem grossen Keilbeinflügel und der Schläfenbeinpyramide liegt und a) der Carotis interna, b) dem N. petrosus superf. major und minor, c) der Tuba Eustachii und dem M. tensor

tympani zum Durchtritt dient. Hinter der Crista petrosa ist der grösste Theil der hinteren äusseren Pyramidenfläche gelegen. An der letzteren nimmt man am meisten hinten und lateral das *Foramen stylo-mastoideum* wahr, durch welches der N. facialis und die A. und V. stylo-mastoidea (aus der Auricularis posterior) aus- und eintreten. Unmittelbar vor dem For. stylo-mastoideum liegt der *Processus styloideus*, welcher den Ligg. stylo-hyoideum und stylo-maxillare, sowie den Mm. stylo-glossus, stylo-hyoideus und stylo-pharyngeus zum Ursprunge dient. Medianwärts vom Proc. styloideus sieht man (in dem Foramen jugulare) die *Fossa jugularis* der Schläfenbeinpyramide, welche für den Bulbus der V. jugularis int. bestimmt ist. An irgend einer Stelle der Fossa jugularis findet sich die feine Zugangsöffnung zum *Canaliculus mastoideus*, in welchen der Ramus auricularis n. vagi eintritt. Vor dem For. jugulare liegt das *Foramen caroticum externum*, in welches von unten her die Carotis interna eintritt. Sieht man in diese Oeffnung hinein, so erblickt man in der Tiefe derselben mehrere kleine Löcher, die *Canaliculi carotico-tympanici*, die zum Durchtritt für die gleichnamigen Nerven und Gefässe bestimmt sind. Etwas nach hinten vom For. caroticum externum liegt die dreieckige *Fossula petrosa* und in derselben eine feine Oeffnung, die *Apertura inferior* s. *externa canaliculi tympanici*, in welche der N. tympanicus s. Jacobsonii vom Ganglion petrosum des N. glosso-pharyngeus hineingeht. Noch weiter nach hinten von der Fossula petrosa, schon tief im For. jugulare gelegen, befindet sich der schreibfederförmige Eindruck, welcher dem *Aquaeductus cochleae* entspricht. Am Schuppentheil des Schläfenbeins sieht man den *Proc. zygomaticus* hervorspringen und mit dem Proc. temporalis des Jochbeins den *Arcus zygomaticus* bilden, von welchem der M. masseter entspringt. Der Proc. zygomaticus entspringt mit zwei Wurzeln, welche die *Fossa condyloidea* s. *mandibularis* zwischen sich fassen, die zur Aufnahme für den Gelenkkopf des Unterkiefers bestimmt ist. Die vordere Wurzel verdickt sich zu dem *Tuberculum articulare*, welches unmittelbar vor der Fossa mandibularis gelegen ist, während die hintere Wurzel des Proc. zygomaticus oberhalb des Porus in den hinteren Theil der *Linea temporalis* übergeht. Von dem Proc. zygomaticus aus setzt sich die *Crista infratemporalis* nach vorn auf den grossen Keilbeinflügel fort. Das Feld medianwärts von derselben wird als *Planum infratemporale* bezeichnet, während sich oberhalb der Crista das grosse *Planum temporale* für den gleichnamigen Muskel erstreckt.

An dem Keilbein, insoweit dasselbe hier zu Tage liegt, fallen zunächt die *Processus pterygoidei* auf, welche lateral von den hinteren Nasenöffnungen, *Choanae*, gelegen sind. Etwas nach hinten und

lateralwärts vom Proc. pterygoideus befindet sich das *Foramen ovale*, durch welches der dritte Ast des Trigeminus seinen Weg nimmt. Wiederum nach hinten und lateralwärts vom For. ovale liegt das *Foramen spinosum*, durch welches die A. meningea media (aus der Maxillaris interna) und der N. spinosus s. recurrens des dritten Trigeminusastes hindurchtreten. Hinter dem For. spinosum springt die *Spina angularis* des Keilbeins hervor, die sich mitunter zu einem platten Fortsatz, *Ala parva Ingrassiae*, vergrössert. An dem Proc. pterygoideus unterscheidet man hinten die tiefe *Fossa pterygoidea*, welche die *Lamina interna* s. *medialis* und die *Lamina externa* s. *lateralis* von einander scheidet. Zwischen die unteren Enden der beiden Laminae schiebt sich in die dort befindliche *Incisura pterygoidea* der *Proc. pyramidalis* des Gaumenbeins hinein, der meistens als ein dreiseitiges besonderes Knochenstückchen erkennbar ist. An der Lamina int. springt nach abwärts der *Hamulus pterygoideus* hervor, an dessen lateraler Seite sich die *Incisura hamuli* befindet, in welcher die Sehne des M. tensor veli palatini gelegen ist. Am hinteren Rande der Lamina int. (etwa in der Mitte desselben) bemerkt man ausserdem den *Processus tubarius*, auf dem die Tuba Eustachii ruht. Von dem Proc. tubarius sieht man nach oben und lateralwärts (in der natürlichen Stellung des Schädels) eine kleine Rinne, die *Fossa scaphoidea* (s. die Anm. auf S. 22) verlaufen, in welcher ein Theil des M. tensor veli palatini seinen Ursprung nimmt. Am hinteren Rande der Lamina ext. springt ebenfalls mitunter der (unwichtige) *Processus Civinini* hervor. Von der Wurzel der Lamina int. erstreckt sich nach medianwärts zu der Ala vomeris hinüber ein dünnes Knochenplättchen, welches Henle als *Processus vaginalis* des Proc. pterygoideus bezeichnet hat. Zwischen dem Proc. pterygoideus und dem Oberkieferbein befindet sich ein Spalt, die *Fissura spheno-maxillaris* s. *pterygo-maxillaris*, in welcher das Ganglion nasale s. spheno-maxillare vom zweiten Ast des Trigeminus (und das Ende der A. und V. maxillaris int.) gelegen sind. Etwas vor der Fissura spheno-maxillaris sieht man an der hinteren Fläche des Oberkieferbeins die *Foramina alveolaria superiora posteriora*, welche zum Durchtritt für die gleichnamigen Nerven und Gefässe (aus dem N. infraorbitalis und der gleichnamigen Arterie und Vene) bestimmt sind.

Der vorderste Theil der Basis cranii externa wird gebildet durch den *Processus alveolaris* der Oberkieferbeine und den harten Gaumen, welcher vorn aus dem *Proc. palatinus* der beiden Oberkieferbeine, hinten aus der *Pars horizontalis* der beiden Gaumenbeine zusammengesetzt ist. Am hinteren Rande der letzteren ragt die *Spina nasalis posterior* hervor, von welcher der M. azygos uvulae seinen Ur-

sprung nimmt. Medianwärts von dem hinteren Ende des Proc. alveolaris liegt die untere Oeffnung des *Canalis pterygo-palatinus*, durch welchen die Nn. pterygo-palatini (vom zweiten Ast des Trigeminus) und die A. und V. pterygo-palatina (aus der Maxillaris int.) heraustreten. Von dieser Oeffnung, dem *Foramen pterygo-palatinum* aus, ziehen gewöhnlich nach vorn und auch nach medianwärts einige Furchen, in welchen Zweige der eben genannten Gefässse und Nerven verlaufen. Am hinteren Rande des Gaumenbeins ist mitunter die *Crista marginalis* wahrzunehmen. Der harte Gaumen besitzt zwei senkrecht zu einander stehende Näthe, die in der Medianlinie gelegene *Sutura palatina longitudinalis* und die quergestellte *Sutura palatina transversa*. Am vorderen Ende der ersteren Naht liegt das *Foramen incisivum*, durch welches Anastomosen zwischen den Nn. naso-palatini Scarpae und den Nn. pterygo-palatini sowie zwischen den gleichnamigen Blutgefässen hindurchtreten. Hinter dem Foramen kann endlich eine transversale, nicht immer deutlich entwickelte Naht verlaufen, die *Sutura incisiva*, welche die Grenze des *Os intermaxillare* s. *incisivum* bildet.

B. Die Basis cranii interna.

Die innere Schädelfläche, *Basis cranii interna*, zeigt drei grosse Vertiefungen, welche man als vordere, mittlere und hintere Schädelgrube unterschieden hat.

1. Die vordere Schädelgrube dient zur Aufnahme für die Stirnlappen des Grosshirns und wird gebildet durch die *Partes orbitales* des Stirnbeins, durch die *Lamina cribrosa* des Siebbeins, durch das *Jugum sphenoidale* und die *Alae parvae* des Keilbeins. Die vordere Grenze dieser Grube ist keine scharfe, sondern durch den Uebergang zwischen den Partes orbitales und der Pars frontalis des Stirnbeins gegeben. Die hintere Grenze ist in der Mitte durch den *Limbus sphenoidalis* gebildet, welcher sich nach lateralwärts auf den hinteren Rand der kleinen Keilbeinflügel fortsetzt. An diesem Rande springen nach hinten die *Processus clinoidei anteriores* hervor. Die verschiedenen Knochen, welche die vordere Schädelgrube bilden, zeigen noch folgende bemerkenswerthe Einzelheiten. An den Partes orbitales des Stirnbeins finden sich *Impressiones digitatae* und *Juga cerebralia*, welche von den Sulci und Gyri des Stirnlappens herrühren. In der Mitte zwischen den Partes orbitales liegt die *Lamina cribrosa* des Siebbeins in einer Vertiefung, welche für die Aufnahme der Bulbi olfactorii bestimmt ist. Die feinen Oeffnungen der Lamina dienen den Zweigen des N. olfactorius zum Durchtritt. In der Medianlinie sieht man die dreiseitige *Crista galli* emporstreben, an welche sich

das vordere Ende der grossen Hirnsichel. Falx major s. Proc. falciformis major, ansetzt. Unmittelbar vor der Crista galli liegt das *Foramen coecum*, durch welches ein Emissarium Santorini hindurchtritt, um den Sinus sagittalis sup. mit den Venen der Nasenhöhle zu verbinden. Das For. coecum wird von hinten her umfasst durch die beiden *Hamuli frontales*, zwei kleine Vorsprünge, welche von der Crista galli ausgehen. Nach aufwärts von diesem Foramen erstreckt sich in der Medianlinie die *Crista frontalis (interna)*, welche ebenso wie die Crista galli zur Anheftung für die grosse Hirnsichel dient. Zu beiden Seiten der Crista sieht man je eine kleine Gefässfurche nach aufwärts ziehen, welche der A. meningea ant. (aus der A. ethmoidalis ant.) entspricht. Weitere Gefässfurchen, die man an der vorderen Schädelgrube sieht, und welche von hinten her in dieselbe einstrahlen, rühren von dem vorderen Ast der A. meningea media (aus der A. maxillaris interna) her. Am Keilbein, insoweit sich dasselbe an der Bildung der vorderen Schädelgrube betheiligt, befindet sich in der Mitte das *Jugum sphenoidale*, der höchste Theil des Keilbeinkörpers, welcher sich nach lateralwärts in die obere Fläche der kleinen Keilbeinflügel fortsetzt. Von dem Jugum aus setzt sich in die Naht zwischen Keilbein und Lam. cribrosa häufig ein Vorsprung fort, den man als *Spina ethmoidalis* bezeichnet. Wenn derselbe getheilt ist, so hat man diese beiden kleinen Fortsätze auch *Alae minimae* benannt. Die kleinen Keilbeinflügel laufen lateralwärts in die *Procc. xiphoidei*, nach hinten in die *Procc. clinoidei anteriores* aus.

2. Die mittlere Schädelgrube ist in der Mitte sanduhrförmig eingeschnürt und dient zur Aufnahme für die Hypophysis cerebri und die beiden Schläfenlappen des Grosshirns. Sie wird in der Mitte von dem Keilbeinkörper, zu beiden Seiten von den grossen Keilbeinflügeln, ferner von der Schuppe und der vorderen oberen Pyramidenfläche des Schläfenbeins gebildet. Als hintere Grenze der mittleren Schädelgrube ist der Rand des *Dorsum ephippii* zu bezeichnen, welcher sich lateralwärts auf die obere Kante der Schläfenbeinpyramide fortsetzt. Am Dorsum ephippii springen nach oben die *Processus clinoidei posteriores* hervor, und längs der oberen Kante der Schläfenbeinpyramide verläuft der *Sulcus petrosus superior*, welcher den gleichnamigen Sinus aufnimmt. Die Mitte der mittleren Schädelgrube, gebildet von der oberen Fläche des Keilbeinkörpers, zeigt den Türkensattel, *Sella turcica*, in welchem die Hypophysis cerebri gelegen ist. Vor dieser Vertiefung liegt der Sattelknopf, *Tuberculum sellae turcicae*, an dessen beiden Seiten mitunter die *Processus clinoidei medii* hervorspringen, welche sich nicht selten mit den Procc. clinoidei anteriores und posteriores durch Knochenbrücken

in Verbindung setzen. Die transversale Furche unmittelbar vor dem Tuberculum sellae ist der *Sulcus opticus*, der für das Chiasma nervorum opticorum bestimmt ist. Der Sulcus opticus führt lateralwärts zu dem *Foramen opticum*, welches jederseits zwischen der oberen und unteren Wurzel des kleinen Keilbeinflügels gelegen ist, und durch welches der II. Hirnnerv (N. opticus) und die A. ophthalmica (aus der Carotis int.) hindurchtreten. Zu beiden Seiten der Sella turcica liegt, schon zur Seitenfläche des Keilbeinkörpers gehörig, der leicht S-förmig gekrümmte *Sulcus caroticus*. Derselbe endigt vorn neben dem Tuberculum sellae turcicae mit einer rundlichen Grube, der *Impressio carotica*, an welcher die Carotis interna in einen nach vorn convexen Bogen übergeht. Am hinteren Ende wird der Sulcus caroticus lateral durch ein mitunter sehr deutlich vorspringendes Knochenplättchen, die *Lingula carotica*, begrenzt. Zwischen dem grossen und kleinen Keilbeinflügel liegt jederseits als schlitzförmiger Spalt die *Fissura orbitalis superior*, durch welche der III. Hirnnerv (N. oculomotorius), der IV. (N. trochlearis), der erste Ast des V. (N. trigeminus), und der VI. (N. abducens) sowie die V. ophthalmica superior hindurchtreten. Zwischen der vorderen und mittleren Wurzel des grossen Keilbeinflügels befindet sich das *Foramen rotundum*, welches der zweite Ast des Trigeminus passirt, zwischen der mittleren und hinteren Wurzel das *Foramen ovale* für den dritten Ast desselben Nerven. Endlich nach lateralwärts und hinten vom For. ovale ist das *Foramen spinosum* gelegen, durch welches die A. meningea media (aus der A. maxillaris int.) und der N. spinosus s. recurrens des dritten Trigeminusastes hindurchgehen. Vom For. spinosum sieht man deswegen stets die Gefässfurche für die A. meningea media nach oben hin ausstrahlen. Zwischen dem hinteren Rande des grossen Keilbeinflügels und der vorderen Kante der Schläfenbeinpyramide befindet sich das *Foramen lacerum anterius*, durch welches: a) am meisten medial die Carotis interna; b) in der Mitte der N. petrosus superficialis major und minor; und endlich c) am meisten lateral die Tuba Eustachii und auf derselben der M. tensor tympani hindurchgehen. Die Pars squamosa des Schläfenbeins zeigt nichts Besonderes, abgesehen von einzelnen Impr. digitatae und Juga cerebralia, die vom Schläfenlappen des Grosshirns herrühren und sich auch am grossen Keilbeinflügel vorfinden. Die vordere obere Fläche der Schläfenbeinpyramide besitzt zunächst nahe der Spitze die *Impressio trigemini*, eine Vertiefung, welche zur Aufnahme für das Ganglion Gasseri s. semilunare des N. trigeminus bestimmt ist. Lateralwärts davon sieht man zwei parallele kleine Furchen, von denen die mediale[1])

[1]) Man hat die Furche für den *N. petrosus superficialis major* auch als *Semicanalis n. Vidiani* bezeichnet, was jedoch insofern incorrect ist, als der eigentliche

für den N. petrosus superficialis major, die laterale für den N. petrosus superficialis minor bestimmt ist. Die mediale Furche führt nach hinten zum *Hiatus spurius canalis Fallopiae*, aus welchem der N. petr. superf. major, die laterale Furche zu der *Apertura superior canaliculi tympanici*, aus welcher der N. petr. superf. minor austritt. Weiter nach hinten und oben, dicht neben der oberen Kante, erhebt sich ein rundlicher Vorsprung, die *Eminentia arcuata*, unter welcher der obere verticale Bogengang des inneren Ohres liegt. Lateral und vorn von der Eminentia arcuata liegt die Decke der Paukenhöhle, das *Tegmen tympani*, welches vielfach etwas dünn und durchscheinend aussieht. Zwischen Pyramide und Schläfenschuppe kann man häufig eine Andeutung der *Fissura petro-squamosa* bemerken.

3. Die hintere Schädelgrube ist die geräumigste von allen und hat eine mehr rundliche Beschaffenheit. Sie dient zur Aufnahme für das Kleinhirn, die Medulla oblongata und die Varolsbrücke. Als hintere Grenze der hinteren Schädelgrube ist der *Sulcus transversus* zu bezeichnen, in welchem der gleichnamige Sinus liegt. In der Mitte des Sulcus befindet sich die *Protuberantia occipitalis interna* und an der linken oder rechten Seite derselben mitunter ein tieferer Eindruck, welchen die alten Anatomen als *Torcular Herophili* s. *Confluens sinuum* bezeichneten. Die Knochen, welche sich an der Bildung der hinteren Schädelgrube betheiligen, sind zunächst das Keilbein mit der hinteren Fläche des Dorsum ephippii, dann das Hinterhauptbein mit der Pars basilaris, den Partes condyloideae und dem unteren Abschnitt der Schuppe, endlich das Schläfenbein mit der hinteren oberen Pyramidenfläche und der Pars mastoidea. An diesen Knochen haben wir folgende Einzelheiten zu nennen. Die obere Fläche der Pars basilaris des Hinterhauptbeins bildet zusammen mit der hinteren Fläche des Dorsum ephippii den *Clivus Blumenbachi*, auf welchem oben die Varolsbrücke, unten (*Fossa pro medulla oblongata*) das verlängerte Rückenmark ruht. Zu beiden Seiten desselben, zwischen Schläfenbeinpyramide und Pars basilaris, befindet sich der *Sulcus petrosus inferior*, in welchem der gleichnamige Sinus gelegen ist, während der *Sulcus petrosus superior* längs der oberen Kante der Schläfenbeinpyramide dahinzieht. Der schmale Spalt zwischen Pars basilaris und Pyramide wird als *Fissura petro-basilaris* bezeichnet und setzt sich nach hinten in das *Foramen jugulare* fort. An dem letzteren kann man zwei Fächer unterscheiden, ein vorderes kleineres und ein grösseres hinteres, welche durch einen, sowohl am Schläfenbein wie

N. Vidianus (N. petrosus superficialis major + N. petrosus profundus major) nicht hier, sondern im Vidianischen Canal des Keilbeins liegt (s. S. 29 Fig. 1).

am Hinterhauptbein vorhandenen, kleinen Vorsprung, *Processus intrajugularis* s. *jugularis medius*, getrennt sind. In der Regel hängen diese beiden Vorsprünge durch ein Band, mitunter sogar durch eine Knochenbrücke zusammen. Durch das vordere kleine Fach des For. jugulare gehen drei Hirnnerven, nämlich der IX. (N. glosso-pharyngeus), der X. (N. vagus), der XI. (N. accessorius Willisii) hindurch, während durch das hintere grössere Fach die V. jugularis interna ihren Weg nach abwärts nimmt. Medianwärts vom For. jugulare liegen die Partes condyloideae des Hinterhauptbeins, an deren oberer Fläche sich jederseits das *Tuberculum anonymum* und hinter dem letzteren mitunter eine transversale Furche für die eben erwähnten drei Nerven vorfindet, welche das For. jugulare passiren. Dicht unterhalb des Tub. anonymum liegt der *Canalis condyloideus anterior* s. *hypoglossi*, durch welchen der XII. Hirnnerv (N. hypoglossus) hindurchtritt. Der hinter dem For. jugulare gelegene Theil der Pars condyloidea wird als *Processus jugularis* bezeichnet. Die transversale Kante, welche sich an der oberen Fläche des letzteren befindet, entspricht der am isolirten Hinterhauptbein dornig vorspringenden *Spina jugularis*. Am medialen Ende der Spina liegt die vordere Mündung des *Canalis condyloideus posterior*, der jedoch inconstant ist, da durch denselben nur ein Emissarium Santorini als Verbindung zwischen der V. jugularis interna und den Venen des Nackengeflechtes seinen Weg nimmt. Die Hinterhauptschuppe, insoweit sie zur hinteren Schädelgrube gehört, zeigt die beiden *Fossae occipitales inferiores* für die Kleinhirnhemisphären. Die beiden Gruben sind durch die median gelegene *Crista occipitalis interna* getrennt, an welche sich die kleine Hirnsichel, Proc. falciformis minor, ansetzt. Vereinzelte Gefässfurchen in den Fossae occipitales inferiores kommen von der A. meningea post. interna (aus der Vertebralis) und der A. meningea post. externa[1] (aus der Occipitalis) her. Die Mitte zwischen den vier Theilen des Hinterhauptbeins und die tiefste Stelle der Schädelgrube wird durch das ovale *Foramen magnum* eingenommen, durch welches folgende Organe hindurchtreten: a) die Medulla oblongata; b) in der Richtung von unten nach oben die beiden Aa. vertebrales; c) in der Richtung von oben nach unten vier Aeste der Vertebralarterien: die beiden Aa. spinales anteriores, welche zu einem gemeinsamen Stamm vereinigt, an der Vorderfläche des Rückenmarkes nach abwärts ziehen, und die beiden Aa. spinales posteriores, welche gewöhnlich getrennt längs der hinteren Fläche des Rückenmarkes verlaufen; d) in der Richtung von

[1] Alle *Aa. meningeae* werden von den gleichnamigen kleinen Venen begleitet.

unten nach oben die beiden XI. Hirnnerven (Nn. accessorii Willisii), die gleich darauf die Schädelhöhle durch das For. jugulare wieder verlassen; e) diverse Verbindungen zwischen den Venen der Schädel- und der Rückenmarkshöhle. An der hinteren oberen Fläche der Schläfenbeinpyramide fällt zunächst die ovale Oeffnung des *Porus acusticus internus* auf, durch welche der VII. Hirnnerv (N. facialis) und der VIII. (N. acusticus), ferner die A. und V. auditiva interna (aus der A. und V. basilaris) hindurchtreten. Geht man vom Porus in horizontaler Richtung nach hinten, so findet man unter einem überhängenden Knochenplättchen die Mündung des *Aquaeductus vestibuli*, welcher die lymphatische Flüssigkeit aus dem Vorhof des inneren Ohres nach den Lymphräumen der Dura mater ableitet. Zwischen Porus und Aquaeductus, jedoch etwas höher, nahe der oberen Kante, liegt eine Einziehung, *Hiatus subarcuatus* (Trotsch), welche besonders bei jungen Individuen stärker entwickelt ist und sich sogar bis tief unter den oberen verticalen Bogengang in die Knochensubstanz erstrecken kann. Die Pars mastoidea des Schläfenbeins zeigt den untersten Theil des Sulcus transversus, den sogen. *Sulcus sigmoideus*, welcher den gleichnamigen Sinus aufnimmt. In letzterer Furche oder dicht neben derselben liegt die vordere Mündung des *Foramen mastoideum*, durch welches ein Emissarium Santorini zwischen dem Sinus sigmoideus und den Venen des Nackengeflechtes verläuft und ausserdem sehr häufig die oben erwähnte A. meningea post. externa von aussen in die Schädelhöhle hineintritt.

C. Die Augenhöhlen.

Die Augenhöhlen, *Orbitae*, bilden zwei grosse Höhlen zu beiden Seiten der Nasenhöhle und dienen zur Aufnahme für den Augapfel und seine Nebenorgane, welche in eine grosse Menge von Fett eingebettet sind. Die Augenhöhlen haben die Gestalt von vierkantigen liegenden Pyramiden, welche mit der Basis nach vorn, mit der Spitze nach hinten gekehrt sind. Die beiden Axen dieser Pyramiden liegen etwas schräg, so dass sie, nach hinten verlängert, sich in der Sella turcica schneiden würden.

Die Basis der Augenhöhle ist durch die Augenhöhlenöffnung, *Apertura orbitae*, gebildet. Der obere Rand der letzteren entspricht dem *Margo supraorbitalis* des Stirnbeins, welcher lateralwärts in den *Processus zygomaticus* desselben Knochens ausläuft. Am medialen Theile dieses Randes liegt ein Einschnitt oder eine Oeffnung, *Incisura* s. *Foramen supraorbitale*, welche zum Durchtritt für den N. supraorbitalis (vom ersten Ast des Trigeminus) und die gleichnamigen Gefässe (aus der A. und V. ophthalmica) dient. Mitunter findet sich me-

dianwärts von der Inc. supraorbitalis noch ein zweiter flacherer Einschnitt, die *Incisura frontalis*, durch welchen der N. frontalis (ein Zweig des N. supraorbitalis) und die A. und V. frontalis (aus der A. und V. ophthalmica) hindurchgehen. Der mediale Rand der Apertura orbitae wird durch die *Crista lacrymalis anterior* vom Stirnfortsatz des Oberkieferbeins gebildet. Der untere Rand heisst *Margo infraorbitalis* und gehört mit seinem medialen Theile dem Oberkieferbein, mit seinem lateralen Theile dem Proc. maxillaris des Jochbeins an. Unterhalb dieses Randes sieht man an der Gesichtsfläche das *Foramen infraorbitale*, aus welchem der N. infraorbitalis (vom zweiten Ast des Trigeminus), und die A. und V. infraorbitalis (aus der Maxillaris interna) heraustreten. Der laterale Rand der Apertura orbitae wird als *Margo orbitalis* des Jochbeins bezeichnet und gehört zum Theil dem Körper, zum Theil dem Proc. frontalis des letzten Knochens an.

Von den vier Wänden der Orbita ist die obere Wand oder Decke, *Lacunar orbitae*, leicht ausgehöhlt und wird von der Pars orbitalis des Stirnbeins und dem kleinen Keilbeinflügel gebildet. An derselben befindet sich unter dem Proc. zygomaticus des Stirnbeins die *Fossa lacrymalis*, welche für die Thränendrüse bestimmt ist. Vorn und medianwärts, in der Nähe des Margo supraorbitalis, befindet sich die *Fossa trochlearis*, in welcher die Zwischensehne des M. obliquus oculi superior liegt. Neben der Fossa trochlearis springt mitunter ein kleiner Dorn, *Spina trochlearis*, hervor, der zum Ansatz für die Rolle (Trochlea) dient, über welche die vorher erwähnte Sehne gleitet. Die Grenze zwischen der oberen und medialen Orbitalwand ist vorn durch die Naht zwischen dem Stirnbein und seinen Nachbarknochen gebildet, während ganz hinten das Foramen opticum so ziemlich dieser Grenze entspricht. In der Naht zwischen der Lamina papyracea und dem Stirnbein befinden sich zwei Löcher, das *Foramen ethmoidale anterius* und *posterius*, welche mitunter auch in dreifacher Zahl vorhanden sind. Das For. ethmoidale ant. dient zum Durchtritt für die A. und V. ethmoidalis ant. (aus der Ophthalmica) und den N. ethmoidalis (vom ersten Ast des Trigeminus). Durch das For. ethmoidale post. treten die A. und V. ethmoidalis post. (aus der Ophthalmica) und die Nn. sphenoethmoidales hindurch, welche zum Theil vom ersten und zum Theil vom zweiten Ast des Trigeminus kommen[1]). Endlich befindet sich ganz hinten, an der Grenze zwischen oberer und medialer Wand,

[1]) Beide Löcher und die hindurchtretenden Gefässe und Nerven gehen aus der Augenhöhle zunächst in die Schädelhöhle und erst dann durch die Lamina cribrosa in die Nasenhöhle hinein. Manchmal führt jedoch das *Foramen ethmoidale posterius* direct aus der Augenhöhle in die Nasenhöhle hinein.

zwischen den beiden Wurzeln des kleinen Keilbeinflügels das *Foramen opticum*, durch welches der II. Hirnnerv (N. opticus) und die A. ophthalmica hindurchtreten.

Die mediale Wand der Orbita wird gebildet durch den Stirnfortsatz des Oberkieferbeins, dann durch das Thränenbein, die Lamina papyracea des Siebbeins und endlich durch einen kleinen Theil der Seitenfläche des Keilbeinkörpers. An dieser Wand sieht man vorn zwischen der *Crista lacrymalis anterior* des Oberkieferbeins und der *Crista lacrymalis posterior* des Thränenbeins den *Sulcus lacrymalis*, in welchem der Thränensack, Saccus lacrymalis, gelegen ist, und welcher sich nach unten in den Ductus naso-lacrymalis fortsetzt. Die Grenze zwischen medialer und unterer Wand entspricht der Naht zwischen dem Körper des Oberkiefer- nebst dem Proc. orbitalis des Gaumenbeins einerseits und dem Thränenbein nebst der Lamina papyracea des Siebbeins andererseits.

Die untere Wand oder der Boden, *Parimentum orbitae*, wird vorn gebildet durch den Proc. maxillaris des Jochbeins und die obere Fläche des Oberkieferbeins, ganz hinten durch den kleinen Proc. orbitalis des Gaumenbeins. An dieser Wand verläuft hinten in sagittaler Richtung der *Sulcus infraorbitalis*, welcher sich nach vorn zum *Canalis infraorbitalis* schliesst. Beide dienen zur Aufnahme für die schon mehrfach erwähnten gleichnamigen Gefässe und Nerven. Im Canalis infraorbitalis liegen noch, von aussen unsichtbar, feine Oeffnungen, die *Foramina alveolaria supp. anteriora* und *media*, für die vorderen und mittleren Oberkiefernerven und Oberkiefergefässe, welche von hier aus in feinen Knochencanälchen zu den Zahnwurzeln hinziehen. An der Grenze zwischen der unteren und lateralen Wand liegt hinten ein länglicher Schlitz, die *Fissura orbitalis inferior*, durch welche der N. infraorbitalis und die gleichnamigen Gefässe, ferner die V. ophthalmica inferior[1]) hindurchtreten (mitunter auch der N. subcutaneus malae und die gleichnamigen Gefässe, wenn dieselben nämlich schon ausserhalb der Augenhöhle vom N., der A. und V. infraorbitalis entspringen).

Die laterale Wand der Orbita ist endlich gebildet vorn durch den Körper und den Proc. frontalis des Jochbeins sowie durch die Spina zygomatica des Oberkieferbeins, hinten durch den grossen Keilbeinflügel. In die Augenhöhlenfläche des Jochbeins dringt der *Canalis zygomaticus* s. *orbitalis* (für den N. subcutaneus malae und die gleich-

[1]) Während die *V. ophthalmica sup.* in den *Sinus cavernosus* einmündet, ergiesst sich die *V. ophthalmica inf.* meistens in den *Plexus pterygoideus*, ein Venengeflecht, welches die Kaumuskeln umspinnt.

namigen Gefässe) hinein, welcher sich alsdann weiter nach vorn in zwei Canälchen, den an der Gesichtsfläche des Jochbeins mündenden *Canalis zygomatico-facialis* und den an der Schläfenfläche des Jochbeins austretenden *Can. zygomatico-temporalis* (für die gleichnamigen Zweige der soeben genannten Gefäss- und Nervenäste), spaltet. Mitunter sind die letzteren jedoch schon in der Augenhöhle von einander getrennt. Die Grenze zwischen der lateralen und der oberen Wand wird vorn durch die Naht zwischen dem Stirnbein einerseits und dem Jochbein nebst dem grossen Keilbeinflügel andererseits gebildet. Hinten liegt an dieser Grenze die spaltförmige *Fissura orbitalis superior*, durch welche vier Hirnnerven, der III. (N. oculomotorius), der IV. (N. trochlearis), der erste Ast des V. (N. trigeminus), der VI. (N. abducens), und die V. ophthalmica superior hindurchtreten. Der Rest der beiden Fissurae orbitales, insoweit sie nicht von den Nerven und Gefässen eingenommen sind, wird durch derbe fibröse Massen ausgefüllt.

D. Die Nasenhöhle.

Die knöcherne Nasenhöhle, *Cavum narium osseum*, stellt eine geräumige Höhle in der Mitte des Gesichts vor, welche dazu bestimmt ist, das Geruchsorgan aufzunehmen und den Anfangstheil des Respirationstractus zu bilden. Durch eine median gelegene Scheidewand, *Septum narium*, ist die Nasenhöhle in zwei gleich grosse Hälften, die linke und rechte Nasenhöhle, getheilt, welche zu beiden Seiten des Septums gelegen sind. Jede Hälfte lässt sich wiederum in die Haupthöhle und die Nebenhöhlen eintheilen. Zu den letzteren gehören die Stirnhöhlen, *Sinus frontales*, die Siebbeinhöhlen, *Sinus ethmoidales*, die Keilbeinhöhlen, *Sinus sphenoidales*, und endlich die Kieferhöhle, *Sinus maxillaris* s. *Antrum Highmori*. An einer jeden von den beiden Nasenhöhlen kann man weiterhin eine vordere und eine hintere Nasenöffnung, ferner eine mediale, eine obere, eine laterale und eine untere Wand von einander unterscheiden.

Die obere Wand oder Decke der Nasenhöhle ist gebildet durch das Nasenbein, den Proc. nasalis des Stirnbeins, die Lam. cribrosa des Siebbeins, endlich durch die vordere und die untere Fläche des Keilbeinkörpers. An der hinteren Fläche des Proc. nasalis des Stirnbeins und des Nasenbeins ist jederseits der längs verlaufende *Sulcus ethmoidalis* für den Ramus anterior des N. ethmoidalis (von dem ersten Ast des N. trigeminus) zu bemerken. Durch die Löcher der Lam. cribrosa treten die einzelnen Zweige des I. Hirnnerven (N.

olfactorius) hindurch. Die vordere Fläche des Keilbeinkörpers zeigt den Eingang zu der Keilbeinhöhle, *Foramen sphenoidale*, die untere Fläche des Keilbeinkörpers ist nur wenig sichtbar, indem dieselbe zum Theil von der *Ala vomeris*, zum Theil vom *Processus vaginalis* des Gaumenflügelfortsatzes verdeckt ist.

Die mediale Wand (das Septum) der knöchernen Nasenhöhle besteht in ihrem oberen Theile aus der Lam. perpendicularis des Siebbeins, in ihrem unteren Theile aus dem Pflugscharbein. Die *Lamina perpendicularis* grenzt mit dem vorderen Rande an die Nasenbeine und den Proc. nasalis des Stirnbeins, mit dem oberen an die Lam. cribrosa des Siebbeins, mit dem hinteren an die Crista sphenoidalis des Keilbeinkörpers. Ihr unterer Rand legt sich mit seinem hinteren Theile an den vorderen Rand des Vomer; der vordere Theil des unteren Randes bildet dagegen mit dem vorderen Rand des Vomer einen Winkel, in welchen sich der viereckige Nasenscheidewandknorpel einfügt. Der *Vomer* grenzt mit seinem oberen Rande an das Rostrum sphenoidale; mit dem unteren Rande liegt er auf der Crista nasalis, welche zugleich von dem Gaumenfortsatz der Oberkiefer- und von der Pars horizontalis der Gaumenbeine gebildet wird. Der vordere Rand des Vomer grenzt oben an die Lam. perpendicularis des Siebbeins, unten an den Nasenscheidewandknorpel. Der hintere Rand ist frei. An den beiden Seitenflächen des Vomer verläuft von hinten und oben nach vorn und unten der *Sulcus naso-palatinus Scarpae*, in welchem der gleichnamige Nerv (vom zweiten Ast des Trigeminus) und die gleichnamigen Gefässe (aus der A. und V. maxillaris int.) liegen. Abwärts mündet diese Furche in die obere Oeffnung des Can. incisivus.

Die untere Wand oder der Boden der Nasenhöhle besteht vorn aus dem Os intermaxillare, in der Mitte aus dem Proc. palatinus des Oberkieferbeins und ganz hinten aus der Pars horizontalis des Gaumenbeins. Im Zwischenkieter liegt (unten einfach, oben doppelt) der *Canalis incisivus*, in welchem Anastomosen zwischen dem N. naso-palatinus Scarpae und dem N. pterygo-palatinus nebst den gleichnamigen Gefässen verlaufen.

Die laterale Wand der Nasenhöhle ist gebildet aus dem Stirnfortsatz und der medialen Körperfläche des Oberkieferbeins, dem Thränenbein, dann aus dem Labyrinth des Siebbeins, aus der Pars perpendicularis des Gaumenbeins, aus der unteren Muschel und endlich aus der Lam. interna des Proc. pterygoideus. Als platte Vorsprünge ragen an dieser Wand die drei Muscheln, *Conchae*, — wie Henle es nennt — pultdachförmig in das Lumen der Nasenhöhle nach medianwärts hinein; sie werden als eine obere, *Concha superior*, eine

mittlere, *Concha media*, und eine untere Muschel, *Concha inferior* s. *Os turbinatum*, unterschieden. Von diesen drei Muscheln gehören die beiden oberen dem Siebbein an, während die untere ein besonderes Knochenstück darstellt, welches mit drei Fortsätzen versehen ist, die zum Schluss des Kieferlochs beitragen. Zwei von diesen Fortsätzen, der *Processus lacrymalis* und der *Processus ethmoidalis*, ragen nach oben, der dritte, *Processus maxillaris*, erstreckt sich nach unten und füllt die untere Ecke des Kieferlochs aus. An jeder Muschel unterscheidet man ein vorderes, mehr stumpfes, und ein hinteres, mehr spitzes Ende, ferner einen angehefteten, mehr graden oberen und einen freien, convexen unteren Rand, von denen der letztere nach lateralwärts umgebogen ist. Ausserdem zeigt jede Muschel eine rauhe mediale Fläche, welche convex, und eine mehr glatte laterale Fläche, welche concav erscheint. Die oberste Muschel ist am kleinsten und stellt nur ein dünnes Knochenplättchen dar. Etwas grösser ist die mittlere, welche sich mit dem vorderen Ende an die Crista turbinalis sup. des Oberkieferbeins, mit dem hinteren Ende an die gleichnamige Crista des Gaumenbeins ansetzt. Die unterste und zugleich grösste Muschel ist in derselben Weise mit dem vorderen und hinteren Ende an die Crista turbinalis inf. des Oberkieferbeins und Gaumenbeins angeheftet, während der mittlere Theil des angehefteten Randes in sagittaler Richtung über die Kieferöffnung hinwegläuft. Unter jeder dieser drei Muscheln liegt je ein Nasengang, *Meatus narium*, von denen man einen oberen, einen mittleren und einen unteren unterscheidet. Die Länge dieser Nasengänge nimmt ebenfalls in der Richtung von oben nach unten zu. Der obere Nasengang, *Meatus narium superior*, liegt zwischen der oberen und mittleren Muschel und stellt eigentlich nur einen kurzen Einschnitt vor, welcher in den vordersten Theil der Nasenhöhle nicht mehr hineinreicht. Daher münden in den oberen Nasengang jederseits nicht mehr der Sinus frontalis, was man theoretisch annehmen könnte, sondern nur die Keilbeinhöhle und die mittleren und hinteren Siebbeinzellen. Ausserdem befindet sich am hinteren Ende des oberen Nasenganges das *Foramen spheno-palatinum*, durch welches die Nn. septi narium und die Nn. nasales superiores posteriores (beide vom zweiten Ast des Trigeminus) sowie die gleichnamigen Gefässe (aus der A. und V. maxillaris int.) in die Nasenhöhle hindurchtreten. Dieses Loch ist vorn von dem Proc. orbitalis des Gaumenbeins, hinten von dem Proc. sphenoidalis des Gaumenbeins, und oben von dem Körper des Keilbeins begrenzt. Der mittlere Nasengang, *Meatus narium medius*, liegt zwischen der mittleren und unteren Muschel. In denselben münden vorn und oben, unter dem vor

deren Ende der mittleren Muschel verborgen, die Stirnhöhle und die vorderen Siebbeinzellen, ferner in der Mitte neben dem *Proc. uncinatus* des Siebbeins das Kieferloch, durch welches man in die Highmorshöhle kommt. Der untere Nasengang, *Meatus narium inferior*, liegt zwischen der unteren Muschel und dem Boden der Nasenhöhle. In denselben mündet, unter dem vorderen Ende der unteren Muschel verborgen, der *Ductus naso-lacrymalis*, welcher die Augenhöhle mit der Nasenhöhle in Verbindung setzt und zum Abfluss des überschüssig abgesonderten Thränensecrets dient. Am Boden der Nasenhöhle findet sich vorn zu beiden Seiten der Crista nasalis die obere Mündung des *Canalis incisivus*, durch welchen kleine Anastomosen zwischen dem N. naso-palatinus Scarpae und den Nn. pterygo-palatini (beide vom zweiten Ast des Trigeminus), sowie zwischen den gleichnamigen Gefässen (aus der A. und V. maxillaris int.) verlaufen.

Der vordere Eingang zur Nasenhöhle wird als *Apertura piriformis* bezeichnet. Diese Oeffnung wird oben vom unteren Rande der beiden Nasenbeine, seitlich vom Körper des Oberkieferbeins und unten vom Zwischenkiefer (s. S. 39) begrenzt. Am unteren Theile der Apertura piriformis springt in der Medianlinie die *Spina nasalis anterior* hervor, auf welcher der viereckige Nasenscheidewandknorpel gelegen ist.

Die hinteren Nasenöffnungen, *Choanae*, sind von abgerundet rechteckiger Form und werden begrenzt medial durch den hinteren Rand des Vomer, oben durch die Ala vomeris und den Proc. vaginalis des Gaumenflügelfortsatzes, lateral durch die Lamina interna des letzteren, unten durch die Pars horizontalis des Gaumenbeins. In der Medianlinie springt an der letzteren nach hinten die *Spina nasalis posterior* hervor. Unmittelbar hinter dem lateralen Rand der Choanen befindet sich im Schlunde die pharyngeale Mündung der Tuba Eustachii, deren Lage der Höhe nach genau dem hinteren Ende der unteren Muschel entspricht.

IV. Unterkiefer, Zungenbein und Bänder des Unterkiefers.

A. Der Unterkiefer.

Der Unterkiefer, *Maxilla inferior* s. *Mandibula*, stellt einen hufeisenförmig gebogenen, an den Enden winklig geknickten, platten Knochen vor, welcher den untersten Theil des Gesichts einnimmt und demselben eine feste Stütze giebt. Man theilt den Unterkiefer ein in: 1) ein unpaares Mittelstück, den Körper, *Corpus*, auch als *Ramus horizontalis* bezeichnet, und 2) die beiden von den Enden des Körpers in die Höhe strebenden Aeste, *Rami*, die man auch *Rami perpendiculares* benannt hat. Einfacher ist es jedoch, kurzweg von dem Körper und den beiden Aesten des Unterkiefers zu sprechen.

1. Der Körper ist hufeisenförmig gebogen und mit der Convexität nach vorn gekehrt. Man unterscheidet an demselben einen unteren Rand, welcher meist etwas verdickt ist und auch als *Basis mandibulae*[1]) bezeichnet wird, ferner einen oberen Rand, den *Processus alveolaris*, welcher in den Zahnlücken, *Alveoli*, die Zähne des Unterkiefers beherbergt. Die Alveolen sind, wie bei dem Oberkiefer, durch die *Septa alveolaria* getrennt und zeigen eine verschiedene Form, welche durch die in denselben gelegenen Zahnwurzeln bedingt wird. Der mittlere, den Schneidezähnen entsprechende Theil des Proc. alveolaris des Unterkiefers verläuft mehr transversal, derjenige des Oberkiefers mehr bogenförmig, so dass in Folge dessen beim Kieferschluss die Schneidezähne des Unterkiefers hinter diejenigen des Oberkiefers zu liegen kommen. An der Aussenseite des Proc. alveolaris finden sich endlich, ebenso wie beim Oberkiefer, die *Juga alveolaria*, Erhabenheiten, welche den Zahnwurzeln entsprechen und die Stellen markiren, an denen die letzteren gelegen sind.

Von den beiden Flächen des Körpers zeigt die äussere in der Mitte eine dreiseitige Hervorragung, die *Protuberantia mentalis*, welche auch als *Spina mentalis externa* bezeichnet wird, obschon dieselbe eigentlich nicht einen Dorn, sondern einen stumpfen Vorsprung

[1]) Der untere Rand des Unterkiefers ist jederseits entsprechend dem Eckzahn durch einen Vorsprung, das von Henle so benannte *Tuberculum mentale*, ausgezeichnet.

darstellt. Zu beiden Seiten und etwas oberhalb des letzteren liegt je eine seichte Grube, die *Fossa mentalis*, in welcher der M. levator menti s. mentalis seinen Ursprung nimmt. Lateralwärts davon findet sich jederseits eine runde Oeffnung, das *Foramen mentale*, durch welches das vordere Ende des N. alveolaris inferior (vom dritten Ast des N. trigeminus) und der gleichnamigen Blutgefässe (aus der A. und V. maxillaris int.) heraustritt, um von hier an als N., A. und V. mentalis bezeichnet zu werden. Noch weiter lateralwärts und hinten sieht man in schräger Richtung eine längliche Erhabenheit, die *Linea obliqua externa*, vom unteren Rande des Körpers bis nach dem vorderen Rande des Unterkieferastes verlaufen. Die innere Fläche des Körpers zeigt in der Medianlinie einen Dorn, die *Spina mentalis interna*, besser kurzweg *Spina mentalis* genannt, von welcher die Mm. genio-hyoideus und genio-glossus ihren Ursprung nehmen. Zu beiden Seiten derselben findet man mitunter, aber nicht immer, zwei seichte Gruben, die *Fossae sublinguales*, welche (wenn sie vorhanden sind) dazu dienen, das vordere Ende der Glandulae sublinguales aufzunehmen. Etwas weiter abwärts, nahe dem unteren Rande, liegen, ebenfalls zu beiden Seiten der Spina, die mehr rauhen *Fossae digastricae*, welche die Ansatzstellen des M. digastricus s. biventer mandibulae bilden. Mehr nach hinten sieht man endlich jederseits eine Leiste schräg von unten und vorn nach hinten und oben verlaufen, die *Linea obliqua interna* s. *mylohyoidea*, von welcher der M. mylo-hyoideus entspringt. Dicht unterhalb der Linea mylohyoidea läuft eine Furche, der *Sulcus mylo-hoideus*, welcher zur Aufnahme für die gleichnamigen Gefässe und Nerven (von dem N., der A. und V. alveolaris inferior) bestimmt ist.

2. Die beiden Aeste des Unterkiefers setzen sich beim Erwachsenen an das hintere Ende des Körpers unter einem fast rechten Winkel an; beim Kinde und beim greisen Individuum ist dieser Winkel stumpf oder mitunter nahezu flach. Die nach unten und meist etwas lateralwärts vorspringende Ecke des Ansatzwinkels stellt den Kieferwinkel, *Angulus mandibulae*, vor. An der lateralen Fläche des letzteren befindet sich eine Rauhigkeit zum Ansatz für den M. masseter, an der medialen Fläche eine ebensolche für den M. pterygoideus internus. Im Uebrigen unterscheidet man an den Aesten vier Ränder, von denen der untere ohne scharfe Grenze mit dem Körper zusammenhängt. Der vordere Rand ist mehr scharf, bildet jedoch unten eine Rinne, welche durch eine schwache Leiste, die *Crista buccinatoria* (für den Ursprung des M. buccinator), in zwei Hälften getheilt wird. Diese Leiste pflegt sich alsdann eine kurze Strecke weit längs der Aussenfläche des Proc. alveolaris nach vorn fortzusetzen. Der hintere

Rand ist mehr stumpf, der obere Rand ist scharf, concav und wird als *Incisura semilunaris* s. *mandibulae* bezeichnet. Ueber denselben hinweg treten der N. massetericus (vom dritten Ast des Trigeminus) und die gleichnamigen Gefässe (aus der A. und V. maxillaris int.) zum M. masseter hin. Durch die eben genannte Incisur werden am oberen Rande des Astes zwei Fortsätze von einander getrennt, von denen der vordere, hakenförmige als *Processus coronoideus* bezeichnet wird[1]). Der hintere Fortsatz, der Gelenkfortsatz, *Processus condyloideus*, (*Caput* s. *Condylus mandibulae*), ist knopfförmig und mit einer überknorpelten, ellipsoidischen Gelenkfläche versehen, deren längste Axe nahezu quergestellt ist. Der eingeschnürte Theil unterhalb des Gelenkfortsatzes wird als Unterkieferhals, *Collum mandibulae*, bezeichnet. Die vordere Seite des Proc. condyloideus zeigt eine kleine Grube, die *Fossa condyloidea*[2]), an welche sich der M. pterygoideus externus ansetzt. An der lateralen Fläche eines jeden Unterkieferastes ist nichts Besonderes zu erwähnen; die mediale Fläche hat in der Mitte eine grosse Oeffnung, das *Foramen alveolare inferius* s. *mandibulare*, welches den Eingang zu dem gleichnamigen Canal bildet, und in welches der N. alveolaris inf. (vom dritten Ast des Trigeminus) und die A. und V. alveolaris inf. (aus der Maxillaris interna) hineintreten, um dort die Zahngefässe und Zahnnerven abzugeben. Das vordere Ende des *Canalis alveolaris inferior*, welcher den ganzen Unterkiefer der Länge nach durchzieht, ist das vorhin an der äusseren Fläche erwähnte Foramen mentale. Dicht vor dem Rande des For. mandibulare ragt endlich ein kleiner Fortsatz nach oben, die *Lingula mandibularis*, an welche sich das Lig. laterale internum des Kiefergelenks ansetzt. Die Furche, welche von dem For. mandibulare nach abwärts zieht, ist der Anfangstheil des schon erwähnten Sulcus mylo-hyoideus.

B. Das Zungenbein.

Das Zungenbein, *Os hyoides*, stellt ein hufeisenförmig gebogenes Knochenstück vor, welches oben der Zungenwurzel zum Ursprunge dient, während unten der Kehlkopf an ihm aufgehängt ist. Die Convexität des Hufeisens ist nach vorn gerichtet, die beiden Enden desselben nach hinten. Der mittlere Theil des Zungenbeins bildet eine vierseitige Platte, den Körper, an dessen vorderer

[1]) Diese Bezeichnung kommt nicht von dem lateinischen Worte *Corona*, sondern von dem griechischen *Κορώνη* (die Krähe oder Krohne) her.

[2]) Diese Grube könnte nach Analogie der Fossa digastrica wohl am besten als *Fossa pterygoidea* des Unterkiefers bezeichnet werden.

Fläche, durch eine transversale und eine median verlaufende Leiste getrennt, vier kleine Felder sichtbar sind, von welchen nach abwärts und nach aufwärts die an dem Zungenbein befestigten Muskeln ausgehen. Die hintere Fläche des Körpers ist stets ziemlich stark ausgehöhlt und zur Aufnahme für einen Schleimbeutel, die *Bursa hyoidea* s. *subhyoidea*, bestimmt. Die beiden hinteren Enden des Zungenbeins, welche mit dem Körper bald durch Gelenke, bald durch Bandmassen, bald knöchern verbunden sind, hat man als grosse Hörner, *Cornua majora*, bezeichnet. Genau an der Grenze zwischen dem Körper und den grossen Hörnern springen nach oben die kleinen Hörner, *Cornua minora*, hervor, welche meistens aus Knorpel bestehen und ebenfalls entweder durch wirkliche Gelenke oder durch Bandmassen oder auch knöchern mit dem Körper und den grossen Hörnern verbunden sind. Von den *Cornua minora* erstreckt sich zur Spitze des Proc. styloideus jederseits ein dünnes elastisches Band, das *Ligamentum stylohyoideum*, welches jedoch in grösserer oder geringerer Ausdehnung verknöchert sein kann; ja es kann vorkommen, dass der Proc. styloideus und das kleine Horn des Zungenbeins auf diese Weise direct in einander übergehen.

C. Die Bänder des Unterkiefers.

Das Kiefergelenk, *Articulatio mandibulae*, stellt die Gelenkverbindung zwischen der Fossa mandibularis des Schläfenbeins und dem Proc. condyloideus des Unterkiefers dar.

Das Kiefergelenk ist ein Charniergelenk, *Ginglymus*[1]), also ein wahres Gelenk, d. h. man unterscheidet an demselben wie an allen wahren Gelenken: 1) die überknorpelten Gelenkflächen der beiden articulirenden Knochen; 2) eine rings um den Rand des Knorpels verlaufende bindegewebige Membran, die Gelenkkapsel, deren glatte Innenfläche aus einer weicheren, gefässreichen Schicht, der sogen. Synovialis, gebildet und häufig mit falten- oder fadenförmigen Auswüchsen, den Synovialfalten oder Synovialzotten, besetzt ist; und 3) die Gelenkhöhle, *Cavum articulare*, welche durch die Gelenkkapsel allseitig umschlossen ist. In der Gelenkhöhle befindet

[1]) Unter einem Charniergelenk, *Ginglymus*, versteht man ein Gelenk, bei welchem die beiden articulirenden Knochen gegen einander nur in einer Ebene beweglich sind. Bei jeder Bewegung drehen sich die beiden Knochen um eine transversale feste Axe. Die reinsten Charniergelenke des menschlichen Körpers haben wir an den Fingerphalangen, die sämmtlich bei ihren Bewegungen gegen einander stets in einer einzigen Ebene bleiben, welche man sich senkrecht zur Handfläche durch die Längsaxe der Finger gelegt denken kann.

sich eine grössere oder geringere Menge einer mucinhaltigen Flüssigkeit, die Gelenkschmiere oder *Synovia*.

Beim Kiefergelenk ebenso wie bei einzelnen anderen Gelenken[1]) des menschlichen Körpers liegt ausserdem noch innerhalb der Gelenkhöhle eine rundliche faserknorplige Scheibe, *Meniscus* s. *Fibrocartilago interarticularis*, welche an ihrer Peripherie mit der Kapsel des Gelenkes fest verwachsen ist, so dass also die Gelenkhöhle durch den Meniscus in zwei völlig von einander getrennte Abtheilungen, eine obere und eine untere Gelenkhöhle, geschieden wird. Der Meniscus des Kiefergelenks im Besonderen stellt eine Art von portativer Gelenkpfanne dar. Bei der Oeffnung des Mundes, d. h. bei der Entfernung der beiden Kiefer von einander, tritt nämlich der Gelenkkopf des Unterkiefers nach vorn auf das Tuberculum articulare des Schläfenbeins hinüber und müsste sich an dem letzteren reiben, wenn sich nicht der Meniscus zu gleicher Zeit nach vorn bewegen und zwischen Tuberc. articulare und Gelenkkopf einschieben würde. Der Unterkiefer nimmt sich also bei der Kieferöffnung den Meniscus als eine Art von Gelenkpfanne auf das Tuberc. articulare mit. Wenn jedoch der Proc. condyloideus des Unterkiefers zu weit über das Tuberc. articulare nach vorn hinübertritt, kann es zur Zerreissung der Gelenkkapsel und zu einer Verrenkung (Luxation) des Unterkiefers nach vorn kommen.

Die Bewegungen, welche im Kiefergelenk ausgeführt werden können, sind zunächst eine Charnierbewegung, wie sie z. B. beim Heben und Senken des Unterkiefers stattfindet. Diese Bewegung ist jedoch erstens dadurch complicirt, dass dabei der Gelenkkopf des Unterkiefers nicht in seiner Pfanne bleibt, sondern nach vorn auf das Tuberc. articulare rückt — eine Einrichtung, welche den Zweck hat, die Oeffnung der Kiefer ausgiebiger zu machen. Ausserdem ist noch eine seitliche Verschiebung des Unterkiefers gegen den Schädel möglich. Deswegen kann man das Kiefergelenk nicht als ein reines, sondern nur als ein modificirtes Charniergelenk bezeichnen.[1])

Von Verstärkungsbändern besitzt das Kiefergelenk (wie über-

---

[1]) Ausser dem Kiefergelenk finden sich derartige Bandscheiben oder Menisci noch am Kniegelenk, am Sterno-clavicular gelenk, an dem Gelenk zwischen Ulna und Hand, endlich mitunter an dem Acromio-clavicular gelenk vor. So beschaffene Gelenke hat man auch als Doppelgelenke bezeichnet.

[2]) Bei vielen Raubthieren ist der Gelenkkopf des Unterkiefers von einem Knochenwall umgeben, so dass er überhaupt nicht aus der Gelenkpfanne heraustreten kann, und das Kiefergelenk würde also bei der letzteren Klasse von Thieren ein wirkliches Charniergelenk darstellen.

haupt jedes Charniergelenk) zwei seitliche Bandstreifen, welche man als *Ligamentum laterale externum* und *internum* von einander unterscheidet. Die Verstärkungsbänder der Gelenke können im Allgemeinen in zwei Formen auftreten. Die erste Form derselben ist in die Kapsel eingewebt, d. h. sie stellt einen stärkeren Zug von Fasern in der Kapselwand vor, den man sich genau ebenso denken muss, wie wenn in ein Stück Zeug an einer Stelle ein stärkerer Streifen eingewebt wäre. Diese Form der Verstärkungsbänder ist durch das *Lig. laterale externum* (*accessorium laterale* von Henle) repräsentirt. Das letztere Band entspringt vom hinteren Ende des Jochbogens und geht zur lateralen Seite des Unterkieferhalses, ist jedoch mit der eigentlichen Gelenkkapsel fest verwachsen. Eine zweite Form von Verstärkungsbändern läuft neben der eigentlichen Gelenkkapsel her und ist von derselben durch mehr oder weniger fettreiches Bindegewebe getrennt. Diese Form ist am Kiefergelenk durch das *Lig. laterale internum* (*accessorium mediale* von Henle) repräsentirt. Dasselbe besteht aus zwei Portionen: die eine läuft an der medialen Seite des Kiefergelenks vom Schläfenbein bis zum Unterkieferhals dicht auf der Kapsel, ist jedoch von letzterer durch lockeres Bindegewebe getrennt; die andere Portion ist noch weiter von der eigentlichen Gelenkkapsel entfernt, entspringt von der Spina angularis des Keilbeins und geht zur Lingula mandibulae hin. Zwischen beiden Portionen verlaufen die A. und V. maxillaris interna, sowie der N. alveolaris inferior nebst den gleichnamigen Gefässen.

Von anderen Bändern ist am Unterkiefer noch das *Lig. stylo-maxillare* s. *stylo-myloideum* zu nennen, welches an der medialen Fläche des M. pterygoideus int. liegt und den Proc. styloideus mit dem Kieferwinkel verbindet. Das Band verhindert eine zu weite Vorwärtsbewegung des Unterkiefers.

Endlich entspringt noch ein ziemlich derber Bandstreifen, das *Lig. pterygo-mandibulare* s. *intermaxillare*, vom Hamulus pterygoideus und setzt sich am Proc. alveolaris des Unterkiefers dicht hinter dem letzten Backenzahn an. Das Band kann deutlich gefühlt werden, wenn man bei weitgeöffnetem Munde mit dem Finger die Innenfläche der Wangen dicht hinter dem letzten Backenzahn abtastet; es ist in diesem Falle stark gespannt und hat also offenbar die Function, eine zu ausgiebige Entfernung der beiden Kiefer von einander zu verhindern.

V. Die Muskeln und Fascien des Kopfes.

Man theilt die Kopfmuskeln in folgende Gruppen ein: A. die Kaumuskeln; B. die Schädelmuskeln (oder Kopfmuskeln im engeren Sinne); C. die Augenmuskeln; und D. die Gesichtsmuskeln.

A. Die Kaumuskeln.

Zu den Kaumuskeln gehören: 1) der *M. masseter*; 2) der *M. temporalis*; 3) der *M. pterygoideus externus*; 4) der *M. pterygoideus internus*.

1. Der *M. masseter* entspringt vom Jochbein mit einer medialen und einer lateralen Portion, deren Fasern sich unter spitzem Winkel kreuzen. Zwischen beide Portionen kann man von hinten her wie in eine Art von Tasche eindringen. Der Muskel setzt sich an der Aussenfläche des Kieferwinkels fest.

2. Der *M. temporalis* kommt in ganzer Ausdehnung erst nach ausgiebiger Durchsägung des Jochbogens zu Gesicht. Er entspringt mittelst einer tiefen Lage vom Planum temporale an der Seitenfläche des Schädels, mittelst einer oberflächlichen Lage von der Fascia temporalis und geht medianwärts vom Arcus zygomaticus zum Proc. coronoideus des Unterkiefers. Seine Sehne reicht an der medialen Fläche des letzteren erheblich weiter nach abwärts wie an der lateralen.

3. Der *M. pterygoideus externus* kommt zum Vorschein, wenn man den Proc. coronoideus nebst dem abwärts angrenzenden Theil des Kieferastes durchsägt und zusammen mit dem M. temporalis nach oben zurückschlägt. Er entspringt mit einem oberen Kopfe von der Crista infratemporalis, mit einem unteren Kopfe von der Lamina externa des Proc. pterygoideus. Mitunter kommt noch ein accessorischer Kopf von der Tuberositas maxillaris her. Der Muskel verläuft in nahezu horizontaler Richtung nach hinten und lateralwärts und setzt sich an der Fossa condyloidea des Unterkiefers und der benachbarten Gelenkkapsel fest.

4. Der *M. pterygoideus internus* entspringt von der Fossa pterygoidea, der Lamina externa und interna des Gaumenflügelfortsatzes und geht nach unten und lateralwärts zur inneren Fläche des Angulus mandibulae hin.

Was die Function der Kaumuskeln anbetrifft, so ziehen die Mm. masseter, temporalis und pterygoideus internus den Unterkiefer

an den Oberkiefer heran, eine Bewegung, die man als Kieferschluss bezeichnet. Nach der älteren Anschauung bewirken ausserdem der Masseter und Pterygoideus int. die seitliche Verschiebung des Unterkiefers. Wenn sich z. B. der Masseter der rechten Seite und der Pterygoideus int. der linken Seite gleichzeitig contrahirten, so sollte der Unterkiefer nach rechts hin verschoben werden. Henle schreibt dagegen lediglich den Mm. pterygoidei einer Seite die Fähigkeit zu, „den Kiefer seitwärts zu bewegen oder vielmehr ihn um den einen Gelenkkopf zu rotiren." Der Pterygoideus ext. zieht im Uebrigen den Gelenkkopf des Unterkiefers auf das Tuberculum articulare hinüber, tritt also bei einer jeden ausgiebigen Kieferöffnung in Thätigkeit. Wenn jedoch der Pterygoideus ext. sich contrahirt und zu gleicher Zeit die Kieferöffnung durch die anderen Kaumuskeln verhindert wird, so wird der Unterkiefer nach vorn geschoben. Den Unterkiefer nach rückwärts zu ziehen, sind nur die hinteren Fasern des M. temporalis im Stande, welche ja in nahezu horizontaler Richtung verlaufen. Die Kieferöffnung d. h. das Herabziehen des Unterkiefers, wird übrigens abgesehen von dem Pterygoideus ext. noch durch verschiedene Muskeln des Halses, z. B. den M. digastricus, mylo-hyoideus etc. bewirkt — vorausgesetzt, dass dabei das Zungenbein durch andere Muskeln fixirt ist.

Mot. Nerven: Sämmtliche Kaumuskeln werden vom *N. crotaphitico-buccinatorius* von dem dritten Ast des *N. trigeminus* versorgt.

B. Die Schädel- oder Kopfmuskeln im engeren Sinne.

Diese Muskeln bilden eigentlich einen einzigen, die ganze Oberfläche des Schädeldachs bedeckenden Muskel, *M. epicranius* von Henle,[1]) welcher sich in verschiedene Portionen zerlegen lässt. Alle diese Portionen strahlen in eine sehnig glänzende Haut aus, *Galea aponeurotica* (der sehnige Helm), welche dicht unter dem subcutanen Fettgewebe gelegen ist und die äussere Fläche des Schädeldaches bedeckt. Die Galea ist mit dem Periost des Schädels (Pericranium) nicht verwachsen, sondern im Gegentheil von demselben durch lockeres Bindegewebe getrennt und also gegen den Schädel verschieblich. Dagegen ist dieselbe mit der Cutis der Kopfhaut (der sogen. Kopfschwarte) durch eine Anzahl von festen fibrösen Strängen unbeweglich verbunden, so dass also durch jeden Muskelzug an der Galea die

[1]) Hyrtl fasst den M. frontalis und occipitalis nebst der zwischen denselben gelegenen Galea als *M. occipito-frontalis* zusammen.

Kopfschwarte mit bewegt werden muss. Die einzelnen Portionen des M. epicranius sind nun folgende:

1. Der *M. frontalis* entspringt a) mit der Nasalzacke (*M. procerus* s. *pyramidalis nasi)* von dem Nasenbein; b) mit der Augenwinkelzacke vom Proc. frontalis des Oberkiefers, also am medialen Augenwinkel; endlich c) mit dem grössten Theile seiner Fasern von einem Sehnenbogen, welcher zwischen dem Frontalis und dem Orbicularis oculi gelegen und nicht allein mit diesen beiden Muskeln, sondern auch mit der Haut der Augenbrauen verwachsen ist[1]). Die Fasern des Frontalis ziehen vertical nach oben und strahlen in die Galea aponeurotica aus. Er hebt die Augenbrauen, was er nicht thun könnte, wenn er an den Arcus superciliaris befestigt wäre: zu gleicher Zeit runzelt er die Stirn in Querfalten. Wenn der eben erwähnte Sehnenbogen gänzlich fixirt ist, was durch die gleichzeitige Contraction des Orbicularis oculi bewirkt wird, so zieht der Frontalis die Galea nebst der Kopfschwarte nach vorn.

Unter dem Frontalis liegt der *M. corrugator supercilii*[2]) (Runzler der Augenbraue). Derselbe entspringt medianwärts an der Glabella und strahlt mit seinen Fasern, dem Arcus superciliaris folgend und die Frontalisfasern durchsetzend, nach lateralwärts in die Haut der Augenbraue aus. Der Muskel zieht die Augenbrauen medianwärts und legt dadurch die Stirn in eine oder mehrere perpendiculäre Falten. Er giebt also dem Gesicht den finsteren oder nachdenklichen Ausdruck, während der M. frontalis den erstaunten Gesichtsausdruck bewirkt.

2. Der *M. occipitalis* entspringt vom lateralen Theil der Linea nuchae superior und strahlt nach oben in die Galea aus, so dass er bei seiner Contraction Galea und Kopfschwarte nach hinten zu ziehen im Stande ist.

3. Der *M. auricularis anterior* s. *attrahens auriculae* entspringt vom Ohrknorpel, bei starker Entwicklung auch noch vom knöchernen Gehörgang und strahlt nach vorn und oben in die Galea aus. Meistens geht er ohne scharfe Grenze in den folgenden Muskel über. Er ist im Stande, das Ohr nach vorn und oben zu ziehen und zugleich die Galea zu spannen.

4. Der *M. auricularis superior* s. *attollens auriculae* entspringt vom oberen Theile des Ohrknorpels und strahlt in die Galea aus.

---

[1]) Dagegen entspringt der Frontalis nicht von den Arcus superciliares, wie dies in einzelnen Handbüchern fälschlich angegeben ist.

[2]) Der *M. corrugator supercilii* wird von Henle als eine tiefe Portion des *M. orbicularis oculi* aufgefasst.

Wie dies in seinem Namen liegt, hebt er das Ohr und muss dabei zu gleicher Zeit die Galea spannen.

5. Der *M. auricularis posterior* s. *retrahens auriculae*, gewöhnlich jederseits doppelt vorhanden, entspringt von der Pars mastoidea des Schläfenbeins und setzt sich an der medialen Fläche des Ohrknorpels fest, welchen er nach rückwärts zu ziehen vermag.[1])

Mot. Nerven: Sämmtliche Muskeln dieser Gruppe werden vom *N. facialis* versorgt.

C. Die Augenmuskeln.

Die Augenmuskeln kann man eintheilen in: 1) einen äusseren Augenmuskel, *M. sphincter oculi* s. *orbicularis oculi*, und 2) die inneren Augenmuskeln. Zu den letzteren gehören: a) der *M. levator palpebrae superioris;* b) der *M. rectus superior*; c) der *M. rectus inferior;* d) der *M. rectus internus* s. *medialis*; e) der *M. rectus externus* s. *lateralis* s. *M. abducens;* f) der *M. obliquus superior* und g) der *M. obliquus inferior.*

1. Der äussere Augenmuskel, *M. sphincter oculi*, zerfällt wieder in folgende Portionen: a) Der *M. orbicularis oculi* im engeren Sinne (*M. orbitalis* von Henle) entspringt von den Knochen des medialen Augenwinkels und verläuft ringförmig um den Augenhöhlenrand bis zur Ursprungstelle zurück[2]). b) Der *M. palpebralis superior* und *inferior* (*M. ciliaris sup.* und *inf.* anderer Autoren) liegen, der obere an dem oberen, der untere an dem unteren Augenlid zwischen der dünnen, fettlosen Haut und dem Augenlidknorpel. Beide entspringen von dem *Ligamentum palpebrale internum* s. *mediale*, welches einen kleinen Sehnenbogen zwischen der Crista lacrymalis ant und der Crista lacrymalis post. bildet und dabei zugleich mit dem medialen Ende der Augenlidknorpel in Verbindung steht. Das Band spannt sich auf diese Weise über den Thränensack hinüber, mit welchem es fest verwachsen ist. Die Fasern beider Muskeln ziehen alsdann bogenförmig nach lateralwärts und setzen sich an das *Ligamentum palpebrale externum* s. *laterale* fest, welches als einfacher Streifen von dem lateralen Ende der Augenlidknorpel zum Augenhöhlenrande zieht.

[1]) Die drei letztgenannten kleinen Ohrmuskeln sind bei den meisten Individuen so schwach entwickelt, dass es nicht möglich ist, dieselben zu contrahiren. Indessen gelingt es doch, wenigstens den *M. retrahens auriculae* durch Uebung soweit zu kräftigen, dass derselbe functionirt.

[2]) Einzelne, übrigens nicht immer vorhandene Fasern dieser Portion, welche nach abwärts in die Haut der Wangen ausstrahlen, werden von Henle als *M. orbicularis malaris* bezeichnet.

Derjenige Theil der Palpebralisfasern, welcher dem freien Augenlidrande am nächsten liegt, ist am stärksten entwickelt und wird als *M. ciliaris Riolani* besonders bezeichnet. c) Die dritte Portion des Sphincter oculi, der Horner'sche Muskel, *Portio lacrymalis* (*M. sacci lacrymalis*), liegt ganz in der Tiefe, entspringt von der Crista lacrymalis post. und setzt sich hauptsächlich in den M. ciliaris Riolani fort.

Was die Functionen des Sphincter oculi anbetrifft, so runzeln die ringförmigen Fasern desselben die Haut um die Augenlider, wie dies z. B. beim krampfhaften Lidschluss geschieht. Die beiden Mm. palpebrales bringen den ruhigen Lidschluss des Auges hervor, der bekanntlich in sehr kurzen regelmässigen Intervallen erfolgt, um die vordere Fläche der Cornea feucht zu erhalten. Insbesondere ist der M. ciliaris Riolani dazu geeignet, ein festes Aufeinanderpressen der beiden Lidränder zu bewirken. Da jedoch die Mm. palpebrales vom Lig. palpebrale int. entspringen, das, wie erwähnt, mit der Wand des Thränensackes verwachsen ist, so müssen dieselben auch bei jeder Contraction den Thränensack erweitern und auf diese Weise das Thränensecret durch die Thränencanälchen in den letzteren hineinsaugen.

Mot. Nerv: der *N. facialis.*

2. Die inneren Augenmuskeln sind innerhalb der Augenhöhle gelegen und entspringen sämmtlich, mit Ausnahme des M. obliquus inferior, von der Peripherie des Foramen opticum und der angrenzenden Sehnervenscheide. Die vier *Mm. recti* setzen sich dicht vor dem Aequator des Bulbus oculi an, und zwar der *M. rectus superior* oben, der *Rectus externus* lateral, der *Rectus internus* medial und der *Rectus inferior* unten. Der *M. levator palpebrae superioris* liegt unmittelbar über dem Rectus superior unter dem Periost des Daches der Orbita und setzt sich an dem oberen Rande des oberen Augenlidknorpels an. Der *M. obliquus superior* s. *M. trochlearis* entspringt wie die anderen Augenmuskeln an der Peripherie des For. opticum und verläuft sodann nach vorn und medianwärts bis zur Fossa trochlearis des Stirnbeins, unter welcher sich ein besonderer fibröser Streifen, die Trochlea, vom medialen zum lateralen Rand dieser Grube hinüberspannt. Hier besitzt der Muskel eine Zwischensehne (*Tendo intermedius*), welche auf der Trochlea hin und her gleitet. Nachdem er nun über die letztere nach vorn getreten ist, zieht er schliesslich unter dem Rectus superior nach hinten und lateralwärts, um sich am Bulbus hinten, oben und lateral anzusetzen. Der *M. obliquus inferior* entspringt unweit des Hamulus lacrymalis vom unteren Augenhöhlenrande und geht alsdann (zuerst unter dem M. rectus inf. und hierauf medianwärts vom M. rectus ext.) bis in die Nähe derselben Stelle hin,

wo der vorige Muskel sich inserirt. Beide Mm. obliqui setzen sich also hinter dem Aequator des Augapfels fest.

Was die Functionen der inneren Augenmuskeln betrifft, so zieht der *M. levator palpebrae superioris* (Heber des oberen Augenlides) das letztere nach hinten und hebt es dadurch in die Höhe. Das untere Augenlid besitzt keinen besonderen Muskel, der es zurückzieht. Die vier *Mm. recti* drehen, wenn jeder für sich isolirt wirkt, den Bulbus oculi und damit die Pupille nach derjenigen Seite, an welcher sie sich festsetzen, also z. B. der Rectus externus nach aussen, der Internus nach innen u. s. w. Bei combinirter Action dieser Muskeln müssen natürlich sehr verschiedene andere Zugwirkungen eintreten. Wirken z. B. der Rectus superior und der Rectus externus zusammen, so wird die Pupille nach oben und lateralwärts gedreht, und es können in dieser Weise die vier Recti sich zu einer complicirten Zahl von Bewegungseffecten zusammenthun. Wenn endlich alle vier Recti zusammenwirken, so würde der Augapfel nach hinten in die Augenhöhle gezogen werden, wenn nicht die beiden Obliqui zu gleicher Zeit einen Zug nach vorn ausübten.

Der *M. obliquus superior* dreht, isolirt wirkend, den Bulbus der Art, dass die Pupille sich nach unten und lateralwärts richtet. Die alten Anatomen bezeichneten ihn als M. patheticus, doch ist diese Bezeichnung keineswegs zutreffend, da eine pathetische Augenbewegung nach oben gerichtet zu sein pflegt. Eher verdiente der Muskel die Bezeichnung M. spernens (der verachtende). Dagegen würde der *M. obliquus inferior*, isolirt wirkend, die Pupille nach oben und lateralwärts drehen, also mit viel grösserem Recht als Patheticus, allerdings als ein schielender Patheticus zu bezeichnen sein. Da indessen die Bewegungen des Bulbus, besser gesagt der Pupille, nach unten und lateralwärts wie nach oben und lateralwärts nicht allein durch die Obliqui, sondern auch durch die Recti ausgeführt werden können, so wären die Obliqui überflüssig, wenn sie nicht als Antagonisten der Recti wirken würden, indem sie andauernd verhindern, dass der Bulbus durch die Recti zu tief in die Orbita hineingezogen wird. In der That ist letztere Thätigkeit wohl als die Hauptfunction der Obliqui zu betrachten, was allerdings von Henle geleugnet wird. Treten beide Obliqui (bei vollständiger Lähmung der Recti) abwechselnd in Thätigkeit, so muss dadurch der Augapfel um seine sagittale Axe, die sogen. Augenaxe, hin und her gedreht werden.

Mot. Nerven: Der M. obliquus oculi sup. wird vom *N. trochlearis*, der M. rectus ext. vom *N. abducens*, alle übrigen inneren Augenmuskeln werden vom *N. oculomotorius* versorgt.

D. Die Gesichtsmuskeln.

Man kann nach dem Vorgange von Henle die Gesichtsmuskeln in drei Schichten eintheilen. Die erste Schicht besteht aus dem *M. zygomaticus* (*major*), *M. risorius* und *M. triangularis menti;* die zweite Schicht aus dem *M. quadratus labii superioris*, *M. levator anguli oris* und *M. quadratus labii inferioris*; die dritte Schicht aus dem *M. sphincter oris*, *M. buccinator*, *M. nasalis*, *M. levator menti* und endlich aus den *Mm. incisivi.*

I. Schicht.

1. Der *M. zygomaticus* (*major*) entspringt vom Proc. temporalis des Jochbeins oder vom Jochbeinkörper;

2. Der *M. risorius* von der Fascia parotideo-masseterica, einer starken Fascie, welche die Parotis und den M. masseter bedeckt; endlich

3. Der *M. triangularis menti* s. *inferior* (*M. depressor anguli oris*) vom unteren Rande des Unterkiefers.

Alle drei Muskeln setzen sich am Mundwinkel fest.

Functionen: Der *M. zygomaticus* zieht den Mundwinkel nach oben und lateralwärts, wird also beim breiten Lachen oder Grinsen in Function treten. Der *M. risorius*, welcher eigentlich nur die Fortsetzung der hintersten Fasern des Platysma myoides bildet, zieht den Mundwinkel lateralwärts, wird also das feine Lachen oder Lächeln hervorbringen. Der *M. triangularis menti* (M. depressor anguli oris) zieht den Mundwinkel abwärts, wie dies beispielsweise beim Weinen der Fall ist.

II. Schicht.

1. Der *M. quadratus labii superioris* (*M. levator alae nasi et labii superioris* + *M. levator labii superioris proprius* + *M. zygomaticus minor* der älteren Anatomen) entspringt, entsprechend den drei eben erwähnten Portionen, a) vom Stirnfortsatz des Oberkieferbeins, b) dicht unterhalb des Margo infraorbitalis, c) von der Aussenfläche des Jochbeins und setzt sich an der Haut des Nasenflügels und der Oberlippe fest. Er hebt Nasenflügel und Oberlippe, wie wir dies z. B. thun, wenn wir etwas Uebles riechen.

2. Der *M. levator anguli oris* s. *caninus* (im Gegensatze zum Triangularis inferior auch als *M. triangularis superior* bezeichnet) entspringt aus der Fossa canina des Oberkiefers und geht zum Mundwinkel, den er, wie sein Name besagt, zu heben im Stande ist.

3. Der *M. quadratus labii inferioris* (*M. depressor labii inferioris*) geht vom unteren Rande des Unterkiefers zur Haut der Unterlippe. Er zieht die Unterlippe abwärts, wie dies z. B. geschehen muss, wenn man die Zähne des Unterkiefers betrachten will.

III. Schicht.

1. Der *M. sphincter* s. *orbicularis oris*. Die Fasern desselben verlaufen zum Theil ringförmig um die Mundspalte, zum Theil setzen sie sich, in sagittaler Richtung durchbrechend, an die Haut des Lippenroths an (*Mm. recti labiorum* von Aeby). Ein anderer Theil seiner Fasern geht zur Nasenscheidewand in die Höhe und wird als *M. depressor septi mobilis narium* besonders bezeichnet. Die ringförmigen Fasern des Sphincter oris schieben den Mund, wie z. B. beim Küssen, rüsselförmig vor, während die Mm. recti labiorum dazu dienen, die Haut des Lippenroths zu bewegen. Der M. depressor septi mobilis narium zieht die Nasenscheidewand nach abwärts.

2. Der *M. buccinator* (Trompetermuskel) entspringt hinten von dem Lig. pterygo-mandibulare, oben und unten vom Proc. alveolaris des Oberkiefers und Unterkiefers. Die Fasern des Buccinator convergiren alsdann nach dem Mundwinkel hin, wo sie sich in den M. sphincter oris verlieren. Nach Aeby setzen sich die Fasern des Buccinator, indem sie sich am Mundwinkel kreuzen, direct in die Fasern des Spincter oris fort, so das also die beiden Mm. buccinatores und der M. sphincter oris eigentlich nur einen einzigen Muskel darstellen würden. In der Höhe des II. oberen Backzahns wird der M. buccinator durch den Ausführungsgang der Ohrspeicheldrüse, den Ductus Stenonianus, durchbohrt. Zwischen M. buccinator und M. masseter gelangt man nach hinten in eine tiefe Tasche, welche mit Fettgewebe gefüllt ist. Dieses Fettgewebe bildet eine Art von zusammenhängender Masse, den sogen. Bichat'schen Fettklumpen, welcher schon dem Säugling als eine Art von Saugpolster dient (Ranke) und weder bei ihm noch beim Erwachsenen selbst im Zustande höchster Abmagerung vollständig zu schwinden pflegt. Die Function des Muskels ist, bei gefüllten Backen den im Vestibulum oris befindlichen Inhalt, sei es Luft, seien es Flüssigkeiten oder Speisebestandtheile, aus demselben herauszupressen. Der M. buccinator wird also auch beim Blasen einer Trompete in Action treten, indem er durch seine Contraction die in den aufgeblasenen Backen enthaltene Luft herausstösst[1]).

3. Der *M. levator menti* s. *mentalis* entspringt jederseits aus der Fossa mentalis des Unterkiefers und setzt sich, abwärts ziehend, an der Haut des Kinns fest. Er runzelt und hebt die letztere, wie dies z. B. beim Schmollen geschieht.

4. Der *M. nasalis*. Unter dieser Bezeichnung fasst Henle die sämmtlichen kleinen Nasenmuskeln anderer Autoren, nämlich die *Mm.*

[1]) Nach Henle soll allerdings der *M. buccinator* zum Austreiben der Luft beim Blasen etc. nichts beitragen können.

compressor nasi, *depressor alae nasi* und *levator alae nasi proprius* zusammen. Der M. nasalis entspringt jederseits von den Juga alveolaria des oberen Eck- und lateralen Schneidezahns und erstreckt sich mit einem Theil seiner Fasern bis zum Nasenrücken in die Höhe *(M. compressor nasi)*, geht mit einem anderen Theile bogenförmig in den Nasenflügel hinein *(M. levator alae nasi proprius)*, während endlich eine dritte Portion dieses Muskels von unten her an den Nasenflügel herantritt *(M. depressor alae nasi)*. Die Wirkung dieser verschiedenen Muskelportionen ist durch ihre Namen bezeichnet.

5. Die *Mm. incisivi*, zwei obere und zwei untere, entspringen von den Juga alveolaria der lateralen Schneide- oder der Eckzähne und gehen sämmtlich zu den beiden Mundwinkeln hin. Ihre Function wird (bei einem Zusammenwirken sämmtlicher Incisivi) ähnlich sein wie die der ringförmigen Fasern des Sphincter oris, nämlich die Mundwinkel nach medianwärts zu ziehen.

Mot. Nerven: Sämmtliche Gesichtsmuskeln werden (ebenso wie die Schädelmuskeln und der M. sphincter oculi) vom *N. facialis* innervirt.

E. Die Fascien des Kopfes.

1. Dicht unterhalb der Galea aponeurotica, welche hier sehr schwach entwickelt ist, ist an der Aussenfläche des M. temporalis die *Fascia temporalis* gelegen, welche von der Linea temporalis entspringt und sich am Jochbogen ansetzt. Oben einfach, spaltet sie sich nach abwärts in zwei Blätter, von denen sich das eine an der lateralen, das andere an der medialen Fläche des Arcus zygomaticus befestigt. Zwischen beiden ist eine Menge Fett eingelagert.

2. Vom Jochbogen erstreckt sich dicht unter der Haut die *Fascia parotideo-masseterica* nach abwärts, indem sie die Parotis einhüllt und den M. masseter bedeckt. Nach abwärts und hinten setzt sich diese sehr derbe Fascie in das oberflächliche Blatt der Fascia colli propria fort; nach vorn geht dieselbe unter steter Verdünnung in die Fettmasse über, welche unter den oberflächlichen Gesichtsmuskeln gelegen ist.

3. Eine etwas stärkere Lage von fibrösem Gewebe findet sich an der Aussenfläche des M. buccinator vor; sie ist als *Fascia buccopharyngea* bezeichnet worden, weil sie sich nach hinten in die Fascie fortsetzt, welche die seitliche und hintere Fläche der Mm. constrictores pharyngis bedeckt. Mit dem S. 64 erwähnten Lig. pterygo-mandibulare ist sie fest verwachsen.

VI. Die Muskeln, Fascien und Regionen des Halses.

A. Die Halsmuskeln.

Die Halsmuskeln können in folgender Weise eingetheilt werden

a) Der Hautmuskel des Halses, *Platysma myoides* s. *M. subcutaneus coll.*

b) Der dicht unter dem Platysma myoides gelegene *M. sterno-cleido-mastoideus.*

c) Die mittleren (medialen) Halsmuskeln, d. h. Muskeln, welche entweder in ihrer ganzen Länge oder doch wenigstens mit ihren Insertionen neben der Medianlinie liegen. Ein Theil derselben ist vom Sterno-cleido-mastoideus bedeckt. Hier unterscheidet man:

α) Muskeln oberhalb des Zungenbeins (Zungenbein-Kiefermuskeln oder obere Zungenbeinmuskeln). Dazu gehören: 1) der *M. digastricus* s. *biventer mandibulae;* 2) der *M. stylo-hyoideus;* 3) der *M. mylo-hyoideus;* 4) der *M. genio-hyoideus.*

β) Muskeln unterhalb des Zungenbeins (Untere Zungenbeinmuskeln). Dazu gehören: 1) der *M. sterno-hyoideus;* 2) der *M. sterno-thyreoideus;* 3) der *M. thyreo-hyoideus;* 4) der *M. omo-hyoideus.*

d) Die seitlichen (lateralen) Halsmuskeln, d. h. Muskeln, welche lateral von den vorigen Muskeln und ebenfalls zum Theil unter dem Sterno-cleido-mastoideus gelegen sind. Dazu gehören: 1) der *M. scalenus anticus*; 2) der *M. scalenus medius;* 3) der *M. scalenus posticus;* 4) der *M. levator anguli scapulae*[1]).

e) Die prävertebralen Halsmuskeln, d. h. Muskeln, welche unmittelbar vor der Wirbelsäule liegen. Dazu gehören: 1) der *M. longus colli;* 2) der *M. rectus capitis anticus major;* 3) der *M. rectus capitis anticus minor.*

a) Das Platysma myoides s. M. subcutaneus colli.

Das *Platysma myoides* s. *M. subcutaneus colli* ist unmittelbar unter dem subcutanen Fettgewebe der Haut des Halses gelegen und ebensowohl an die letztere wie an das unter ihm gelegene oberflächliche

[1]) Der *M. levator anguli scapulae* wird von vielen Autoren zu den oberflächlichen Rückenmuskeln gerechnet.

Blatt der Fascia colli angeheftet. Die Fasern des Platysma entstehen unterhalb der Clavicula in der Höhe der II. Rippe von der Fascia pectoralis und ziehen nach oben und medianwärts zum Unterkieferrande hin, setzen sich jedoch zum Theil noch über den letzteren hinaus in den M. risorius und quadratus menti fort. Die am meisten medial gelegenen Fasern kreuzen sich am Kinn spitzwinklig, weichen jedoch abwärts mehr oder weniger auseinander. Die am meisten lateral befindlichen Fasern bedecken unten schon den vordersten Theil des Cucullaris und gehen oben am Gesicht unter einer fast rechtwinkligen Umbiegung in den M. risorius über.

Die Function des Muskels besteht darin, während der Inspiration die Fascia colli zu spannen und dadurch das Collabiren der oberflächlichen Hautvenen zu verhindern, welche die Halsfascie durchbohren. Somit ist auch während der Inspiration der ungehinderte Blutabfluss aus den letzteren gesichert.

Mot. Nerv: der *N. subcutaneus colli superior* vom *N. facialis*.

b) Der M. sterno-cleido-mastoideus.

Der *M. sterno-cleido-mastoideus* (fälschlich als Kopfnicker bezeichnet) entspringt unten mittelst der *Portio sternalis* vom Manubrium sterni, mittelst der *Portio clavicularis* vom medialen Ende der Clavicula und setzt sich oben an dem Proc. mastoideus und dem angrenzenden Theil der Linea nuchae superior fest, wo er meistens hinten mit dem Cucullaris zusammenstösst.

Die Function der beiden Sterno-cleido-mastoidei ist nicht darin zu suchen, dass sie den Kopf nach vorn ziehen (wie dies bei der Nickbewegung der Fall wäre), da in der aufrechten Haltung die Verbindungslinie zwischen den beiden Insertionen dieser Muskeln hinter dem Unterstützungspunkte des Kopfes, also hinter der Wirbelsäule gelegen ist. Wirken beide Muskeln zusammen, so wird vielmehr der vordere Theil des Kopfes gehoben. Contrahirt sich der Sterno-cleido-mastoideus der einen, z. B. der rechten Seite, so wird das Gesicht nach links gedreht und zu gleicher Zeit nach rechts und abwärts geneigt. Ist der Kopf fixirt, so können beide Sterno-cleido-mastoidei als Heber des Brustkorbes, d. h. als Inspirationsmuskeln, wirken.

Zwischen den beiden Ursprungsportionen eines jeden Sterno-cleido-mastoideus liegt dicht oberhalb der Clavicula eine mit lockerem Bindegewebe ausgefüllte Lücke, welche bei mageren Individuen schon unter der Haut durch eine deutlich sichtbare Grube, die *Fossa supraclavicularis minor*, markirt ist. In die letztere Grube wird das Sthetoscop eingesetzt, um die V. jugularis communis zu auscultiren, welche an dieser Stelle hinter dem Sterno-cleido-mastoideus gelegen ist.

Mot. Nerv: der *N. accessorius Willisii*.

c) Die mittleren Halsmuskeln.

α) Muskeln oberhalb des Zungenbeins.

1. Der *M. digastricus* s. *biventer mandibulae* entspringt in der Incisura digastrica s. mastoidea des Schläfenbeins, verläuft alsdann zum Zungenbein und bekommt hier eine Zwischensehne, welche mit dem Körper des Zungenbeins aponeurotisch verbunden ist. Indem der Digastricus alsdann wieder musculös wird, zieht er nach vorn und inserirt sich in der Fossa digastrica des Unterkiefers. Die Zwischensehne durchbohrt das untere Ende des M. stylohyoideus.

Function: der Muskel hebt das Zungenbein. Wenn das letztere durch andere Muskeln fixirt ist, zieht er den Unterkiefer herab, wie dies beim Oeffnen der Kiefer geschieht.

Mot. Nerven: der *N. mylo-hyoideus* (von dem dritten Ast des *N. trigeminus*) für den vorderen Bauch, der *N. facialis* für den hinteren Bauch des Digastricus.

2. Der *M. stylo-hyoideus* entspringt vom Proc. styloideus und setzt sich mit zwei die Sehne des Digastricus umfassenden Zacken am Körper und grossen Horn des Zungenbeins fest.

Function: Heber des Zungenbeins.

Mot. Nerv: der Muskel wird zusammen mit dem hinteren Bauch des Digastricus vom *N. facialis* innervirt.

3. Der *M. mylo-hyoideus* (*μύλη* Kinnbacke) liegt (bei aufrechter Körperhaltung) über dem vorigen. Der unpaare platte Muskel entspringt von der Linea mylo-hyoidea des Unterkiefers jederseits bis dicht zur Spina mentalis hin. Die Fasern des Muskels convergiren, schräg nach hinten verlaufend, an einer sehnigen Leiste (*Raphe*), welche in der Medianlinie gelegen ist und zwischen Kinn und Zungenbein verläuft. Die hintersten Fasern des M. mylo-hyoideus erreichen somit den Körper des Zungenbeins, an welchem sie sich festsetzen.

Die Function des Muskels ist hauptsächlich darin zu suchen, dass derselbe den Boden der Mundhöhle hebt, die Zunge gegen den harten Gaumen drückt und auf diese Weise in der Mundhöhle befindliche Speisen und Getränke nach hinten drängt. Der M. mylohyoideus bildet recht eigentlich den Hauptbestandtheil des Bodens der Mundhöhle und kann daher mit Recht als *Diaphragma oris* bezeichnet werden. Ausserdem hebt derselbe das Zungenbein und kann, wenn das letztere durch die unteren Zungenbeinmuskeln fixirt ist, auch zur Oeffnung der Kiefer beitragen.

Mot. Nerv: der *N. mylo-hyoideus* (von dem dritten Ast des *N. trigeminus*).

4. Der *M. genio-hyoideus* (von *γένειον* das Kinn), ist ein paariger Muskel, welcher von der Spina mentalis des Unterkiefers zum Körper des Zungenbeins verläuft.

Function: er wird wie die vorigen Muskeln bald als Heber des Zungenbeins, bald als Oeffner der Kiefer wirken können.

Mot. Nerv: der *N. hypoglossus*.

β) Muskeln unterhalb des Zungenbeins.

1. Der *M. omo-hyoideus* (von *ὦμος* die Schulter) entspringt vom oberen Rande der Scapula dicht neben der Incisur derselben und häufig auch vom Lig. transversum scapulae. Er zieht hinter dem Sterno-cleido-mastoideus, sich mit dem letzteren kreuzend, zum Körper des Zungenbeins. Der Muskel ist zweibäuchig, besitzt also eine Zwischensehne. Der M. omo-hyoideus ist in eine besonders an seinem unteren Theil starke Fascienausbreitung (die Lam. profunda der Fascia colli s. S. 80) eingelagert, welche an der hinteren Fläche der Clavicula befestigt ist und durch eine scharfrandige Lücke die Nn. supraclaviculares passiren lässt (Henle). Hinten ist diese Fascie mit der Scheide der grossen Blutgefässe des Halses (A. carotis und V. jugularis communis) verwachsen.

Function: indem der M. omo-hyoideus die eben beschriebene, mit der Scheide der grossen Gefässe im Zusammenhang stehende Fascie spannt, kann derselbe verhindern, dass die grossen Halsgefässe collabiren, was besonders bei kräftigen Inspirationsbewegungen eintreten müsste (Henle). Wahrscheinlich ist der Muskel ebenso wie das Platysma bei jeder Inspiration in geringem Grade contrahirt[1]). Ausserdem kann er das Zungenbein nach abwärts ziehen.

Mot. Nerv: der *Ramus descendens* des *N. hypoglossus*.

2. Der *M. sterno-hyoideus* entspringt von der hinteren Fläche des Manubrium sterni, des Sterno-claviculargelenks und des angrenzenden Theiles der Clavicula und setzt sich am Körper des Zungenbeins an.

Function: er zieht das Zungenbein nach abwärts.

Mot. Nerv: der *Ramus descendens* des *N. hypoglossus*.

3. Der *M. sterno-thyreoideus* entspringt etwas tiefer als der vorige von der hinteren Fläche des Manubrium sterni und dem angrenzenden Theil der I., mitunter auch der II. Rippe und setzt sich an der Linea obliqua des Schildknorpels fest. Er liegt hinter dem vorigen, den er jedoch mit seinem unteren Theile nach median-

[1]) Theile und Hyrtl sind im Gegentheil der Ansicht, dass der Muskel bei seiner Contraction einen Druck auf die V. jugularis ausüben müsste.

dianwärts erheblich überragt, so dass beide Mm. sterno-thyreoidei am Brustbein in der Medianlinie zusammenstossen.

Function: er zieht den Schildknorpel nach abwärts.

Mot. Nerv: der *Ramus descendens* des *N. hypoglossus.*

4. Der *M. thyreo-hyoideus* verläuft gewissermassen als Fortsetzung des vorigen Muskels von der Linea obliqua des Schildknorpels zum Körper des Zungenbeins.

Function: er zieht das Zungenbein herab, wenn der Schildknorpel durch den vorigen Muskel fixirt ist. Steht das Zungenbein fest, so wird er den Schildknorpel heben müssen.

Mot. Nerv: der *Ramus thyreo-hyoideus* des *N. hypoglossus.*

d) Die seitlichen Halsmuskeln.

1. Die drei *Mm. scaleni* (σκαληνός ungleich dreiseitig) theilt man in den *M. scalenus anticus, medius* und *posticus* ein.

Der M. scalenus anticus und posticus entspringen von den Querfortsätzen der 3—4 unteren Halswirbel, der M. scalenus medius von den Querfortsätzen sämmtlicher Halswirbel[1]). Der Scalenus anticus und medius setzen sich an der I. Rippe fest, während der Scalenus posticus zur II. Rippe geht.

Function: die Mm. scaleni heben die I. und II. Rippe, wie dies beim sogen. Costalathmen während der Inspiration geschieht.

Mot. Nerven: directe Zweige vom *Plexus cervicalis* und *brachialis.*

Der Ansatzpunkt des Scalenus anticus an der I. Rippe ist durch einen besonderen Vorsprung, *Tuberculum scaleni* s. *Lisfranci*, ausgezeichnet, welcher nach Durchschneidung der Haut leicht durch das Gefühl constatirt werden kann und bei der Unterbindung der A. subclavia eine wichtige Rolle spielt. Vor dem Tub. Lisfranci, also auch vor dem M. scalenus ant., verläuft nämlich die V. subclavia hinter dem Tub. Lisfranci, also zwischen dem M. scalenus ant. und med., ist die A. subclavia und oberhalb, zum Theil auch hinter derselben der Plexus brachialis gelegen.

Für den Chirurgen ist es ferner wichtig, dass der laterale Rand des Scalenus ant. dicht über dem Tuberculum Lisfranci eine starre, sehnig glänzende Beschaffenheit zeigt.

2. Der *M. levator anguli scapulae* entspringt mit vier Zacken von den hinteren Zacken der Querfortsätze der 4 oberen Halswirbel und setzt sich am oberen medialen Winkel der Scapula fest.

Function: er hebt die Scapula, wie z. B. beim Achselzucken, und ist deswegen auch von den alten Anatomen als *M. patientiae* bezeichnet worden.

[1]) Der *M. scalenus ant.* und *medius* entspringen dabei von den vorderen, der *posticus* von den hinteren Zacken der Querfortsätze.

Mot. Nerv: der *N. thoracicus post.* (*N. dorsalis scapulae* von Henle) aus dem *Plexus brachialis.*

e) Die praevertebralen Halsmuskeln.

1. Der *M. longus colli* bildet ein an der Spitze abgestutztes Dreieck, dessen Basis sich längs der Wirbelkörper vom Tuberculum anterius des Atlas bis zum III. Brustwirbel erstreckt. Die abgeschnittene Spitze des Dreiecks liegt lateral und entspricht etwa den Querfortsätzen des II.—VII. Halswirbels. Der Muskel besteht aus verticalen, schrägen oberen und schrägen unteren Fasern.

Ueber die verticalen (die Basis des Dreiecks bildenden) Fasern lässt sich nur im Allgemeinen sagen, dass dieselben gewöhnlich von den Körpern der drei oberen Brust- und der drei unteren Halswirbel entspringen und sich an den Körpern der 3 — 4 obersten Halswirbel (beim Atlas am Tuberc. ant.) anheften. Die oberen schrägen (der oberen Dreiecksseite entsprechenden) Fasern entspringen von den Querfortsätzen oberer Halswirbel (vom II. oder III. bis zum VI.) und setzen sich am Tuberc. ant. des Atlas fest. Henle hat diese Portion als *M. longus atlantis* besonders bezeichnet. Die unteren schrägen (an der unteren Dreiecksseite gelegenen) Fasern entspringen unten zusammen mit den verticalen Fasern und setzen sich an den Querfortsätzen der 3—4 unteren Halswirbel fest.

Luschka hat (wie mir scheint in recht treffender Weise) die verticalen Fasern als *M. rectus colli*, die oberen schrägen Fasern als *M. obliquus colli sup.* (*M. longus atlantis* von Henle), die unteren schrägen Fasern als *M. obliquus colli inf.* bezeichnet.

2. Der *M. rectus capitis anticus major* (*M. longus capitis* von Henle) entspringt von den Querfortsätzen des III. bis VI. Halswirbels und setzt sich an der Pars basilaris des Hinterhauptbeins fest.

3. Der *M. rectus capitis anticus minor* (*M. rectus capitis anticus* von Henle) entspringt zwischen Querfortsatz und vorderem Bogen des Atlas und zieht (hinter dem vorigen) ebenfalls zur Pars basilaris des Hinterhauptbeins.

Function: die beiden *Mm. recti* ziehen den Kopf nach vorn (Nickbewegung), während durch den *M. longus colli* die einzelnen Halswirbel nach vorn gebeugt und in geringem Masse gegen einander gedreht werden können.

Mot. Nerven: directe Zweige aus dem *Plexus cervicalis* und *Plexus brachialis.*

B. Die Fascien des Halses.

Am Halse kann man drei Fascien, nämlich: 1) die *Fascia superficialis colli*, 2) die *Fascia propria colli*, und 3) die *Fascia praevertebralis* unterscheiden.

1. Die *Fascia superficialis colli* ist ein Theil der allgemeinen Körperfascie, *Fascia superficialis corporis*, welche ihren Namen als Fascie kaum verdient, da dieselbe nur als sehr dünne Bindegewebslage unmittelbar unter dem subcutanen Fettgewebe den ganzen Körper einhüllt. Das Platysma ist in die Fascia superf. colli gewissermassen eingelagert.

2. Die *Fascia propria colli* (auch kurzweg als *Fascia colli* oder *cervicalis* bezeichnet) ist an dem grössten Theil ihrer Oberfläche von dem M. subcutaneus colli bedeckt, welcher ebensowohl mit ihr wie mit der Haut ziemlich fest verbunden ist. Wo das Platysma fehlt, ist die Fascia propria von der Haut nur durch die dünne allgemeine Körperfascie getrennt.

Zwischen Unterkiefer und Zungenbein zeigt sich nun die Fascia colli in einfacher Lage und wird hier auch als *Fascia suprahyoidea* bezeichnet. Nach oben hin ist dieselbe zum Theil mit dem Unterkiefer verwachsen, zum Theil setzt sie sich in die Fascia parotideomasseterica (s. S. 73) fort. Am Zungenbein ist die Fascia colli mit der Vorderfläche des letzteren fest verbunden.

Den unterhalb des Zungenbeins gelegenen Theil der Fascia colli hat man auch als *Fascia infrahyoidea* bezeichnet. Man kann an derselben vom Kehlkopf bis zum Sternum und der Clavicula hin deutlich ein vorderes und ein hinteres Blatt unterscheiden, welche überall durch Fettgewebe oder lockeres Bindegewebe von einander geschieden sind. Das vordere Blatt, *Lamina superficialis*, geht (nur zum Theil vom Platysma bedeckt) vor dem Sterno-cleido-mastoideus nach hinten und setzt sich dort am vorderen Rande des Cucullaris in die dünne Fascie fort, welche dessen Oberfläche bekleidet. Nach abwärts geht dieses Blatt vor dem Sternum und der Clavicula in die Fascia pectoralis über. Das hintere Blatt, *Lamina profunda*, hüllt die unteren Zungenbeinmuskeln (insbesondere den M. omo-hyoideus) ein und geht zugleich vor den grossen Halsgefässen, aber hinter dem Sterno-cleido-mastoideus nach lateralwärts, um schliesslich in eine an der unteren (vorderen) Fläche des Cucullaris gelegene Fascie überzugehen. Unten ist es an der hinteren Fläche des Sternum und der Clavicula befestigt; auf diese Weise bildet es die aponeurotische Ausbreitung, mittelst welcher der M. omo-hyoideus (s. S 77) an die Clavicula angeheftet ist. Da dieses Blatt ausserdem mit der Scheide der

grossen Halsgefässe (A. carotis und V. jugularis communis) verwachsen ist, so soll, wie erwähnt, der M. omo-hyoideus bei seiner Contraction die letzteren erweitern.

Doch ist dabei zu bemerken, dass das oberflächliche und das

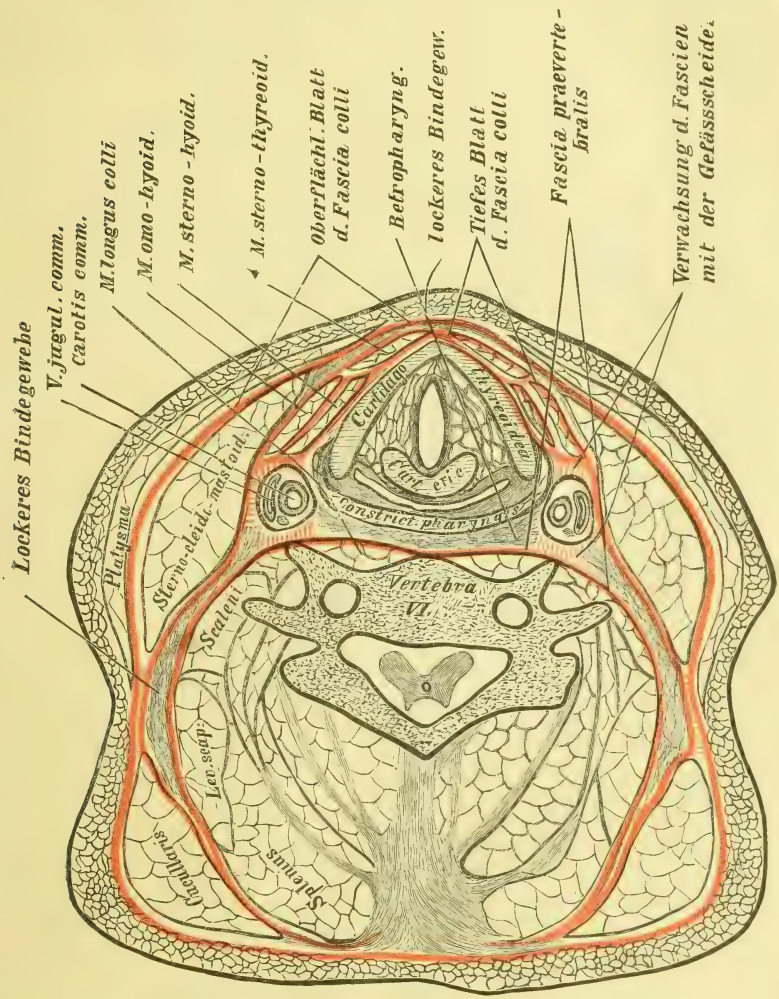

Fig. 2.

Schematische Darstellung der (als rothe Linien gezeichneten) Halsfascien unter Anlehnung an einen Durchschnitt von BRAUNE.

tiefe Blatt im Trigonum colli laterale nur dicht oberhalb der Clavicula durch lockeres Bindegewebe oder Fettgewebe von einander geschieden sind: etwas oberhalb des M. omo-hyoideus, also

im Trig. omo-trapezoides (s. Fig. 3 S. 83), sind beide Blätter ebenso wie in der Regio suprahyoidea zu einem einzigen Blatt verschmolzen.

Injicirt man den zwischen dem hoch- und dem tiefliegenden Blatte der Fascia colli dicht oberhalb des Manubrium sterni gelegenen, keilförmigen, mit der Schneide des Keiles aufwärts gerichteten Zwischenraum, so dringt die Injectionsmasse hinter dem Sterno-cleido-mastoideus in das oberhalb der Clavicula ebenfalls zwischen beiden Blättern befindliche Bindegewebe vor. Gruber hat diesen Zwischenraum als *Spatium interaponeuroticum suprasternale* und seine seitlichen Ausbuchtungen als *Sacci retro-sterno-cleido-mastoidei* bezeichnet.

3. Die *Fascia praevertebralis* zieht vor der Wirbelsäule und den praevertebralen Halsmuskeln vom Schädel an nach abwärts und verliert sich nach unten in die Fascia endothoracica. Lateral ist die Fascia praevertebralis mit den Querfortsätzen der Halswirbel verwachsen und setzt sich von hier aus nach beiden Seiten (d. h. in das Trig. colli laterale hinein) auf die Mm. scaleni, den Levator scapulae und Splenius fort, an deren Oberfläche sie bis unter den Cucullaris hinunterzieht. Dieser (seitliche) Theil der Fascia praevertebralis ist im unteren Theil des Trig. colli laterale durch reichliches Binde- oder Fettgewebe von dem tiefen Blatt der Fascia colli getrennt. Oben d. h. an der Spitze des Trig. colli laterale sind dagegen die Fascia praevertebralis, das tiefe und das oberflächliche Blatt der Fascia colli mit einander verwachsen. Auch die Fascia praevertebralis ist mit der Scheide der grossen Halsgefässe (jedoch mit dem hinteren Theil derselben) fest verschmolzen, so dass sich also der Kehlkopf und die Trachea nebst der Schilddrüse, der Oesophagus, endlich die grossen Halsgefässe nebst dem N. vagus in einem geschlossenen Raum befinden, welcher vorn von dem tiefen Blatt der Fascia colli, hinten von der Fascia praevertebralis, seitlich von der Gefässscheide gebildet wird.

Von dem Pharynx und Oesophagus ist die Fascia praevertebralis durch lockeres Bindegewebe das sogen. retropharyngeale Bindegewebe, getrennt, welches sich nach unten bis in die Brusthöhle (in das Mediastinum posticum) fortsetzt. Zwischen dem Pharynx und der Wirbelsäule entstandene Eiteransammlungen (Retropharyngealabscesse) werden natürlich in diesem lockeren Bindegewebe ihren Weg nach abwärts nehmen müssen.

Wenn man will, kann man die *Fascia colli propria* (unter Ignorirung der allgemeinen Körperfascie) auch in drei Blätter eintheilen, nämlich: 1) ein oberflächliches Blatt, 2) ein mittleres (unser tiefes Blatt) und 3) ein tiefes Blatt (unsere Fascia praevertebralis). Diese Eintheilung hat insofern viel für sich, als die oben so bezeichnete *Fascia praevertebralis* keineswegs nur vor der Wirbelsäule gelegen ist, sondern sich auch über die Muskeln des Trig. colli laterale erheblich nach seitwärts erstreckt.

C. Uebersicht über die Regionen des Halses.

Am Hals, *Collum* s. *Cervix*, kann man den Vorderhals oder Hals im engeren Sinne, *Collum*, und den Hinterhals oder Nacken, *Cervix*

s. *Nucha*, unterscheiden. Vorderhals und Hinterhals sind jederseits durch den lateralen Rand des M. cucullaris von einander abgegrenzt.

Der Hals im engeren Sinne, also die vordere Region des Halses, wird durch die beiden schräg nach unten convergirenden Mm. sterno-cleido-mastoidei in ein unpaares, median gelegenes Dreieck, *Trigonum colli medianum*, und in die beiden seitlichen Dreiecke, *Trigona colli lateralia*, eingetheilt. Das *Trigonum colli medianum* liegt mit

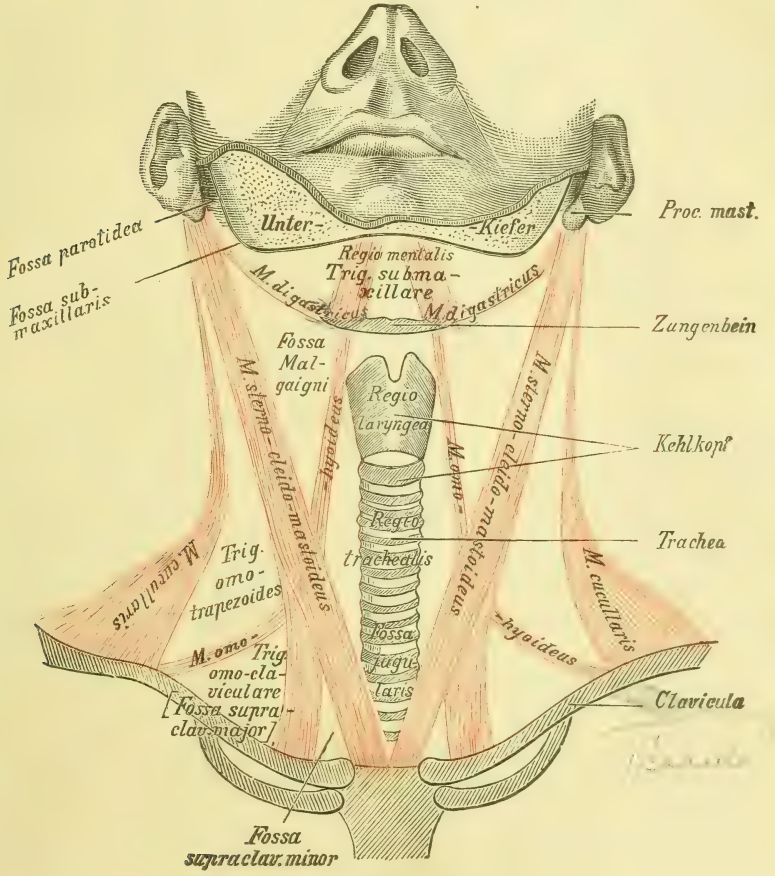

Fig. 3.

Schematische Uebersicht über die Regionen der vorderen Halsgegend.

der Basis nach oben, mit der Spitze nach unten; die Basis wird durch die gebrochene Linie[1]) des Unterkieferrandes und die Seiten des

[1]) Da der Unterkieferrand eine gebrochene Linie darstellt, so hat das *Trigonum colli medianum* streng genommen eine vierseitige Form (wie Henle sagt, die eines Papierdrachens).

Dreiecks durch die Mm. sterno-cleido-mastoidei gebildet, während seine Spitze am Manubrium sterni gelegen ist. Ein jedes *Trigonum colli laterale* ist im Gegensatz dazu mit der Basis nach unten, mit der Spitze nach oben gerichtet: die Basis wird durch die Clavicula, der vordere Rand des Dreiecks durch den M. sterno-cleido-mastoideus, der hintere Rand durch den M. cucullaris gebildet. Der Wulst, welcher durch den vorspringenden M. sterno-cleido-mastoideus jederseits am Halse hervorgebracht wird, ist auch als *Regio sterno-cleido-mastoidea* bezeichnet worden. In der letzteren findet sich dicht über der Clavicula zwischen den beiden Ursprungsköpfen des M. sterno-cleido-mastoideus die *Fossa supraclavicularis minor* (s. S. 75), in deren Tiefe hinter dem letztgenannten Muskel die grossen Halsgefässe (A. carotis und V. jugularis comm.) nebst dem N. vagus gelegen sind.

Das Trigonum colli laterale wird nun durch den M. omo-hyoideus jederseits in ein oberes und ein unteres Dreieck getheilt. Das untere Dreieck zwischen der Clavicula, dem M. omo-hyoideus und dem M. sterno-cleido-mastoideus wird als *Fossa supraclavicularis major* s. *Trigonum omo-claviculare (Trigonum cervicale inferius* der Chirurgen) bezeichnet. In der Tiefe dieses Dreiecks (oder dieser Grube) ist der Plexus brachialis und die A. und V. subclavia aufzufinden. Oberhalb des M. omo-hyoideus — zwischen ihm, dem M. sterno-cleido-mastoideus und dem M. cucullaris — ist das sogen. *Trigonum omo-trapezium* gelegen, dessen Boden von den Mm. scaleni, dem M. levator anguli scapulae und dem M. splenius gebildet wird, und in welchem verschiedene Zweige des Plexus cervicalis an die Oberfläche treten.

Auch das Trigonum colli medianum wird durch die beiden hinteren Bäuche der Mm. digastrici nebst dem Zungenbein in ein oberes und ein unteres Dreieck getheilt. Das obere, zwischen den hinteren Bäuchen der Mm. digastrici (resp. dem Zungenbein) und dem Unterkiefer gelegene Dreieck wird als *Trigonum submaxillare* s. *Regio suprahyoidea* bezeichnet. An dem letzteren werden wieder unterschieden: 1) die unmittelbar hinter dem Kinn gelegene Gegend, *Regio submentalis;* 2) die Gegend medianwärts vom Kieferwinkel, *Fossa submaxillaris*, welche von der Glandula submaxillaris eingenommen wird; 3) die Gegend zwischen dem Unterkieferast und dem M. sterno-cleido-mastoideus, *Fossa parotidea*, in welcher die Parotis und unter der letzteren die Carotis ext. und V. facialis post., noch tiefer die vom Proc. styloideus entspringenden Muskeln gelegen sind. Unterhalb der beiden hinteren Bäuche der Mm. digastrici und des Zungenbeins befindet sich das untere Dreieck, die *Regio infrahyoidea*, an welcher man wiederum folgende Unterabtheilungen unterscheiden kann: 1) das jederseits zwischen dem M. digastricus, M. omo-hyoideus und M. sterno-cleido-

mastoideus gelegene Dreieck, welches als Malgaigne'sche Grube oder *Fossa carotidea* (das *Trigonum cervicale superius*[1]) der Chirurgen) bezeichnet wird und in welchem die A. carotis und V. jugularis communis, zwischen und hinter den letzteren der N. vagus, vor ihnen auf der Gefässscheide der R. descendens n. hypoglossi verlaufen; 2) die Gegend unterhalb des Zungenbeins, an welcher der Kehlkopf hervorragt, und welche dem zu Folge *Regio laryngea* benannt ist; 3) die *Regio trachealis*, welche sich an die letztere nach abwärts anschliesst; 4) die *Fossa suprasternalis* (auch als *Jugulum* oder *Fossa jugularis* bezeichnet) d. h. die dicht oberhalb des Sternum gelegene Grube, welche somit den tiefsten Theil der Regio infrahyoidea darstellt.

VII. Die Knochen, Bänder und Muskeln des Rückens.

A. Die Wirbelsäule.

Die Wirbelsäule, *Columna vertebralis*, stellt ein langgestrecktes röhrenförmiges Organ vor, welches zugleich dem Rumpf als Stütze und dem Rückenmark nebst seinen Häuten als Behälter dient. Die Länge derselben taxirt man auf etwa zwei Fünftel der ganzen Körperlänge, und ihre Stellung ist in der aufrechten, sogen. militärischen Haltung des Menschen eine derartige, dass eine vom vordersten Theil des obersten Halswirbels abwärts gezogene verticale Linie gerade das unterste Ende, d. h. die Steissbeinspitze treffen würde. Die Wirbelsäule setzt sich aus einer Anzahl von knöchernen Segmenten zusammen, welche man als Wirbel, *Vertebrae*, bezeichnet. Da die beiden obersten Wirbel, der Atlas und Epistropheus, in Bezug auf den Bau ihrer Gelenke im Wesentlichen auf die Drehung um die Längsaxe der Wirbelsäule eingerichtet sind, so benennt Henle dieselben als Drehwirbel. Alle übrigen Wirbel fasst er unter der Bezeichnung Beugewirbel zusammen, da dieselben hauptsächlich dem Zweck der Beugung der Wirbelsäule dienen. Der Lage und dem Aussehen nach theilt man die Wirbel ein in: a) die 7 Hals- oder Nackenwirbel, *Vertebrae colli* s. *cervicales;* b) die 12 Brust- oder Rückenwirbel, *Vertebrae thoracicae* s. *dorsales*; c) die 5 Lenden- oder Bauchwirbel, *Vertebrae lumbales* s. *abdominales;* d) die 5 Kreuzbeinwirbel, *Vertebrae sacrales*,

[1]) Das *Trigonum cervicale superius* und *inferius* sind also durch Scheitelwinkel mit einander verbunden.

und endlich e) die 4 Steissbeinwirbel, *Vertebrae coccygeae.* Im Ganzen sind also 33 Wirbel vorhanden, von denen man die 24 oberen, nämlich die Hals-, Brust- und Lendenwirbel, welche durch Bandmassen mit einander verbunden sind, auch als wahre Wirbel, *Vertebrae verae*, bezeichnet, während die 9 unteren, die Kreuz- und Steissbeinwirbel, welche für gewöhnlich mit einander verschmolzen sind, falsche Wirbel, *Vertebrae spuriae*, benannt werden. Die letzteren werden genauer beim Becken beschrieben, und die folgende Schilderung bezieht sich somit nur auf die wahren Wirbel des menschlichen Körpers.

Die Wirbelsäule verläuft nicht in grader Richtung, sondern zeigt verschiedene Krümmungen. Zwei von diesen Krümmungen liegen mit der Convexität nach vorn: mit ihrem am stärksten prominirenden Theil entspricht die obere den oberen Halswirbeln, die untere der Grenze zwischen dem V. Lendenwirbel und dem Kreuzbein. An letzterer Stelle springt die Wirbelsäule stets in Form eines queren, mitunter ziemlich scharfen Vorsprunges, des *Promontorium*, hervor, welches bei der geburtshülflichen Untersuchung des Weibes eine wichtige Rolle spielt. Zwei andere Krümmungen liegen mit der Concavität nach vorn: von diesen beiden entspricht die obere mit ihrer tiefsten Stelle etwa dem IV.—VI. Brustwirbel, während sich die untere am unteren Theile des Kreuzbeins, der Kreuzbeinaushöhlung, befindet. An der Rückseite zeigt die Wirbelsäule zu beiden Seiten der Medianlinie, zwischen den Dornen und Querfortsätzen gelegen, die beiden Rückenfurchen, *Sulci dorsales*, welche die Streckmuskeln des Rückens aufnehmen.

a) Allgemeine Merkmale der wahren Wirbel.

Jeder wahre Wirbel stellt einen knöchernen Ring vor, der ein Loch, das *Foramen vertebrale* s. *spinale*, umschliesst, in welchem das Rückenmark mit seinen Häuten gelegen ist. An jedem wahren Wirbel unterscheidet man nun folgende Theile: 1) einen verdickten, spongiösen vorderen Theil, den Wirbelkörper, *Corpus vertebrae:* 2) einen dünneren, nach hinten gelegenen Theil, den Wirbelbogen, *Arcus vertebrae.* Jeder Wirbelbogen besteht wieder aus drei Abschnitten, nämlich: a) dem am meisten nach vorn gelegenen, etwas eingeschnürten Theil, dem Wirbelhals, ~~*Collum vertebrae*~~; b) den verdickten Seitentheilen, *Massae laterales;* und c) dem hintersten Theil, welchen man als hinteren Bogenabschnitt, *Pars posterior*, bezeichnet hat. An den Massae laterales springt auf jeder Seite der transversal stehende Querfortsatz, *Processus transversus*, vor. Ferner erstrecken sich von den Massae laterales nach oben hin die beiden oberen Gelenkfortsätze, *Processus articulares* (s. *obliqui*)

superiores, und nach abwärts die beiden unteren Gelenkfortsätze, *Processus articulares* (s. *obliqui*) *inferiores*. Durch die Gelenkfortsätze, welche überknorpelt sind, stehen die Wirbelbogen mit einander in Articulation. Endlich ragt an dem hinteren Bogenabschnitt in der Medianebene ein unpaarer Fortsatz nach hinten, welchen man als Dornfortsatz, *Processus spinosus*, bezeichnet hat. Der Hals des Bogens zeigt ferner an seinem oberen Rande einen seichten Einschnitt, die *Incisura vertebralis superior*, an seinem unteren Rande einen etwas tieferen Einschnitt, die *Incisura vertebralis inferior*. Die Incisura vertebralis superior und inferior zweier benachbarter Wirbel treten derartig mit einander zusammen, dass dieselben eine rundliche Oeffnung, das *Foramen intervertebrale*, bilden, durch welches die Spinalnerven und die Rami spinales verschiedener Arterien und Venen aus- und eintreten[1]).

Die eben genannten Merkmale sind allen wahren Wirbeln gemeinsam, und es erübrigt nun, diejenigen Characteristica anzuführen, durch welche sich die Wirbel in den einzelnen Regionen der Wirbelsäule von einander unterscheiden. Hierbei ist jedoch vorauszuschicken dass an der Uebergangsstelle zwischen Hals- und Brustwirbelsäule und zwischen Brust- und Lendenwirbelsäule die unterscheidenden Merkmale der betreffenden Wirbel mehr oder weniger verwischt sind und sich in Folge dessen hier nur theilweise demonstriren lassen.

b) Die Halswirbel.

Für die 7 Halswirbel gilt zunächst wie für alle übrigen wahren Wirbel das Gesetz, dass ihre Körper im Allgemeinen in der Richtung von oben nach unten an Grösse zunehmen. Der horizontale Durchschnitt eines jeden Halswirbelkörpers gleicht einem Rechteck mit abgerundeten Ecken. Seine obere Fläche ist in der Richtung von einer Seite zur anderen, die untere Fläche dagegen in der Richtung von vorn nach hinten concav, so dass also an der oberen Fläche des Körpers die Seitenränder, an der unteren Fläche der vordere und hintere Rand am stärksten vorspringen und die einzelnen Halswirbelkörper — wie Henle es nennt — nach Art zweier Hände beim Handschlag in einander greifen. Der Hals des Bogens steht ziemlich stark nach lateralwärts, und das *Foramen vertebrale* ist deshalb trotz des kleinen Volumens der Wirbelkörper an den Halswirbeln relativ gross und von

[1]) Diese Rami spinales kommen in den verschiedenen Regionen der Wirbelsäule von verschiedenen benachbarten Gefässen her, so z. B. an der Halswirbelsäule hauptsächlich von der A. vertebralis, an der Brustwirbelsäule von den Intercostalarterien, an der Lendenwirbelsäule von den Lumbalarterien, endlich am Kreuzbein von den Aa. sacrales laterales. Die Arterien werden von gleichnamigen Venen begleitet.

dreiseitiger Form. Die Querfortsätze entspringen mit zwei Wurzeln, einer vorderen von der Seitenfläche des Körpers und einer hinteren von den Massae laterales; zwischen beiden Wurzeln liegt eine rundliche Oeffnung, das *Foramen transversarium*, in welchem die A. und V. vertebralis gelegen sind. Nach lateralwärts laufen die Procc. transversi in je eine vordere und eine hintere Zacke aus. Die vordere Wurzel nebst der dazu gehörigen vorderen Zacke ist als das verkümmerte Rudiment einer Halsrippe (*Proc. costarius*) anzusehen [1]). Hinter dem For. transversarium findet sich an der oberen Fläche eines jeden Querfortsatzes eine transversale Rinne, in welcher der Spinalnerv liegt. Die Gelenkfortsätze, welche von den Massae laterales ausgehen, besitzen plane Gelenkflächen und stehen schräg geneigt, so dass der obere nach hinten und oben, der untere nach vorn und unten sieht. Der Dornfortsatz endlich ist bei den Halswirbeln ziemlich klein, von unregelmässiger Form und läuft meistens in zwei Zacken aus. Von dem eben geschilderten Verhalten machen jedoch der I., II. VII. Halswirbel eine Ausnahme.

Der erste Halswirbel, *Atlas*, besitzt zunächst keinen Wirbelkörper, sondern man unterscheidet an ihm einen vorderen Bogen, *Arcus anterior*, einen hinteren Bogen, *Arcus posterior*, und die stark entwickelten Seitentheile, *Massae laterales*. Der vordere Bogen zeigt in der Mitte seiner vorderen Fläche einen kleinen Höcker, *Tuberculum anterius*, an seiner hinteren Fläche eine rundliche Knorpelfacette zur Gelenkverbindung mit dem Zahn des Epistropheus. Der hintere Bogen zeigt ebenso in der Mitte seiner hinteren Fläche das *Tuberculum posterius*, welches den verkümmerten Dornfortsatz des Atlas darstellt. An den Massae laterales finden sich oben zwei länglich ovale, stark concave Gelenkfortsätze für die Processus condyloidei des Hinterhauptbeins, unten zwei runde, nahezu ebene Gelenkfortsätze zur Articulation mit dem zweiten Halswirbel. Die Querfortsätze stehen fast horizontal und laufen in eine einzige Spitze aus. An der medialen Fläche der Massae laterales befindet sich jederseits eine Rauhigkeit zum Ansatz für das Lig. transversum atlantis. Die *Incisura vertebralis superior* und *inferior* liegen beide beim Atlas hinter den Gelenkfortsätzen; insbesondere bildet die Inc. vertebralis sup. eine ziemlich tiefe Rinne, welche auch als *Sinus atlantis* bezeichnet wird und zur Einlagerung für die A. vertebralis dient, die

[1]) Sehr stark springt die vordere Zacke am Querfortsatz des VI. Halswirbels vor: da man an dieser Stelle die Carotis gegen die Wirbelsäule zu comprimiren pflegt, hat man dieselbe als *Tuberculum caroticum* (*Tubercule de Chassaignac*) bezeichnet.

sich hier von hinten her die Membrana atlantico-occipitalis posterior durchbohrt.

Der zweite Halswirbel, *Epistropheus*, ist zunächst gegenüber den übrigen Halswirbeln durch einen relativ hohen Körper ausgezeichnet, an dessen oberer Fläche der Zahnfortsatz, *Dens epistrophei* s. *Processus odontoideus*, hervorspringt[1]). An dem letzteren unterscheidet man den etwas eingeschnürten Hals, *Collum dentis*, und den mehr rundlichen Kopf, *Caput dentis*, welcher nach oben hin mit einer abgestumpften Spitze, *Apex dentis*, endigt. Der Kopf des Zahns zeigt vorn eine rundliche, kleine Gelenkfläche zur Articulation mit dem vorderen Bogen des Atlas, hinten eine ähnliche kleine Facette, über welche das Lig. transversum atlantis gleitet. Die Querfortsätze des Epistropheus sind sehr klein und stark abwärts geneigt. Von den Gelenkfortsätzen sind die beiden oberen fast horizontal gelegen und weit nach vorn auf den Körper gerückt, so dass die *Incisura vertebralis superior* (ebenso wie die obere und untere Inc. vertebralis des Atlas) hinter den Gelenkfortsätzen liegt, während die *Incisura vertebralis inferior* des Epistropheus das Verhalten der übrigen Halswirbel zeigt. Der Bogen und der Dorn sind relativ stark entwickelt.

Der siebente Halswirbel endlich zeigt einen Körper, welcher schon mehr dem Körper der Brustwirbel ähnlich sieht. Der Querfortsatz desselben besitzt in den meisten Fällen kein Foramen transversarium, oder wenn ein solches vorhanden ist, so ist es relativ klein, da durch dasselbe nicht die Arteria, sondern nur die Vena vertebralis hindurchzugehen pflegt. Der Dorn des VII. Halswirbels endlich ist durch seine Länge ausgezeichnet uud steht horizontal nach hinten, so dass man ihn besonders deutlich unter der Haut fühlen und, von ihm ausgehend, nach abwärts ohne Schwierigkeit die übrigen Wirbel abzählen kann. Wegen des stark hervorragenden Dorns hat der VII. Halswirbel auch die Bezeichnung *Vertebra prominens* erhalten. Uebrigens ist häufig schon der Dorn des VI. Halswirbels mit einfacher Spitze versehen und relativ stark entwickelt.

c) Die Brustwirbel.

Die 12 Brustwirbel besitzen einen Körper, welcher ebenso wie derjenige der Halswirbel im Allgemeinen von oben nach unten an Volumen zunimmt. Nur etwa zwischen dem IV. — VI. Brustwirbel zeigt sich

[1]) Der Zahn ist beim Embryo durch einen mit dem späteren vorderen Bogen des Atlas knorplig verbundenen Knochenkern repräsentirt. Später bildet sich jedoch zwischen diesem Knochenkern und dem vorderen Bogen ein Gelenk und der Kern des Zahns verschmilzt mit dem Körper des Epistropheus. Der Zahn ist somit als abgelöstes Stück des ehemaligen Atlaskörpers aufzufassen.

die Wirbelsäule etwas schlanker, indem hier die Körper im transversalen Durchmesser ein wenig verkürzt sind. Auf dem Horizontalschnitt erscheint der Körper der Brustwirbel mehr dreiseitig mit abgerundeten Ecken. Der Hals des Bogens steht ziemlich sagittal nach hinten. In Folge dessen ist das *Foramen spinale* kleiner als bei den Halswirbeln und hat ein mehr rundliches Aussehen. Zu beiden Seiten zeigt sich zwischen Körper und Bogenhals eine kleine Gelenkpfanne, die *Fovea costalis*, mit welcher das Rippenköpfchen articulirt, und welche sich nur an den Brustwirbeln vorfindet, also für die letzteren besonders characteristisch ist. Die Foveae costales sind derartig placirt, dass sie sich bei allen Wirbeln, mit Ausnahme des I., des XI. und XII. Brustwirbels, zwischen zwei benachbarte Wirbelkörper sozusagen hineinschieben, d. h. dass die obere Hälfte der Fovea immer dem oberen, die untere dem unteren Wirbel angehört. Es besitzt also eigentlich jeder Brustwirbel jederseits eine halbe[1]) obere und eine halbe untere Gelenkpfanne, mit Ausnahme des I., XI. und XII. Brustwirbels, welche auf jeder Seite je eine ganze Fovea costalis haben. Der I. Brustwirbel zeigt übrigens zwar an seinem oberen Rande eine ganze, an seinem unteren Rande aber bereits eine halbe Fovea costalis. Der X. Brustwirbel muss im Gegentheil sogar nur eine halbe obere Gelenkpfanne besitzen. Die Querfortsätze stehen, ganz besonders bei den untersten Brustwirbeln, ziemlich stark nach hinten und besitzen an der vorderen Fläche ihrer Spitze eine kleine Gelenkfacette, die *Facies articularis transversalis*, an welche sich der Rippenhöcker, Tuberculum costae, mittelst eines wahren Gelenkes anfügt. Diese kleine Gelenkfacette ist jedoch am XI. und XII. Brustwirbel nicht wahrnehmbar, weil hier anstatt einer Gelenkhöhle nur eine Bandmasse zwischen dem Querfortsatz und dem Rippenhöcker gelegen ist. Die Spitze der Querfortsätze zeigt hinten einen rauhen Vorsprung, die Muskeltuberosität, *Tuberositas*, welche zum Ansatz für die tiefen Rückenmuskeln dient. Diese Tuberositäten sind jedoch an den unteren Brustwirbeln (besonders deutlich am XI. und XII.) durch die weiter unten zu erwähnenden Procc. mammillares und accessorii ersetzt. Die Gelenkfortsätze der Brustwirbelkörper stehen mit ihren völlig ebenen Gelenkflächen fast ganz in der Frontalebene. Die oberen Gelenkflächen sehen dabei nach hinten, die unteren nach vorn. Für den XII. Brustwirbel ist besonders characteristisch, dass der obere Gelenkfortsatz mit seiner Knorpelfläche noch in der

[1]) Die Bezeichnung „halb" ist nicht wörtlich zu nehmen, da an jedem von den oberen und unteren Brustwirbeln die oberen halben Foveae costales grösser zu sein pflegen als die unteren.

Frontalebene, der untere dagegen, wie bei den Lendenwirbeln überhaupt, in der Sagittalebene steht. Die Dornen der Brustwirbel sind stark entwickelt und besonders an den mittleren Brustwirbeln erheblich nach abwärts geneigt, so dass sie sich dachziegelförmig decken.

d) Die Lendenwirbel.

Die 5 Lendenwirbel besitzen einen Körper, welcher, wie an allen übrigen Wirbeln, je weiter nach unten um so mehr an Grösse zunimmt und dessen horizontaler Durchschnitt etwa bohnenförmig aussieht. Der Hals des Bogens steht nach hinten. Das *Foramen spinale* erscheint an allen, besonders an den unteren Lendenwirbeln, dreiseitig mit abgerundeten Ecken und ist wegen der grösseren Breite des Körpers etwas grösser als bei den Brustwirbeln. Die Gelenkfortsätze stehen mit ihren Gelenkflächen in der Sagittalebene — die oberen sind dabei concav, die unteren convex. Nur die unteren Gelenkfortsätze des V. Lendenwirbels sind mit ihrer Knorpelfläche mehr nach vorn gerichtet. Die Querfortsätze, welche bei den Brustwirbeln stark nach hinten stehen, richten sich bei den Lendenwirbeln wiederum ganz transversal. Am oberen Gelenkfortsatz befindet sich hinten ein Vorsprung, der *Processus mammillaris*, und zwischen dem oberen Gelenkfortsatz und der Wurzel des Querfortsatzes ein zweiter kleinerer, der *Processus accessorius*, welche beide für Muskelansätze bestimmt sind. Die Procc. mammillares und accessorii sind besonders stark an den oberen Lendenwirbeln und meistens auch noch an den unteren Brustwirbeln entwickelt. Die Dornen der Lendenwirbel stehen horizontal nach hinten und sind durch ihre Stärke und Höhe ausgezeichnet.

B. Die Bänder der Wirbelsäule.

a) Bänder der Beugewirbel.

1. Das *Lig. commune vertebrarum anterius* (*longitudinale ant.*) verläuft in verticaler Richtung längs der Vorderfläche der Wirbelkörper vom Tuberculum anterius des Atlas bis zur Kreuzbeinaushöhlung hinab, wo es sich allmälig verliert. Die Fasern dieses Bandes sind mit dem Periost der Wirbelkörper fest verwachsen.

2. Das *Lig. commune vertebrarum posterius* (*longitudinale post.*) verläuft an der Hinterfläche der Wirbelkörper (also innerhalb der Rückenmarkshöhle) vom Epistropheus an nach abwärts und verliert sich allmälig im Kreuzbeincanal.

3. Die Zwischenwirbelscheiben, *Fibrocartilagines interverte-*

brales s. *Ligg. intervertebralia*, stellen faserknorplige Scheiben[1]) vor, welche zwischen den Wirbelkörpern gelegen sind und den letzteren nur eine geringe Beweglichkeit gegen einander gestatten. Doch ist die Mitte einer jeden Zwischenwirbelscheibe nicht faserknorplig, sondern gallertig und wird deswegen als Gallertkern, *Nucleus gelatinosus*, bezeichnet (ein Rest der ehemals beim Embryo vorhandenen Chorda dorsalis).

4. Die Gelenke der *Procc. articulares* sind wahre Gelenke (und zwar Amphiarthrosen), deren Kapseln besonders an den Lendenwirbeln hinten durch mächtigere Faserzüge verstärkt sind[2]).

5. Die *Ligg. intercruralia* s. *flava* füllen die Lücken zwischen den hinteren Abschnitten der Wirbelbogen aus. Ihr gelbes Aussehen (und damit ihre Bezeichnung) rührt davon her, dass sie ganz aus elastischem Gewebe bestehen.

6. Die *Ligg. interspinalia* verlaufen zwischen je zwei benachbarten Wirbeldornen; sie sind am stärksten an den Lendenwirbeln entwickelt.

7. Das *Lig. apicum* s. *supraspinale* hängt mit den vorigen Bändern zusammen und erstreckt sich längs der Spitzen der Wirbeldornen vom VII. Halswirbel bis zum Kreuzbein herab.

8. Das *Lig. nuchae* bildet einen Ersatz für die Ligg. interspinalia und das Lig. apicum der Halswirbel. Das Lig. nuchae ist ein dreiseitiges Band, welches an den Dornen sämmtlicher Halswirbel entspringt und sich oben an der Crista occipitalis ext. ansetzt. Sein hinterer freier Rand ist etwas verdickt und stellt die eigentliche Fortsetzung des Lig. apicum dar.

Da die Halswirbeldornen relativ klein und die Nackenmuskeln ziemlich massig sind, entspringen vom Lig. nuchae alle oberflächlichen Muskeln des Nackens, welche eigentlich von den Dornfortsätzen ihren Ursprung nehmen sollten. Das Lig. nuchae ist beim Menschen durch seinen grossen Gehalt an elastischen Fasern ausgezeichnet. Bei vielen Thieren, z. B. beim Ochsen, besteht dasselbe sogar gänzlich aus elastischem Gewebe.

9. Die *Ligg. intertransversalia* (*Ligg. tuberositatum vertebralium* von Henle) sind unregelmässige Bandstreifen, welche zwischen je zwei benachbarten Wirbelquerfortsätzen verlaufen.

---

[1]) Die Zwischenwirbelscheiben bestehen aus wirklichem Faserknorpel, während eine Anzahl anderer Gebilde, welche man gewöhnlich kurzweg als faserknorplig bezeichnet, eigentlich aus derbem fibrösen Bindegewebe zusammengesetzt ist.

[2]) Amphiarthrosen sind Gelenke mit planen oder nur wenig gebogenen Knorpelflächen und straffer Kapsel, bei denen eine beschränkte Beweglichkeit insoweit möglich ist, als dies die Nachgiebigkeit der Kapsel gestattet.

b) Bänder der Drehwirbel und des Hinterhauptbeins.

1. Zwischen dem vorderen Bogen des Atlas und dem vorderen Rande des Foramen magnum liegt eine straffe fibröse Haut, *Membrana atlantico-occipitalis* (s. *obturatoria*) *anterior*, deren Vorderfläche in der Medianlinie gewöhnlich einen stärkeren Faserzug, den *Lacertus medius Weitbrechti*, besitzt.

2. Zwischen dem hinteren Bogen des Atlas und dem hinteren Rande des Foramen magnum befindet sich die *Membrana atlantico-occipitalis* (s. *obturatoria*) *posterior*, eine schlaffe bindgewebige Haut, welche von der A. und V. vertebralis durchbohrt wird.

3. Die Gelenkverbindung zwischen dem Zahn des Epistropheus und dem Atlas stellt ein sogen. Drehgelenk, *Trochoides* s. *Rotatio*[1]) vor. Diese Gelenkverbindung (s. S. 100 unter sub Funktionen) wird durch ein kreuzförmiges Verstärkungsband, das *Lig. cruciatum*, fixirt, welches hinter dem Zahnfortsatz gelegen ist. Das Lig. cruciatum hat die wichtige Function, zu verhindern, dass der Zahn des Epistropheus bei den Bewegungen des Kopfes auf das dahintergelegene Rückenmark drückt, und eine Zerreissung dieses Bandes würde somit Quetschung des Rückenmarks und den Tod zur Folge haben. Am Lig. cruciatum unterscheidet man wieder: a) einen queren Schenkel, das *Lig. transversum*, welches zwischen den beiden Massae laterales des Atlas verläuft; b) einen oberen Schenkel, *Appendix superior*, welcher sich am vorderen Rande des Foramen magnum ansetzt; und c) einen unteren Schenkel, *Appendix inferior*, welcher nach abwärts zur hinteren Fläche des Körpers des Epistropheus zieht.

4. Von dem Kopf des Zahns gehen drei Bänder zum Hinterhauptbein: eins (dicht vor dem Appendix superior) in der Medianlinie zum vorderen Rande des For. magnum, das *Lig. suspensorium dentis*, und zwei nach lateralwärts zur medialen Fläche der Processus condyloidei, die *Ligg. alaria dentis*.

5. Das Lig. cruciatum wird hinten bedeckt von dem *Lig. latum epistrophei* (auch als *Membrana ligamentosa* s. *Apparatus ligamentosus Weitbrechti* bezeichnet). Das Lig. latum entspringt vom vorderen Rande des For. magnum und heftet sich an der hinteren Fläche des Epistropheuskörpers an. Nach abwärts setzt sich dasselbe ohne scharfe Grenze in das Lig. commune vertebrarum posterius fort.

---

[1]) Bei einem Dreh- oder Rollgelenk sind die Gelenkflächen cylindrisch und die Drehung erfolgt um die Längsaxe des einen der beiden articulirenden Knochen (in diesem Falle um die Längsaxe des Zahnfortsatzes).

C. Die Muskeln des Rückens.

Die Muskeln des Rückens theilt man in 3 grosse Gruppen ein:

a) Die oberflächlichen Rückenmuskeln, welche sämmtlich von Dornfortsätzen nach lateralwärts verlaufen. An denselben unterscheidet man 2 Unterabtheilungen, nämlich:

α) Extremitätenmuskeln, welche sich an der oberen Extremität,

β) Rippenmuskeln, welche sich an den Rippen festsetzen.

b) Die tiefen langen Rückenmuskeln (auch als eigentliche Rückenmuskeln bezeichnet), welche longitudinal zu beiden Seiten der Wirbelsäule verlaufen. Man theilt dieselben in 2 Unterabtheilungen, nämlich:

α) den *M. splenius capitis et colli;*

β) den *M. extensor dorsi communis.*

c) Die tiefen kurzen Rücken- und Nackenmuskeln. Dieselben zerfallen in 2 Unterabtheilungen, nämlich:

α) kurze tiefe Rückenmuskeln;

β) kurze tiefe Nackenmuskeln.

a) Die oberflächlichen Rückenmuskeln[1]).

α) Extremitätenmuskeln.

Hierzu gehören: 1) der *M. cucullaris;* 2) der *M. latissimus dorsi;* 3) *M. teres major;* 4) die *Mm. rhomboidei major et minor*[2]).

1. Der *M. cucullaris* s. *trapezius* entspringt vom medialen Theile der Linea nuchae superior, vom Lig. nuchae und von den Dornen sämmtlicher Brustwirbel. Die oberen Fasern des Muskels setzen sich am lateralen Drittel der Clavicula, die mittleren am Acromion und die unteren an dem Rest der Spina scapulae fest. Zu merken ist, dass die Ansatzlinie des Cucullaris genau dem Ursprung des M. deltoideus entspricht. Die Mm. cucullares bilden in der Umgebung des VII. Halswirbels den Sehnenspiegel, d. h. eine vierseitige Stelle, welche ganz aus Sehnensubstanz besteht und ziemlich genau die Form der beiden Muskeln wiederholt.

Die Function des Cucullaris: wenn sich alle Fasern des Muskels contrahiren, wird die Scapula nach hinten nnd medianwärts gezogen, wie dies z. B. in der militärischen Haltung geschieht. Die oberen Fasern des Cucullaris heben den Schultergürtel (worunter man die Cla-

[1]) Mnemotechnisch ist zu beachten, dass bei den Ursprüngen und Ansätzen dieser ganzen Muskelgruppe die Zahlen 2 und 4 fast überall (ausgenommen den *M. cucullaris*) eine Rolle spielen.

[2]) Viele Autoren rechnen den *M. levator anguli scapulae* (s. S. 78) ebenfalls hierher.

vicula + Scapula versteht) und treten somit in Action, wenn Lasten auf der Schulter getragen werden. Indem jedoch die oberen Fasern des Cucullaris die Clavicula und Scapula heben, wird zu gleicher Zeit der untere Winkel der Scapula nach lateralwärts gedreht — eine Drehung, welche z. B. eintritt, wenn der Oberarm über die Horizontale hinaus erhoben wird.

Mot. Nerv: der *N. accessorius Willisii* und Zweige der oberen *Nn. cervicales*.

2. Der *M. latissimus dorsi* liegt mit seinen obersten Fasern unter dem vorigen Muskel. Er entspringt von den Dornen der 4 (mitunter auch 5) unteren Brustwirbel, von den Dornen sämmtlicher Lenden- und Kreuzbeinwirbel, ferner von der Crista ossis ilei, endlich mit 4 (mitunter auch 3) Zacken von den 4 (oder auch nur 3) untersten Rippen. Die Fasern des Latissimus convergiren nach oben hin und setzen sich an der Spina tuberculi minoris des Oberarms fest. Während dieses Verlaufs bedecken die obersten Muskelbündel noch einen kleinen Theil von dem unteren Winkel der Scapula.

Die Function des Latissimus ist, den Oberarm nach unten und hinten zu ziehen und ihn zugleich nach einwärts zu rollen. Am vollständigsten tritt er in Thätigkeit, wenn jemand versucht, sich das Taschentuch aus der hinteren Rocktasche zu ziehen, ferner besonders bei den sogen. Schwadronshieben, bei denen der Hieb weniger mit dem Handgelenk als mit dem ganzen Arm ausgeführt wird. Wenn der Schultergürtel fixirt ist, so kann der Latissimus vermöge seines Ursprunges von den untersten 4 Rippen die letzteren heben, dadurch zur Erweiterung des Thorax beitragen und somit auch als Inspirationsmuskel fungiren.

Mot. Nerv: der *N. subscapularis* aus dem *Plexus brachialis*.

3. Der *M. teres major* entspringt von der hinteren Seite des untern Schulterblattwinkels und verschmilzt an seiner Insertion mit der Sehne des Latissimus. Der Teres major wird vielfach zu den Armmuskeln gerechnet, kann jedoch auch ebenso gut als eine vom Schulterblatt entspringende Portion des Latissimus aufgefasst werden, da sich beide Muskeln zu einer gemeinsamen Ansatzsehne vereinigen und von demselben Nerven versorgt werden.

Die Function ist ähnlich wie beim Latissimus. Der Teres major ist also Einwärtsroller und Herabzieher des Arms, d. h. wenn der untere Schulterblattwinkel durch andere Muskeln fixirt ist.

Mot. Nerv: der *N. subscapularis* aus dem *Plexus brachialis*.

4. Die *Mm. rhomboidei major et minor* können auch als ein einziger Muskel, *M. rhomboideus*, zusammengefasst werden. Der Rhomboideus minor s. superior entspringt vom Lig. nuchae der 2 untersten

Halswirbel, der Rhomboideus major s. inferior von den 4 obersten Brustwirbeldornen. Beide Muskeln setzen sich am medialen Rande der Scapula (von der Spina an nach abwärts) fest.

Ihre Function besteht somit darin, die Scapula (insbesondere den unteren Winkel derselben) nach medianwärts und hinten zu ziehen.

Mot. Nerv: der *N. thoracicus post.* aus dem *Plexus brachialis.*

β) Die Rippenmuskeln.

Zu dieser Gruppe rechnet man: 1) den *M. serratus posticus superior;* 2) den *M. serratus posticus inferior.*

1. Der *M. serratus posticus superior* entspringt vom Lig. nuchae der 2 unteren Halswirbeldornen und von den 2 oberen Brustwirbeldornen und setzt sich an 4 Rippen fest, von der II. nach abwärts gerechnet.

Function: er muss diese Rippen heben und dadurch als Inspirationsmuskel fungiren können.

2. Der *M. serratus posticus inferior* entspringt von den Dornen der 2 untersten Brust- und der 2 obersten Lendenwirbel und setzt sich an den 4 untersten Rippen fest.

Function: er soll diese Rippen nach abwärts ziehen und würde in diesem Falle als Verengerer des Thorax d. h. als Exspirationsmuskel wirken. Da er die Rippen aber anscheinend zugleich ein wenig nach hinten ziehen kann — eine Bewegung, die den unteren Theil des Thorax eigentlich erweitern müsste — so muss man sagen, dass seine Function zur Zeit noch nicht völlig klar erkannt ist.

Mot. Nerven: aus den hinteren Aesten der *Nn. spinales.*

b) Die tiefen langen Rückenmuskeln (Rumpfmuskeln).

α) Der *M. splenius capitis et colli* (*M. spino-transversalis* von Gegenbaur).

Der *M. splenius capitis* entspringt von den Dornen des III. Halswirbels bis zum III. Brustwirbel, der *M. splenius colli* von den 3 nach abwärts folgenden Brustwirbeldornen (IV.—VI.). Der *Splenius colli* setzt sich alsdann an den Querfortsätzen der 3 oberen Halswirbel, der *Splenius capitis* an dem Hinterhauptbein dicht unterhalb der Linea nuchae superior fest[1]). Beide Muskeln hängen continuirlich mit einander zusammen.

[1]) Es ist zu beachten, dass für die Ursprünge und Ansätze der *Mm. splenii* die Zahl 3 eine bemerkenswerthe Rolle spielt; doch sind Variationen von dem eben angegebenen Verhalten sehr häufig.

Die Function der Splenii besteht darin, den Kopf und die 3 oberen Halswirbel bei einseitiger Wirkung seitwärts zu drehen, bei doppelseitiger Wirkung nach hinten und abwärts zu ziehen.

Mot. Nerven: aus den hinteren Aesten der *Nn. spinales*.

β) Der *M. extensor dorsi communis* (*M. erector trunci*).

Der *M. extensor dorsi communis* ist ein sehr complicirter Muskel, welcher zu beiden Seiten der Wirbeldornen gelegen ist und im Wesentlichen die Streckung der Wirbelsäule und die Drehung der einzelnen Wirbel gegen einander bewirkt. Er kann zunächst in 2 Unterabtheilungen eingetheilt werden, nämlich: I. den *M. spino-transversalis* (Waldeyer) s. *M. sacro-spinalis* (Henle), welcher mehr lateral gelegen ist und dessen Fasern im Wesentlichen von unteren Dorn- und Querfortsätzen zu oberen Querfortsätzen verlaufen; und II. den *M. transverso-spinalis* (Henle), welcher mehr medial, in den Sulci dorsales der Wirbelsäule (d. h. in den beiden zwischen den Dornen und Querfortsätzen befindlichen longitudinalen Rinnen) gelegen ist, und dessen Fasern im Wesentlichen von unteren Querfortsätzen zu oberen Dornfortsätzen verlaufen.

I. Der *M. spino-transversalis.*

Der *Spino-transversalis* wird in 3 Unterabtheilungen getheilt, nämlich: 1) den lateral gelegenen *M. ilio-costalis* (*M. sacro-lumbalis*); 2) den medial gelegenen *M. longissimus*; und 3) den noch weiter medial gelegenen *M. spinalis dorsi.*

1. Der *M. ilio-costalis* wird wieder in 3 Unterabtheilungen zerlegt, nämlich *α*) den *M. ilio-costalis lumborum*; *β*) den *M. ilio-costalis dorsi;* und *γ*) den *M. ilio-costalis cervicis* (*M. cervicalis ascendens*). Der Ilio-costalis entspringt zusammen mit dem Longissimus dorsi von der hinteren Fläche des Kreuzbeins und dem hintersten Theil der Crista ossis ilei (*Ilio-costalis lumborum*) und erstreckt sich längs der Rippenwinkel nach oben hin bis etwa zum Querfortsatz des IV. Halswirbels. Während er so in verticaler Richtung über die Rippenwinkel hinüberzieht, empfängt er von den unteren Rippen neue Ursprungszacken (*Ilio-costalis dorsi*); in gleichem Maasse giebt er jedoch wieder Insertionszacken an die oberen Rippen ab. Der oberste Theil des Muskels, der *Ilio-costalis cervicis*, entspringt von den (4 bis 6) obersten Rippen und setzt sich an den Querfortsätzen der (gewöhnlich 4) untersten Halswirbel fest.

2. Der *M. longissimus* wird eingetheilt in: *α*) den *Longissimus dorsi*; *β*) den *Longissimus cervicis* (*M. transversalis cervicis*); *γ*) den *Longissimus capitis* (*M. trachelo-mastoideus* s. *complexus minor*). Der *Longissimus dorsi* entspringt unten gemeinsam mit dem M. ilio-costa-

lis, mit welchem er hier so fest verschmolzen ist, dass beide nur künstlich getrennt werden können. Weiter oben sieht man jedoch eine deutliche Rinne zwischen denselben verlaufen. Ausserdem bekommt der Longissimus dorsi accessorische Ursprünge von den Dornen und Muskeltuberositäten der Lendenwirbel und der untersten Brustwirbel. Die Insertionen des Muskels laufen nach Art einer Kornähre in mediale und laterale Zacken aus. Die medialen Zacken setzen sich an den Procc. accessorii der Lenden- und den Muskeltuberositäten der Brustwirbel, die lateralen Zacken an den Querfortsätzen der Lendenwirbel und den Rippen fest. Der *Longissimus cervicis* bildet die Fortsetzung des Longissimus dorsi nach der Halswirbelsäule hin, entspringt von den Querfortsätzen der oberen Brustwirbel (mitunter auch der untersten Halswirbel) und setzt sich an den Querfortsätzen der oberen Halswirbel an. Der *Longissimus capitis* entspringt von den Querfortsätzen der unteren Hals- und oberen Brustwirbel und setzt sich an der Pars mastoidea des Schläfenbeins fest[1]).

3. Der *M. spinalis* wird eingetheilt in: α) den *Spinalis dorsi;* β) den *Spinalis cervicis.* Unter der Bezeichnung Spinalmuskeln versteht man alle Muskeln, welche von unteren zu oberen Wirbeldornen verlaufen und dabei mindestens einen Wirbel überspringen. Der *Spinalis dorsi* ist mit den von den Wirbeldornen kommenden accessorischen Sehnen des Longissimus meist so fest verschmolzen, dass beide Muskeln nur künstlich getrennt werden können. Er entspringt mit mehreren Zacken von den unteren Brust- und oberen Lendenwirbeldornen und geht zu oberen Brustwirbeldornen hin. Der *Spinalis cervicis* ist sehr unbeständig und verläuft von unteren Halswirbeldornen zu oberen Halswirbeldornen[2]).

Mot. Nerven: aus den hinteren Aesten der *Nn. spinales.*

II. Der *M. transverso-spinalis.*

Der *M. transverso-spinalis* besteht aus 3 Unterabtheilungen, nämlich: 1) den *Mm. semispinales*; 2) dem *M. multifidus spinae;* und 3) den *Mm. rotatores* (Theile).

1. Die *Mm. semispinales* theilt man ein in: α) den *Semispinalis dorsi;* β) den *Semispinalis cervicis*; γ) den *Semispinalis capitis* (*M. complexus major et biventer cervicis*). Unter der Bezeichnung Semispinalmuskeln versteht man alle Muskeln, welche von unteren

[1]) Der *M. longissimus* entspringt also, abgesehen von den accessorischen Ursprüngen, im Wesentlichen von Wirbelquerfortsätzen und setzt sich ebenso an die letzteren an.

[2]) Als *M. spinalis capitis* könnte man den *M. rectus capitis posticus major* auffassen.

Querfortsätzen zu höher gelegenen Wirbeldornen gehen und dabei mehrere Wirbel überspringen. Der *Semispinalis dorsi* beginnt an den unteren Brustwirbeln und setzt sich continuirlich in den *Semispinalis cervicis* fort, welcher bis zum Dorn des II. Halswirbels in die Höhe reicht. Am *Semispinalis capitis* unterscheidet man einen medialen Kopf, *M. biventer*, und einen lateralen Kopf, *M. complexus major*. Der *M. biventer* entspringt von den Querfortsätzen der oberen Brustwirbel (etwa des II. bis VI.) und besitzt eine Zwischensehne, von welcher sein Name herrührt. Der *M. complexus major* entspringt von den Querfortsätzen der oberen Brustwirbel und sämmtlicher Halswirbel bis zum II. hinauf. Beide Muskeln setzen sich am Hinterhauptbein zwischen der Linea nuchae sup. und inf. fest.

2. Der *M. multifidus spinae* ist an der Hals- und Brustwirbelsäule von dem M. semispinalis bedeckt, tritt dagegen an der Lendenwirbelsäule unmittelbar unter den accessorischen Sehnen des Longissimus frei zu Tage. Die Fasern des Multifidus haben zwar denselben Verlauf, sind aber kürzer als diejenigen des Semispinalis und überspringen meistens nur zwei Wirbel, indem sie im Uebrigen ebenfalls von unteren Querfortsätzen zu den Dornen höher gelegener Wirbel ziehen. Der Muskel erstreckt sich auf diese Weise mittelst kurzer schräger Faserzüge von der hinteren Fläche des Kreuzbeins bis zum Dorn des II. Halswirbels.

3. Die *Mm. rotatores*[1]) liegen noch tiefer als der Multifidus, haben denselben Faserverlauf und gehen von der Wurzel eines unteren Querfortsatzes zur Wurzel des Dornfortsatzes eines nächst höheren Wirbels. Diese Muskeln verlaufen also immer zwischen je zwei benachbarten Wirbeln und finden sich übrigens nur an der Brustwirbelsäule vor.

Mot. Nerven: sämmtlich aus den hinteren Zweigen der *Nn. spinales*.

c) Die kurzen tiefen Rücken- und Nackenmuskeln.

α) Die kurzen tiefen Rückenmuskeln (Muskeln der Beugewirbel).

Hierzu rechnet man: 1) die *Mm. interspinales*; 2) die *Mm. intertransversarii*; 3) die *Mm. levatores costarum*.

1. Die *Mm. interspinales* verlaufen von Wirbeldorn zu Wirbel-

[1]) Während diese Muskeln beim Menschen nur schwach entwickelt sind, zeigen sich dieselben beim Bären, wo sie Theile zuerst auffand, sehr stark ausgebildet. Man hat *Mm. rotatores breves* und *Mm. rotatores longi* von einander unterschieden, von denen die letzteren einen, mitunter auch zwei Wirbel überspringen.

dorn zwischen je zwei benachbarten Wirbeln. An den Hals- und Lendenwirbeln liegen sie paarig zu beiden Seiten der Medianlinie, während sie an den sich dachziegelförmig deckenden Dornen der Brustwirbel fehlen.

2. Die *Mm. intertransversarii* verlaufen zwischen den Querfortsätzen je zweier benachbarter Wirbel. Dieselben fehlen ebenfalls an der Brustwirbelsäule, sind dagegen an der Hals- und Lendenwirbelsäule doppelt. An der Halswirbelsäule unterscheidet man entsprechend den doppelten Zacken der Querfortsätze *Mm. intertransversarii anteriores* und *posteriores*, zwischen den Querfortsätzen der Lendenwirbel *Mm. intertransversarii mediales* und *laterales*.

3. Die *Mm. levatores costarum* (Heber der Rippen) gehen von der Muskeltuberosität des Querfortsatzes zur nächst tiefer gelegenen Rippe. Man unterscheidet *Mm. levatores breves* und *longi*, von denen die letzteren eine oder mehrere Rippen überspringen.

Die Functionen dieser Muskeln bedürfen keiner besonderen Erklärung.

Mot. Nerven: sämmtlich aus den hinteren Zweigen der *Nn. spinales*.

β) Kurze tiefe Nackenmuskeln (Muskeln der Drehwirbel).

Hierzu gehören: 1) der *M. rectus capitis post. major*; 2) der *M. rectus capitis post. minor*; 3) der *M. rectus capitis lateralis*; 4) der *M. obliquus capitis superior*; 5) der *M. obliquus capitis inferior*. Von diesen Muskeln setzen sich die beiden *Recti capitis postici* und der *Obliquus superior* an der Linea nuchae inferior des Hinterhauptbeins an. Im Einzelnen verhalten sich dieselben folgendermassen:

1. Der *M. rectus capitis posticus major* geht vom Dorn des Epistropheus zur Linea nuchae inferior.

2. Der *M. rectus capitis posticus minor* geht vom Tuberculum posterius des Atlas zur Linea nuchae inferior.

3. Der *M. obliquus capitis superior* verläuft vom Querfortsatz des Atlas zur Linea nuchae inferior.

4. Der *M. obliquus capitis inferior* verläuft vom Dorn des Epistropheus zum Querfortsatz des Atlas.

5. Der *M. rectus capitis lateralis* geht vom Querfortsatz des Atlas zum Proc. jugularis des Hinterhauptbeins.

Functionen: während der Rectus lateralis den Kopf zur Seite neigt, die Recti postici und der Obliquus superior ihn hauptsächlich nach hinten ziehen, dient der Obliquus inferior ganz besonders dazu, den Atlas (und damit auch den Kopf) seitlich zu drehen. Zu beachten ist, dass die Drehbewegung des Kopfes sich hauptsächlich in

dem Gelenk zwischen Atlas und Epistropheus vollzieht, während die Nickbewegung in dem Gelenk zwischen Atlas und Hinterhauptbein stattfindet.

Mot. Nerven: sämmtlich vom *N. suboccipitalis*, dem hinteren Ast des I. Cervicalnerven.

Die *Mm. obliqui superiores* und *inferiores* beider Seiten begrenzen zusammen eine rhombische Figur, mit abgestutzter oberer Ecke: in diesem Rhombus kann man die A. vertebralis und die hinteren Aeste der beiden oberen Cervicalnerven, nämlich den N. suboccipitalis und N. occipitalis major, auffinden.

D. Die Fascien des Rückens.

Am Rücken unterscheidet man:

1. Die oberflächliche Rückenfascie, *Fascia superficialis dorsi*, bedeckt als eine dünne fibröse Lage die Oberfläche des M. cucullaris und latissimus.

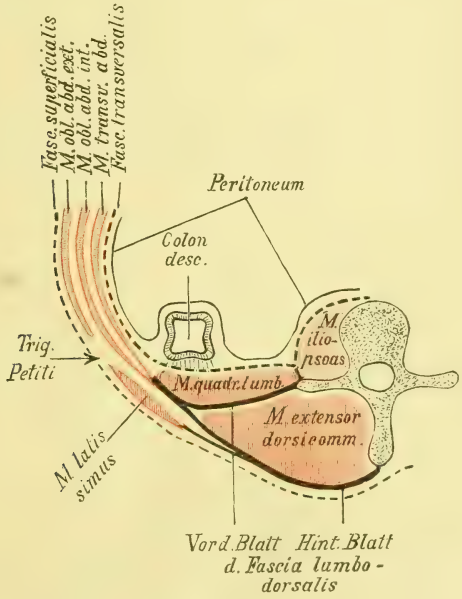

Fig. 4.

Horizontalschnitt durch die Lendenwirbelgegend.

2. Die tiefe Rückenfascie, *Fascia profunda dorsi* s. *lumbodorsalis*. Diese Fascie besteht aus einem vorderen und einem hinteren Blatt, welche den Extensor dorsi communis zwischen sich fassen.

Das vordere Blatt der Fascia lumbo-dorsalis liegt (vor dem Extensor dorsi communis) zwischen der XII. Rippe, den Querfortsätzen der Lendenwirbel und der Crista ossis ilei und wird auch als *Lig. lumbo-costale* oder *Lig. ileo-costale* bezeichnet. An der Vorderfläche des letzteren ist der M. quadratus lumborum gelegen.

Das hintere Blatt der Fascie erstreckt sich (hinter dem Extensor dorsi communis) hauptsächlich zwischen beiden Mm. serrati postici (sup. und inf.) und über dieselben nach oben und unten hinaus, weshalb es auch als *Fascia serrata* bezeichnet worden ist. Man kann also sagen, dass die beiden Mm. serrati postici mit ihren Aponeurosen eigentlich nur Unterbrechungen dieses Fascienblattes darstellen, welche an bestimmten Stellen in das letztere eingelagert sind. Oberhalb des M. serratus post. sup., also am Halse, verliert sich dieses Blatt allmählich, indem es immer schwächer wird. Unten ist dasselbe untrennbar mit der hinter ihm gelegenen Aponeurose des Latissimus dorsi verschmolzen. Medianwärts (s. Fig. 4) ist es an die Procc. spinosi der Wirbel befestigt. Nach lateralwärts geht dasselbe am Thorax auf die Aussenfläche der Rippen und Intercostalmuskeln über, während es am Lendentheil mit dem vorderen Blatte zu einer einzigen, mehr sehnigen Ausbreitung zusammenfliesst, welche dem M. obliquus int. und transversus abdominis zum Ursprung dient.

VIII. Die Knochen, Bänder, Muskeln, Fascien und Regionen des Thorax.

A. Der knöcherne Thorax.

a) Allgemeines.

Der knöcherne Brustkorb, *Thorax*, stellt einen kuppelförmigen Behälter vor, welcher zur Aufnahme der Brusteingeweide bestimmt ist. Man unterscheidet an dem Thorax eine kleinere obere Oeffnung, *Apertura thoracis superior*, eine grössere untere, *Apertura thoracis inferior*, und vier Wände, die sich indessen nicht scharf von einander abgrenzen lassen.

Die *Apertura thoracis superior* wird begrenzt vom I. Brustwirbel, von den beiden I. Rippen und dem Manubrium sterni und hat die Form eines Kartenherzens mit abgestumpfter, nach vorn und abwärts

gelegener Spitze. Die Ebene, in welcher die Apertura thoracis sup. liegt, ist derart schräg geneigt, dass ihre Fortsetzung fast in einer Flucht mit der vorderen Fläche des Sternums liegt. Hierbei ist als wichtig zu beachten, dass der obere Rand des Manubrium sterni sich constant in einer Höhe mit der Bandscheibe zwischen dem II. und III. Halswirbel befindet.

Die *Apertura thoracis inferior* wird durch den XII. Brustwirbel, die beiden XII. Rippen, die Spitzen der beiden XI. und die Knorpel der übrigen unteren Rippen bis zur VII. hin, endlich ganz nach vorn durch den Processus xiphoideus gebildet. Die untere Oeffnung des Brustkorbes hat eine bohnenförmige Gestalt, bildet jedoch nach vorn und oben, also nach dem Brustbein hin, zwischen den Knorpeln der beiden VII. Rippen einen tiefen winkligen Einschnitt, welchen man als Thoraxeinschnitt oder Thoraxwinkel, *Incisura thoracis* s. *Angulus thoracis*, bezeichnet hat. Während durch die obere Oeffnung des Thorax die Luft- und die Speiseröhre nebst einer Anzahl von wichtigen Gefässen und Nerven hindurchtreten, ist die untere Oeffnung durch das Zwerchfell verschlossen, welches allerdings ebenfalls vom Oesophagus sowie von verschiedenen Gefässen und Nerven durchbohrt wird.

Die vordere Wand des skeletirten Thorax wird durch das Brustbein und die Rippenknorpel gebildet. Die beiden lateralen Wände setzen sich aus den Rippenkörpern zusammen, während endlich die hintere Wand aus der Brustwirbelsäule und den hinteren Enden der Rippen besteht. Die zu beiden Seiten der Wirbelsäule an der Innenfläche der hinteren Wand gelegenen Ausbuchtungen des Thorax hat man *Sulci pulmonales* benannt. Zwischen den Rippen sind die Zwischenrippenräume, *Spatia intercostalia*, gelegen.

b) Das Brustbein.

Das Brustbein, *Sternum*, stellt einen plattlänglichen spongiösen Knochen vor, welcher aus drei Stücken besteht: 1) dem Handgriff, *Manubrium sterni*; 2) dem Körper, *Corpus sterni*; 3) dem Schwertfortsatz, *Processus xiphoideus* s. *ensiformis* (s. *mucronatus*).

Der Handgriff hat die Form eines Dreiecks, dessen sämmtliche Ecken abgestutzt sind. Die nach oben gelegene Basis ist durch einen flachen Einschnitt, die *Incisura semilunaris* s. *interclavicularis*, gebildet[1]). An den beiden Basisecken findet sich je eine überknorpelte Gelenkfläche, *Incisura clavicularis*, welche zur Articulation mit dem Schlüsselbein bestimmt ist. Dicht unterhalb dieser Incisur ist jederseits an dem

[1]) Da oberhalb dieses Einschnittes das Jugulum (die Fossa suprasternalis) gelegen ist, ist derselbe auch als *Incisura jugularis* bezeichnet worden.

Seitenrande des Manubrium ein ebenfalls überknorpelter Einschnitt, die *Incisura* (s. *Fovea*) *costalis prima* (für die I. Rippe), gelegen. Die *Incisura* (s. *Fovea*) *costalis secunda* (für die II. Rippe) schiebt sich dagegen, ebenfalls am Seitenrande, genau in die Grenze zwischen Manubrium und Corpus sterni ein. Diese Stelle, die Grenze zwischen Manubrium und Corpus sterni, bildet einen transversalen, manchmal sogar winkligen Vorsprung, welchen man als Ludwig'schen Winkel, *Angulus Ludovici*, bezeichnet hat und auch unter der Haut sehr deutlich fühlen kann. Der Angulus Ludovici ist für den praktischen Mediciner von grosser Wichtigkeit, weil man genau weiss, dass die lateralwärts an denselben anschliessende Rippe die II. ist und in Folge dessen von der letzteren aus leicht die übrigen Rippen abzählen kann.

Der Körper (auch Klinge genannt) ist mit dem Manubrium entweder bindegewebig oder knorplig (seltener durch ein Gelenk) verbunden und hat eine platte, länglich ovale Gestalt. Seine Seitenränder zeigen die *Incisurae* (s. *Foveae*) *costales* für die III.—VI. Rippe, während die Incisur für die VII. Rippe sich in die Grenze zwischen Proc. xiphoideus und Körper des Brustbeins einschiebt, also zur Hälfte dem Körper und zur Hälfte dem Schwertfortsatz angehört.

Der Schwertfortsatz, *Processus xiphoideus* s. *ensiformis*, hat meistens eine unregelmässig dreiseitige Form, indem er nach abwärts bald in eine einzige Zacke ausläuft, bald mehrere Zacken besitzt, bald stumpf endigt. Der Fortsatz pflegt ganz oder theilweise aus Knorpel zu bestehen und ragt unten frei in die Bauchmusculatur hinein. Sein unterstes Ende pflegt etwa dem X. Brustwirbel zu entsprechen.

Das Längenverhältniss zwischen Griff und Körper ist beim Manne und beim Weibe ein verschiedenes. Nach Hyrtl „characterisirt sich das weibliche Brustbein durch die grössere Breite seiner Handhabe, und durch seine schmälere, aber längere Klinge.“ Bei Weibern, welche sich stark geschnürt haben, pflegt der Proc. xiphoideus nach hinten gedrängt zu sein, und es können sogar die Knorpelenden der beiden VII. Rippen ganz vor dem Proc. xiphoideus in der Medianlinie zusammenstossen.

Nach der unter Leitung von Stieda geschriebenen Dissertation von Max Strauch ist das männliche Brustbein im Mittel 2 cm. länger als das weibliche. Der Unterschied beruht im Wesentlichen darauf, dass das Corpus sterni bei Männern absolut und relativ länger ist als bei Weibern. Das Brustbein des Weibes erscheint mehr plump, dasjenige des Mannes schlank und gracil.

c) Die Rippen.

Die Rippen, *Costae*, sind gekrümmte Reifen, welche aus einem vorderen knorpeligen Theil, dem Rippenknorpel, *Cartilago* s. *Pars car-*

tilaginea costae, und einem hinteren knöchernen Theil, dem Rippenknochen, *Os* s. *Pars ossea costae*, bestehen. Die Rippen, im Ganzen betrachtet, sind derart zur Wirbelsäule gestellt, dass die hinteren Enden derselben stets etwas höher als die vorderen stehen. Die tiefsten Punkte der Rippen entsprechen jedoch nicht den Ansätzen der Rippenknorpel an das Brustbein, sondern liegen bei den oberen Rippen etwa an der Knorpelknochengrenze und rücken je weiter nach abwärts um so mehr auf den Knorpel hinüber. Je nachdem die Knorpel der verschiedenen Rippen das Brustbein erreichen oder nicht, hat man die letzteren in wahre und falsche Rippen eingetheilt. Die 7 obersten sind die wahren Rippen, *Costae verae*, da sie sich sämmtlich direct am Brustbein inseriren, die 5 unteren dagegen erreichen das Brustbein nicht und werden deshalb als falsche Rippen, *Costae spuriae*, bezeichnet. Unter den letzteren setzen sich die 3 oberen, d. h. die VIII., IX. und X. Rippe, mit ihren Knorpeln stets an den Knorpel der nächst höher gelegenen Rippe an und sind mit der letzteren durch Bandmassen verbunden. Die XI. und XII. Rippe dagegen besitzen wohl noch eine knorplige Spitze, ragen aber im Uebrigen frei zwischen die Bauchmuskulatur hinein und sind deshalb als *Costae fluctuantes* besonders benannt worden.

Was nun die Rippenknorpel anbetrifft, so lässt sich zunächst sagen, dass sie vom I. bis VII. allmählich an Länge zunehmen, während sie vom VII. nach abwärts allmählich wieder kürzer werden. Sehr kurz ist der Knorpel der I. Rippe, weshalb man sich beim Durchschneiden desselben stets dicht an dem Seitenrand des Manubrium sterni halten muss.

Die Rippenknochen nehmen von der I. bis VIII. Rippe an Länge zu und beginnen von da nach abwärts allmählich kürzer zu werden. Ein jedes Os costae ist in dreifacher Weise gekrümmt, nämlich in Bezug auf: 1) die Fläche; 2) die Kante; und 3) die Längsaxe. Die Flächenkrümmung der Rippe findet ihren Ausdruck in der seitlichen Wölbung des Thorax. Die Kantenkrümmung zeigt sich besonders deutlich, wenn man eine Rippe auf eine ebene Unterlage legt, indem alsdann das eine Ende derselben höher steht als das andere. Die Krümmung um die Längsaxe ist eine sog. Torsionskrümmung, d. h. jede Rippe macht den Eindruck, als wenn sie in ähnlicher Weise gedreht wäre, wie man etwa ein nasses Handtuch beim Auswinden dreht. Die linken Rippen sind dabei nach rechts, die rechten nach links torquirt. An jedem Os costae unterscheidet man ferner drei Theile: 1) ein vorderes Ende, die *Extremitas anterior* s. *sternalis*; 2) ein Mittelstück, den Körper, *Corpus costae*; und 3) ein hinteres Ende, *Extremitas posterior* s. *vertebralis*. Die

Extremitas anterior ist gewöhnlich etwas stärker entwickelt als der übrige Theil der Rippe und nicht selten kolbig angeschwollen. Dieselbe geht ohne scharfe Grenze in den Körper der Rippe über, an welchem man einen oberen stumpfen und einen unteren scharfen Rand, ferner eine äussere convexe und eine innere concave Fläche unterscheidet. An der inneren Fläche findet sich dicht über dem unteren Rande eine deutliche Längsrinne, der *Sulcus costalis*, welcher zur Aufnahme für den oberen Ast der Intercostalgefässe und -nerven bestimmt ist. Der Sulcus costalis ist von zwei Leisten eingefasst, von denen die eine längs des unteren Randes der Rippe verläuft und dem M. intercostalis externus zum Ansatz dient, während sich an der anderen, höher gelegenen Leiste der M. intercostalis internus inserirt. Die Grenze zwischen dem Körper und der *Extremitas posterior* ist durch eine Einbiegung, den Rippenwinkel, *Angulus costae*, gegeben, welcher den Zacken des M. ilio-costalis theils zum Ursprung theils zum Ansatz dient. Die Rippenwinkel rücken immer weiter nach lateralwärts, je weiter man an den Rippen von oben nach unten herabgeht, d. h. die Extremitas posterior wird, je weiter nach abwärts, um so länger und ist also bei der XII. Rippe am längsten. Das mediale Ende der Extremitas post. ist zu dem Rippenköpfchen, *Capitulum costae*, angeschwollen. Das Rippenköpfchen zeigt entsprechend der Ansatzstelle an die Wirbel eine Gelenkfläche, welche bei der I., XI. und XII. Rippe einfach, dagegen bei den übrigen durch eine Leiste, die *Crista capituli*, in eine obere und untere Facette getheilt ist — entsprechend dem Umstande, dass alle Rippen mit Ausnahme der I., XI. und XII. sich mit ihren Ansätzen immer zwischen zwei benachbarte Wirbelkörper hineinschieben. In einiger Entfernung lateralwärts vom Capitulum costae befindet sich an der hinteren Fläche der Rippenhöcker, *Tuberculum costae*, welcher sich ebenfalls durch eine Gelenkfacette mit dem Querfortsatz des entsprechenden Wirbels in Verbindung setzt. Der zwischen dem Capitulum und dem Tuberculum costae gelegene, etwas eingeschnürte Theil der Rippe wird als Rippenhals, *Collum costae*, bezeichnet. An dem letzteren kann man noch einen oberen und einen unteren scharfen Rand, *Crista colli superior* und *inferior*, unterscheiden; die hintere Fläche des Rippenhalses zeigt meistens in Folge der hier befestigten Bänder ein rauhes Aussehen.

Eine gewisse Ausnahmestellung in Bezug auf ihr Aussehen nehmen im Vergleich zu den übrigen die beiden oberen und die beiden unteren Rippen ein. Die I. Rippe ermangelt vollständig jeder Flächenkrümmung, d. h. die Flächen sind eben, während dagegen die Kanten ausserordentlich stark gekrümmt sind. Diese Flächen sind nahezu in gleicher Ebene mit der Apertura thoracis sup. gelegen, müssen somit als eine

obere und eine untere Fläche bezeichnet werden. Das Capitulum costae besitzt, wie schon erwähnt, bei der I. Rippe eine einfache Gelenkfläche. Ihr Rippenwinkel fällt mit dem Tuberculum costae zusammen, so dass also Extremitas posterior und Rippenhals identisch sind. Am medialen Rande der I. Rippe findet sich ein kleiner, mitunter scharfkantiger Vorsprung, das *Tuberculum Lisfranci* s. *scaleni*, an welchem sich der M. scalenus anticus ansetzt, und welches man nicht allein bei chirurgischen Operationen, sondern auch am Skelet stets besser fühlen als sehen kann. In chirurgischer Beziehung ist das Tuberculum Lisfranci deswegen sehr wichtig, weil vor demselben die V. subclavia, hinter demselben in einer besonderen transversalen Rinne, dem sogen. *Sulcus subclavius*, die A. subclavia (und theils hinter theils über der letzteren der Plexus brachialis) gelegen ist. Auch für die Vene kann sich mitunter an der oberen Fläche der I. Rippe eine ähnliche Furche und dicht vor der letzteren, in unmittelbarer Nähe der Knorpelknochengrenze, noch ein kleiner, glatter Höcker für den M. subclavius vorfinden. Die II. Rippe schliesst sich in Bezug auf ihr Aussehen an die I. Rippe an, d. h. sie ist ebenfalls durch ihre starke Kantenkrümmung ausgezeichnet; doch stellt sich bei ihr schon eine geringe Flächenkrümmung ein. An der äusseren Fläche der II. Rippe findet sich (etwa in der Mitte derselben) eine Rauhigkeit für den M. serratus anticus, welche eigenthümlicher Weise bei den übrigen Rippen nicht deutlich ausgeprägt ist. Die XI. und XII. Rippe sind hauptsächlich dadurch characterisirt, dass bei denselben die Crista capituli und die Gelenkfläche des Tuberculum völlig fehlen. Endlich ist an den letzteren im Gegensatz zu den beiden oberen Rippen ihre schwache Kantenkrümmung besonders zu erwähnen.

Das vordere Ende der XII. Rippe ist ziemlich genau in einer Verbindungslinie zwischen der Mitte der Achselhöhle und der Crista ossis ilei gelegen.

Eine von der Knorpelknochengrenze der X. Rippe nach abwärts gezogene Verticale trifft die Spina ant. sup ossis ilei.

B. Die Bänder des Thorax.

a) Die Bänder des Brustbeins und der vorderen Enden der Rippen und des Schlüsselbeins.

1. Die Gelenkverbindung zwischen Sternum und Clavicula, *Articulatio sterno-clavicularis*, ist betreffs der Formation ihrer Gelenkflächen schwer in eine der bekannten Kategorieen von Gelenken zu bringen und könnte noch am ehesten als eine Art von Amphiarthrose[1]) bezeichnet werden, deren Kapsel jedoch der Clavicula

[1]) Unter einer Amphiarthrose versteht man ein Gelenk mit planen Knorpelflächen und straffer Kapsel, welche den beiden articulirenden Knochen nur eine beschränkte Beweglichkeit gegen einander gestattet.

ziemlich freie Bewegungen gestattet, und deren Gelenkflächen in ihrer Form sehr variabel sind. Im Sterno-claviculargelenk sind, abgesehen von geringfügigen Rotationen um die Längsaxe, hauptsächlich zwei zu einander in senkrechter Richtung stehende Bewegungen ausführbar, nämlich: 1) die Hebung und Senkung der Clavicula, wie sie z. B. beim Achselzucken zugleich mit der Hebung und der darauf folgenden Senkung der Schulter ausgeführt werden; 2) die Vorwärts- und Rückwärtsbewegung der Clavicula, von denen die letztere so weit ausgedehnt werden kann, dass die A. subclavia völlig gegen die erste Rippe gepresst wird und Blutleere der oberen Extremität eintritt. Die Kapsel des Sterno-claviculargelenks ist zwar nicht straff, aber kräftig entwickelt und besitzt in der Gelenkhöhle noch einen Meniscus, eine faserknorplige Scheibe, welche an ihrer Peripherie mit der Kapsel überall fest verbunden ist und dazu dient, die starke Reibung etwas auszugleichen, welche zwischen dem Schlüsselbein und dem Brustbein bei den häufigen und mannigfachen Bewegungen des Schultergürtels stattfinden muss.

2. Das *Lig. interclaviculare* verläuft zwischen den beiden medialen Enden der Schlüsselbeine über die Incisura semilunaris sterni hinweg und ist mit der letzteren verwachsen.

3 Das *Lig. costo-claviculare* verläuft zwischen dem Knorpel der I. Rippe und dem medialen Ende des Schlüsselbeins, indem es medianwärts an das Brustbein, lateralwärts an den M. subclavius grenzt. Das Lig. costo-claviculare ebenso wie das Lig. interclaviculare dienen dazu, das Schlüsselbein besser zu fixiren und eine zu freie Beweglichkeit desselben zu verhindern.

4. Die Gelenkverbindungen zwischen dem Sternum und den 7 oberen (wahren) Rippen, *Articulationes sterno-costales*, stellen wirkliche Gelenkhöhlen dar; nur die I. Rippe ist gewöhnlich knorplig mit dem Brustbein verwachsen.

5. Die *Ligg. sterno-costalia anteriora* (*Ligg. sterno-costalia radiata* von Hyrtl) liegen als Verstärkungsbänder an der vorderen Seite der Articulationes sterno-costales und stellen unregelmässige Fasern vor, welche in das Periost an der Vorderfläche des Brustbeins ausstrahlen. Das auf diese Weise verstärkte Periost wird auch als *Membrana sterni antica* bezeichnet.

6. Die *Ligg. sterno-costalia posteriora* liegen in derselben Weise an der hinteren Fläche der Articulationes sterno-costales und bilden hinten, ebenso in das Periost ausstrahlend, die *Membrana sterni postica*.

7. Das *Lig. costo-xiphoideum* ist ein dreiseitiges Band mit nach oben gekehrter Basis, welches von der Vorderfläche des Proc. xiphoi-

deus zu den Knorpeln der beiden VII. Rippen aufsteigt und zur Befestigung des Schwertfortsatzes dient, so dass derselbe nicht zu weit nach hinten in die Bauchhöhle hineingedrückt werden kann.

b) Bänder zwischen den einzelnen Rippen.

1. Die *Ligg. intercostalia anteriora* s. *coruscantia* liegen als sehnige Streifen zwischen den Rippenknorpeln und ersetzen die Mm. intercostales externi, welche hier fehlen. Sie haben in Folge dessen denselben Faserverlauf, wie ihn die Intercostales externi hier haben würden, d. h. sie verlaufen von oben und lateralwärts nach unten und medianwärts.

2. Die *Ligg. intercostalia posteriora* liegen zwischen den hinteren Enden der Rippen und ersetzen daselbst die Mm. intercostales interni, welche wiederum an dieser Stelle fehlen. In Folge dessen haben sie genau denselben Faserverlauf, wie ihn die letzteren Muskeln hier haben würden, d. h. sie verlaufen von oben und lateralwärts nach unten und medianwärts.

c) Die Bänder der hinteren Rippenenden.[1])

1. Die Gelenkverbindungen zwischen dem Rippenköpfchen und dem dazu gehörigen Wirbelkörper, *Articulationes capituli costae* (s. *costo-vertebrales*), besitzen an der Vorderfläche ein medianwärts ausstrahlendes Verstärkungsband, welches man als *Lig. costo-vertebrale* s. *radiatum* (*Lig. capituli costae anterius* von Hyrtl) bezeichnet hat, und welches in das Periost an der Seitenfläche der Wirbelkörper ausstrahlt. Das Band spannt sich, wenn die Rippe nach hinten gezogen wird, indem es eine zu weite Bewegung des Rippenköpfchens nach vorn verhindert. Bei den mit einer Crista capituli versehenen Rippen (s. S. 106) ist die letztere durch das sogen. *Lig. capituli costae intermedium* mit der benachbarten Zwischenwirbelscheibe derart verbunden, dass die Gelenkhöhle in eine obere und eine untere Hälfte getheilt wird.

2. Die Gelenkverbindungen zwischen dem Rippenhöcker und dem Querfortsatz des zugehörigen Wirbels, *Articulationes tuberculi costae* (s. *costo-transversariae*), werden hauptsächlich durch ein starkes Band fixirt, welches an der hinteren Fläche derselben vom Rippenhöcker zum Querfortsatz des zugehörigen Wirbels verläuft, das *Lig. tuberculi costae inferius* (*Lig. costo-transversale posterius* von

[1]) Bei den in der Nomenclatur dieser Bänder herrschenden Differenzen, welche das Verständniss dieses Capitels in der bedauerlichsten Weise erschweren, habe ich es für zweckmässig erachtet, mich ausschliesslich an die Henle'schen Bezeichnungen zu halten und nur die von Hyrtl (oder Heitzmann) dafür gebrauchten Synonyme in Parenthese hinzuzufügen.

Heitzmann); dasselbe spannt sich, wenn die Rippe zu weit nach vorn gezogen wird. Ein *Lig. tuberculi costae superius* geht von dem Rippenhöcker zu dem Querfortsatz des nächst höheren Wirbels.

3. Das *Lig. costo-transversarium anticum* (*Lig. colli costae anterius* von Heitzmann) geht, sich medianwärts an das Lig. intercostale posterius anschliessend, vom Hals einer Rippe zum unteren Rand der nächst oberen Rippe und des Querfortsatzes, mit welchem diese Rippe articulirt Zwischen diesem Bande und dem Wirbelkörper zieht der hintere Ast der Intercostalnerven und Intercostalgefässe zum Rücken hin.

4. Das *Lig. costo-transversarium posticum* (*Lig. colli costae posterius* von Heitzmann) liegt hinter dem vorigen und verläuft, sich mit demselben kreuzend, vom Hals einer Rippe schräg nach oben und medianwärts zur hinteren Fläche des Gelenk- und Querfortsatzes des nächst höheren Wirbels. Der hintere Ast der Intercostalnerven und Intercostalgefässe geht lateral von diesem Bande nach hinten.

5. Zwischen dem Rippenhals und dem dazu gehörigen Querfortsatz liegt eine Bandmasse, welche die hier befindliche Lücke vollständig ausfüllt. Henle theilt diese Bandmasse in einen oberen Abschnitt, *Lig. colli costae superius*, und einen unteren Abschnitt, *Lig. colli costae inferius*, welche durch lockeres Bindegewebe von einander getrennt sind.

Durch die eben beschriebenen Gelenke und Bänder sind nun die hinteren Rippenenden derartig fixirt, dass an denselben im wesentlichen nur eine Rotation um die Längsaxe des Rippenhalses stattfinden kann. Wenn aber der Hals der Rippe um seine Längsaxe hin und her gedreht wird, muss das vordere Ende derselben gehoben und gesenkt werden, wie dies beim Ein- und Ausathmen geschieht.

6. Zwischen der XII. Rippe, den Querfortsätzen der Lendenwirbel und dem hinteren Theile der Crista ossis ilei liegt das *Lig. lumbo-costale*, welches mit dem vorderen Blatt der Fascia lumbodorsalis (s. S. 101) identisch ist. Lateralwärts geht dasselbe in den M. obliquus int. und transversus abdominis über.

C. Die Brustmuskeln.

Zu den Brustmuskeln rechnet man: 1) den *M. pectoralis major*; 2) den *M. pectoralis minor* (auch *M. serratus anticus minor* genannt); 3) den *M. serratus anticus* (*major*); 4) den *M. subclavius*; 5) die *Mm. intercostales externi*; 6) die *Mm. intercostales interni*; 7) den *M. triangularis sterni* (*M. transversus thoracis ant.* von Henle); 8) die *Mm. subcostales* (*M. transversus thoracis post.* von Henle) und 9) das Zwerchfell, *Diaphragma*.

1. Der *M. pectoralis major* entspringt mit einer *Portio clavicularis* von den zwei medialen Dritteln der Clavicula, mit einer *Portio*

sterno-costalis von der Vorderfläche des Sternum bis nahe zur Medianlinie hin und von den Knorpeln der 6 bis 7 oberen Rippen. Ausserdem kommt constant eine Ursprungszacke (*Portio abdominalis*) von dem vorderen Blatt der Scheide des M. rectus abdominis her. Die Fasern des Pectoralis major convergiren nach lateralwärts und setzen sich an der Spina tuberculi majoris des Oberarms fest.

Zwischen dem M. pectoralis major und dem M. deltoideus findet sich dicht unter der Clavicula eine dreiseitige, mit lockerem Bindegewebe gefüllte Lücke, das *Trigonum infraclaviculare* s. *deltoideo-pectorale*, welches sich unter der Haut als eine Vertiefung, die sogen. Mohrenheim'sche Grube, markirt. Schon unter der Haut ist in dieser Grube etwas lateral der Proc. coracoideus zu fühlen. Geht man an dieser Stelle praeparando in die Tiefe, so trifft man daselbst unter der Fascia coraco-pectoralis die A. subclavia, welche hier bei Blutungen unterbunden werden kann. Medianwärts und nach vorn von der A. subclavia liegt die gleichnamige Vene, lateralwärts und nach hinten von der A. subclavia der Plexus brachialis. In die Mohrenheim'sche Grube dringt ausserdem die wichtigste Hautvene des Armes, die V. cephalica, zwischen Deltoideus und Pectoralis major hinein, um in die V. subclavia zu münden. Endlich bricht an dieser Stelle der Ramus deltoideus der A. thoracico-acromialis aus der Tiefe zur Haut durch.

Function: der Pectoralis major adducirt den Oberarm, d. h. er zieht ihn an den Rumpf heran und rollt ihn zu gleicher Zeit nach einwärts[1]). Wenn der Oberarm jedoch fixirt ist, wie dies z. B. unwillkürlich bei grosser Athemnoth geschieht, wenn das betreffende Individuum sich mit den Armen auf eine feste Unterlage stützt (Orthopnoe), so kann der Pectoralis major vermittelst der Portio sterno-costalis Rippen und Brustbein heben und dadurch zur Inspiration beitragen.

Mot. Nerven: die *Nn. thoracici antt.* (aus dem *Plexus brachialis*).

2. Der *M. pectoralis minor* (wegen seines zackigen Ursprunges auch als *M. serratus anticus minor* bezeichnet) entspringt von der II. bis V. Rippe mit 4 Zacken, von denen die oberste mitunter fehlen kann, und setzt sich an dem Proc. coracoideus des Schulterblattes an.

Zwischen dem oberen Rande des Muskels und der Clavicula ist eine dreiseitige Lücke, das *Trigonum clavi-pectorale* gelegen, welches durch die Fascia coraco-pectoralis ausgefüllt ist. Unmittelbar hinter der letzteren ist die A. und V. subclavia gelegen.

Function: der M. pectoralis minor zieht das Schulterblatt nach vorn und ein wenig nach abwärts, wie dies z. B. beim Schieben von

[1]) Unter dem Einwärtsrollen und Auswärtsrollen des Oberarms versteht man Drehungen um die Längsaxe desselben. Unter Abduction und Adduction versteht man das Entfernen und Heranziehen des Oberarms von und zu dem Rumpfe. Das sogen. Heben des Armes ist also auch eine Abductionsbewegung, das Senken desselben eine Adductionsbewegung zu nennen.

Lasten oder bei einem sehr kräftigen Stoss nach vorn geschieht. Ist der Schultergürtel (Scapula + Clavicula) fixirt, wie dies z. B. bei dem eben erwähnten Zustand der Orthopnoe durch Aufstützen des Armes auf eine feste Unterlage bewirkt wird, so kann der Pectoralis minor ebenfalls die Rippen, von denen er entspringt, heben und somit als Inspirationsmuskel fungiren.

Mot. Nerven: wie beim M. pectoralis major.

3. *M. serratus anticus* (*major*) entspringt mit 8 (manchmal mit 9) Zacken von den 8 (bis 9) obersten Rippen und verläuft alsdann, dicht auf der äusseren Fläche des Thorax aufliegend, zwischen dem Thorax und dem M. subscapularis nach hinten, um sich am medialen Rande (der sogen. Basis) des Schulterblattes anzusetzen. Doch ist zu bemerken, dass der grösste Theil der Serratusfasern mehr nach dem unteren Winkel des Schulterblattes convergirt. Die Zacken des Serratus greifen in die Ursprungszacken des Obliquus abdominis ext. und Latissimus dorsi ein.

Die Function des Serratus besteht bei Contraction aller seiner Fasern darin, dass das Schulterblatt nach vorn gezogen wird. Er verhält sich also ähnlich wie der Pectoralis minor, indem er ganz besonders beim Schieben von Lasten und beim Stossen nach vorn in Thätigkeit tritt. Da jedoch der grösste Theil der Serratusfasern nach dem unteren Winkel der Scapula convergirt, so wird der Muskel im Stande sein, mittelst der letzteren diesen Winkel nach lateralwärts zu ziehen, wie dies nothwendig ist, wenn der Oberarm über die Horizontale hinaus gehoben werden soll[1]). Wenn der Schultergürtel (wie z. B. bei der Orthopnoe) fixirt ist, so kann auch der Serratus anticus die Rippen heben, von denen er entspringt, d. h. als Inspirationsmuskel dienen.

Mot. Nerv: der *N. thoracicus longus* aus dem *Plexus brachialis*.

4. Der *M. subclavius* entspringt zwischen den Fasern des Lig. costo-claviculare von der Knorpelknochengrenze der I. Rippe und geht zur unteren Fläche des Schlüsselbeinkörpers, wo sich für ihn eine besondere Rinne befindet.

Function: der M. subclavius zieht das Schlüsselbein nach unten und medianwärts und trägt auf diese Weise dazu bei, dasselbe besser gegen das Sternum zu befestigen. Wird die Clavicula jedoch (wie z. B. beim Aufstemmen der beiden Arme) festgestellt, so kann er die

[1]) Bei einer Lähmung des Serratus ist also die Hebung des Arms beschränkt, und wenn sie ausgeführt wird, bleibt der untere Winkel der Scapula fast unverändert in seiner Lage stehen.

I. Rippe nach oben ziehen und dadurch ebefnalls bei der Inspiration in Thätigkeit treten.

Mot. Nerv: der M. subclavius wird wie der M. pectoralis major und minor von einem der *Nn. thoracici antt.* (aus dem *Plexus brachialis*) innervirt. Der feine Zweig, welcher diesen Muskel versorgt, wird jedoch auch vielfach als besonderer Ast, *N. subclavius*, bezeichnet.

5. Die *Mm. intercostales externi* verlaufen zwischen je zwei benachbarten Rippen in der Richtung von hinten und oben nach vorn und unten. Die Muskeln fehlen jedoch zwischen den Rippenknorpeln, wo sie durch die Ligg. intercostalia antt. ersetzt werden.

6. Die *Mm. intercostales interni* haben einen Faserverlauf, welcher sich mit dem der vorigen kreuzt, d. h. sie verlaufen von vorn und oben nach hinten und unten. Sie fehlen zwischen den hinteren Enden der Rippen und sind hier durch die Ligg. intercostalia postt. ersetzt. Denjenigen Theil der Mm. intercostales interni, welcher zwischen den Rippenknorpeln liegt, hat man auch als *Mm. intercartilaginei* bezeichnet.

Was die Function der Intercostalmuskeln anbelangt, so sollen nach dem sogen. Hamberger'schen Schema[1]) die Intercostales externi und die Intercartilaginei Inspirationsmuskeln sein, während die Intercostales interni Exspirationsmuskeln darstellen. Gegen das Hamberger'sche Schema lässt sich jedoch einwenden, dass, wenn sich die Interni und Externi zugleich contrahiren, die Rippen einander genähert werden müssen, wie dies bei der Inspiration geschieht. In Folge dessen könnte man beide auch für inspiratorische Muskeln erklären. Nach Henle haben indessen die Mm. intercostales externi und interni noch eine andere Function, welche in neuerer Zeit wohl von allen Anatomen als zweifellos anerkannt wird, nämlich die Function, bei starker Inspiration ein zu tiefes Einsinken der Intercostalräume, bei starker Exspiration ein Hervordringen der Lunge zwischen die Rippen und eine eventuelle Einklemmung von Lungentheilen zu verhüten. Würde sich nämlich anstatt der Mm. intercostales zwischen den Rippen eine Membran befinden, so würde die letztere bei der Inspiration durch die Elasticität der Lunge nach einwärts gezogen werden, d. h. die Intercostalräume würden stark einsinken. Umgekehrt würde sich bei der Exspiration die Lunge zwischen die Intercostalräume drängen und dieselben hervor-

[1]) Da beim Heben der Rippen die Insertionspunkte der Intercostales externi und Intercartilaginei sich einander nähern, die Insertionspunkte der Intercostales interni sich von einander entfernen, so nahm Hamberger an, dass die ersteren zur Hebung der Rippen, also zur Inspiration, die letzteren zur Senkung derselben, also zur Exspiration, bestimmt seien.

wölben, ganz besonders dann, wenn (wie z. B. beim Husten) bei geschlossener Stimmritze eine kräftige Exspirationsbewegung gemacht wird. Bei sehr starker Exspiration könnten sogar Theile der Lunge zwischen die Rippen eingeklemmt werden. Da jedoch die Intercostalräume anstatt eines Bandes Muskeln enthalten, welche sich zum Theil bei der Exspiration zum Theil bei der Inspiration contrahiren, so wird dem Druck oder Zug innerhalb des Thoraxraumes auf die wirksamste Weise Widerstand geleistet.

Dass letztere Ansicht richtig ist, dafür spricht das Verhalten der Muskeln bei einer Anomalie, welche man als Bildung eines Rippenfensters bezeichnet hat — wenn nämlich zwei Rippen durch zwei Knochenbrücken nach Art eines vierseitigen Fensters unbeweglich mit einander verbunden sind. Da die Rippen an der Stelle des Fensters gegen einander nicht bewegt werden können, so müsste der von dem Rippenfenster umschlossene Theil der Mm. intercostales in Folge ihres Nichtgebrauches bald degeneriren, wenn die Intercostalmuskeln hauptsächlich auf die Annäherung oder Entfernung der Rippen zu und von einander einen Einfluss ausüben würden. Da indess die Intercostales in einem solchen Rippenfenster stets ebenso kräftig entwickelt sind wie in den übrigen Intercostalräumen, so ist der Beweis geliefert, dass die eben erwähnte Henle'sche Ansicht richtig ist. Henle macht auch darauf aufmerksam, dass die Intercostalmuskeln nur dort (an den vorderen und hinteren Enden der Rippen) fehlen, wo bereits von aussen andere starke Muskeln (vorn der Pectoralis major und hinten die Rückenmuskeln) angelagert sind.

Mot. Nerven: die *Nn. intercostales.*

7. Der *M. triangularis sterni* s. *sterno-costalis* (*M. transversus thoracis anterior* von Henle) entspringt vom Seitenrande des Sternum und geht mit 5 Zacken zu den Knorpeln der II. bis VI. Rippe; doch können einige von diesen Zacken fehlen.

Function: Da der Muskel an der Innenfläche der vorderen Thoraxwand liegt, so wird derselbe durch seine Contraction die Rippen, an welchen er sich inserirt, etwas nach einwärts ziehen, also bei starker Exspiration mit aushelfen können.

Mot. Nerven: die vorderen Enden der *Nn. intercostales.*

8. Die *Mm. subcostales* (*M. transversus thoracis posterior* von Henle) liegen als verstreute Zacken an der Innenfläche der hinteren Rippenenden und haben denselben Verlauf wie die Mm. intercostales interni; nur überspringen sie eine oder mehrere Rippen.

Function: Die Mm. subcostales scheinen (ebenso wie die hinter ihnen gelegenen Mm. intercostales intt.) als Exspiratoren zu wirken. Bei Individuen, welche viel an Athemnoth gelitten haben, sollen sie stark entwickelt sein.

Mot. Nerven: die *Nn. intercostales.*

Henle hat den *Triangularis sterni* und die *Subcostales* als *Transversi thoracis* bezeichnet, 1) weil dieselben entsprechend der schrägen Lage der Rippen mit ihren Fasern im Ganzen horizontal verlaufen, und 2) weil er zwischen den letztgenannten Muskeln und den Bauchmuskeln eine Parallele zieht. Die *Intercostales extt.* haben

nämlich denselben Faserverlauf wie der *Obliquus abdominis externus*, die *Intercostales intt.* verlaufen ebenso wie die Fasern des *Obliquus abdominis internus*, in welche sie sich auch unmittelbar fortsetzen, der *Triangularis* und die *Subcostales* würden dem *Transversus abdominis* gleichwerthig sein. Man kann sich daher vorstellen, dass in einer früheren Entwicklungsperiode die Innenfläche des Thorax mit einem einzigen M. transversus thoracis ausgekleidet gewesen ist, von welchem der Triangularis und die Subcostales die letzten Ueberbleibsel darstellen.

9. Das Zwerchfell, *Diaphragma*, bildet einen in der Fläche ausgebreiteten, platten und dünnen Muskel, welcher, abgesehen von einzelnen ihn durchbohrenden Oeffnungen, die Bauchhöhle und die Brusthöhle vollständig von einander scheidet. Am Zwerchfell kann man a) einen sehnigen Theil, *Pars tendinea* s. *Centrum tendineum*, und b) einen musculösen Theil, *Pars carnosa*, unterscheiden.

a) Der sehnige Theil nimmt die mittlere, also centrale Partie des Zwerchfells ein und hat die Form eines Kleeblattes, von dessen drei Blättern sich gewöhnlich eins nach vorn, eins nach links und eins nach rechts erstreckt, während der hintere Rand der kleeblattförmigen Figur concav ist. Auf dem vorderen Blatt des Centrum tendineum ruht das Herz mit dem Herzbeutel; die beiden seitlichen Blätter sind zur Auflagerung für die linke und rechte Lunge bestimmt. Unweit der Medianlinie, aber zugleich nach rechts und hinten gelegen, befindet sich im Centrum tendineum eine vierseitige Lücke, das *Foramen quadrilaterum*, welches vorn und hinten von transversalen, links und rechts von sagittalen Sehnenfasern begrenzt wird. Das Foramen quadrilaterum dient zum Durchtritt für die V. cava inf. und für einzelne Zweige des N. phrenicus, die Rami phrenico-abdominales, welche durch das Zwerchfell zur oberen Fläche der Leber ziehen.

b) Der musculöse Theil nimmt die periphere Partie des Zwerchfells ein und lässt sich in drei Abschnitte oder Portionen zerlegen. Die erste, kleinste Portion des Zwerchfells, *Portio sternalis*, entspringt von der hinteren Fläche des Proc. xiphoideus (und dem hinteren Blatt der Rectusscheide) mit einer oder mehreren unregelmässigen Zacken. Die zweite Portion, *Portio costalis*, nimmt ihren Ursprung an einer nur wenig abwärts gebogenen Verbindungslinie zwischen der Mitte des VII. Rippenknorpels und der Spitze der XII. Rippe mit einer Anzahl von Zacken, von denen jede einer Rippe entspricht. Die dritte Portion, *Portio lumbalis* s. *vertebralis*, bildet den hintersten Theil des Muskels und wird wieder in zwei Abschnitte zerlegt, welche man als medialen oder inneren Schenkel, *Crus mediale* s. *internum*, und als lateralen oder äusseren Schenkel, *Crus laterale* s. *externum*, bezeichnet hat.

Die beiden medialen Schenkel entspringen jederseits von den

Körpern des III. und IV. Lendenwirbels (rechts gewöhnlich ein Stück tiefer als links) und verlaufen alsdann nach oben, indem zwischen ihnen eine unmittelbar vor der Wirbelsäule gelegene Oeffnung bleibt, der sogen. Aortenschlitz, *Hiatus aorticus*, durch welchen die Aorta und hinter derselben der Ductus thoracicus hindurchtreten. Nach der Bildung des Aortenschlitzes kreuzen sich die beiden medialen Schenkel und divergiren alsdann von Neuem, um etwas nach links hinüberzugehen und eine zweite Oeffnung zwischen sich zu fassen, welche man als *Hiatus oesophageus*[1]) bezeichnet hat, und durch welche der Oesophagus und die beiden Nn. vagi (der linke etwas mehr nach vorn, der rechte etwas mehr nach hinten gelegen) hindurchtreten.

Der laterale Schenkel der Portio vertebralis entspringt jederseits von zwei Sehnenbogen, welche man auch als *Ligg. arcuata Halleri* (*internum und externum*) bezeichnet hat. Der erste, mediale von diesen Sehnenbogen spannt sich von der Seitenfläche des I. (oder II.) Lendenwirbelkörpers zur Spitze des Querfortsatzes desselben Wirbels hinüber und überbrückt den M. psoas major, welcher somit unter ihm hervortritt und nach abwärts zieht. Der zweite, laterale Sehnenbogen schliesst sich an den ersten unmittelbar an und geht von dem Querfortsatze des I. (oder II.) Lendenwirbels bis zur Spitze der XII. Rippe hin, indem er den M. quadratus lumborum überbrückt; fehlt dieser Sehnenbogen, so findet sich an seiner Stelle zwischen der Pars lumbalis und costalis eine ziemlich grosse, mit Bindegewebe ausgefüllte Lücke vor. Von diesen beiden Sehnenbogen erstrecken sich nun die Muskelfasern des Crus laterale ziemlich senkrecht nach oben bis zum Centrum tendineum hin.

Zwischen dem medialen und dem lateralen Schenkel der Portio vertebralis pflegt meistens jederseits der Grenzstrang des N. sympathicus hindurchzutreten. Ausserdem passiren durch eine Lücke in dem medialen Schenkel: 1) auf der rechten Seite die V. azygos, auf der linken die V. hemiazygos; 2) auf beiden Seiten die zu einem Zweige vereinigten Nn. splanchnicus major und minor, welche von dem Brustst rang des Nn. sympathicus zu dem in der Bauchhöhle gelegenen Ganglion coeliacum und renali-aorticum verlaufen. Da die letztgenannte Lücke mitunter tief abwärts reicht und den medialen Schenkel deutlich spaltet, so hat dies dazu Veranlassung gegeben, anstatt zweier Schenkel drei auf jeder Seite, nämlich ein *Crus inter-*

[1]) Es ist zu beachten, dass der *Hiatus aorticus* ebenso wie das For. quadrilaterum von sehniger Substanz eingefasst ist, welche sich bei den Contractionen des Zwerchfells zurückzieht und somit eine Erweiterung dieser Oeffnungen bewirkt — während der *Hiatus oesophageus* gänzlich zwischen Muskelfasern liegt, deren Zusammenziehung ihn verengern muss.

num, *medium* und *externum* zu unterscheiden. Von vielen Autoren wird diese Dreitheilung sogar als constant angesehen. Nicht selten findet übrigens noch eine weitere Spaltung des einen oder anderen Zwerchfellschenkels statt, wenn nämlich irgend eines der sub 1 und 2 erwähnten Organe anstatt in der angegebenen Weise isolirt durch den einen oder anderen Schenkel hindurchtritt[1]). Auch kann es vorkommen, dass zwischen den verschiedenen Portionen des Diaphragma sich in der Muskelsubstanz Lücken vorfinden, an welchen die Pleura (oder das Pericard) und das Peritoneum nur noch durch lockeres Bindegewebe von einander geschieden sind. Constant findet sich eine dreieckige Lücke dieser Art jederseits neben dem Sternum zwischen der Portio sternalis und costalis und sehr häufig eine zweite hinten etwas oberhalb der Spitze der XII. Rippe zwischen der Pars vertebralis und costalis des Diaphragma vor. Durch beide Lücken können eitrige Ansammlungen aus der Brusthöhle in die Bauchhöhle (oder auch in umgekehrter Richtung) leichter als an irgend einer anderen Stelle des Zwerchfells durchbrechen. Auch die Möglichkeit des Durchtritts von Eingeweidebrüchen durch diese Lücken ist vorhanden.

Das Zwerchfell, im Ganzen betrachtet, hat eine kuppelförmige Gestalt, und zwar muss man, entsprechend der concaven Basis der linken und rechten Lunge eine linke und rechte Kuppel von einander unterscheiden, von denen die letztere (entsprechend dem darunterliegenden, stärker entwickelten rechten Leberlappen) stets ein gewisses Stück höher steht. Der höchste Punkt der Kuppel liegt bei mittlerem Zwerchfellstande etwa in der Höhe des IV. Sterno-costal-Gelenkes. Bei tiefster Inspiration, bei welcher sich das Zwerchfell sehr abflacht, ist der niedrigste Stand desselben um einen Intercostalraum tiefer, also in der Höhe des V. Rippenknorpelansatzes an das Sternum. Bei tiefster Exspiration, also beim höchsten Stande des Zwerchfells, entspricht der höchste Punkt der Kuppel dem III. Rippenknorpel, liegt also wieder um einen Intercostalraum höher als bei mittlerem Stande desselben.

Der Function nach ist das Zwerchfell wesentlich ein Athemmuskel, welcher hauptsächlich beim ruhigen Athmen functionirt, indem er sich zum Zweck der Inspiration durch seine Contraction abflacht und dadurch Luft in die Lunge saugt. Während der Exspiration wird das schlaffe Zwerchfell durch die Bauchpresse nach oben gedrängt und hierdurch die Luft aus den Lungen herausgetrieben.

Mot. Nerv: der *N. phrenicus* vom *Plexus cervicalis*.

---

[1]) So theilt z. B. Hyrtl den hier so bezeichneten medialen Schenkel in ein Crus internum, medium und externum ein. Den lateralen Schenkel rechnet er zur Pars costalis.

D. Die Fascien der Brustmuskeln.

1. Die freie Oberfläche des M. pectoralis major ist von einer dünnen Fascie bekleidet, welche man als oberflächliches Blatt der Fascia pectoralis oder auch als oberflächliche Brustfascie, *Fascia pectoralis superficialis*, bezeichnet hat, und auf welcher noch der unterste Theil des Platysma und eine dünne Bindegewebslage, die schon erwähnte allgemeine Körperfascie gelegen ist (s. S. 80 sub 1). Die oberflächliche Brustfascie ist oben mit der Clavicula und medianwärts mit dem Sternum verwachsen. Lateralwärts senkt sie sich in die Mohrenheim'sche Grube ein, um mit der tiefen Brustfascie zu verschmelzen. Nach abwärts setzt sie sich auf die äussere Fläche des M. serratus anticus major und in die Fascia superficialis abdominis fort. Ausserdem schlägt sich diese Fascie von dem unteren Rand des Pectoralis major auf den unteren Rand des Latissimus mittelst stärkerer bogenförmiger Fasern herüber, welche als Langer'scher Achselbogen oder *Processus falciformis axillaris* besonders benannt sind. Dieser Theil der Fascie (auch als *Fascia axillaris* bezeichnet) ist mit der Haut der Achselhöhle fest verwachsen, beide werden durch die folgende Fascie nach einwärts gezogen, so dass die sogen. Achselgrube, *Fovea axillaris*, entsteht.

2. Wenn man den M. pectoralis major quer durchschneidet und zurückschlägt, so findet man vor dem M. pectoralis minor das tiefe Blatt der Fascia pectoralis, gewöhnlich als *Fascia coraco-pectoralis* (oder als *Fascia clavi-pectoralis*) bezeichnet. Diese tiefe Fascie geht dicht vor dem M. pectoralis minor und dem M. subclavius zur Clavicula und dem Proc. coracoideus und erstreckt sich nach abwärts bis zur Fascia axillaris, mit welcher sie verschmilzt. Nach Henle soll sogar die Fascia axillaris durch die Fascia coraco-pectoralis nach oben und einwärts gezogen werden, deren Zug somit, wie bereits oben erwähnt ist, die eigentliche Ursache der Bildung der Achselgrube sein würde. Während die Fascia coraco-pectoralis in ihrem unteren Theile nur schwach und dünn ist, zeigt sie sich oberhalb des M. pectoralis minor erheblich stärker und besitzt hier noch insofern eine besondere Bedeutung, als sie mit der Scheide der (hinter ihr gelegenen) grossen Axillargefässe derartig verbunden ist, dass die letzteren bei der Aufwärts- oder Vorwärtsbewegung der Clavicula erweitert und das Blut in dieselben hineingesogen werden muss. Hier (im Trigonum clavi-pectorale) ist die Fascie noch durch einen stärkeren fibrösen Streifen, das von Henle so benannte *Lig. coraco-claviculare anticum* verstärkt, welches vom Proc. coracoideus nach oben und medianwärts zum Schlüsselbein zieht und bei sehr

mageren Personen sogar unter der Haut der Mohrenheim'schen Grube gefühlt werden kann.

3. Die Aussen- und die Innenfläche der Rippen und Intercostalmuskeln werden von zarten Bindegewebslagen bekleidet, von denen man die innere als *Fascia endothoracica* besonders bezeichnet hat. Die letztere überzieht auch die obere Fläche des Zwerchfells und wird ihrerseits wiederum an der Innenfläche grösstentheils von der Pleura austapezirt.

E. Die Achselhöhle und die Regionen des Thorax.

Die Achselhöhle, *Cavitas axillaris*, ist äusserlich durch die Achselgrube, *Fossa axillaris*, markirt und nimmt die Gegend des Ansatzes der oberen Extremität an den Rumpf ein. Die vordere Wand derselben wird durch die Mm. pectoralis major und minor, die hintere Wand durch die Mm. latissimus und teres major, weiter in der Tiefe aber durch den M. subscapularis gebildet. Die mediale Wand besteht aus dem Thorax, an dessen Aussenfläche der M. serratus anticus gelegen ist, während endlich die laterale Wand sehr schmal ist und den Mm. biceps und coraco-brachialis entspricht. Dringt man von unten her weiter nach oben in die Achselhöhle hinein, so gelangt man lateralwärts zum Schultergelenk und medianwärts in das lockere Bindegewebe, welches sich hinter dem M. pectoralis minor zwischen dem Thorax und der Clavicula bis zu den Mm. scaleni erstreckt. In diesem lockeren Bindegwebe ziehen die A. und V. subclavia und der Plexus brachialis nach abwärts. Von den Gefässen ist am meisten medianwärts und zugleich am oberflächlichsten, d. h. dicht an der Fascia axillaris, die Ven. axillaris, lateralwärts von derselben die Art. axillaris gelegen. Die Art. axillaris ist ihrerseits von den drei Strängen umgeben, welche der Plexus brachialis an dieser Stelle bildet. Von den beiden vorderen Strängen des Plexus entspringt gablig mit zwei Wurzeln der N. medianus, welcher hier oben nach vorn und etwas lateral von der Art. axillaris gelegen ist. Von den Lymphdrüsen der Achselhöhle liegt ein Theil dicht unter der Fascia axillaris, ein anderer Theil begleitet die Vene nach aufwärts. Der Rest der Achselhöhle ist mit Fett ausgefüllt. Ueber die kleineren hier gelegenen Gefässe und Nerven muss betreffenden Ortes nachgesehen werden.

Zur besseren Orientirung hat man sich an der Aussenfläche des Thorax verschiedene Linien gezogen, mittelst deren es möglich ist, die Lage verschiedener Punkte genauer zu bestimmen. Am Seitenrande des Sternum verläuft die Sternallinie nach abwärts. Von der Brustwarze hat man trotz deren unbeständiger Lage die Mammillarlinie vertical nach unten gezogen. In der Mitte zwischen Mammillar- und Sternallinie ist die Parasternallinie gelegen. Eine aus

der Mitte der Achselhöhle nach abwärts gezogene Verticale wird Axillarlinie genannt: doch empfiehlt es sich aus praktischen Gründen wohl mehr, anstatt einer Axillarlinie drei anzunehmen, nämlich eine vordere Axillarlinie, welche man sich von dem unteren Rande des Pectoralis major, eine mittlere Axillarlinie, welche man sich von der Mitte der Achselhöhle, und eine hintere Axillarlinie, welche man sich von dem unteren Rande des M. latissimus dorsi abwärts gezogen denkt. Als Scapularlinie bezeichnet man endlich eine Senkrechte, welche durch die untere Spitze des Schulterblattes hindurchgelegt wird. Die Lage der Brustwarze ist selbst beim Manne und beim virginalen Weibe nicht fest zu bestimmen: am häufigsten ist noch die Brustwarze in der Höhe des IV. Intercostalraums gelegen. Die Furche, welche durch den vorspringenden unteren Rand des M. pectoralis major an der Aussenfläche des Thorax hervorgerufen wird, hat man als Sibson'sche Furche, die unterhalb der Clavicula zwischen Deltoideus und Pectoralis major gelegene Vertiefung (s. S. 111) als Mohrenheim'sche Grube bezeichnet. Weitere Anhaltspunkte für die Lagebestimmung der einzelnen Theile werden hinten durch die Wirbeldornen, vorn und seitlich durch die Rippen gegeben. Die letzteren können leicht von dem *Angulus Ludovici* aus (s. S. 104) abgezählt werden, welcher dem Ansatz der II. Rippe an das Sternum entspricht.

IX. Bauchmuskeln und Bauchfascien, Leistencanal u. Regionen des Bauches.

A. Die Bauchmuskeln.

Man rechnet zu denselben: 1) den *M. obliquus abdominis externus*; 2) den *M. obliquus abdominis internus*; 3) den *M. transversus abdominis*; 4) den *M. rectus abdominis;* 5) den *M. pyramidalis;* 6) den *M. quadratus lumborum*, welcher jedoch auch nach Belieben zu den Hüftmuskeln gezählt werden kann. Abgesehen von dem letzteren grenzen alle übrigen Bauchmuskeln in der Medianlinie der vorderen Bauchwand mittelst eines sehnigen Streifens an einander, welcher vom Proc. xiphoideus bis zur Symphysis pubis verläuft und als *Linea alba* bezeichnet wird. Etwa in der Mitte ist die Linea alba durch eine rundliche Narbe, den Nabel, *Umbo*, unterbrochen, welcher etwa der Grenze zwischen dem III. und IV. Lendenwirbel entspricht.

1. Der *M. obliquus abdominis externus* entspringt gewöhnlich von der Aussenfläche der 7 untersten Rippen mit 7 Zacken, welche in die

Zacken des Serratus anticus und des Latissimus dorsi eingreifen. Die Fasern des Muskels verlaufen genau in derselben Richtung wie die der Mm. intercostales externi, d. h. von hinten und oben nach vorn und unten, und gehen medianwärts in eine Aponeurose[1]) über, welche sich bis zur Linea alba erstreckt. Die Ansatzlinie des Obliquus externus ist durch das Labium externum der Crista ossis ilei, das Lig. Pouparti und endlich die Linea alba gegeben.

Zwischen dem hinteren (freien) Rande des M. obliquus externus und dem vorderen Rande des M. latissimus liegt unmittelbar über der Crista ossis ilei ein dreieckiger Zwischenraum, in welchem die Fasern des M. obliquus internus zum Vorschein kommen. Dieses Dreieck, das Petit'sche Dreieck, *Triangulum* s. *Trigonum Petiti*, dessen Basis also durch die Crista ossis ilei, dessen vorderer Rand durch den M. obliquus abdominis externus, dessen hinterer Rand durch den Latissimus dorsi gebildet wird, und dessen Spitze nach oben liegt, stellt eine etwas schwächere Stelle der Bauchwand vor, weil hier die Fasern des M. obliquus externus fehlen. Das linke Trigonum Petiti wird von den Chirurgen mitunter zur Anlegung eines künstlichen Afters benutzt. Durch beide Trigona können auch in seltenen Fällen die sogen. Lumbalhernien durchtreten.

2. Der *M. obliquus abdominis internus* entspringt hinten von der Fascia lumbo-dorsalis, unten von dem Labium medium der Crista ossis ilei und dem Lig. Pouparti und geht in eine Aponeurose über, welche sich oben an dem unteren Thoraxrand (den 3—4 untersten Rippen) und medianwärts an der Linea alba ansetzt. Die obersten Fasern des Obliquus internus verlaufen senkrecht zu der Faserrichtung des Obliquus externus, also wie die Mm. intercostales interni, in welche sie auch zwischen den untersten Rippen ohne scharfe Grenze übergehen. Die mittleren Fasern gehen allmählig in die horizontale Verlaufsrichtung über, die unteren Fasern schlagen, je weiter unten um so ausgeprägter, die Richtung nach abwärts ein. Die am meisten abwärts gelegenen Fasern des Obliquus internus gehen endlich als *M. cremaster* (Heber des Hodens) durch den Leistencanal in den Hodensack hinab, wo sie das untere Ende des Hodens schlingenförmig umgreifen.

3. Der *M. transversus abdominis* entspringt von der Innenfläche der 6 untersten Rippen[2]) mit eben so viel Zacken, ferner hinten von der Fascia lumbo-dorsalis, unten von dem Labium int. der Crista ossis ilei und dem Poupart'schen Bande. Der Uebergang von dem Muskelfleisch in die Aponeurose desselben ist durch eine ziemlich regelmässige, halbmondförmige Linie gegeben, welche man als *Linea semi-*

[1]) Unter einer Aponeurose versteht man eine jede platte, d. h. in der Fläche ausgebreitete Sehne, welche mehr den Character einer sehnigen Haut trägt.

[2]) Das Verhältniss der eben genannten drei Bauchmuskeln zum Thorax ist also ein derartiges, dass der *Obliquus externus* an der Aussenfläche, der *Obliquus internus* am unteren Rande, der *Transversus* an der Innenfläche desselben befestigt ist.

lunaris Spigelii bezeichnet hat. Die Aponeurose des Muskels erstreckt sich, wie die der beiden vorigen, bis zur Linea alba hin.

4. Der *M. rectus abdominis* entspringt von den Knorpeln der V. bis VII. Rippe (mitunter noch vom Proc. xiphoideus) und zieht in verticaler Richtung nach abwärts, um sich zwischen der Symphysis und dem Tuberculum ossis pubis festzusetzen. Der Muskel ist während seines Verlaufs durch 3 bis 4 sehnige Streifen, *Inscriptiones tendineae*, unterbrochen.

5. Mit dem M. rectus in eine gemeinsamen Scheide eingeschlossen findet sich der *M. pyramidalis*, welcher zwischen Symphysis und Tuberculum ossis pubis entspringt und sich an der Linea alba inserirt. Der kleine Muskel ist beim Menschen inconstant, jedoch bei den Beutelthieren sehr stark entwickelt, bei denen er die wichtige Bestimmung hat, den Beutel zu tragen, in welchem sich die Jungen befinden.

Der M. rectus abdominis ist von einer sehnigen Scheide, der sogen. Rectusscheide eingeschlossen, welche durch die Aponeurosen der übrigen Bauchmuskeln, nämlich des M. obliquus externus, internus und M. transversus gebildet wird. Die Rectusscheide besteht nun aus einem vorderen und einem hinteren Blatt, welche an der Linea alba mit einander verschmolzen sind. Die drei eben ge-

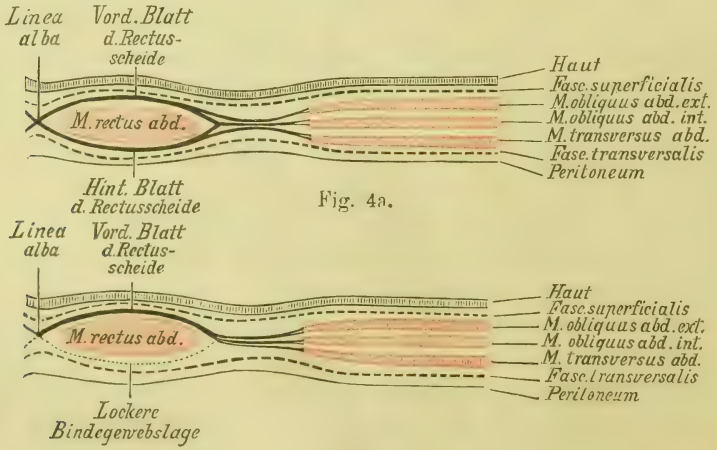

Fig. 4b.

Fig. 4a. Schematischer Durchschnitt durch den oberen Theil der Rectusscheide.
Fig. 4b. Schematischer Durchschnitt durch den unteren Theil der Rectusscheide.

nannten Bauchmuskeln (s. Fig. 4a.) nehmen in folgender Weise an der Bildung derselben Theil. Die Aponeurose des Obliquus ext. bleibt vor dem Rectus, diejenige des Obliquus int. spaltet sich in zwei Blätter, von denen das eine vor dem Rectus, das andere hinter

demselben hinweggeht. Die sehnige Ausbreitung des Transversus endlich verläuft gänzlich hinter dem Rectus. Das vordere Blatt der Rectusscheide wird also durch die ganze Aponeurose des Obliquus ext. und die eine Hälfte der Aponeurose des Obliquus int. gebildet, während das hintere Blatt aus der anderen Hälfte der Aponeurose des M. obliquus internus und aus der ganzen Aponeurose des M. transversus besteht.

Das hintere Blatt der Rectusscheide ist nun in seinen oberen zwei Dritteln eben so stark wie das vordere Blatt; im unteren Drittel wird es dagegen immer schwächer, indem die sehnigen Fasern dünner werden und zuletzt ganz aufhören. Sehr häufig hört jedoch das hintere Blatt der Rectusscheide an der Grenze zwischen dem mittleren und und unteren Drittel mehr scharfrandig unter Bildung einer halbmondförmigen Begrenzungslinie auf, welche man als *Linea semicircularis Douglasi* benannt hat. Unterhalb letzterer Linie ist also das hintere Blatt der Rectusscheide nicht vorhanden, sondern der M. rectus abdominis (s. Fig. 4b.) grenzt hier unmittelbar, d. h. nur durch eine dünne Bindegewebslage geschieden, an die hinter ihm liegende Fascia transversalis, da unterhalb der Linea Douglasi (nach der Darstellung der meisten Autoren) die Aponeurosen sämmtlicher Bauchmuskeln, des Obliquus ext., int. und Transversus in das vordere Blatt der Rectusscheide übergehen.

Die Bedeutung dieses Dünnerwerdens des hinteren Blattes der Rectusscheide im unteren Drittel sucht Henle darin, dass der Eintritt der A. und V. epigastrica inf. in die Scheide erleichtert werden soll. Nach anderen Autoren ist das hintere Blatt der Scheide im unteren Drittel deswegen so dünn, damit beim Manne das Emporsteigen der in der Füllung begriffenen Blase, beim Weibe dasjenige des wachsenden schwangeren Uterus weniger Widerstand findet.

Function der Bauchmuskeln: Da sich die Bauchmuskeln in allen Richtungen der Windrose mittelst ihres Faserverlaufes kreuzen, so muss, wenn sie sich zusammenziehen, auf die im Abdomen befindlichen Eingeweide ein sehr vollkommener Druck ausgeübt werden, welcher dazu dienen kann, bei der Exspiration das Zwerchfell nach oben zu drängen, ferner den Darminhalt, wie z. B. bei der Kothentleerung, nach abwärts und den Mageninhalt, wie beim Erbrechen, nach aufwärts zu bewegen, endlich beim Weibe während der Geburt den Foetus herauszupressen und bei beiden Geschlechtern die Blase zu entleeren. Sämmtliche Bauchmuskeln stellen also bei vereinter Wirkung die sogen. Bauchpresse, *Premula abdominalis*, dar. Der Rectus und Obliquus ext. sind ferner noch besonders im Stande, den Thorax nach vorn und abwärts zu ziehen, wie dies z. B. bei Verbeugungen geschieht (vorausgesetzt, dass das Becken feststeht). Wenn umgekehrt der Thorax fixirt ist, so können diese

Muskeln die vordere Beckenhälfte heben. Die Bauchmuskeln können auch bei starker Exspiration mitwirken, indem sie die Rippen nach abwärts ziehen.

Mot. Nerven für sämmtliche soeben genannten Bauchmuskeln: die untersten *Nn. intercostales* und die oberen Zweige des *Plexus lumbalis*, insbesondere der *N. ilio-hypogastricus* und *N. ilio-inguinalis.*

6. Der *M. quadratus lumborum* entspringt von dem unteren Rande der XII. Rippe und den Querfortsätzen sämmtlicher Lendenwirbel und setzt sich an dem hinteren Theil der Crista ossis ilei an. Er bildet also ein ähnliches Viereck wie das Lig. lumbo-costale, vor welchem er unmittelbar gelegen ist.

Function: der M. quadratus lumborum hebt diejenige Beckenhälfte, an welcher er sich ansetzt — wie dies z. B. beim Gehen oder Stehen auf einem Bein geschieht, um das Becken in der Gleichgegewichtslage zu erhalten. Steht man z. B. auf dem linken Beine, so müsste die rechte Beckenhälfte heruntersinken, wenn dies nicht der M. quadratus lumborum durch seine Contraction verhindern würde. In dieser Wirkung wird der Muskel noch durch den untersten Theil des Extensor dorsi communis unterstützt. Bildet das Becken den festen Punkt, so zieht der Quadratus lumborum die XII. Rippe nach abwärts und kann dann als Exspirationsmuskel dienen.

Mot. Nerven: directe Zweige des *Plexus lumbalis.*

B. Die Fascien der Bauchwand.

An der Bauchwand kann man zwei Fascien, nämlich 1) die *Fascia superficialis abdominis* und 2) die *Fascia transversalis abdominis.* unterscheiden.

1. Die *Fascia superficialis abdominis* liegt unter der Haut und überzieht den Obliquus ext. und das vordere Blatt der Rectusscheide, indem sie sich nach oben, hinten und unten ohne scharfe Grenze in die oberflächlichen Fascien der benachbarten Körpergegenden fortsetzt. Die Fascie ist unten mit dem Poupart'schen Bande und der Crista ossis ilei verwachsen.

2. Die *Fascia transversalis abdominis* (*Fascia transversa* von Hyrtl) liegt nicht nur an der Innenfläche des M. transversus sondern der ganzen Bauchwand, indem sie sich nach hinten auch auf die Vorderfläche des M. quadratus lumborum und nach oben auf die untere Fläche des Zwerchfells forterstreckt. Nach innen von dieser Fascie ist alsdann das Bauchfell oder Peritoneum als eine besondere Haut gelegen. Unten ist die Fascia transversalis mit der Crista ossis ilei und mit dem Poupart'schen Bande verwachsen. Durch

den Leistencanal sendet diese Fascie einen sackartigen Fortsatz, den *Proc. vaginalis fasciae transversalis*, nach abwärts, welcher als *Tunica vaginalis communis* (*Fascia infundibuliformis*) um den Hoden und Samenstrang eine vollständige Hülle bildet. An ihrer Aussenfläche ist diese Hülle vom M. cremaster bedeckt.

Der unterste Theil der Fascia transversalis, welcher an das Poupart'sche Band stösst, stellt das von Henle so bezeichnete *Lig. inguinale internum*, d. h. einen ziemlich starken sehnigen Streifen dar, dessen Fasern zunächst von der Spina ilium ant. sup. an parallel mit dem Poupart'schen Bande verlaufen, um sich weiterhin unter dem inneren Leistenring nach medianwärts und oben zu wenden und auf diese Weise einen halbmondförmigen Vorsprung, den *Processus falciformis* (die *Plica semilunaris*) des inneren Leistenringes, zu bilden. Das von Henle so benannte *Lig. inguinale externum* würde ungefähr mit dem von mir weiterhin zu beschreibenden Poupart'schen Bande identisch sein. Endlich hat Henle als *Adminiculum lineae albae* eine dreieckige Bindegewebsplatte bezeichnet, welche als Verdichtung der Fascia transversalis über der Symphysis pubis gelegen ist und mit der Linea alba zusammenhängt.

C. Der Leistencanal.

Für die Beschreibung des Leistencanals ist es nöthig, vorher zu erwähnen, dass das Poupart'sche Band (auch als Schenkelbogen, *Arcus cruralis*, bezeichnet) einen derben sehnigen Streifen bildet, welcher sich von dem Tuberculum ossis pubis bis zur Spina ant. sup. ossis ilei erstreckt (s. Fig. 6 S. 127) und genau der Grenze zwischen vorderer Bauchwand und Oberschenkel entspricht. Diese Grenze, an welcher die Haut weniger fettreich ist und durch fibröse Stränge mit dem Lig. Pouparti zusammenhängt, ist äusserlich durch die sogen. Leistenfurche, *Sulcus inguinalis*, markirt. Nach medianwärts läuft das Poupart'sche Band in zwei ligamentöse Fortsetzungen aus. Die eine Fortsetzung des Poupart'schen Bandes (s. Fig. 6) geht längs des oberen Randes des Schambeins bis zur Linea alba hin und wird als *Lig. Collesi* (*Lig. Gimbernati reflexum* von Henle) bezeichnet, die andere Fortsetzung, das *Lig. Gimbernati* (s. Fig. 7 S. 128), geht nach unten und medianwärts, um sich am Pecten ossis pubis festzusetzen. Das letzere Band ist von dreiseitiger Form und mit einem lateralwärts concaven Rande versehen. Beide, das Lig. Collesi ebensowohl wie das Lig. Gimbernati, sind also nicht besondere Bänder, sondern nur medianwärts gelegene Ausstrahlungen des Poupart'schen Bandes.

Oberhalb des Lig. Pouparti, an der lateralen Seite des M. rectus abdominis, liegt nun der Leistencanal, *Canalis inguinalis*, durch welchen beim Manne der Samenstrang hindurchgeht (gebildet aus dem Ausführungsgange des Hodens, dem Vas deferens und der A. und V. spermatica interna). Der Samenstrang wird ausserdem noch

von einem sympathischen Nervengeflecht, dem Plexus spermaticus int., begleitet, welcher jedoch mitunter mehr einen einfachen Strang darstellt und dann als N. spermaticus int. bezeichnet wird. Endlich gehen noch durch den Leistencanal zwei Aeste des Plexus lumbalis, nämlich der N. spermaticus externus und der N. ilio-inguinalis, und schliesslich die von einer kleinen Vene begleitete A. spermatica ext. (aus der A. epigastrica inf.) hindurch. Beim Weibe zieht anstatt des Vas deferens das vordere Ende des Lig. rotundum durch den Leistencanal hindurch. Die Vasa spermatica int. gehen beim Weibe gar nicht in den Leistencanal hinein, sondern zum Lig. latum uteri hin. Die anderen Nerven und Gefässe verhalten sich wie beim Manne.

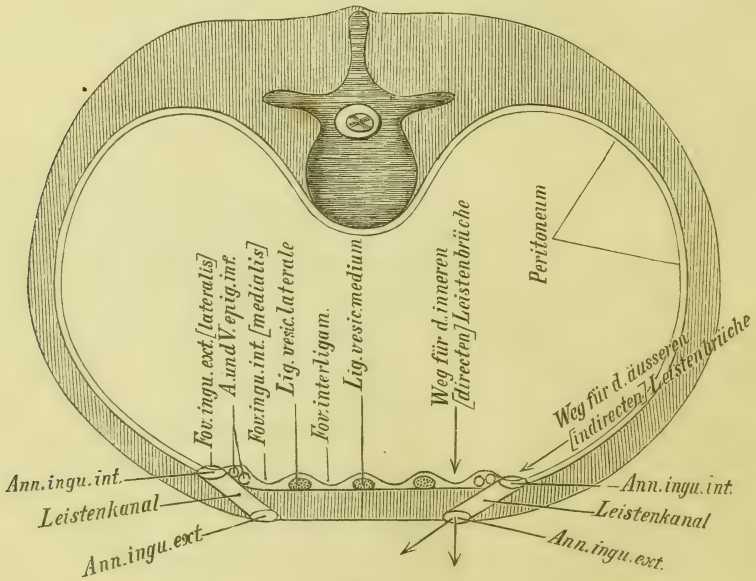

Fig. 5.

Schematischer Horizontalschnitt durch den Leistencanal.

Die Richtung, in welcher der Leistencanal die vordere Bauchwand durchzieht (s. Fig. 5 S. 126), entspricht ungefähr dem Faserverlauf des M. obliquus abdominis ext., d. h. der Leistencanal verläuft von hinten, oben und lateralwärts nach vorn, unten und medianwärts. Indem der Canal in dieser Richtung die Bauchwand durchbricht, muss derselbe eine vordere (oder äussere) und eine hintere (oder innere) Oeffnung in der letzteren bilden.

Die vordere, zugleich mehr medial gelegene Oeffnung, der sogen. äussere Leistenring, *Annulus inguinalis externus* (s.

subcutaneus von Waldeyer), liegt zwischen den Sehnenfasern des *M. obliquus abdominis externus* (s. Fig. 6), welcher diese Oeffnung mit einem oberen und zugleich medial gelegenen sehnigen Streifen, *Crus superius* s. *mediale*, und mit einem zweiten, unteren und zugleich lateral gelegenen, ebenso beschaffenen Streifen, *Crus inferius* s. *laterale*, umfasst. Zwischen den beiden Crura befindet sich jedoch eigentlich nicht eine ringförmige Oeffnung, sondern ein dreieckiger Spalt, dessen obere Ecke durch besondere, von dem Poupart'schen Bande bogenförmig nach medianwärts ziehende Sehnenfasern, die sog. *Fibrae intercolumnares*, zu dem Annulus inguinalis externus abgerundet wird.

Die hintere, zugleich mehr lateral gelegene Oeffnung des Leistencanals (s. Fig. 7 S. 128) bildet den inneren Leistenring, *Annulus inguinalis internus* (s. *subperitonealis* von Waldeyer), welcher von der *Fascia transversalis abdominis* gebildet wird; letztere Fascie ist jedoch an dieser Stelle nicht durchbrochen, sondern setzt sich als eine besondere Hülle, die sogen. Tunica vaginalis communis, in den Hodensack

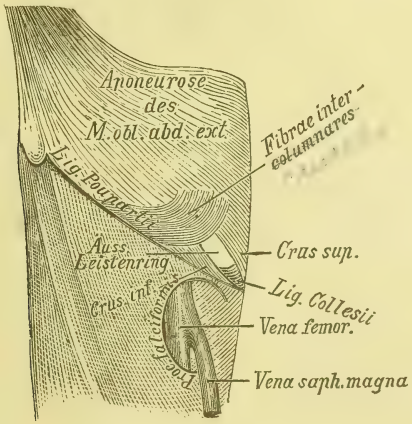

Fig. 6.

Vorderansicht des äusseren Leistenringes und der Fovea ovalis des rechten Oberschenkels.

fort. An der medialen und unteren Seite des inneren Leistenringes ist die Fascia transversalis zu einem sichelförmigen Vorsprunge, dem *Processus falciformis*, verdickt, über welchen hinweg sich das Vas deferens und beim Manne die A. und V. spermatica int. in den Leistencanal einsenken. Das obere und untere Ende des Proc. falciformis hat man auch noch als *Crus superius* und *inferius* desselben besonders von einander unterschieden.

Der Boden oder die untere Wand des Leistencanals wird durch das vorhin erwähnte Lig. Collesi gebildet. An der Bildung seiner übrigen Wände nehmen die Bauchmuskeln in folgender Weise Theil. Der *M. obliquus ext.* umfasst, wie eben erwähnt, den Leistencanal mittelst seiner Sehnenfasern, wird also von diesem Canal durchbohrt. Der *M. obliquus int.* ist an dieser Stelle musculös und geht mit dem Samenstrang durch den Leistencanal zum Hoden hinab, welchen er als *M. cremaster* schlingenförmig umgreift. Der *M. transversus* endlich geht mit seiner Sehne völlig über dem Leistenkanal nach medianwärts. Es sei hier noch einmal betont, dass die *Fascia transversalis* den ganzen Canal sozusagen austapezirt, indem sie sich von der Innenfläche der vorderen Bauchwand durch denselben nach dem Hoden begiebt und hierbei als Tunica vaginalis communis Hoden und Samenstrang völlig umhüllt, worüber Näheres bei den Hüllen des Hodens nachzusehen ist.

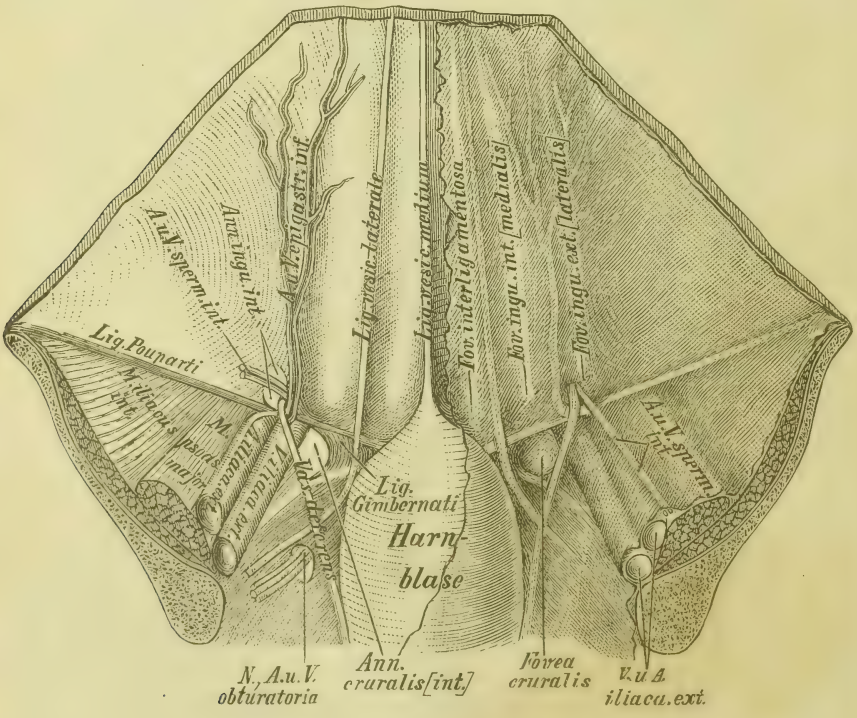

Fig. 7.

Die vordere Bauchwand von hinten (von der Bauchhöhle aus) gesehen.

Auf der linken Seite ist das Peritoneum hinwegpräparirt, während es auf der rechten Seite die Bauchwand bedeckt. Links sind die A. und V. sperm. int. abgeschnitten und nach lateralwärts zurückgeschlagen. Rechts sieht man die vom Bauchfell bedeckten Gebilde unter demselben hindurchschimmern.

Das Bauchfell, *Peritoneum*, überzieht beim Erwachsenen die ganze Gegend des inneren Leistenringes als eine glatte Haut, die verschiedene kleine Falten bildet, welche durch die darunterliegenden Organe abgehoben werden. Zwischen und neben diesen Falten sind verschiedene kleine Gruben gelegen. Am medialen Rande des Annulus inguinalis internus steigen zunächst in verticaler Richtung die A. und V. epigastrica inf. in die Höhe und heben, besonders bei gespannter Bauchwand, eine kleine Falte des Peritoneums, die sogen. *Plica epigastrica*, empor (s. Fig. 5 u. 7). Zu beiden Seiten dieser Falte findet sich nun je eine Grube, von denen die lateral gelegene seitens der Chirurgen gewöhnlich als *Fovea inguinalis externa*, die medianwärts gelegene als *Fovea inguinalis interna* bezeichnet wird. Die Fovea inguinalis externa (besser als *Fovea inguinalis lateralis* zu bezeichnen) entspricht in ihrer Lage genau dem inneren (subperitonealen) Leistenringe (s. Fig. 5) und kommt eben lediglich dadurch zu Stande, dass das Peritoneum an dieser Stelle eine kleine Bucht in den inneren Leistenring hinein bildet. Die Fovea inguinalis interna (besser als *Fovea inguinalis medialis* zu bezeichnen) entspricht wieder in ihrer Lage genau dem äusseren (subcutanen) Leistenringe, d. h. wenn man von hinten her in sagittaler Richtung die Fovea inguinalis interna durchbohrt, so kommt man vorn am äusseren Leistenring heraus.

Die beiden eben genannten Gruben dienen sehr häufig Eingeweidebrüchen, den sogen. Leistenbrüchen, *Herniae inguinales*, zum Durchtritt, indem unter Umständen durch die Bauchpresse in diese Gruben Darmtheile oder Netzstücke hineingedrängt werden, welche weiterhin durch den äusseren (subcutanen) Leistenring unter die Haut treten. Diejenigen Leistenbrüche, welche in die Fovea inguinalis externa eindringen, werden nun als äussere oder indirecte[1]) Leistenbrüche, *Herniae inguinales externae* s. *indirectae*, bezeichnet; dieselben gelangen durch den inneren (subperitonealen) Leistenring in den Leistencanal hinein, in welchem sie (s. Fig. 5) sozusagen einen natürlichen, praeformirten Weg finden, um durch den äusseren (subcutanen) Leistenring in den Hodensack zu gelangen. Dieser praeformirte Weg wird nämlich durch den Proc. vaginalis der Fascia transversalis gebildet, von welchem bereits S. 125 erwähnt wurde, dass er den Leistencanal gewissermassen austapezirt, indem er zugleich den Samenstrang und weiter abwärts auch den

[1]) Anstatt von „äusseren und inneren Leistenbrüchen" sollte besser von „lateralen und medialen Leistenbrüchen" die Rede sein. Der Ausdruck „indirect" ist hier im Gegensatz zu „direct" (d. h. grade) gebraucht, weil die indirecten Leistenbrüche den schrägen Weg durch den Leistencanal nehmen, um nach aussen zu gelangen.

Hoden allseitig nach Art eines Sackes umhüllt. In diesem, am inneren Leistenringe sich öffnenden Sacke würde also neben einem etwa vorhandenen äusseren Leistenbruch stets noch der Samenstrang und weiter unten der Hoden gelegen sein. Natürlich müssen die äusseren Leistenbrüche bei ihrem Eintritt in den Proc. vaginalis fasciae transversalis das Peritoneum vor sich durch den Leistencanal in den Hodensack hinabdrängen; dieser Theil des Peritoneums wird alsdann als Bruchsack bezeichnet. Nach aussen würde der Bruchsack von dem eben erwähnten Fortsatz der Fascia transversalis umgeben sein. Schon ein Blick auf die Lage der Fovea inguin. ext. auf Fig. 7 zeigt, dass die äusseren Leistenbrüche nach ihrem Austritt aus dem Leistencanal gewöhnlich vor dem Samenstrang und etwas lateralwärts von demselben liegen müssen. Diejenigen Leistenbrüche dagegen, welche in die Fovea inguinalis interna eindringen, werden als innere oder directe Leistenbrüche, *Herniae inguinales internae* s. *directae*, bezeichnet; dieselben müssen (s. Fig. 5) einen graden Weg durch die Bauchwand nehmen, um schliesslich ebenfalls durch den äusseren (subcutanen) Leistenring unter die Haut zu treten. Auf diesem Wege müssen die inneren Leistenbrüche ausser dem Peritoneum stets noch dasjenige Stück der vorderen Bauchwand vor sich herdrängen, welches der Fovea inguinalis int. entspricht. Ihr Bruchsack wird also ausser dem Peritoneum noch aus der Fascia transversalis und den Sehnen- und Muskelfasern der Mm. transversus und obliquus int. bestehen, während sie ja natürlich zwischen den Sehnenfasern des Obliquus ext. hindurchgehen, da die letzteren den äusseren Leistenring mittelst der beiden Crura umgeben. Die inneren Leistenbrüche liegen beim Austritt aus dem Leistencanal gewöhnlich medianwärts und etwas nach vorn von dem Samenstrang. Jedoch ist zu beachten, dass sich bei älteren Brüchen mit sehr weiter Bruchpforte das Lageverhältniss zum Samenstrange ändern kann, indem die einzelnen oben genannten Theile des letzteren sowohl bei den äusseren wie bei den inneren Leistenbrüchen auseinander gedrängt werden und den Bruchsack zwischen sich fassen können. Unter allen Umständen sind aber ebensowohl die beiden Leistengruben wie die inneren und äusseren Leistenbrüche stets oberhalb des Poupart'schen Bandes gelegen.

Medianwärts von der Fovea inguinalis int. liegt ferner noch jederseits eine Falte des Peritoneums, die *Plica vesicalis lateralis* (*Plica vesico-umbilicalis lateralis*), welche durch das Lig. vesicae laterale (die ehemalige, später obliterirte Nabelarterie) gebildet wird. Endlich befindet sich noch in der Medianebene des Körpers eine dritte unpaare Falte, die *Plica vesicalis media* (*Plica vesico-umbilicalis media*),

welche durch das Lig. vesicae medium (den letzten Ueberrest des ehemaligen Urachus) abgehoben wird. Auch zwischen der Plica vesicalis media und lateralis liegt jederseits eine Vertiefung, welche man wohl am besten als *Fovea interligamentosa*[1]) bezeichnen kann, die indessen keine besondere Bedeutung beansprucht, weil von hier aus nur in ganz seltenen Fällen (zwischen dem Lig. vesicae laterale und dem lateralen Rande des Rectus) Brüche in den Leistencanal einzudringen pflegen. Unterhalb des Poupart'schen Bandes, zwischen der V. cruralis und dem Lig. Gimbernati, liegt endlich der sogen. innere Schenkelring, *Annulus cruralis internus*, über welchen jedoch Näheres erst bei der Beschreibung des Poupart'schen Bandes und der Fascia lata des Oberschenkels gesagt werden wird.

D. Die Regionen des Bauches.

Zur besseren Orientirung denkt man sich an der Aussenfläche des Bauches verschiedene Linien gezogen, durch welche derselbe in eine Anzahl von Gegenden oder Regionen eingetheilt wird. Von diesen Linien verbindet nach Hyrtl die eine die Spitzen der beiden XII. Rippen, eine andere die beiden Spinae ilium antt. supp. mit einander. Nach Henle verläuft die obere Linie zwischen den beiden tiefsten Punkten des unteren Thoraxrandes, die untere Linie zwischen den beiden höchsten Punkten der Darmbeinkämme. Oberhalb der oberen Linie ist die *Regio epigastrica*, zwischen den beiden Linien die *Regio mesogastrica* und unterhalb der unteren Linie die *Regio hypogastrica* gelegen. Eine jede von diesen 3 Regionen zerfällt wieder in einen mittleren und zwei seitliche Abschnitte, welche jedoch ohne scharfe Grenze in einander übergehen. Wenn man will, kann man als Grenze eine der Medianlinie parallele Verticale annehmen, welche man sich von der Mitte des Poupart'schen Bandes jederseits nach oben gezogen denkt. Durch diese beiden Verticallinien wird nun die Regio epigastrica in das in der Mitte gelegene *Epigastrium* (die *Regio epigastrica* im engeren Sinne) und die beiden seitlichen *Regiones hypochondriacae* getheilt. Der vor dem Proc. xiphoideus gelegene Theil des Epigastrium wird auch als Magen- oder Herzgrube oder als Praecordialgegend, *Scrobiculus cordis*, bezeichnet. Die Regiones hypochondriacae liegen unterhalb der untersten Rippenknorpel. An der Regio mesogastrica hat man die mittlere *Regio umbilicalis*, in deren Mitte etwa der Nabel gelegen ist, und die beiden seitlichen *Regiones lumbales* zu

[1]) Von einzelnen Autoren wird die Fovea interligamentosa als *Fovea inguinalis interna*, die Fovea inguinalis interna der Chirurgen als *Fovea inguinalis media* und die Fovea inguinalis externa derselben als *Fovea inguinalis externa* bezeichnet.

unterscheiden. Die Regio hypogastrica endlich wird wiederum in die mittlere *Regio pubis* und die beiden seitlichen *Regiones inguinales* eingetheilt. Die Höhe des Nabels scheint meistens der Grenze zwischen dem III. und IV. Lendenwirbel zu entsprechen.

X. Die Knochen der oberen Extremität.

Zu den Knochen der oberen Extremität werden die Clavicula, die Scapula, der Humerus, der Radius und die Ulna, endlich die Knochen der Hand gerechnet. Unter der Bezeichnung Schultergürtel fasst man die Clavicula + Scapula zusammen.

A. Die Knochen des Schultergürtels.

a) Das Schlüsselbein.

Das Schlüsselbein, *Clavicula*, bildet einen S förmig gekrümmten Röhrenknochen, welcher wie eine Art von Strebepfeiler zwischen dem Brustbein und dem Schulterblatt eingeschaltet ist. Man unterscheidet an der Clavicula: 1) ein mediales Ende, *Extremitas sternalis*; 2) ein mittleres Stück, den Körper, *Corpus claviculae*; 3) ein laterales Ende, *Extremitas acromialis*.

Die *Extremitas sternalis* ist dreikantig und legt sich mittelst einer gewöhnlich etwas concaven Gelenkfläche an die Inc. clavicularis des Manubrium sterni an[1]). An ihrem unteren Theile befindet sich eine Rauhigkeit (mitunter ein Vorsprung) für den Ansatz des Lig. costoclaviculare, welche man dem zu Folge als *Tuberositas costo-clavicularis* oder nach Henle als *Tuberositas costalis* bezeichnen kann. Der Körper ist auf dem Querschnitt rundlich; seine obere Fläche liegt dicht unter der Haut, die untere zeigt eine deutliche Längsrinne, den *Sulcus subclavius*, an welchem sich der M. subclavius befestigt. Die *Extremitas acromialis* der Clavicula ist mehr platt und breit und durch eine ziemlich plane Gelenkfläche mit dem Acromion des Schulterblattes verbunden. Zu beachten ist, dass das laterale Ende der Clavicula mit der Concavität nach vorn gerichtet ist, weil man hieran unterscheiden kann, ob eine isolirte Clavicula eine linke oder rechte

[1]) Bei Personen, welche schwere Lasten auf der Schulter zu tragen pflegen, zeigt die Extremitas sternalis starke Wulstungen, welche leicht zu diagnostischen Irrthümern Veranlassung geben können.

ist. Die obere Fläche der Extremitas acromialis ist meist etwas rauh vom Ansatz des Lig. acromio-claviculare, die untere Fläche zeigt einen gleichfalls rauhen Vorsprung, welcher zum Ansatz für das Lig. coraco-claviculare dient und deswegen auch als *Processus cleido-coracoideus* oder nach Henle als *Tuberositas scapularis* bezeichnet werden kann.

b) Das Schulterblatt.

Das Schulterblatt, *Scapula* s. *Omoplata*, stellt einen platten dreiseitigen Knochen vor, welcher sich vom ersten Intercostalraum bis etwa zur VII. oder VIII. Rippe nach abwärts erstreckt. Man unterscheidet an demselben drei Ränder, drei Winkel und zwei Flächen.

Von den Rändern ist der obere ziemlich scharf und besitzt einen concaven Einschnitt, die *Incisura scapulae*, welche vom Lig. transversum scapulae überbrückt ist. Durch die Incisur, also unterhalb des eben genannten Bandes, geht der N. suprascapularis hindurch, während gewöhnlich die Vasa transversa scapulae über das Lig. transversum hinwegziehen. Lateralwärts von der Incisur liegt der Schulterhaken oder *Processus coracoideus* (Rabenschnabelfortsatz), welcher nach vorn und lateralwärts vorspringt und dem M. coracobrachialis, dem M. pectoralis minor und dem kurzen Kopf des M. biceps zum Ursprunge resp. zum Ansatze dient. Der mediale Rand des Schulterblattes, auch als *Basis scapulae* bezeichnet, ist leicht gebogen und bei ruhiger, aufrechter Körperhaltung ziemlich genau vertical gestellt. Der laterale Rand endlich ist mehr wulstig und zum Ursprung für den M. teres minor bestimmt.

Von den Winkeln ist der obere mediale Winkel nahezu ein rechter und dient dem M. levator anguli scapulae zum Ansatz. Der obere laterale Winkel bildet eine Anschwellung, den Gelenkkopf, *Condylus scapulae*, welcher durch eine flach concave, ovale Gelenkfläche, *Cavitas glenoidea*, mit dem Humerus articulirt. Von der übrigen Scapula ist der Condylus durch eine ringförmige Einschnürung, den Hals, *Collum scapulae*, abgesetzt. Man hat die letztere auch als *Collum anatomicum scapulae* bezeichnet. Im Gegensatz dazu wird das *Collum chirurgicum scapulae* (der gewöhnliche Sitz der Schulterblattbrüche) durch eine Linie bezeichnet, welche sich von der Inc. scapulae durch die sogen. Inc. colli scapulae (s. weiter unten) bis unterhalb des Condylus hinzieht und dann an der Vorderfläche des Schulterblatts wieder bis zur Inc. scapulae zurückläuft. Der Proc. coracoideus würde also lateralwärts von dem Collum chirurgicum

gelegen sein. Dicht oberhalb des Condylus zeigt sich ferner eine Rauhigkeit oder ein Höcker, das *Tuberculum supraglenoidale*, von welchem die Sehne des langen Bicepskopfes entspringt; dicht unterhalb des Condylus ist eine ähnliche zweite Muskelmarke, das *Tuberculum infraglenoidale*, für den langen Kopf des Triceps gelegen. Der untere Winkel der Scapula zeigt gewöhnlich an seiner hinteren Fläche eine etwas rauhe Stelle für den Ansatz des M. teres major.

Von den beiden Flächen ist die vordere vertieft und bildet die *Fossa subscapularis*, welche zum Ursprung für den gleichnamigen Muskel bestimmt ist. Einzelne schräge Leisten, *Costae scapulares*, welche sich an derselben vorfinden, entsprechen nicht etwa den Rippen, mit denen sie sich im Gegentheil kreuzen, sondern sind Muskelmarken für einzelne Portionen des M. subscapularis, welche von und zwischen ihnen entspringen. Nahe dem medialen Rande ist an dieser Fläche die Ansatzlinie des M. serratus ant. major wahrzunehmen, welche nach oben und unten in je ein kleines dreiseitiges Feld ausläuft. Die hintere Fläche der Scapula zeigt in ihrem oberen Theile einen platten dreiseitigen Vorsprung, die Schultergräte, *Spina scapulae*, welche nach oben und vorn in das platte, leicht gebogene Vorgebirge oder *Acromion* übergeht. Der laterale Rand der Spina scapulae ist concav und bildet einen Einschnitt, welcher sich nach lateralwärts auf den Hals der Scapula fortsetzt und deswegen als *Incisura colli scapulae* bezeichnet wird. Den oberhalb der Spina scapulae gelegenen Theil der hinteren Fläche bezeichnet man als *Fossa supraspinata*, den unterhalb derselben liegenden Theil als *Fossa infraspinata*. Beide Gruben dienen den gleichnamigen Muskeln zum Ursprung. Doch ist ein etwas erhöhtes, nahezu dreiseitiges Feld an der hinteren Fläche des unteren Schulterblattwinkels für die bereits erwähnte Insertion des M. teres major bestimmt.

B. Das Oberarmbein.

Das Oberarmbein, *Humerus* s. *Os brachii*, ist ein Röhrenkochen, an welchem man wie an allen Röhrenknochen: 1) ein oberes Ende, 2) ein unteres Ende und 3) das Mittelstück oder den Körper unterscheidet.

Das obere (proximale) Ende des Humerus besitzt eine halbkuglige Anschwellung mit überknorpelter Gelenkfläche, den Oberarmkopf, *Caput humeri*, welcher sich mit dem Condylus scapulae in Articulation setzt. Rings um das Caput humeri läuft eine seichte Rinne, welche man als *Collum anatomicum humeri* bezeichnet hat. Das sogen. *Collum chirurgicum humeri* liegt weiter abwärts dicht

unterhalb der beiden sogleich zu erwähnenden Tubercula humeri. Das obere Ende ist nämlich ferner durch einen lateral gelegenen stärkeren Vorsprung, das *Tuberculum majus*, und einen nach vorn gelegenen schwächeren, das *Tuberculum minus*, ausgezeichnet. Von diesen beiden Vorsprüngen besitzt das Tuberculum minus eine kleine Facette, welche zum Ansatz für die Sehne des M. subscapularis dient. Das Tuberculum majus zeigt dagegen drei Facetten: eine obere für den M. supraspinatus, eine mittlere für den M. infraspinatus und eine untere (hintere) für den M. teres minor. Von dem Tuberculum minus läuft sodann eine Leiste nach abwärts, die *Spina tuberculi minoris*, an welcher sich die Mm. latissimus und teres major mit einer gemeinsamen Sehne ansetzen. Ebenso verläuft vom Tuberculum majus parallel der vorigen eine zweite Leiste nach abwärts, die *Spina tuberculi majoris*, an welcher sich der M. pectoralis major inserirt. Zwischen den beiden Tubercula und den von ihnen ausgehenden Spinae findet sich eine Rinne, der *Sulcus intertubercularis*, welcher zur Aufnahme für die Sehne des langen Bicepskopfes bestimmt ist.

Der Körper des Humerus hat eine dreikantige Form, und zwar ist von den (auch als *Anguli* bezeichneten) drei Kanten die eine nach vorn gekehrt, während die beiden anderen nach hinten liegen. Die drei Flächen, welche auf diese Weise am Körper des Humerus abgegrenzt werden, sind eine vordere mediale, eine vordere laterale und eine hintere Fläche. Von den letzteren zeigt die vordere laterale Fläche etwa in der Mitte eine rauhe Stelle, die *Tuberositas humeri*, an welcher sich der M. deltoideus befestigt. Die vordere mediale Fläche besitzt ziemlich in gleicher Höhe ebenfalls eine Rauhigkeit, die jedoch nicht immer ausgeprägt ist und dem M. coraco-brachialis zur Insertion dient. Die hintere Fläche endlich zeigt ziemlich in der Mitte eine schräg von oben und medianwärts nach unten und lateralwärts verlaufende Furche, den *Sulcus radialis* (s. *spiralis*), welcher sich unterhalb der Tuberositas humeri auf die laterale Fläche fortsetzt, und in welchem der N. radialis und die A. und V. profunda brachii um den Humerus verlaufen.

Das untere (distale) Ende des Humerus ist etwas breit gezogen und besitzt zwei seitliche Vorsprünge, die Oberarmknorren oder *Condyli*, von denen man den medialen als *Condylus internus* s. *flexorius* (*Epicondylus medialis* von Henle) und den lateralen als *Condylus externus* s. *extensorius* (*Epicondylus lateralis* von Henle) bezeichnet. Beide dienen zum Ursprung für die Musculatur des Vorderarms. Der Condylus int. springt erheblich stärker vor als der Condylus ext. und zeigt hinten eine seichte Rinne, *Sulcus ulnaris*, in welcher der N. ulnaris unmittel-

bar unter der Haut gelegen ist und deshalb sehr leicht durch Stoss etc. lädirt werden kann[1]). Der überknorpelte Theil des unteren Humerusendes wird als unterer Gelenkfortsatz, *Processus cubitalis*, bezeichnet; an demselben unterscheidet man einen lateralen, mehr kugligen Theil, *Eminentia capitata* s. *Capitulum humeri* (*Rotula* von J. M. Weber), welcher mit dem Radiusköpfchen, und einen medialen, in transversaler Richtung concaven Theil, *Trochlea* (*Rotula* anderer Autoren), welcher mit der Ulna articulirt. Beide Theile sind durch eine seichte sagittale Rinne von einander getrennt. Oberhalb des Gelenkfortsatzes des Humerus liegen ferner an der Vorderseite zwei Gruben: die kleinere über dem Capitulum humeri, *Fossa anterior minor* (*Fossa radialis*), nimmt in der Beugung des Armes das Radiusköpfchen auf; die grössere, über der Trochlea gelegene *Fossa anterior major* (*Fossa ulnaris*) dient während der Beugung dem Proc. coronoideus der Ulna zur Aufnahme. Hinten besitzt das untere Humerusende nur eine einzige grosse Grube, die *Fossa posterior* s. *Fossa olecrani*, in welche sich bei der Streckung des Armes das Olecranon der Ulna einlagert. Die letztgenannten Gruben sind auch als *Fossae supratrochleares* bezeichnet worden.

C. Die Unterarmknochen.

Der Vorderarm oder Unterarm, *Antibrachium*, besteht aus zwei Knochen, nämlich dem Ellbogenbein, *Ulna* s. *Cubitus*, und der Speiche, *Radius*, welche einen Zwischenraum, das *Spatium interosseum*, zwischen sich fassen.

Beide Knochen sind gegen den Oberarm mittelst der sogenannten Streckung und Beugung des Unterarms beweglich. Ausserdem kann sich aber der Radius um die Ulna drehen, und diese Drehbewegung geht um eine Axe vor sich, welche die Mitte des oberen (proximalen) Radiusendes und des unteren (distalen) Ulnaendes mit einander verbindet. Wird die Drehung so ausgeführt, dass am Ende derselben der Radius und die Ulna parallel neben einander liegen und die Hohlhandfläche nach oben (bei herabhängendem Arm nach vorn) gerichtet ist, so bezeichnet man dies als eine Supinationsbewegung. Wird in umgekehrter Weise der Radius so gedreht, dass er sich am Ende der Drehung spitzwinklig mit der Ulna kreuzt und vor derselben liegt, während der Rücken der Hand zugleich nach oben (bei herabhängendem Arm nach vorn) gekehrt ist, so stellt dies eine Pronationsbewegung dar. Die Supination führt man z. B. aus, wenn man mit der rechten Hand einen Bohrer in ein Brett oder eine Schraube in die dazu gehörige Schraubenmutter hineindreht, die Pronation dagegen, wenn man den Bohrer oder die Schraube wieder herausdreht.

Für die nachfolgende Beschreibung der Unterarmknochen ist stets diejenige

[1]) Der Volksmund hat diese Stelle als „Musikantenknochen“ bezeichnet.

Stellung des Unterarms zu Grunde gelegt, in welcher Radius und Ulna parallel liegen, d. h. vollständig supinirt sind. Im Gegensatz dazu geht die Beschreibung in manchen anderen anatomischen Lehrbüchern von der Mittellage zwischen Pronation und Supination aus, in welcher der Daumen der Hand nach vorn gerichtet ist. In letzterem Falle hat man von einer inneren und äusseren Fläche des Unterarms und der Hand (in dem Sinne von medial und lateral) gesprochen und darnach die Bezeichnungen eingerichtet. Indessen wird das Verständniss der vorliegenden anatomischen Verhältnisse erheblich erleichtert, wenn man von der Supinationsstellung ausgeht und somit eine vordere oder Volarfläche und eine hintere oder Dorsalfläche des Unterarms und der Hand unterscheidet. Es ist hierbei als wichtig zu betonen, dass in der Supinationsstellung von den beiden Knochen des Unterarms die Ulna medial liegt und somit der Kleinfingerseite der Hand entspricht, während sich der Radius lateral, also an der Daumenseite befindet.

a) Die Ulna.

An dem Ellbogenbein oder Ellenbogenbein, *Ulna* s. *Cubitus*, unterscheidet man: 1) ein oberes Ende; 2) ein Mittelstück, den Körper oder *Corpus ulnae*; und 3) ein unteres Ende, welches auch als *Capitulum ulnae* bezeichnet wird.

Das obere (proximale) Ende ist ziemlich dick und durch einen tiefen, überknorpelten Ausschnitt, die *Fossa sigmoidea* s. *Incisura semilunaris major* (*Cavitas sigmoidea* s. *lunata major* von Hyrtl), in zwei Vorsprünge getheilt, von denen der vordere als *Processus coronoideus* (abgeleitet von dem griechischen Worte κορώνη die Krähe) und der hintere als Ellbogenfortsatz, *Olecranon* s. *Proc. anconaeus*, bezeichnet wird. Die von einer sagittalen Kante durchzogene Fossa sigmoidea dient zur Articulation für die Trochlea des Humerus, das Olecranon zum Ansatz für die Tricepssehne. An der lateralen Seite des Proc. coronoideus findet sich ausserdem eine kleine halbmondförmige Gelenkfläche, *Sinus lunatus ulnae* s. *Incisura semilunaris minor* (*Cavitas sigmoidea* s. *lunata minor* von Hyrtl), in welcher sich das Radiusköpfchen bei seinen Drehungen bewegt. Etwas unterhalb des Proc. coronoideus ist vorn ein rauher Vorsprung, *Tuberositas ulnae*, gelegen, an welchem sich der M. brachialis internus ansetzt.

Der Körper der Ulna hat drei Kanten, von denen die eine nach lateralwärts, die beiden anderen nach medianwärts sehen. Die laterale Kante, welche dem Radius gegenüber liegt, ist scharf, dient dem Lig. interosseum zum Ansatz und wird deshalb als *Crista interossea* bezeichnet. Von den drei Flächen des Ulnakörpers sind die vordere und die hintere leicht ausgehöhlt und ganz von Muskeln bedeckt, während die mediale, mehr ebene Fläche in ganzer Ausdehnung unmittelbar unter der Haut zu fühlen ist.

Das untere (distale) Ende, auch als *Capitulum ulnae* bezeichnet,

zeigt an der medialen Seite einen kurzen, distalwärts ragenden griffelförmigen Vorsprung, den *Processus styloideus ulnae*, für das Seitenband des Handgelenkes. An der Dorsalseite ist neben dem Proc. styloideus eine Rinne gelegen, welche zur Einlagerung für die Sehne des M. extensor carpi ulnaris[1]) bestimmt ist. Um den Rand des Capitulum ulnae läuft eine schmale, nahezu ringförmige Gelenkfläche, die *Circumferentia articularis ulnae*, welche sich mit dem Sinus lunatus des unteren Radiusendes in Verbindung setzt. Der unterste Theil des Capitulum endlich zeigt noch eine runde Gelenkfläche, welche dem Os triquetrum der Handwurzel entspricht.

b) Der Radius.

An der Speiche, *Radius*, unterscheidet man ebenfalls: 1) ein oberes Ende; 2) das Mittelstück oder den Körper, *Corpus radii*; und 3) ein unteres Ende.

Das obere (proximale) Ende des Radius läuft in das Radiusköpfchen, *Capitulum radii*, aus, welches an seinem Umfange eine ringförmige Gelenkfläche, *Circumferentia articularis radii*, besitzt, durch welche der Radius mit dem Sinus lunatus ulnae articulirt. Oben zeigt das Capitulum eine flache, tellerartige Gelenkfläche, welche die Eminentia capitata des unteren Humerusendes aufnimmt. Unterhalb des Capitulum befindet sich eine Einschnürung, der Hals, *Collum radii*, und wieder unterhalb des Collum radii ist an der Vorderfläche ein Vorsprung, die *Tuberositas radii*, gelegen, an welcher sich die Sehne des M. biceps ansetzt.

Der Körper des Radius verhält sich ähnlich wie derjenige der Ulna, d. h. an demselben sind ebenfalls drei Kanten und drei Flächen zu unterscheiden. Von den drei Kanten ist die mediale, der Ulna gegenüber gelegene durch ihre Schärfe ausgezeichnet, dient dem Lig. interosseum zum Ansatz und wird deswegen auch *Crista interossea* benannt. Die beiden anderen Kanten sind mehr stumpf und nach lateralwärts gerichtet. Von den drei Flächen sind die vordere und die hintere leicht ausgehöhlt und gänzlich von Muskeln bedeckt, während die laterale und zugleich leicht gewölbte Fläche oben von Muskeln bedeckt, an dem unteren Ende dagegen zu einem kleinen Theile deutlich unter der Haut durchzufühlen ist.

---

[1]) Für die Rinne merke man sich mnemotechnisch, dass sie sich zugleich an der Extensionsseite und der Ulnarseite der Hand befindet, so dass also die in derselben gelegene Sehne dem M. extensor carpi ulnaris angehören muss. Ganz in ähnlicher Weise kann man sich die Bedeutung verschiedener anderer Sehnenrinnen am unteren Radiusende und der Hand einprägen.

Das untere (distale) Ende des Radius ist dicker als das obere und besitzt an der medialen Seite eine halbmondförmige Gelenkfacette *Sinus lunatus radii* s. *Incisura semilunaris*, welche zur Articulation mit dem unteren Ulnaende dient. An der lateralen Seite springt nach distalwärts der stumpf pyramidale *Processus styloideus radii* hervor. Die den Handwurzelknochen angrenzende (carpale) Fläche des unteren Radiusendes ist überknorpelt und durch zwei Gelenkfacetten ausgezeichnet, von denen die dreiseitige, lateral gelegene mit dem Os naviculare, die vierseitige mediale mit dem Os lunatum in Articulation steht. An der lateralen Seite des Proc. styloideus radii zeigt sich ferner eine nur undeutlich markirte Furche, welche von den Sehnen des M. abductor pollicis longus und M. extensor pollicis brevis herrührt. An diese Furche schliesst sich eine andere unmittelbar an, welche jedoch schon an der Dorsalfläche des unteren Endes liegt und zur Aufnahme der Sehnen des M. extensor carpi radialis longus und brevis bestimmt ist. Dicht daneben, mehr ulnarwärts liegt ferner eine stark ausgeprägte Furche für den M. extensor pollicis longus. Endlich der Ulna am nächsten zeigt sich noch eine vierte grössere Furche, in welcher die Sehnen des M. extensor indicis proprius und extensor digitorum communis zur Hand ziehen.

D. Die Knochen der Hand.

Die Hand, *Manus*, besteht in der Richtung von proximalwärts nach distalwärts aus folgenden Knochen: a) aus den 8 Handwurzelknochen, *Ossa carpi*, welche zusammen die Handwurzel, *Carpus*, bilden; b) aus den 5 Mittelhandknochen, *Ossa metacarpi*; c) aus den 14 Phalangen oder Fingergliedern (dem Daumen fehlt die mittelste Phalange).

a) Die Handwurzelknochen.

Die Handwurzelknochen, *Ossa carpi*, sind in zwei Reihen angeordnet, einer oberen (proximalen) und einer unteren (distalen), von denen eine jede aus vier Knochen besteht. Die 4 Knochen der ersten (oberen oder proximalen) Reihe, von der Daumen- oder Radialseite an gerechnet, heissen: 1) das *Os naviculare* s. *scaphoideum*, das Kahnbein; 2) das *Os lunatum* oder Mondbein; 3) das *Os triquetrum* s. *pyramidale*, das Dreieckbein oder Pyramidenbein; 4) das *Os pisiforme* oder Erbsenbein. Die 4 Knochen der zweiten (unteren oder distalen) Reihe sind, wenn ebenso von der Daumen- oder Radialseite ausgegangen wird: 1) das *Os multangulum majus* s. *trapezium*, das grosse Vieleckbein

oder Trapezbein; 2) das *Os multangulum minus* s. *trapezoides*, das kleine Vieleckbein oder Trapezoidbein; 3) das *Os capitatum* oder Kopfbein; 4) das *Os hamatum* oder Hakenbein.

Die Handwurzelknochen in ihrer Gesammtheit bilden ein auf der Dorsalseite convexes, auf der Volarseite concaves Gewölbe. Von den Knochen der oberen Reihe articuliren nur die drei ersten mit dem Radius und der Ulna, während der vierte und letzte Knochen dieser Reihe, das Erbsenbein, durch eine plane kreisrunde Gelenkfläche allein mit dem Os triquetrum in Verbindung steht. Von den 4 Knochen der unteren Reihe, welche distal mit den 5 Metacarpalknochen in Verbindung stehen, ragt der eine, nämlich das Kopfbein, mittelst eines kugeligen Gelenkkopfes zwischen die Handwurzelknochen der oberen Reihe hinein, so dass die letzteren in ihrer Totalität einen distalwärts concaven Bogen bilden. An der Volarfläche der Handwurzelknochen erheben sich zwei Hervorragungen, von denen die an der Radialseite gelegene sogen. *Eminentia carpi radialis* von zwei rauhen Höckern, nämlich die *Tuberositas ossis navicularis* und der *Tuberositas ossis multanguli majoris* gebildet wird. Die zweite Hervorragung liegt an der Ulnarseite und wird demgemäss als *Eminentia carpi ulnaris* bezeichnet: sie setzt sich aus dem *Os pisiforme* und dem hakenförmigen Vorsprung des Hakenbeins, *Hamulus ossis hamati*, zusammen. Zwischen der Eminentia carpi radialis und ulnaris ist ein starkes queres Band, das Lig. carpi transversum (Lig. carpi volare proprium), ausgespannt, unter welchem die Sehnen der Fingerbeuger und der N. medianus hindurchgehen.

Wie im Uebrigen die Handwurzelknochen zu einander gelegen sind und unter einander articuliren, ist leicht ersichtlich, wenn man ein Knochenpräparat der Hand betrachtet, so dass es unnöthig erscheint, dies genauer zu beschreiben. Als wichtig sind jedoch für diese Knochen noch folgende Einzelheiten hervorzuheben. Das Os multangulum majus besitzt an seiner Volarfläche medianwärts von der schon erwähnten *Tuberositas ossis multanguli majoris* eine Rinne, welche für den M. flexor carpi radialis bestimmt ist[1]). Mit dem Metacarpus des Daumens ist das Os multangulum majus durch eine sattelförmige Gelenkfläche, durch eine kleinere plane Gelenkfacette ausserdem mit dem II. Metacarpus verbunden. Das Os multangulum minus articulirt mit dem Rest des II. Metacarpalknochens, das Os capitatum mit

[1]) Wie dies schon in ähnlicher Weise in der Anm. S. 138 auseinandergesetzt ist, haben wir es hier mit der Flexionsseite einerseits und der Radialseite andererseits zu thun, so dass also diese Rinne dem M. flexor carpi radialis entsprechen muss.

dem III. Metacarpus, während das Os hamatum mit den beiden letzten Metacarpalknochen in Verbindung steht. Das Os capitatum ist ferner durch den schon erwähnten halbkugelförmigen Kopf, *Capitulum ossis capitati*, ausgezeichnet, welcher proximalwärts in die obere Reihe der Handwurzelknochen hineinragt. Ausserdem befindet sich an der Volarseite des Os capitatum eine starke Rauhigkeit, *Tuberositas ossis capitati*, von welcher nach allen Seiten Bänder ausstrahlen. Das Os hamatum endlich ist an seiner Volarfläche mit dem schon erwähnten *Hamulus* s. *Uncus ossis hamati* versehen. Die laterale Fläche des Hamulus ist stark ausgehöhlt.

b) Die Metacarpalknochen.

An den 5 Metacarpalknochen, *Ossa metacarpi*, kann man: 1) ein oberes (proximales) Ende, die Basis; 2) ein Mittelstück oder den Körper; und endlich 3) ein unteres (distales) Ende, das Köpfchen oder *Capitulum*, unterscheiden. Am längsten ist nicht der Metacarpus des Mittelfingers, sondern derjenige des Zeigefingers. Die Basen haben eine mehr kantige Form und stehen unter einander sowie mit den entsprechenden Handwurzelknochen durch plane Gelenkflächen in Verbindung. Eine Ausnahme hiervon macht nur der Metacarpus des Daumens, von welchem schon erwähnt ist, dass er nur mit dem Os multangulum majus durch ein Sattelgelenk articulirt, woraus seine freiere Beweglichkeit und seine von den übrigen Fingern abgesetzte Lage resultirt. Die Basis des II. Metacarpus ist durch eine tiefe Incisur ausgezeichnet, in welche sich das kleine Vieleckbein hineinlegt. Die Basis des III. Metacarpalknochens zeigt an der Dorsalseite einen kurzen Vorsprung, den *Processus styloideus ossis metacarpi tertii*, an welchem sich die Sehne des M. extensor carpi radialis brevis ansetzt. Mit einem ähnlichen, für die Sehne des M. extensor carpi ulnaris bestimmten Vorsprung, der sogen. *Tuberositas ossis metacarpi quinti*, ist auch die Basis des V. Metacarpus an ihrer Ulnarseite versehen. Der Körper des Metacarpalknochens ist beim Daumen mehr breit und platt, bei den übrigen Fingern dagegen von dreikantig prismatischer Form. Die Köpfchen, *Capitula*, sind bei allen Metacarpi mit kugeligen Gelenkflächen versehen. An den Seiten der Köpfchen (jedoch mehr nach dem Handrücken gelegen) finden sich zwei kleine Höcker (je einer auf jeder Seite), von welchen die Ligg. lateralia (Ligg. accessoria von Henle) ihren Ursprung nehmen. In den volarwärts von diesen Höckern gelegenen kleinen Grübchen (*Sinus capitulorum*) scheinen sich die Ligg. lateralia während der Beugung und Streckung der I. Phalanx hin und her zu bewegen. Das Capitulum des I. Metacarpus besitzt an der Volarfläche zwei glatte

Stellen, auf welche das in die Gelenkkapsel eingewebte mediale und laterale Sesambein aufgelagert sind.

c) Die Phalangen.

Die Phalangen oder Fingerglieder sind bei sämmtlichen Fingern mit Ausnahme des Daumens (welchem eine Phalange fehlt) in der Dreizahl vorhanden. Die oberste, am meisten proximale Phalange eines jeden Fingers wird als I. Phalange oder Grundphalange, die mittlere als II. Phalange oder Mittelphalange, die unterste, am meisten distal gelegene als Nagelglied oder Endphalange bezeichnet. An jeder Phalanx unterscheidet man wieder: 1) ein oberes (proximales) Ende, die *Basis*; 2) ein Mittelstück oder den Körper; und 3) ein unteres (distales) Ende, das Köpfchen, *Capitulum*.

An den ersten Phalangen ist die Basis, entsprechend den Capitula der Metacarpalknochen, kugelig ausgehöhlt. Der Körper ist an der Dorsalfläche convex, an der Volarfläche dagegen für die Sehnen der Fingerbeuger rinnenförmig ausgehöhlt. An dem Köpfchen der I. Phalange verläuft in der Richtung von dorsalwärts nach volarwärts (also sagittal) eine kleine Rinne, deren Richtung den in diesem Gelenk möglichen Charnierbewegungen entspricht. Die Basis der zweiten Phalangen zeigt wiederum eine kleine sagittale Leiste, welche bei der Beugung und Streckung der Finger in der eben erwähnten Rinne hin und her gleitet. Der Körper der II. Phalange verhält sich wie bei der I. Phalanx, und ganz ebenso zeigt das Köpfchen der II. Phalange eine sagittale Rinne. Der letzteren entspricht wieder an der Basis der Endphalangen eine kleine, meist nur undeutliche Leiste. Das Köpfchen der Endphalangen bildet endlich einen mehr platten, hufeisenförmigen Theil, den *Processus unguicularis*, an welchem der Nagel ansitzt.

Beim Daumen sind nur 2 Phalangen vorhanden. Die Frage, welche Phalange bei demselben fehlt, scheint durch die Betrachtung der Gelenkflächen leicht zu entscheiden. Das Gelenk zwischen dem ersten Metacarpus und der ersten Phalange des Daumens zeigt zwar nicht ganz kuglige, aber doch wenigstens querelliptische Gelenkflächen, das Gelenk zwischen der ersten und letzten Phalange dagegen die vorhin erwähnte kleine Rinne am Capitulum der ersten und die entsprechende Leiste an der Basis der letzten Phalange. Aus dieser Beschreibung geht hervor, dass die I. Phalange des Daumens annähernd mit den I. Phalangen der übrigen Finger übereinstimmt, und da das Nagelglied des Daumens als solches leicht kenntlich ist, so scheint daraus zu folgen, dass beim Daumen die II. Phalange oder Mittelphalange fehlt. Demgegenüber lassen sich jedoch schwerwiegende entwicklungsgeschichtliche Gründe für die Ansicht geltend machen, dass der sogen. Metacarpus des Daumens eigentlich eine I. Phalanx darstellt, so dass,

wie Hyrtl sagt, „es jedem unbenommen bleibt an die Zwei- oder Dreigliedrigkeit seines Daumens zu glauben."

XI. Die Bänder der oberen Extremität.

A. Die Bänder der Scapula und Clavicula.[1])

1. Die Gelenkverbindung zwischen Acromion und Schlüsselbein, *Articulatio acromio-clavicularis*, bildet eine Art von mehr beweglicher Amphiarthrose, deren Gelenkkapsel an der unteren Seite schwach entwickelt ist, dagegen oben ein kräftiges Verstärkungsband besitzt, welches man auch als *Lig. acromio-claviculare* bezeichnet hat. Innerhalb der Kapsel findet sich mitunter ein schwach entwickelter Meniscus vor.

2. Das *Lig. coraco-claviculare* (*Lig. coraco-claviculare posticum* von Henle) verläuft zwischen dem Proc. coracoideus und der Rauhigkeit an dem lateralen Ende der Clavicula (Tuberositas scapularis von Henle). Dieses Band, durch welches Clavicula und Scapula gegen einander fixirt werden, macht von vorn gesehen mehr den Eindruck eines Trapezes, von hinten betrachtet mehr den Eindruck eines Dreiecks. Den vorderen Theil des Bandes hat man deswegen auch als *Lig. trapezoideum*, den hinteren als *Lig. conicum*[2]) besonders bezeichnet.

Ein *Lig. coraco-claviculare anticum* (Henle) bildet kein eigentliches Ligament, sondern einen Verstärkungsstreifen der Fascia coraco-pectoralis, welcher (vor dem M. subclavius) vom Proc. coracoideus schräg nach medianwärts zur Clavicula verläuft und bei mageren Leuten in der Mohrenheim'schen Grübe gefühlt werden kann (s. S. 118).

3. Das *Lig. coraco-acromiale* spannt sich platt zwischen dem Proc. coracoideus und dem Acromion aus und bildet mit diesen beiden Vorsprüngen eine Art von Brücke, das sog. Schultergewölbe, welches dem Schultergelenk zum Schutz dient. Zwischen dem Lig. coraco-acromiale und der Gelenkkapsel geht der M. supraspinatus zum Humerus hin.

---

[1]) Die Bänder des medialen Endes der Clavicula sind bereits bei den Bändern des Thorax beschrieben worden.

[2]) Merkwürdigerweise bezeichnet Hyrtl (und auch Heitzmann) den vorderen Theil des Bandes als *Lig. conicum* und den hinteren Theil desselben als *Lig. trapezoideum*, woraus jedenfalls für den Studirenden ebenfalls die Berechtigung resultirt, diese Bänder beliebig zu verwechseln.

4. Das *Lig. transversum scapulae superius* spannt sich ebenfalls brückenförmig über die Incisura scapulae hinüber. Unter ihm tritt der N. suprascapularis hindurch, während über dasselbe gewöhnlich die A. und V. transversa scapulae dahinziehen.

5. Ein schwächeres und nicht immer deutlich entwickeltes *Lig. transversum scapulae inferius* spannt sich über die Incisura colli scapulae hinüber. Unter demselben ziehen ebenfalls Aeste des N. suprascapularis und vereinzelte Gefässanastomosen zwischen den Vasa transversa und circumflexa scapulae hindurch.

B. Das Schultergelenk.

Das Schultergelenk, *Articulatio humeri*, ist ein Kugelgelenk (Arthrodie), d. h. sowohl die Cavitas glenoidea scapulae wie das Caput humeri sind Abschnitte von Kugelflächen, so dass Bewegungen des Oberarms gegen das Schulterblatt nach allen Richtungen (um alle möglichen Axen) ausgeführt werden können. In Wirklichkeit freilich ist die Beweglichkeit beider Knochen in diesem Gelenk nicht ganz unbeschränkt, insofern der Humerus bei feststehender Scapula nur bis zur Horizontalebene gehoben werden kann, weil er dann an das Schultergewölbe (Acromion + Lig. coraco-acromiale + Proc. coracoideus) anstösst, und weil ferner das weiterhin zu erwähnende untere Verstärkungsband des Schultergelenkes nicht über diese Ebene hinaus dehnbar ist.

Die hauptsächlichsten Bewegungen, welche im Schultergelenk vor sich zu gehen pflegen, sind: 1) die Abduction und Adduction, d. h. der Arm kann seitwärts gehoben und wieder an den Rumpf herangezogen werden; 2) die Hebung des Humerus nach vorn (auch incorrect als Flexion bezeichnet) und nach hinten (ebenso incorrect als Extension benannt); bei beiden Bewegungen pendelt der Humerus um eine transversale Axe, wie dies z. B. beim Gehen geschieht; 3) die Rotation nach einwärts (medianwärts) und nach auswärts (lateralwärts), welche in jeder Stellung des Humerus ausgeführt werden kann, und bei welcher der letztere sich um seine Längsaxe dreht. Die Rotation nach einwärts pflegt meistens die Pronation, die Rotation nach auswärts die Supination der Hand zu unterstützen.

Die Cavitas glenoidea scapulae ist viel kleiner als die Articulationsfläche des Caput humeri; sie wird indessen dadurch vergrössert, dass ihr Rand von einem fibrösen Ring, dem *Limbus cartilagineus* s. *Labrum glenoidale*, umsäumt ist, an dessen Aussenfläche sich erst die Gelenkkapsel ansetzt. Letztere wird verstärkt: 1) an der oberen Seite durch das *Lig. coraco-humerale*, welches sich von der Wurzel

des Proc. coracoideus zum Tuberculum majus und minus humeri begiebt und ein zu weites Hinabsinken des Armes bei erschlafften Muskeln verhindert; 2) durch ein vorderes Verstärkungsband, welches eine zu starke Drehung des Humreus nach auswärts und 3) durch ein unteres Verstärkungsband, welches die Hebung des Armes über die Horizontale hinaus verhindert. Sämmtliche drei Bänder, von denen die beiden letzteren von vielen Autoren gar nicht besonders erwähnt werden, sind lediglich als stärkere Faserzüge aufzufassen, welche in die Kapsel eingewebt sind. Durch besondere Stärke und Selbständigkeit ist das Lig. coraco-humerale ausgezeichnet. An der hinteren Seite des Gelenkes ist kein Verstärkungsband vorhanden und die Kapsel somit am schwächsten. Weit wichtiger als die eben erwähnten Verstärkungsbänder sind jedoch für den Schutz des Gelenkes die benachbarten Muskeln, d. h. die Mm. subscapularis, supraspinatus, infraspinatus und teres minor, welche mit der Kapsel fest verschmelzen, während sie über dieselbe hinwegziehen. In diesem Muskelpanzer befinden sich nur zwei Lücken: die erste, kleinere Lücke liegt dicht unter dem Processus coracoideus am oberen Rande des M. subscapularis (zwischen dem letzteren Muskel und dem M. supraspinatus); die zweite grössere Lücke ist erheblich breiter und befindet sich am unteren Rande des M. subscapularis (zwischen dem letzteren und dem M. teres minor). An beiden Stellen pflegt bei Verrenkungen des Schultergelenkes am häufigsten die Kapsel einzureissen und der Humeruskopf hindurchzutreten.

In der Nähe des Schultergelenkes sind eine Anzahl von Schleimbeuteln gelegen, welche dazu dienen, einzelne Muskeln und Sehnen vor der Reibung an den daruntergelegenen Theilen zu schützen. Sie sind folgendermassen benannt: 1) Die *Bursa subacromialis* liegt unter dem Acromion (zwischen ihm und der Sehne des Supraspinatus) und erstreckt sich von hier aus unter dem M. deltoideus bis zu dem Tuberculum majus nach lateralwärts. Aus diesem Grunde ist dieser Schleimbeutel auch vielfach als *Bursa subdeltoidea* bezeichnet worden. 2) Die *Bursa subcoracoidea* liegt zwischen dem Proc. coracoideus und der Kapselwand (also entsprechend der obengenannten ersten Lücke) und hängt häufig mit dem nächstfolgenden Schleimbeutel, der Bursa subscapularis, zusammen. 3) Die *Bursa subscapularis* schiebt sich zwischen den oberen Rand der Subscapularissehne und die Gelenkkapsel nach abwärts hinein. 4) Die *Bursa intertubercularis* erstreckt sich im Sulcus intertubercularis nach abwärts und umgiebt die Sehne des langen Bicepskopfes. Von diesen Schleimbeuteln stehen die Bursa subscapularis und intertubercularis constant mit der Gelenkhöhle in Communication und

können deswegen auch als Ausstülpungen der letzteren betrachtet werden.

C. Das Ellbogengelenk.

Das Ellbogen- oder Ellenbogengelenk, *Articulatio cubiti*, wird meistens als modificirtes Charniergelenk bezeichnet — als ein Charnier- oder Winkelgelenk (s. S. 62) zunächst deswegen, weil die Hauptbewegung in diesem Gelenk, nämlich die Beugung und Streckung des Unterarms, für den ersten Blick eine Charnierbewegung zu sein scheint. Wenn man indessen diese Bewegungen genauer analysirt, findet man, dass der Oberarm und der Unterarm (bei dem letzteren wird die Mittellinie zwischen Radius und Ulna als Längsaxe angenommen) nur bei stärkster Beugung in einer sagittalen Ebene liegen, während in der Streckung der Unterarm mit dem Oberarm einen lateralwärts offenen Winkel bildet. Beim Uebergang aus der Streckung in die Beugung rückt also der Unterarm von lateralwärts nach medianwärts hinüber, d. h. er macht auf dem Proc. cubitalis des Oberarms eine Art von Schraubenbewegung, weshalb man das Ellbogengelenk besser als Schraubengelenk bezeichnet. Ausser der Beugung und Streckung, mittelst deren beide Unterarmknochen gegen den Humerus beweglich sind, kann sich im Ellbogengelenk während der Pronation und Supination (s. S. 136) noch das Radiusköpfchen gegen das obere Ende der Ulna drehen. Es ist jedoch zu bemerken, dass die Pro- und Supination für gewöhnlich nicht allein durch die Drehung des Radius zu Stande gebracht wird, sondern dass sich hieran auch die Ulna in gewissem Grade betheiligt, insofern dieselbe sich erstens ein wenig um ihre Längsachse dreht und zweitens mit ihrem distalen Ende einen Kreisbogen beschreibt. Dass die Ulna bei der Pro- und Supination keineswegs stillsteht, kann man schon an sich selbst constatiren, wenn man versucht, während dieser Bewegungen das untere Ulnaende des einen Armes mit der Hand des anderen festzuhalten.

Die Gelenkkapsel entspringt am Humerus oberhalb der Fossae supratrochleares und reicht abwärts bis zur Umrandung der Cavitas sigmoidea major der Ulna und dem Halse des Radius, so dass also die Gelenkverbindung zwischen Ulna und Capitulum radii, *Articulatio radio-ulnaris superior*, keine besondere Gelenkkapsel besitzt, sondern in die Articulatio cubiti mit einbezogen ist. Die Gelenkkapsel ist in der Beugung des Armes an der Vorderseite, in der Streckung dagegen an der Rückseite schlaff und gefaltet; doch wird die Einklemmung derselben bei starker Flexion durch den M. brachialis internus, bei completer Extension durch die Mm. triceps

und anconaeus quartus verhindert, welche beide mit der Kapselwand verwachsen sind, und worüber bei den eben genannten Muskeln nachzulesen ist. Hinten bildet die Gelenkkapsel zu beiden Seiten des Olecranon nach oben hin Ausbuchtungen, welche bei Flüssigkeitsergüssen in die Gelenkhöhle deutlich unter der Haut wahrzunehmen sind.

Als Verstärkungsbänder des Ellbogengelenkes sind folgende Ligamente zu bezeichnen:

1. Die beiden Seitenbänder des Ellbogengelenkes, *Lig. laterale externum* und *internum* (*Lig. accessorium laterale* und *mediale* von Henle). Das *Lig. laterale externum* verläuft vom Condylus externus humeri längs der Seite des Radiusköpfchens herab und endigt in dem weiter unten zu erwähnenden Lig. annulare radii. Das *Lig. laterale internum* s. *deltoideum* ist dreiseitig und zieht sich vom Condylus internus humeri zum Processus coronoideus und Olecranon der Ulna hin, indem es sich längs des Randes der Cavitas sigmoidea major befestigt.

2. An der vorderen und hinteren Seite der Kapsel hat man (überflüssiger Weise) einzelne stärkere Faserzüge als *Lig. cubiti anticum* und *posticum* besonders bezeichnet.

3. Das Radiusköpfchen wird an der Ulna durch das *Lig. annulare radii* befestigt, welches vorn von der Ulna entspringt, um das Capitulum und Collum radii herumläuft und sich hinten wiederum an der Ulna ansetzt.

4. An der vorderen Seite der Gelenkkapsel zieht von der Gegend des Processus coronoideus ulnae zur Tuberositas radii die *Chorda transversalis cubiti*, ein Bandstreifen von sehniger Beschaffenheit, welcher nach Henle eine zu starke Supination des Radius verhindern soll. Indessen ist hierbei zu bemerken, dass erstens die Chorda für diesen Zweck meistens zu schwach entwickelt erscheint, und dass zweitens auch nach Durchscheidung der Chorda und Abtragung sämmtlicher Unterarmmuskeln schon die Kapsel des Ellenbogengelenkes einer Hypersupination die nöthigen Schranken setzt.

Von Schleimbeuteln ist in der Nähe des Ellenbogengelenkes nur ein einziger, die *Bursa olecrani*, vorhanden, welche ganz oberflächlich zwischen dem Olecranon und der Haut gelegen ist und niemals mit der Gelenkhöhle communicirt. Bei englischen Kohlenarbeitern ist sie nicht selten durch überschüssige Secretion vergrössert und schon unter der Haut als Geschwulst (*the miner's elbow*) deutlich sichtbar.

Als practisch wichtig sind folgende Einzelheiten zu merken: 1) in der Streckung des Ellbogengelenkes berührt eine Verbindungslinie zwischen den Spitzen beider Oberarmcondylen das obere Ende des Olecranon ulnae; ist dies nicht der Fall, so muss eine patho-

logische Lageveränderung stattgefunden haben; 2) in der Streckung bildet sich ferner zu beiden Seiten des Olecranon je eine deutlich fühlbare Grube: in der Tiefe der medialen Grube liegt der N. ulnaris, in der lateralen Grube ist das Radiusköpfchen besonders dann deutlich zu fühlen, wenn man den Unterarm mittelst der Pro- und Supination hin- und herdreht; 3) endlich ist zu beachten, dass bei gestrecktem Arm die sogen. Condylenlinie (die Verbindungslinie zwischen den Spitzen der beiden Condylen) am lateralen Ende etwa 1—1,5 cm, am medialen Ende etwa 3 cm über der eigentlichen Gelenklinie (dem Gelenkspalt zwischen dem Proc. cubitalis humeri einerseits und dem Radiusköpfchen und Proc. coronoideus ulnae andererseits) gelegen ist. Dies liegt daran daran, dass in der verticalen Stellung des Oberarms die Trochlea erheblich weiter abwärts ragt als die Emin. capitata.

D. Die Gelenke und Bänder zwischen den beiden Unterarmknochen.

1. Die *Articulatio radio-ulnaris superior*, d. h. die Gelenkverbindung zwischen Radiusköpfchen und Proc. coronoideus der Ulna, ist als ein Drehgelenk, *Rotatio* s. *Trochoides*, aufzufassen (s. die Anm. S. 93). Es ist bereits S. 146 erwähnt worden, dass diese Gelenkverbindung keine besondere Kapsel besitzt, sondern mit dem Ellenbogengelenk eine einzige gemeinsame Gelenkhöhle bildet.

2. Den Zwischenraum zwischen Radius und Ulna füllt das Zwischenknochenband, *Lig. interosseum*, aus. Dieses Band besitzt sowohl am proximalen wie am distalen Ende eine Lücke zum Durchtritt je einer wichtigen Arterie nebst den zugehörigen Begleitvenen. Beide Arterien treten von der Vorderseite des Unterarms zur Rückseite, und zwar am oberen (proximalen) Ende die *A. interossea posterior* s. *externa* (*A. perforans superior*), am unteren (distalen) Ende die *A. interossea anterior dorsalis* (*A. perforans inferior*).

3. Die *Articulatio radio-ulnaris inferior*, d. h. die Gelenkverbindung zwischen dem Capitulum ulnae und dem unteren Radiusende, kann ebenfalls als ein Drehgelenk aufgefasst werden, indem sich hier bei der Pro- und Supination das untere Radiusende um die Ulna dreht. Wenngleich dieses Gelenk (abgesehen von seltenen Ausnahmen) eine vollständig abgeschlossene Gelenkhöhle hat, steht dasselbe doch zu dem Handgelenk in so naher Beziehung, dass die genauere Beschreibung desselben auf der folgenden Seite unter E. 1. erfolgt.

E. Die Gelenkverbindungen der Hand.

1. Das soeben erwähnte Gelenk zwischen den unteren (distalen) Enden der Unterarmknochen, *Articulatio radio-ulnaris inferior*, besitzt eine Höhle, welche indessen nicht allein zwischen Radius und Ulna gelegen ist, sondern sich unter Bildung eines rechtwinkligen Knickes noch zwischen der Ulna und dem Os triquetrum nach medianwärts erstreckt. Trotzdem bildet die Articulatio radio-ulnaris inferior mit dem eigentlichen Handgelenk keine gemeinsame Höhle. Die Ulna wird nämlich von dem Carpus durch eine dreiseitige faserknorplige Platte getrennt, welche gewissermassen eine continuirliche Verlängerung der carpalen Gelenkfläche des Radius bildet, indem sie sich als eine Art von Meniscus zwischen die Ulna und das Os triquetrum einschiebt. Diese faserknorplige Platte heisst *Cartilago triangularis;* das Band, welches dieselbe an den Proc. styloideus ulnae befestigt, ist das *Lig. subcruentum.* Es wird also die Höhle der Art. radio-ulnaris inf. durch die Cartilago triangularis gegen die Carpalknochen hin völlig abgeschlossen. Zwischen dieser Knorpelplatte und dem Os triquetrum ist natürlich ein zur Höhle des eigentlichen Handgelenkes gehöriger Gelenkspalt gelegen. Da die Excursionen beider Unterarmknochen um einander während der Pro- und Supination ziemlich beträchtliche sind, so ist die Kapsel der Articulatio radio-ulnaris inferior sehr schlaff, weshalb sie auch als *Lig. sacciforme* oder *Membrana sacciformis* besonders bezeichnet worden ist. Zwischen Radius und Ulna erstreckt sie sich in Gestalt einer blindsackförmigen Austülpung noch etwa 0,5 cm weit über die eigentliche Articulationsfläche nach oben hinaus.

2. Das Gelenk zwischen Unterarm und I. Reihe der Carpalknochen. das Handgelenk im engeren Sinne, *Articulatio manus* (*Articulatio brachio-carpea* s. *Articul. carpi* von Hyrtl), wird einerseits von der unteren Gelenkfläche des Radius und der soeben erwähnten Cartilago triangularis, andererseits von der oberen (proximalen) Fläche der drei ersten Handwurzelknochen (also des Os naviculare, lunatum und triquetrum) gebildet. Der vierte Handwurzelknochen, das Os pisiforme, ist dagegen durch ein völlig isolirtes Gelenk allein mit dem Os triquetrum verbunden. Die Ulna betheiligt sich also, wie auch schon oben erwähnt wurde, nicht direct an der Bildung des Handgelenkes, sondern ist von demselben durch die Cartilago triangularis (sowie das Lig. subcruentum) getrennt. Da somit die Articulatio manus hauptsächlich zwischen dem Radius und den Carpalknochen stattfindet. wird sie auch als Radio-carpalgelenk bezeichnet. Die Gelenkhöhle des letzteren ist von den Nachbargelenken völlig geschieden, da nach oben hin (proximalwärts) die Cartilago triangularis, nach unten hin (distalwärts) die zwischen den Seitenflächen der drei oben aufge-

zählten Handwurzelknochen gelegenen *Ligg. intercarpea interossea* einen Abschluss bewerkstelligen. Nur ganz ausnahmsweise kommen Communicationen mit den Nachbargelenken vor.

Das Radio-carpalgelenk besitzt annähernd ellipsoidische Gelenkflächen und stellt somit eine sogen. Condylarthrose vor. Abgesehen von beschränkten Radiärbewegungen können in einem solchen Gelenk Bewegungen um die grosse und kleine Axe des Ellipsoides ausgeführt werden. Die Bewegungen der Hand um die grosse Axe werden als Dorsalflexion (identisch mit der „Extension" einzelner Autoren)[1]), d. h. Beugung nach der Rückseite der Hand und als Volarflexion, d. h. Beugung der Hand nach volarwärts bezeichnet. Die Bewegungen der Hand um die kleine Axe des Ellipsoids werden in ähnlicher Weise als Radial- und Ulnarflexion, d. h. als Beugung nach der Radial- oder Ulnarseite von einander unterschieden.

3. Die Gelenkverbindung zwischen der I. und II. Reihe der Carpalknochen, *Articulatio intercarpea* (Carpalgelenk von Henle), ist ein Charniergelenk, d. h. es ist in ihm Volarflexion und Streckung (Extension), also ein Knicken und Graderichten des Carpus, möglich. Dagegen kann die Dorsalflexion (Hyperextension) in nennenswerther Weise in diesem Gelenk nicht ausgeübt werden. Dies liegt daran, dass die Kapsel des Carpalgelenkes oben dünn und schlaff, unten jedoch durch bedeutende Bandmassen (das *Lig. carpi volare prof.* von Henle) verstärkt ist, welche eine irgendwie erhebliche Beugung nach dorsalwärts verhindern. Seitliche Bewegungen (Radial- und Ulnarflexion) können jedoch in beschränktem Maasse ausgeführt werden. Die Gelenkhöhle setzt sich mittelst kleiner Ausbuchtungen noch eine Strecke weit zwischen die neben einander liegenden Handwurzelknochen der I. und II. Reihe fort, wird aber dann durch die zwischen diesen Knochen befindlichen *Ligg. intercarpea interossea* abgeschlossen, so dass das Carpalgelenk eine isolirte Gelenkhöhle bildet. Ausnahmen von dieser Regel finden sich indessen mitunter, indem durch spaltförmige, zwischen den einzelnen Carpalknochen der I. oder II. Reihe befindliche Lücken eine Communication des Carpalgelenks mit dem Radio-carpalgelenk oder den Carpo-metacarpalgelenken Statt haben kann. Von den drei Ausbuchtungen, welche das Carpalgelenk zwischen die 4 Handwurzelknochen der II. Reihe hineinschickt, soll sich nach Henle die mittelste sogar constant bis zum Carpo-metacarpalgelenk fortsetzen.

[1]) Unter einer Extension oder Streckung versteht man streng genommen nur diejenige Stellung zweier Glieder, in welcher dieselben eine gerade Linie bilden. Die Dorsalflexion ist somit keine Extension, sondern könnte höchstens als Hyperextension bezeichnet werden.

4. Das gemeinsame Gelenk zwischen der II. Reihe der Handwurzelknochen und den Basen des II.—V. Metacarpalknochens, *Articulatio carpo-metacarpea*, besteht aus einer Anzahl von zusammenhängenden Amphiarthrosen d. h. die Gelenkflächen der articulirenden Knochen sind eben und werden an der Aussenfläche der Kapsel durch kurze, straffe Bänder zusammengehalten, so dass diese Knochen gegen einander nur in sehr geringem Maasse verschieblich und beweglich sind. Die gemeinsame Gelenkhöhle des Carpo-metacarpalgelenkes ist jedoch sehr häufig durch eine Scheidewand in der Gegend zwischen dem III. und IV. Metacarpus in zwei getrennte Abtheilungen geschieden. Diese Scheidewand hängt nach hinten meistens mit demjenigen Lig. interosseum zusammen, welches zwischen Kopfbein und Hakenbein gelegen ist. Das Carpo-metacarpalgelenk des Daumens (zwischen Os multangulum majus und Metacarpus I) bildet dagegen stets eine für sich abgeschlossene Gelenkhöhle und unterscheidet sich auch darin wesentlich von den übrigen Gelenkverbindungen zwischen den Carpal- und Metacarpalknochen, dass es keine Amphiarthrose, sondern ein Sattelgelenk[1]) darstellt, also am leichtesten Bewegungen in zwei zu einander senkrechten Richtungen gestattet. Diese Bewegungen sind: 1) die Adduction und Abduction, bei welcher der Metacarpus des Daumens gegen den Zeigefinger herangezogen oder von demselben entfernt wird; 2) ziemlich senkrecht dazu die Opposition, bei welcher der I. Metacarpus volarwärts, und die Contraopposition, bei welcher derselbe dorsalwärts gezogen wird.

5. Die Gelenke zwischen den Metacarpalköpfchen und den Grundphalangen, *Articulationes metacarpo-phalangeae* (Fingercarpalgelenke von Henle), sind Arthrodien, d. h. Kugelgelenke, deren Beweglichkeit in der Extensionsstellung nach allen Richtungen ziemlich frei ist, in der Flexionsstellung jedoch durch je ein mediales und laterales Seitenband (s. S. 154) eingeschränkt wird.

6. Die Gelenke zwischen den einzelnen Phalangen, *Articulationes interphalangeae* s. *phalangeae* (Fingergelenke von Henle) stellen die reinsten Charniergelenke des menschlichen Körpers vor, insofern in diesen Gelenken eigentlich nur die Beugung und Streckung aus-

[1]) Unter einem Sattelgelenk versteht man ein Gelenk, dessen Knorpelflächen ähnlich wie die Oberfläche eines Sattels in der Richtung von einer Seite zur andern convex, dagegen in der entgegengesetzten, hierzu senkrechten Richtung concav erscheinen. Wie aber ein Reiter auf dem Sattel am leichtesten zwei zu einander senkrecht stehende Bewegungen ausführen kann, nämlich 1) die Bewegung von vorn nach hinten und umgekehrt und 2) die Bewegung von einer Seite zur anderen, so können auch in einem Sattelgelenk am leichtesten Bewegungen in zwei zu einander senkrechten Richtungen vor sich gehen.

geführt werden kann. Wenn jedoch die Finger gestreckt sind, ist noch eine sehr geringe passive seitliche Bewegung möglich, welche offenbar darauf zurückzuführen ist, dass auch hier, wie bei den vorigen Gelenken, die Seitenbänder während der Extensionsstellung ein wenig schlaffer als während der Beugestellung sind.

F. Die Verstärkungsbänder der Hand.

a) An der Volarseite.

1. Das *Lig. carpi volare commune* ist an der Volarseite des Handgelenkes gelegen und streng genommen kein eigentliches Band, sondern (ebenso wie das Lig. carpi dorsale commune) nur ein fibröser Verstärkungsstreifen, welcher hier in die Fascia antibrachii eingewebt ist. Das Lig. carpi commune volare ist viel schwächer als das Dorsalband und bedeckt die Sehne des M. palmaris longus, welche unter ihm zur Hohlhand zieht.

Henle fasst das *Lig. carpi commune volare* und *dorsale* als einen einzigen (ring- oder armbandförmigen) Bandstreifen unter der Bezeichnung *Lig. carpi commune* zusammen und unterscheidet an dem letzteren einen ulnaren und einen radialen Theil, deren Fasern beide von einer kleinen Knochenleiste entspringen, welche an der Dorsalseite des unteren Radiusendes die kleine, für den M. extensor pollicis longus bestimmte Rinne lateralwärts begrenzt. Der ulnare Theil läuft alsdann um die Ulna, der radiale um den Radius herum. Auf der Volarseite würden beide Theile am Erbsenbein und der Sehne des M. flexor carpi ulnaris zusammenfliessen. Die Namen *Lig. carpi commune volare* und *dorsale* würden somit nach Henle nur die Regionen, nicht den Faserverlauf des Bandes bezeichnen.

2. Das *Lig. carpi volare proprium* (Henle), auch *Lig. carpi transversum* genannt, verläuft als ein starkes derbes Band quer von der Eminentia carpi radialis zu der Eminentia carpi ulnaris hinüber.

Zwischen dem Lig. carpi volare commune und proprium sind ausser der Sehne des M. palmaris longus an der Radialseite der Ramus volaris superficialis der A. und V. radialis, an der Ulnarseite lateralwärts vom Erbsenbein die A. und V. ulnaris sowie der N. ulnaris gelegen. Unter dem Lig. carpi volare proprium gehen die Sehnen des M. flexor digitorum sublimis und profundus sowie der N. medianus hindurch.

3. Das *Lig. piso-hamatum* und das *Lig. piso-metacarpeum* sind eigentlich als zwei Fortsetzungen der Sehne des M. flexor carpi ulnaris aufzufassen, von denen die erstere vom Erbsenbein zum Hamulus ossis hamati, die letztere vom Erbsenbein zur Basis des V. Metacarpalknochens verläuft. Ein dritter derber Bandstreifen, das *Lig. hamo-metacarpeum*, zieht vom Hamulus zur Basis des V. Metacarpalknochens hin.

Die beiden erstgenannten Bänder sind in vielen Handbüchern nicht besonders bezeichnet, weil man sie eben als Endtheile der Sehne des M. flexor carpi ulnaris betrachtet. Nach der letzteren Auffassung erscheint das Erbsenbein als eine Art Sesambein, welches in die Sehne des eben genannten Muskels eingeschaltet ist.

4. Das *Lig. carpi volare profundum* (Henle) erstreckt sich an der Vola manus zwischen dem unteren Ende des Radius und dem Proc. styloideus ulnae einerseits und den Basen der Metacarpalknochen andererseits als eine Bandmasse, welche sämmtliche zwischen Unterarm und Metacarpus gelegene Handwurzelknochen fest mit einander verbindet.

Henle unterscheidet an diesem Band einzelne besondere Faserzüge, welche sich indessen nur künstlich aus der gesammten Bandmasse herausschneiden lassen. Fasern, welche von dem Ende des Radius und der Ulna grösstentheils bogenförmig zur Mittellinie der Hand verlaufen, bilden das *Lig. arcuatum*, welches mit dem *Lig. accessorium obliquum + rectum* von Hyrtl identisch sein würde. Eine andere Portion, das *Lig. radiatum*, strahlt von der Tuberositas des Os capitatum radienförmig nach allen Seiten aus. Vor den Basen der Metacarpi liegt das *Lig. transversum* von Henle, welches mit den *Ligg. basium metacarpi volaria* anderer Autoren übereinstimmt. Indessen erscheint es eigentlich überflüssig, an dem Lig. carpi volare profundum diese Unterabtheilungen zu unterscheiden, da das letztere, wie bereits erwähnt, eine continuirliche Bandmasse zwischen den unteren Enden der Unterarm- und den Basen der Metacarpalknochen darstellt.

b) An der Radial- und Ulnarseite.

An der Radial- und Ulnarseite des Handgelenkes hat man als *Lig. carpi radiale* und *ulnare*[1]) zwei Seitenbänder besonders benannt, welche von den Processus styloidei des Radius und der Ulna zu den entsprechend gelegenen Handwurzelknochen der I. und II. Reihe verlaufen.

c) An der Dorsalseite.

1. Das *Lig. carpi dorsale commune* bildet (ebenso wie das beschriebene volare Band) einen queren Streifen, welcher in die Unterarmfascie eingewebt ist, und unter welchem die Sehnen der Extensoren in besonderen Fächern zur Hand ziehen. Diese Fächer sind durch fibröse Septa geschieden, welche an die unteren Enden des Radius und der Ulna angeheftet sind.

2. Das *Lig. carpi dorsale profundum* von Henle (dessen vom Radius entspringender Theil mit dem *Lig. rhomboideum* anderer Autoren identisch ist) zieht vom unteren Ende des Radius und dem Proc. styloideus ulnae zur I. Reihe der Handwurzelknochen (insbesondere zum Os triquetrum). Einzelne schwache Faserzüge strahlen noch über die Rückseite des Carpalgelenks bis zur II. Reihe der Handwurzelknochen hinüber.

3. Die *Ligg. carpi dorsalia brevia* verlaufen an der II. Reihe der Carpal- und den Basen der Metacarpalknochen als kurze, unregelmässige Bandstreifen, welche zum Theil in sagittaler, zum Theil in

[1]) Man hat diese beiden Seitenbänder des Handgelenks auch kurzweg als *Ligg. lateralia* oder im Henle'schen Sinne als *Lig. accessorium mediale* und *laterale* bezeichnet

transversaler Richtung gelegen sind. Man bezeichnet diese Bandstreifen als *Ligg. intercarpea*, wenn sie zwischen zwei Carpalknochen, als *Ligg. intermetacarpea*, wenn sie zwischen den Basen zweier Metacarpalknochen, und als *Ligg. carpo-metacarpea*, wenn sie zwischen einem Carpalknochen und der Basis eines Metacarpalknochens verlaufen. Durch die ebengenannten Bänder werden die Carpalknochen der II. Reihe und die Basen der Metacarpi straff und nahezu unbeweglich mit und unter einander verbunden.

d) An den Fingern.

1. Die *Ligg. lateralia* (*Ligg. accessoria* von Henle) sind an den Seiten der Metacarpo-phalangealgelenke und der Gelenke zwischen den einzelnen Phalangen gelegen. An den Metacarpalköpfchen inseriren sich diese Bänder excentrisch zur Krümmung der Gelenkfläche d. h. mehr nach der Dorsalseite der Hand hin (s. Fig. 8). In Folge dessen sind dieselben in der Beugestellung der Finger so gespannt, dass die Finger nicht gegen den Metacarpus bewegt werden können. In der Streckung sind die Ligg. lateralia schlaff, und deswegen können die gestreckten Finger recht ausgiebig nach allen Richtungen gegen den Metacarpus gedreht werden. An den Gelenken zwischen den einzelnen Phalangen findet sich ebenfalls eine geringe excentrische Insertion der Seitenbänder, doch ist dieselbe bei Weitem nicht in dem Maasse ausgeprägt wie an den Metacarpo-phalangealgelenken. Auch hier kann man jedoch in der Streckung der Finger eine leichte passive seitliche Beweglichkeit der einzelnen Phalangen zu einander constatiren.

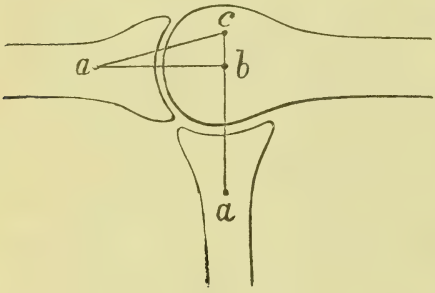

Fig. 8.
Schema für die Insertion der Ligg. lateralia.
b ist der Mittelpunkt der im Profil d. h. von der Seite betrachteten Krümmung des Capitulum metacarpi, a und c die Insertionspunkte der Ligg. lateralia. Ein Blick auf Fig. 8 zeigt, dass die Punkte a und c in der Streckung einander weit näher gelegen sind als in der Beugung (daher in der Streckung Erschlaffung, in der Beugung Spannung der Seitenbänder).

2. An der Volarfläche der Metacarpo-phalangealgelenke und der Phalangealgelenke findet sich überall eine fibröse Verdickung der Kapsel, welche man als *Trochlea* bezeichnet hat, und auf welcher die Sehnen der Fingerbeuger gleiten. Ausserdem ist noch das Metacarpo-phalangealgelenk des Daumens dadurch ausgezeichnet, dass es

an der medialen und lateralen Seite der Trochlea je ein kleines Knöchelchen, ein sogen. Sesambein, *Os sesamoideum*, besitzt, welche beide in die Gelenkkapsel fest eingewebt sind und den Muskeln des Daumenballens zum Ansatz dienen.

3. Die Trochleae der 4 letzten Metacarpo-phalangealgelenke sind durch die *Ligg. capitulorum volaria* verbunden, welche kräftig entwickelt sind und die Köpfchen der Metacarpi zusammenhalten. Die *Ligg. capitulorum dorsalia* sind weniger stark ausgeprägt und verlaufen als dünne Streifen zwischen den Extensorensehnen.

4. An der Volarseite der Fingerphalangen sind die Sehnen des Flexor digitorum sublimis und profundus in einer Scheide, der sogen. *Vagina fibrosa*, eingeschlossen, welche an den Seiten der Fingerphalangen befestigt ist. Diese fibröse Scheide zeigt nun einzelne mehr oder weniger unregelmässige Faserzüge, die *Ligg. vaginalia*, welche als Versärkungsstreifen in dieselbe eingewebt sind. Die queren, constant vorkommenden Verstärkungsstreifen hat man als *Ligg. annularia* bezeichnet, obwohl sie streng genommen nicht ringförmig, sondern nur halbringförmig sind. Ausserdem sind in der Vagina fibrosa schräge Faserzüge, *Ligg. obliqua*, und mitunter kreuzförmige Faserzüge, *Ligg. cruciata*, zu unterscheiden, welche sämmtlich dazu bestimmt sind, die von der Scheide umschlossenen Sehnen sicherer in ihrer Bahn zurückzuhalten. In der Vagina fibrosa eines jeden Fingers ist noch je eine Schleimscheide für die betreffenden Beugesehnen eingeschlossen. Näheres über diese Scheiden ist bei der Fascie der oberen Extremität nachzusehen.

XII. Die Muskeln und Fascien der oberen Extremität.[1])

Zu den Muskeln der oberen Extremität werden gerechnet: A) die Schultermuskeln; B) die Oberarmmuskeln; C) die Unterarmmuskeln; D) die Muskeln der Hand.

A. Die Schultermuskeln.

1. Ein äusserer Schultermuskel, der *M. deltoideus*, entspringt vom lateralen Drittel der Clavicula, vom Acromion und der Spina

[1]) Betreffs der Innervation dieser Muskeln s. unter der Nervenlehre die allgemeine Uebersicht über die Zweige des *Plexus brachialis*.

scapulae genau gegenüber der Stelle, wo sich der M. cucullaris ansetzt. Der Detoideus inserirt sich an der Tuberositas humeri.

Die Function des M. deltoideus besteht bei fixirter Scapula darin, den Oberarm bis zur Horizontalen zu heben.

Die weitere Hebung des Oberarms über die Horizontale hinaus wird durch die Drehung des unteren Winkels der Scapula nach lateralwärts bewirkt und von den obersten Fasern des M. cucullaris und den untersten Fasern des M. serratus anticus major hervorgebracht. Doch muss man nicht glauben, dass bei dieser Hebung zuerst der Deltoideus allein den Oberarm bis zur Horizontalen abducirt und erst nachher der Cucullaris und Serratus ant. major eingreifen. Alle drei Muskeln fangen schon an, sich in Thätigkeit zu setzen, wenn man beginnt den Arm aus der Ruhelage zu erheben – wie man daraus folgern kann, dass der untere Winkel der Scapula sich schon bei sehr geringer Hebung des Arms nach lateralwärts dreht. Es sei übrigens noch bemerkt, dass die vorderen Fasern des Deltoideus den Humerus nach vorn, die hinteren Fasern ihn nach hinten zu ziehen im Stande sind.

2. Ein vorderer Schultermuskel, der *M. subscapularis*, entspringt von der vorderen Fläche der Scapula aus der Fossa subscapularis und setzt sich am Tuberculum minus des Oberarms fest.

Function: Er rotirt den Oberarm nach einwärts. Vermöge seiner Verwachsung mit der Kapsel des Schultergelenks ist er zugleich im Stande, die letztere zu spannen.

3. Drei hintere Schultermuskeln, der *M. supraspinatus* aus der Fossa supraspinata, der *M. infraspinatus* und *M. teres minor* aus der Fossa infraspinata entspringend, setzen sich am Tuberculum majus des Humerus an den dort befindlichen drei Facetten fest. Der *M. teres minor* stellt eigentlich nur die unterste Portion des Infraspinatus vor, welche mehr vom lateralen Rande der Scapula entspringt: beide Muskeln müssen meistens erst künstlich von einander getrennt werden.

Function: Alle drei Muskeln dienen dazu, den Oberarm auswärts zu rotiren und dabei zugleich vermöge ihrer Verwachsungen mit der Schultergelenkkapsel die letztere zu spannen. Der M. supraspinatus ist ausserdem im Stande, in geringem Grade zur Hebung (Abduction) des Humerus beizutragen.

B. Die Oberarmmuskeln.

Die Oberarmmuskeln zerfallen in zwei Gruppen, nämlich in: a) die vorderen oder Beugemuskeln (Flexoren); und b) die hinteren oder Streckmuskeln (Extensoren).

a) Die Beugemuskeln oder Flexoren.

Zu dieser Gruppe gehören: 1) der *M. coraco-brachialis*; 2) der *M. biceps*; 3) der *M. brachialis internus*.

1 Der *M. coraco-brachialis* (häufig durchbohrt vom N. musculocutaneus und deswegen auch als *M. perforatus Casseri* bezeichnet) entspringt vom Proc. coracoideus und setzt sich mit der Hauptmasse seiner Fasern in der Mitte der medialen Humerusfläche an der dort befindlichen Rauhigkeit an. Seine obersten Fasern inseriren jedoch an einem zwischen dem Tuberculum minus und der eben genannten Rauhigkeit ausgespannten Sehnenbogen, unter welchem die Vasa circumflexa humeri antt. und die Insertionssehne des Latissimus hindurchtreten.

Function: Adduction des Humerus.

2. Der *M. biceps* entspringt mit einem kurzen Kopf, *Caput breve*, vom Proc. coracoideus und mit einem langen Kopf, *Caput longum*, vom Tuberculum supraglenoidale der Scapula: die Sehne des langen Bicepskopfes liegt vollständig in der Gelenkhöhle des Schultergelenkes eingeschlossen. Der Biceps setzt sich an der Tuberositas radii fest; ausserdem strahlt von seiner Sehne ein starkes Fascikel, der *Lacertus fibrosus*, nach medianwärts in die Fascie aus, welche die Flexoren des Unterarms deckt. Dieser Lacertus fibrosus bildet eine Art von Schutzdach für die A. und V. brachialis und den N. medianus, welche hier in der Ellbogenbeuge dicht unterhalb der Fascie (also ziemlich oberflächlich) gelegen sind.

Function: Die Wirkung des M. biceps ist in erster Linie eine supinirende, da derselbe bei seiner Contraction zuerst die Tuberositas radii nach vorn zieht, welche in der Pronationsstellung je nach dem Grade der letzteren mehr oder weniger nach hinten gedreht ist. Erst wenn der Unterarm supinirt ist, tritt die volle Beugewirkung des Muskels in Kraft.

Zu beiden Seiten des M. biceps ist je eine Furche, der *Sulcus bicipitalis internus* und *externus* gelegen. In dem weit stärker markirten Sulcus bicipitalis internus verläuft die A. brachialis mit den begleitenden Venen und Nerven, unter denen der N. medianus und N. cutaneus medius die weiteste Strecke neben diesen Gefässen entlang ziehen. Neben der Tuberositas radii ist zwischen dem Radius und der Bicepssehne ein kleiner Schleimbeutel gelegen.

3. Der *M. brachialis internus* entspringt von der unteren Hälfte der beiden Vorderflächen des Humerus (also etwa von der Tuberositas humeri bis zum Ellbogengelenk) und setzt sich an der Tuberositas ulnae fest.

Function: Der Muskel ist ein kräftiger Beuger, da er zur Ulna geht, welche hauptsächlich die Beugung des Unterarms gegen den Oberarm vermittelt. Ausserdem ist der M. brachialis internus mit der vorderen Kapselwand des Ellenbogengelenks verwachsen und zieht dieselbe durch seine Contraction derart nach oben, dass sie selbst bei stärkster Beugung nicht eingeklemmt werden kann.

b) Die Streckmuskeln oder Extensoren.

Zu dieser Muskelgruppe wird der *M. triceps brachii* mit seinen drei Köpfen, nämlich: 1) dem langen Kopf, *Caput longum* s. *Anconaeus longus*; 2) dem inneren Kopf, *Caput internum* s. *Anconaeus internus*; 3) dem äusseren (kurzen) Kopf, *Caput externum* s. *Anconaeus externus* (*Anconeus brevis* von Henle) gerechnet. Zu den Extensoren kann man ferner den *M. anconaeus quartus* zählen, welcher jedoch von vielen Autoren zu den Unterarmmuskeln gerechnet wird, obschon seine Fasern sich continuirlich an diejenigen des M. anconaeus ext. anschliessen.

Das *Caput longum tricipitis* entspringt vom Tuberculum infraglenoidale der Scapula und läuft zwischen dem (vor ihm gelegenen) M. teres major und dem (hinter ihm gelegenen) M. teres minor nach abwärts. Das *Caput internum* nimmt seinen Ursprung von der ganzen hinteren (dreiseitigen) Fläche des Humerus unterhalb des Sulcus radialis. Das *Caput externum* endlich entspringt vom oberen Rande des Sulcus radialis und bedeckt den grössten Theil des Caput internum. Alle drei Köpfe vereinigen sich zu einer gemeinsamen Sehne, welche sich an dem Olecranon ulnae inserirt.

An das Caput externum schliesst sich ohne scharfe Grenze der *M. anconaeus quartus* an, welcher vom Condylus externus entspringt und zur lateralen Fläche des Olecranon verläuft.

Das *Caput longum* ist an seinem oberen Ende mit der gemeinsamen Sehne des Teres major und Latissimus durch ein starkes sehniges Fascikel verbunden. Henle betrachtet dieses Fascikel als ine constante Ursprungszacke des Caput longum von den beiden eben genannten Muskeln.

Function: Der M. triceps streckt den Unterarm. An letzterer Wirkung betheiligt sich auch der M. anconaeus quartus, welcher jedoch ausserdem durch seine Verwachsung mit der hinteren Kapselwand des Ellenbogengelenks die wichtige Fähigkeit erlangt, die Kapsel zu spannen und dadurch bei der Extension vor Einklemmung zu schützen. Mitunter giebt auch der Triceps einige Fasern zur Gelenkkapsel ab.

C. Die Muskeln des Unterarms.

Die Muskeln des Unterarms theilt man am besten in zwei grosse Hauptgruppen ein: 1) die Beugemuskeln oder Flexoren; und 2) die Streckmuskeln oder Extensoren. Von den Extensoren spaltet Henle eine besondere Gruppe unter der Bezeichnung Radialgruppe ab, zu welcher er den *M. supinator longus*, den *M. extensor carpi radialis longus* und den *M. extensor carpi radialis brevis*

rechnet. Diese drei Muskeln bilden nämlich an der Radialseite des oberen Unterarmendes einen ziemlich starken Wulst, welcher dort besonders deutlich hervorragt. Der nachfolgenden Besprechung ist jedoch des leichteren Verständnisses wegen die Eintheilung der Unterarmmuskeln in Extensoren und Flexoren zu Grunde gelegt, über welche sich in Bezug auf Insertionen und Ursprünge folgende allgemeine Sätze aufstellen lassen:

Sowohl die Flexoren als auch die Extensoren des Unterarms werden in eine oberflächliche und eine tiefe Schicht eingetheilt. Die oberflächliche Schicht der Extensoren entspringt im Wesentlichen vom Condylus externus des Oberarms, die oberflächliche Schicht der Flexoren fast gänzlich vom Condylus internus desselben. Die tiefe Schicht der Flexoren wie der Extensoren findet an den Condylen des Humerus keinen Platz mehr und rückt deshalb mit ihren Ursprüngen auf den Radius, die Ulna und das dazwischen gelegene Lig. interosseum hinunter. Was die Ansätze der Unterarmmuskeln anbetrifft, so hat man zu beachten, dass die Mm. flexores und extensores carpi radiales und ulnares mit ihren Insertionen zur Basis des II. und des V. Metacarpalknochens hinstreben.

Im Einzelnen verhalten sich diese Muskeln folgendermassen:

a) Flexoren.

α) Oberflächliche Schicht der Flexoren.

Zu derselben gehören: 1) der *M. pronator teres*; 2) der *M. flexor carpi radialis* (auch als *M. radialis internus* bezeichnet); 3) der *M. palmaris longus*; 4) der *M. flexor digitorum sublimis*; 5) der *M. flexor carpi ulnaris* (auch als *M. ulnaris internus* bezeichnet).

Alle diese Muskeln entspringen, wie eben erwähnt, vom Condylus internus und sind in der Nähe desselben gewöhnlich so fest mit einander verschmolzen, dass sie nur künstlich getrennt werden können. Ausser dem Ursprung vom Condylus internus bekommt der *M. flexor digitorum sublimis* noch eine Muskelzacke, den sogen. Radialkopf, vom oberen Theile des Radius, und der *M. flexor carpi ulnaris* entspringt ausser vom Condylus noch mit einer platten Aponeurose von dem grössten Theile der medialen Fläche der Ulna. Zwischen den beiden Köpfen des M. flexor digitorum sublimis geht der N. medianus in die Tiefe.

Was die Insertionen dieser Muskeln anbetrifft, so setzen sich fest:

1) der *M. pronator teres* in der Mitte der lateralen Fläche des Radius;

2) der *M. flexor carpi radialis* an der Basis des II. Metacarpus (da ja der II. Metacarpalknochen der Radialseite entspricht). Seine Sehne verläuft in einer Rinne des Os multangulum majus neben der Tuberositas des letzteren Knochens;

3) der *M. palmaris longus* geht mit seiner Sehne zwischen dem Lig. carpi volare commune und Lig. carpi volare proprium (Lig. carpi transversum) zur Hohlhandfläche und strahlt hier in die starke sehnige Ausbreitung aus, welche man als *Aponeurosis palmaris* bezeichnet hat;

4) der *M. flexor digitorum sublimis* geht mit seiner Sehne unter dem Lig. carpi transversum hindurch und setzt sich mit 4 Zipfeln an den Basen der Mittelphalangen sämmtlicher Finger mit Ausnahme des Daumens an (also des II. bis V. Fingers). Diese 4 Sehnenzipfel werden von den Sehnen des darunter gelegenen M. flexor digitorum profundus durchbohrt, weshalb der M. flexor digitorum sublimis auch als *M. perforatus* bezeichnet ist;

5) der *M. flexor carpi ulnaris* setzt sich an dem Erbsenbein fest, welches er wie eine Art von Sesambein vollständig zwischen seine Sehnenfasern aufnimmt. Als Fortsetzung der letzteren kann man (s. S. 152) das Lig. piso-hamatum und piso-metacarpeum betrachten, von denen das erstere vom Erbsenbein zum Hamulus des Hakenbeins, das letztere vom Erbsenbein zur Basis des V. Metacarpus hinzieht, so dass also auch für den M. flexor carpi ulnaris das vorhin erwähnte Gesetz gilt, dass seine Sehne (entsprechend der Ulnarseite) nach der Basis des V. Metacarpus hinstrebt.

β) Tiefe Schicht der Flexoren.

Hierzu gehören: 1) der *M. flexor pollicis longus;* 2) der *M. flexor digitorum profundus*; 3) der *M. pronator quadratus.*

Diese Muskeln finden, wie oben erwähnt, an dem Condylus int. keinen Platz mehr und rücken deshalb mit ihren Ursprüngen auf Radius, Ulna und Lig. interosseum über. Im Einzelnen verhalten sie sich folgendermassen:

1. Der *M. flexor pollicis longus* entspringt von demjenigen Knochen des Unterarms, welcher an der Daumenseite liegt, nämlich vom Radius, geht unter dem Lig. carpi transversum hindurch und setzt sich an der Basis der Endphalange des Daumens an.

2. Der *M. flexor digitorum profundus* entspringt vom Lig. interosseum und der Ulna, geht ebenfalls unter dem Lig. carpi transversum hindurch und setzt sich mit 4 Sehnenzipfeln an den Basen der Endphalangen der 4 übrigen Finger an. Seine Sehnen durchbohren die Sehnen des M. flexor digitorum sublimis, und er ist des-

wegen auch als *M. perforans* bezeichnet worden. Die Sehnen des M. flexor digitorum sublimis und profundus sind in der (S. 155) erwähnten Vagina fibrosa zusammen eingeschlossen[1]). Während sie in dem durch diese Scheide gebildeten Canal verlaufen, sind dieselben mit den Phalangen durch fibröse Stränge, *Vincula tendinum*, verbunden, welche nicht allein zur Befestigung der Sehnen dienen, sondern auch den letzteren Ernährungsgefässe zuführen sollen.

3. Der *M. pronator quadratus* liegt in transversaler Richtung am unteren (distalen) Ende des Unterarms. Er entspringt von der vorderen Fläche der Ulna und geht zur vorderen Fläche des Radius.

b) Extensoren.

α) Oberflächliche Schicht der Extensoren.

Zu derselben gehören: 1) der *M. supinator longus* (*M. brachioradialis* von Henle); 2) der *M. extensor carpi radialis longus* und *brevis* (*M. radialis externus longus* und *brevis*), welche vielfach einen gemeinsamen Muskelbauch bilden; 3) der *M. extensor digitorum communis* und *extensor digiti minimi proprius*, welche ebenfalls an ihrem Ursprung eng zusammenhängen; 4) der *M. extensor carpi ulnaris* (*M. ulnaris externus*); 5) der *M. anconaeus quartus*, den man jedoch auch zu den Oberarmmuskeln rechnen kann, wo er bereits beschrieben ist.

Alle die eben genannten Muskeln entspringen vom Condylus externus, wo sie zum grössten Theil mit einander so eng verschmolzen sind, dass sie nur künstlich getrennt werden können. Doch ist dabei zu bemerken, dass der *M. supinator longus* nicht eigentlich vom Condylus, sondern von der darüber gelegenen Kante des Humerus seinen Ursprung nimmt, und dass der *M. extensor carpi ulnaris*, ähnlich wie der M. flexor carpi ulnaris, eine accessorische Ursprungsehne vom oberen Theile der Ulna bekommt. Die Muskeln inseriren sich, wie folgt:

1) der *M. supinator longus* am Proc. styloideus radii;

2) der *M. extensor carpi radialis longus* (entsprechend der Radialseite) an der Basis des II. Metacarpus;

3) der *M. extensor carpi radialis brevis* am Proc. styloideus der Basis des III. Metacarpus. Die Sehnen der beiden letztgenannten Muskeln werden von den Mm. abductor pollicis longus und extensor pollicis brevis sowie von der Sehne des M. extensor pollicis longus überlagert, welche über sie zum Daumen hinwegziehen.

[1]) Wenn man im Zweifel darüber ist, welcher von beiden Fingerbeugern der perforirte und welcher der perforirende ist, so möge man sich vergegenwärtigen, dass immer die Sehne des tiefer liegenden Muskels den oberflächlichen durchbohren und zur Endphalange gehen muss. Ein Perforationsverhältniss könnte überhaupt nicht zu Stande kommen, wenn der M. flexor digit. prof. zur II. Phalange, der M. flexor digitorum sublimis bis zur Endphalange ginge.

4) die Sehne des *M. extensor digitorum communis* besteht aus 4 Strängen, von denen je einer für einen der vier letzten Finger bestimmt ist. Die Extensorensehne eines jeden Fingers bildet einen ziemlich complicirten Apparat, da mit derselben die von der Hohlhand und den Seiten der Finger hinaufziehenden Sehnen der Mm. lumbricales und interossei verschmolzen sind (Näheres s. S. 168). Betreffs dieser Sehne sei hier nur erwähnt, dass die eigentlichen Sehnenfasern des M. extensor dig. communis sich an jedem Finger in drei Zipfel spalten, von denen der mittlere und stärkste sich nur bis zur Basis der Mittelphalange erstreckt, während die beiden seitlichen Zipfel zur Basis des Nagelgliedes ziehen und mit den Sehnen der Mm. lumbricales und interossei verschmolzen sind (s. Fig. 11 S. 169). Die vier Sehnen des Extensor digitorum communis sind auf dem Handrücken durch quere fibröse Streifen mit einander verbunden. Am kürzesten, stärksten und constantesten sind die fibrösen Zwischenbänder zwischen der Ringfingersehne und den Nachbarsehnen, weswegen es zum Bedauern der Klavierspieler nur in beschränktem Maasse gelingt, bei gebeugten übrigen Fingern den Ringfinger einzeln zu strecken. Die grösste Selbstständigkeit in Bezug auf die Streckung steht dem Zeigefinger und dem kleinen Finger zu.

5) der *M. extensor digiti minimi proprius* tritt mit seiner Sehne durch ein besonderes Fach unter dem Lig. carpi comm. dorsale und vereinigt sich schliesslich mit der zum kleinen Finger ziehenden Sehne des vorigen Muskels. Er kann fehlen, in welchem Falle dann eine doppelte Sehne von dem Extensor digit. communis zu dem kleinen Finger zieht.

6) der *M. extensor carpi ulnaris* inserirt sich (entsprechend der Ulnarseite) an der Basis des V. Metacarpalknochens.

β) Tiefe Schicht der Extensoren.

Dazu gehören: 1) der *M. abductor pollicis longus* und der *M. extensor pollicis brevis*; 2) der *M. extensor pollicis longus*; 3) der *M. extensor indicis proprius*; 4) der *M. supinator brevis.*

Die tiefe Schicht der Extensoren findet an dem Condylus ext. keinen Platz mehr und rückt deswegen mit ihren Ursprüngen auf Radius, Lig. interosseum und Ulna hinunter. Die Sehnen der hierher gehörigen Muskeln, mit Ausnahme des Supinator brevis, brechen zwischen dem M. extensor digitorum communis und den Muskeln der von Henle so bezeichneten Radialgruppe hindurch und treten alsdann zum Daumen und Zeigefinger. Im Einzelnen verhalten sich diese Muskeln (von der Radial- nach der Ulnarseite gerechnet) folgendermassen:

1. Der *M. abductor pollicis longus* und der *M. extensor pollicis*

brevis entspringen mit einem gemeinsamen Muskelbauch vom Radius und dem angrenzenden Lig. interosseum und ziehen hierauf am unteren Radiusende über die Sehnen des M. extensor carpi radialis longus und brevis hinweg zum Daumen. Die Sehne des M. abductor pollicis longus geht zur Basis des I. Metacarpus, diejenige des M. extensor pollicis brevis zur Basis der I. Phalanx des Daumens; die letztere ist an ihrem Ende mit der Sehne des M. extensor pollicis longus zu einem gemeinsamen Strang verschmolzen, an welchem sich gewöhnlich die Sehnenfasern beider Muskeln nicht mehr deutlich von einander abgrenzen lassen.

2. Der *M. extensor pollicis longus* entspringt vom Lig. interosseum und setzt sich, wie die beiden vorigen Muskeln über die Sehnen des M. extensor carpi radialis longus und brevis hinwegziehend, bis zur Basis der Endphalange des Daumens fort.

3. Der *M. extensor indicis proprius* s. *Indicator* entspringt vom Lig. interosseum und der Ulna, geht mit der Sehne des M. extensor digitorum communis durch ein gemeinsames Fach unter dem Lig. carpi dorsale commune zur Hand und verschmilzt mit demjenigen Strang der eben erwähnten Sehne, welcher zum Zeigefinger geht.

4. Der *M. supinator brevis* liegt auf der Dorsalseite an dem oberen (proximalen) Ende beider Unterarmknochen und ist somit nicht allein in Bezug auf die Function, sondern auch auf die Lage ein Antagonist des M. pronator quadratus. Der Supinator brevis entspringt von der lateralen Fläche des oberen Ulnaendes sowie von der anschliessenden hinteren und lateralen Kapselwand des Ellbogengelenks. Seine Fasern steigen schräg nach unten und umgreifen zum grössten Theil hakenförmig das obere Ende des Radius, indem sie von hinten auf die vordere Fläche des letzteren hinübertreten, wo sie sich oberhalb und unterhalb der Tuberositas radii inseriren.

Allgemeine Uebersicht über die Functionen der Unterarmmuskeln.

Was zunächst die *Mm. flexores* und *extensores carpi* anbetrifft, so müssen der Flexor carpi radialis und ulnaris zusammen die Hand volarwärts beugen (ganz gleich, ob dieselbe zu einer Faust geballt ist, oder ob die Finger gestreckt sind). Umgekehrt werden der M. extensor carpi radialis longus und brevis in Gemeinschaft mit dem M. ext. carpi ulnaris die Hand dorsalwärts beugen. Der M. extensor carpi ulnaris und flexor carpi ulnaris zusammen beugen die Hand ulnarwärts; umgekehrt müssen die Extensores carpi radiales und der Flexor carpi radialis die Hand radialwärts flectiren. Wirkt nur einer von diesen Muskeln, z. B. der M. flexor carpi ulnaris, so wird die Hand zugleich volar- und ulnarwärts, also in schräger Richtung gebeugt.

Der *M. palmaris longus* spannt die Aponeurosis palmaris und schützt dadurch die unter der letzteren gelegenen Gebilde der Hohlhand vor Druck.

Die Function der *Mm. pronatores* und *supinatores* ist durch ihren Namen ausgedrückt; doch ist dabei zu bemerken, dass der M. supinator longus seinen Namen eigentlich nicht verdient, insofern er den Unterarm niemals supiniren, sondern nur gegen den Oberarm beugen kann. Aus diesem Grunde hat Henle für diesen Muskel auch die Bezeichnung *M. brachio-radialis* vorgeschlagen. Dagegen ist der M. supinator brevis ein äusserst kräftiger Supinator, weil er von hinten her um das obere Ende des Radius weit nach vorn herumgreift.

Die Function der übrigen Muskeln ist ziemlich selbstverständlich: sie beugen oder strecken oder abduciren diejenigen Knochen, an welchen sie sich ansetzen.

D. Die Muskeln der Hand.

Die Muskeln der Hand theilt man in drei Gruppen ein: a) in die Muskeln des Daumenballens oder *Thenar*; b) die Muskeln des Kleinfingerballens, *Hypothenar* s. *Antithenar*; c) die mittleren Handmuskeln.

a) Die Muskeln des Daumenballens.

Hierzu gehören: 1) der *M. abductor pollicis brevis*; 2) der *M. flexor pollicis brevis*; 3) der *M. opponens pollicis*; 4) der *M. abductor pollicis.*

Alle diese Muskeln (mit Ausnahme des Adductor pollicis) entspringen von der Eminentia carpi radialis und dem angrenzenden Lig. carpi transversum und setzen sich (mit Ausnahme des Opponens) entweder an dem medialen oder lateralen Sesambein an, welche an der Volarfläche in die Kapsel des I. Metacarpophalangealgelenkes eingelagert sind. Durch Vermittlung der Kapsel können sie einen Zug auf die I. Phalanx ausüben. Im Einzelnen verhalten sich dieselben folgendermassen:

1. Der *M. abductor pollicis brevis* entspringt von der Tuberositas ossis navicularis und dem angrenzenden Lig. carpi transversum und inserirt sich am lateralen Sesambein des Daumens.

Seine Function ist durch seinen Namen bezeichnet.

2. Der *M. opponens pollicis* entspringt von der Tuberositas ossis multanguli majoris und dem Lig. carpi transversum und setzt sich am ganzen Metacarpus des Daumens an.

Function: Er ist im Stande, den Metacarpus des Daumens gegen die Vola manus zu ziehen — eine Bewegung, welche beim Greifen ausgeführt und als Oppositionsbewegung bezeichnet wird.

3. Der *M. flexor pollicis brevis* entspringt mit zwei Köpfen, von denen der oberflächliche von dem gegen die Tuberositas ossis navicularis umbiegenden Theile des Lig. carpi transversum, der tiefe von dem Lig. carpi volare prof. in der Gegend des II—IV. Carpalknochens der II. Reihe herkommt. Von den beiden Köpfen — zwischen denen die Sehne des M. flexor pollicis longus hindurchtritt — inserirt sich der oberflächliche am lateralen, der tiefe am medialen Sesambeine des Daumens. Eine dritte, mittlere Portion entspringt mit dem tiefen und inserirt sich mit dem oberflächlichen Kopfe des Muskels.

Function: Er beugt durch Vermittlung der Kapsel des Metacarpo-phalangealgelenkes die I. Phalanx des Daumens.

Flemming rechnet den ganzen tiefen Kopf zum Adductor pollicis, weil derselbe ebenso wie der Adductor vom N. ulnaris innervirt wird, während der Flexor pollicis brevis im Uebrigen Zweige vom N. medianus erhält. Henle beschreibt den oberflächlichen Kopf des Flexor pollicis brevis als eine tiefe Portion des Abductor pollicis brevis.

4. Der *M. adductor pollicis* entspringt hauptsächlich vom Metacarpus des III. Fingers, kann sich jedoch von hier aus mit seinem Ursprunge auch auf die Handwurzelknochen erstrecken. Nicht selten kommen noch Muskelbündel von den beiden benachbarten Metacarpi (also vom II. und IV.) her. Seine Insertion ist am medialen Sesambein des Daumens.

Seine Function ist durch seinen Namen ausgedrückt.

b) Die Muskeln des Kleinfingerballens.

Dazu gehören: 1) der *M. palmaris brevis*; 2) der *M. abductor digiti minimi*; 3) der *M. flexor brevis digiti minimi*; 4) der *M. opponens digiti minimi.*

Abgesehen vom Palmaris brevis entspringen diese Muskeln im Wesentlichen von der Eminentia carpi ulnaris und dem angrenzenden Lig. carpi transversum und inseriren sich (mit Ausnahme des Opponens) an der medialen Kapselwand des Metacarpo-phalangealgelenkes des kleinen Fingers. Im Einzelnen verhalten sich dieselben folgendermassen:

1. Der *M. palmaris brevis*, ein platter querer Muskel, wird gewöhnlich zu den Muskeln des Kleinfingerballens gerechnet, obschon derselbe auch als eine an der Hand gelegene Portion des M. palmaris longus aufgefasst werden kann. Der Muskel entspringt nämlich von der Sehne des Palmaris longus dort, wo dieselbe in die Aponeurose auszustrahlen beginnt, liegt ganz oberflächlich über sämmtlichen anderen Muskeln dieser Gruppe und setzt sich an der Haut des Kleinfingerballens fest.

Function: Der Palmaris brevis ist im Stande, die Aponeurosis palmaris zu spannen und die Haut an dem Kleinfingerballen nach der Mittellinie der Hand zu ziehen. Wenn man eine Faust macht, bemerkt man am Kleinfingerballen eine Anzahl kleiner Grübchen, welche durch die Contraction des eben genannten Muskels hervorgebracht werden.

2. Der *M. abductor digiti minimi* entspringt vom Os pisiforme und dem angrenzenden Lig. carpi transversum und geht zur medialen Seite der oben erwähnten Gelenkkapsel.

Die Function liegt im Namen.

3. Der *M. opponens digiti minimi* entspringt vom Hamulus ossis hamati und dem angrenzenden Lig. carpi transversum und setzt sich am Metacarpus des kleinen Fingers an.

Function: Er zieht den Metacarpus des kleinen Fingers demjenigen des Daumens entgegen und nach der Vola manus hin (Oppositionsbewegung des kleinen Fingers).

4. Der *M. flexor brevis digiti minimi* entspringt meistens nur vom Lig. carpi transversum oder auch vom Hamulus des Hakenbeins und verschmilzt mit der Insertionssehne des Abductor digiti minimi. Der Muskel ist in seinem Verhalten sehr unbeständig und kann auch vollständig fehlen. Von dem Abductor digiti minimi ist er an seinem Ursprung durch eine Lücke getrennt, durch welche der tiefe Ast des N., der A. und V. ulnaris in die Hohlhand treten.

Die Function besteht in einer Beugung der I. Phalanx.

c) Die mittleren Handmuskeln.

Zu den mittleren Handmuskeln gehören: 1) die *Mm. lumbricales*; 2) die *Mm. interossei dorsales* und *volares* (*externi* und *interni* von Hyrtl und anderen Autoren).

1. Die 4 *Mm. lumbricales* (Regenwurm- oder Spulwurmmuskeln) entspringen als dünne, schlanke Muskelbäuche am Radialrande der 4 Sehnen des M. flexor digitorum profundus[1]) und gehen zum Radialrande sämmtlicher Finger (mit Ausnahme des Daumens) hin, wo sie sich an der I. Phalanx mit der Sehne des M. extensor digitorum communis vereinigen. Verfolgt man die Sehnenfasern der Lumbricales innerhalb der Extensorsehne weiter, so findet man, dass dieselben bis zur Endphalange hingehen, wo sie sich inseriren (s. auch die Anm. S. 169).

Die Function der Mm. lumbricales muss also darin bestehen, die I. Phalanx zu beugen und nach erfolgter Beugung derselben die

[1]) Der III. und IV. Lumbricalis entspringen auch vom Ulnarrand der II. und III. Flexorensehne.

letzten beiden Phalangen zu strecken. Diese Bewegung wird am reinsten ausgeführt, wenn man jemand einen Nasenstüber giebt. Die Mm. lumbricales sind früher auch als *Mm. fidicini* (Geigermuskeln) bezeichnet, weil in der That die Violinisten beim Greifen der Saiten dieselben in Thätigkeit setzen, indem sie bei gebeugter I. Phalanx die anderen beiden Phalangen mehr oder weniger strecken.

2. Die *Mm. interossei* theilt man ebensowohl an der Hand wie am Fuss in *Mm. interossei dorsales* (*externi*) und *volares* resp. *plantares* (*interni*) ein. Man kann an der Hand (wie am Fuss) 4 Interossei dorsales und 4 Interossei volares (plantares) unterscheiden; nur muss man hinzufügen, dass der I. M. interosseus volaris (plantaris) stets mit dem

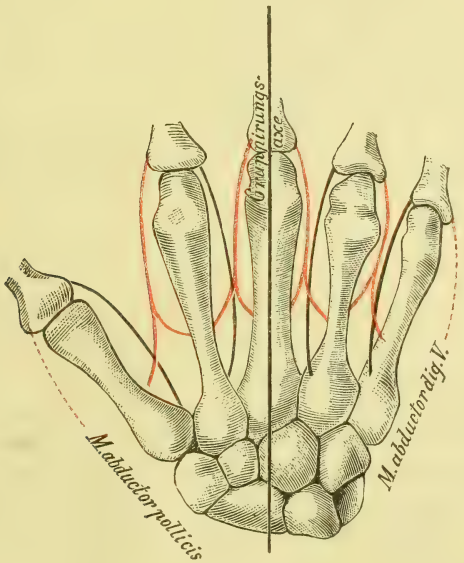

Fig. 10.

Schema für die Anordnung der Mm. interossei an der Hand.

Die rothen Linien bezeichnen die Mm. interossei dorsales, die schwarzen Linien die Mm. interossei volares. Die Gruppirungsaxe geht durch den Mittelfinger.

Adductor pollicis (hallucis) verschmolzen ist. An der Hand lässt sich der soeben genannte Muskel noch herauspraepariren, am Fusse dagegen ist dies nicht mehr möglich, weil die Verschmelzung eine zu innige ist. Aus diesem Grunde werden gewöhnlich für den Fuss in den meisten Handbüchern nur 3 Interossei plantares[1]) ange-

[1]) Wenn übrigens in einzelnen Handbüchern (Hyrtl, Hollstein) für den Fuss 3 *Interossei dorsales* (*externi*) und 4 *Interossei plantares* (*interni*) angenommen werden, so ist dies dadurch zu erklären, dass der *Interosseus dorsalis I.*

geben, während für die Hand einzelne Autoren 4, andere dagegen 3 Interossei volares annehmen.

Sämmtliche Mm. interossei gruppiren sich mit ihren Ansätzen um eine Axe, welche an der Hand ebenso wie beim Fuss stets durch das längste Glied geht. Das längste Glied der Hand ist der Mittelfinger, das längste Glied des Fusses die II. Zehe. Die *Interossei dorsales* sind zweiköpfig und entspringen von den einander zugewandten Seitenflächen der Basen je zweier benachbarter Metacarpalknochen (Metatarsalknochen am Fusse). Ihre Insertionen wenden sich der vorhin erwähnten Axe zu. Die *Interossei volares (plantares)* wenden sich dagegen mit ihren Insertionen von dieser Axe ab und entspringen mittelst eines einfachen Kopfes an derselben Seite der Basis des Metacarpalknochens (Metatarsalknochens), an welcher sie sich inseriren. Die Sehnen sämmtlicher Interossei verschmelzen endlich mit der Extensorensehne, indem sie einen ähnlichen Verlauf wie die Sehnen der Mm. lumbricales nehmen, d. h. sie gehen zunächst zur I. Phalanx, legen sich an die Sehne des M. extensor digitorum communis an, setzen sich aber dann schliesslich bis zur Endphalange der Finger (oder Zehen) fort (s. Fig. 11).

Was die Functionen der Interossei anbetrifft, so hat man stets daran zu denken, dass der Interosseus volaris (plantaris) primus mit dem M. adductor pollicis (hallucis) verschmolzen ist. Die *Mm. interossei volares (plantares)* sind also Adductoren der Finger (oder Zehen) d. h. sie nähern dieselben der vorhin erwähnten Axe. Die *Mm. interossei dorsales* sind im Gegensatze dazu Abductoren, d. h. sie spreizen die 3 mittleren Finger (oder Zehen), während bekanntlich der Daumen und der kleine Finger (grosse und kleine Zehe) schon ihre eigenen Abductoren besitzen. Wirken die Interossei dorsales und volares zusammen, so beugen sie die Grundphalangen und strecken zugleich die Mittel- und Endphalangen, da ihre Sehnen sich ja schliesslich an den letzteren inseriren (Henle).

Die Extensorensehne, von welcher schon mehrfach die Rede gewesen, ist eine complicirte Sehne, welche sich nicht allein aus den Sehnenfasern des M. extensor digitorum communis, sondern auch aus denjenigen der Mm. interossei und lumbricales zusammensetzt. Die eigentliche Sehne des M. ext. digitorum communis ist vom Periost

---

mitunter nur einköpfig ist und dem zu Folge von diesen Autoren als Interosseus plantaris I betrachtet wird. Die letzteren müssen sich natürlich die Gruppirungsaxe durch die grosse Zehe gelegt denken.

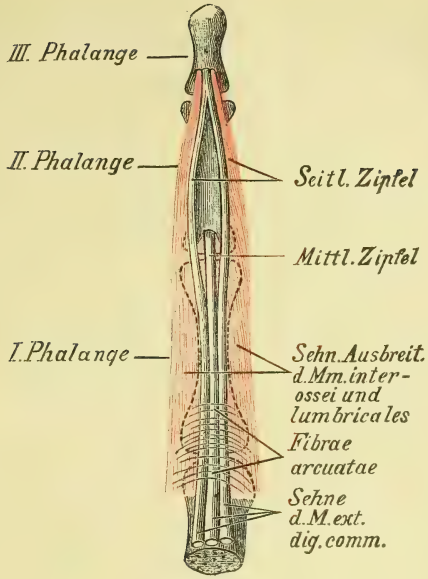

Fig. 11.

Die Extensorensehne.

durch lockeres Bindegewebe geschieden, dagegen mit der hier nur sehr dünnen Kapsel der Metacarpo-phalangeal- und sämmtlicher übrigen Fingergelenke fest verwachsen. Weiterhin setzt sich diese Sehne an jedem Finger mittelst eines mittleren Zipfels bis zur Basis der II. Phalange fort, während zwei seitliche Zipfel zur Basis der III. Phalange hinziehen. An diese beiden seitlichen Zipfel der Sehne des M. extensor digitorum communis legen sich nun die Sehnen der Mm. interossei und lumbricales an und gehen, mit denselben eng verschmolzen, bis zur Basis der Endphalange hin[1]). Am Rücken der I. Phalanx sieht man noch bogenförmige Verbindungsfasern, die *Fibrae arcuatae* (*Ligg. dorsalia* von Dursy), zwischen den Sehnen der Lumbricales und Interossei in transversaler Richtung verlaufen. Diese Fasern sind eigentlich ringförmig, da sie nach volarwärts in die Kapselwand der Metacarpophalangealgelenke übergehen.

E. Die Fascie der oberen Extremität.

Die Fascie der oberen Extremität ist wie die meisten übrigen Fascien überall dort mit dem Periost der Knochen verwachsen, wo

[1]) Nach Henle geht noch ein Theil dieser Sehnenfasern unter den beiden seitlichen Zipfeln zum mittleren Zipfel hin, wodurch es erklärlich würde, dass die Interossei und Lumbricales auch die Mittelphalange direct zu strecken im Stande sind.

sie dem letzteren unmittelbar anliegt. Ihr Beginn ist oben an der Spina scapulae, dem Acromion und der Clavicula; hier setzt sie sich jedoch hinten continuirlich in die oberflächliche Rückenfascie, vorn in die Fascia pectoralis superficialis fort. Besondere, mit den Rändern der Scapula verwachsene Fascienblätter, die *Fascia supraspinata*, *infraspinata* und *subscapularis* überziehen ausserdem die Oberfläche der gleichnamigen Muskeln, wobei natürlich von den ersteren beiden die hintere, von der letzteren die vordere Fläche der entsprechenden Muskeln bekleidet ist.

Am Oberarm ist die Fascie von den unter ihr gelegenen Muskeln leicht abzuziehen, während sie dagegen an den Condylen des Humerus mit dem Periost untrennbar verschmolzen ist. Zwischen M. triceps und brachialis internus schiebt sie sich als eine Art von fester Scheidewand hinein, welche an der Kante über dem Condylus int. angeheftet und als *Lig. intermusculare internum* bezeichnet ist. Ebenso setzt sie sich an der Kante oberhalb des Condylus ext. zwischen dem Triceps einerseits, dem Supinator longus und Brachialis internus andererseits in Gestalt des *Lig. intermusculare externum* fest.

Am Unterarm ist die Fascie unterhalb der beiden Condylen mit den oberflächlichen Beuge- und Streckmuskeln so fest verwachsen, dass sie hier nicht mehr von den letzteren abgezogen werden kann und daher mit ihnen bei der Präparation am besten im Zusammenhang gelassen wird. Weiter abwärts am Unterarm lässt sie sich jedoch leicht von der Muskulatur trennen. In der Ellenbogenbeuge strahlt über die Flexoren des Unterarms von der Bicepssehne der schon früher erwähnte *Lacertus fibrosus* in die Fascie aus. Wo der Radius und die Ulna frei unter der Haut liegen, ist die Fascie mit dem Periost derselben fest verschmolzen. In der Nähe des Handgelenkes zeigt endlich die Fascie der oberen Extremität zwei quere Verstärkungsstreifen, das *Lig. carpi commune volare* und das *Lig. carpi commune dorsale*, welche schon den bei Bändern S. 152 und 153 beschrieben sind. Das volare von diesen beiden Bändern ist das schwächere und meistens nur durch einzelne stärkere Fasern gebildet, während sich das dorsale Band stets sehr leicht erkennen und herauspräpariren lässt. Zwischen dem Lig. carpi commune volare und dem Lig. carpi volare proprium geht die Sehne des M. palmaris longus, ferner (dicht neben der Daumenseite des Erbsenbeins) die A. und V. ulnaris sowie der N. ulnaris hindurch.

An der Volarfläche der Hand verstärkt sich die oberflächliche Fascie zu einer starken sehnigen Ausbreitung, welche sich mit einer Anzahl von Zipfeln an den Köpfen des II.—V. Metacarpus ansetzt und die Aufgabe hat, die in der Hohlhand befindlichen Gebilde vor Druck zu

schützen. Diese sehnige Ausbreitung, *Aponeurosis volaris* s. *palmaris*, ist mit der Haut der Hohlhand durch eine Menge von fibrösen Strängen so fest verbunden, dass sich die Haut an dieser Stelle nicht in Falten legen lässt. Zwischen den fibrösen Strängen sind Fettträubchen so fest eingepresst, dass dieselben beim Hineinschneiden meist stark hervorspringen. Auch dieses Fettpolster dient ganz besonders zum Schutz der darunter liegenden Theile. Am Rücken der Hand ist dagegen die oberflächliche Fascie ausserordentlich schlaff und dünn, so dass sie sich ebenso wie die darüber gelegene Haut sehr leicht verschieben lässt. Ausserdem findet sich sowohl an dem Dorsum wie an der Vola manus eine tiefe Fascie, welche die Mm. interossei bedeckt und mit dem Periost der Metacarpalknochen verschmolzen ist. Diese tiefe Fascie kann man auch als *Fascia interossea* (*dorsalis* und *volaris*) bezeichnen.

Was die wichtigsten Durchtrittstellen für die Hautgefässe und Hautnerven anbetrifft, so ist bereits mehrfach erwähnt worden, dass die *Vena cephalica* in der Mohrenheim'schen Grube zur V. subclavia in die Tiefe tritt. Der Hautast des *N. axillaris* tritt etwa in der Mitte des hinteren Deltoideusrandes zur Haut. Ferner zeigt die Fascie des Oberarms am oberen Ende des Lig. intermusculare internum einen Schlitz, durch welchen die *V. basilica* ein- und der *N. cutaneus medius* austritt. Höher oben, der Achselhöhle näher, ist ebenfalls an der medialen Seite des Oberarms die Austrittsöffnung für den *N. cutaneus internus* gelegen. Der *N. cutaneus externus* (*musculo-cutaneus*) durchbohrt die Fascie in der Ellenbogenbeuge neben dem lateralen Rande der Bicepssehne. Im oberen Drittel der medialen Fläche des Oberarms, etwas nach hinten gelegen, geht der obere Hautast des N. radialis, *N. cutaneus posterior superior*, durch die Fascie hindurch. Zum Austritt für den unteren Hautast des N. radialis, *N. cutaneus posterior inferior*, findet sich endlich (ebenfalls etwas nach hinten) in der Fascie eine Oeffnung vor, welche etwa dem unteren Ende des Lig. intermusculare externum entspricht. Alle Durchtrittstellen[1]) für die erwähnten Nerven sind deswegen von Wichtigkeit, weil bei Neuralgieen die sogen. *Points douloureux* sehr häufig mit diesen Oeffnungen identisch sind.

Die Sehnen- oder Schleimscheiden der Hand.

Zwischen dem Lig. carpi volare proprium (Lig. carpi transversum) und den Handwurzelknochen liegen in der Hohlhand die Sehnen

[1]) Ueber die hier kurz genannten Nerven kann Genaueres beim *Plexus brachialis* (s. die Nervenlehre) nachgesehen werden.

des *M. flexor pollicis longus* und des *M. flexor digitorum sublimis* und *profundus*, welche hier von sogen. Sehnen- oder Schleimscheiden[1]) umgeben sind. Die Scheiden für die eben genannten Flexoren be-

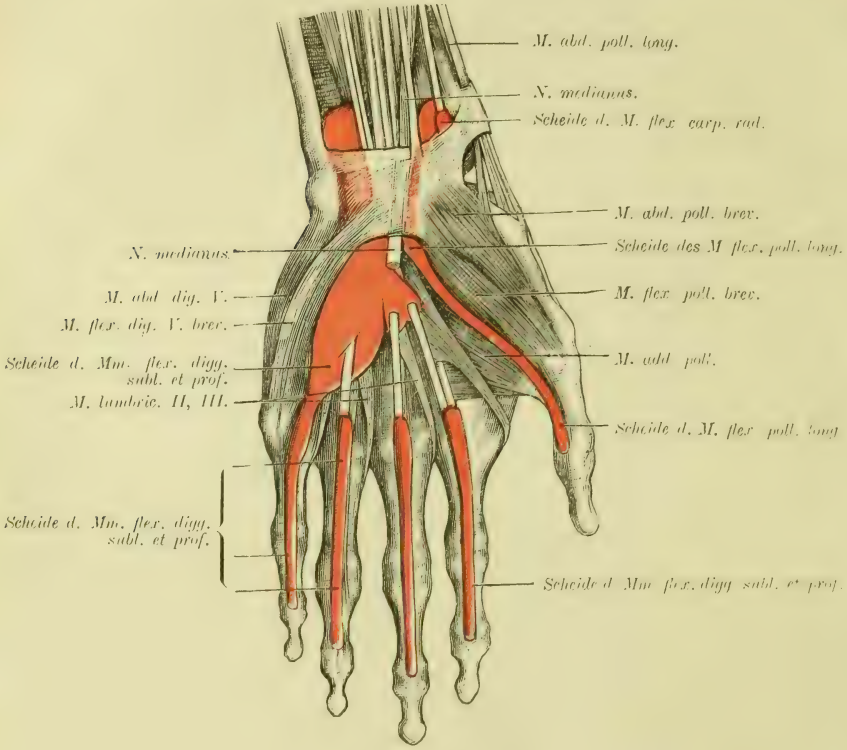

Fig. 11a.

Die Sehnenscheiden an der Volarseite der Hand mit rother Masse injicirt (nach JOESSEL).

ginnen ungefähr am Handgelenk (Radio-carpalgelenk) und umgeben die Sehne für den Daumen und häufig auch für den kleinen Finger continuirlich bis zur Fingerspitze hin. Dagegen hören die Sehnen-

[1]) Die Sehnenscheiden bilden dünne, schlaffe, allseitig geschlossene Hüllen, welche die Sehnen einzelner Muskeln auf eine kürzere oder längere Strecke umgeben und durch ihren schleimigen Inhalt die Reibung dieser Sehnen gegen die Nachbartheile vermindern. An jeder Sehnenscheide kann man ein parietales (äusseres) und ein viscerales (inneres) Blatt unterscheiden, von denen das letztere die ganze Oberfläche der Sehne bedeckt, mit welcher es fest verwachsen ist. Zwischen dem visceralen und dem parietalen Blatt findet sich eine Ansammlung von schleimiger Flüssigkeit vor, welche ziemlich die gleiche Beschaffenheit wie die *Synovia* der Gelenkhöhlen zeigt.

scheiden für die drei mittleren Finger gewöhnlich etwa in der Mitte der Hohlhand auf, indem dieselben von der Radial- nach der Ulnarseite hin allmälig an Länge zunehmen, d. h. sich am II. Finger am

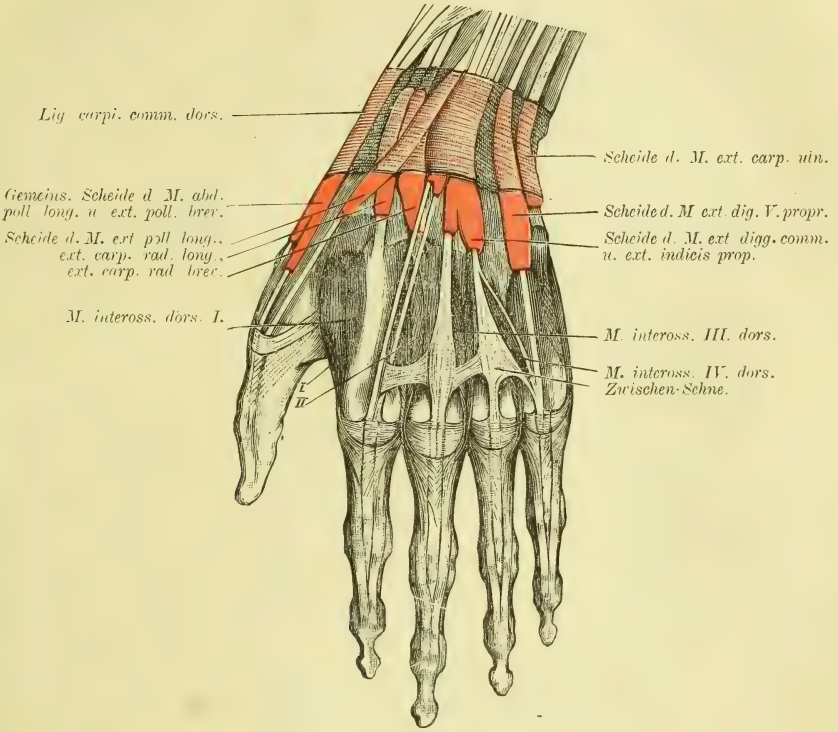

Fig. 11 b.

Die Sehnenscheiden an der Dorsalseite der Hand mit rother Masse injicirt (nach JOESSEL).

wenigsten, am IV. Finger am weitesten nach distalwärts erstrecken. Bei den letzteren drei Fingern finden sich alsdann unter der Vagina fibrosa (s. S. 155) neue, von den eben genannten vollständig getrennte Sehnenscheiden vor, welche von den Köpfchen der Metacarpi bis zur Fingerspitze reichen. Gewöhnlich sind die Sehnen des *M. flexor digitorum sublimis* und *profundus* von einer gemeinsamen Sehnenscheide umschlossen[1]). Dagegen ist die Sehne des *M. flexor pollicis longus* stets von einer besonderen Scheide umgeben, welche indessen mitunter

[1]) Bei HENLE findet sich unter Bezugnahme auf SCHÜLLER die Angabe vor, dass die gemeinsame Schleimscheide der Fingerbeuger entsprechend dem Mittelfinger durch ein Septum in einen radialen und ulnaren Theil geschieden sein soll — während andere Autoren ein solches Septum nicht erwähnen.

mit der vorigen communicirt. Eine kleine, weniger wichtige Sehnenscheide umgiebt die Sehne des *M. flexor carpi radialis*, während die letztere unter dem Lig. carpi transversum zu ihrem Ansatzpunkt verläuft.

Am Handrücken finden sich unter dem Lig. carpi commune dorsale ebenfalls besondere Scheiden für alle diejenigen Extensoren vor, deren Sehnen durch besondere Fächer des eben genannten Bandes hindurchtreten. Von gesonderten Schleimscheiden werden umschlossen: 1) die *Mm. abductor longus* und *extensor brevis pollicis*; 2) der *M. extensor longus pollicis*; 3) die *Mm. extensores carpi radialis longus* und *brevis;* 4) die *Mm. extensores digitorum communis* und *indicis proprius*; 5) der *M. extensor digiti minimi proprius*; 6) der *M. extensor carpi ulnaris.* Wie man sieht, sind dies alle diejenigen Muskeln, für welche sich an den distalen Enden von Radius und Ulna besondere kleine Rinnen vorfinden. Die Scheide des *M. extensor pollicis longus* pflegt constant mit derjenigen der beiden *Mm. extensores carpi radiales* an derjenigen Stelle zu communiciren, wo die Sehne des ersteren Muskels über die beiden letzteren hinwegzieht. Sämmtliche Extensorenscheiden nehmen mit dem proximalen Rande des Lig. carpi commune dorsale ihren Anfang. Ganz ähnlich wie in der Hohlhand pflegen sich alsdann die Scheiden für die Strecksehnen des Daumens (insbesondere die sub 1 genannte) und des IV. und V. Fingers sehr häufig noch ein wenig über die Basen der Metacarpi hinaus auf den Rücken der Hand zu erstrecken, während diejenigen für die übrigen Sehnen meist an den Basen der Metacarpi oder schon mit dem Lig. carpi commune aufhören. Es ist in chirurgischer Beziehung von Wichtigkeit, über die Lage und Ausdehnung der Sehnenscheiden orientirt zu sein, weil dieselben häufig der Sitz von Entzündung (Tendovaginitis) sind. Das Knarren (Crepitation), welches sich in letzterem Falle bei Handbewegungen fühlen lässt, kann ohne genaue Kenntniss der Scheiden fälschlich auf einen Knochenbruch bezogen werden — besonders dann, wenn die Entzündung die Folge einer plötzlichen Verletzung ist.

XIII. Die Knochen der unteren Extremität.

A. Das Becken.

Das Becken, *Pelvis* (auch als Beckengürtel bezeichnet), stellt einen Knochenring dar, welcher sich aus drei Knochenstücken so zusammensetzt, dass das eine unpaare, das Kreuzbein, *Os sacrum*, nebst seinem Anhange, dem Steissbein, *Os coccygis*, den hinteren Theil des Knochenringes bildet, während die beiden anderen, die Hüft- oder Beckenbeine, *Ossa coxae* s. *pelvis* (s. *innominata*), den seitlichen und vorderen Theil desselben darstellen.

a) Das Kreuzbein.

Das Kreuzbein, *Os sacrum*, stellt den Endtheil der Wirbelsäule vor und bildet einen dreiseitigen platten Knochen, welcher vorn schaufelförmig ausgehöhlt ist. Man unterscheidet an demselben zunächst einen oberen Rand, (eigentlich eine obere Fläche), die *Basis*, welche in der Mitte eine länglich runde Fläche zur Articulation für den Körper des V. Lendenwirbels und dahinter die obere Oeffnung des Kreuzbeincanals zeigt. Die Verbindung dieser Articulationsfläche mit dem Körper des V. Lendenwirbels bildet einen queren, nach vorn vorspringenden Winkel, das sogen. *Promontorium*, welches bei gynaekologischen Untersuchungen eine wichtige Rolle spielt. An dem oberen Theile der beiden Seitenränder findet sich eine halbmondförmige, überknorpelte Fläche, die *Facies auricularis*, welche jederseits mit dem Os coxae zu der Symphysis sacro-iliaca verbunden ist. Der übrige Theil des Seitenrandes ist mehr scharf und geht unten, nahe der Spitze, in einen Einschnitt, *Incisura sacralis* (s. *sacro-coccygea*), über, welcher durch Anlagerung des Steissbeins meist zu einer Oeffnung geschlossen wird, die man als *Foramen sacrale quintum* bezeichnet hat. Die Spitze des Kreuzbeins zeigt eine rundliche Fläche, welche sich mit dem I. Steissbeinwirbel entweder durch ein Gelenk oder auch knöchern verbindet.

Von den beiden Flächen des Os sacrale ist die vordere ziemlich stark concav und durch 4 transversale Leisten, *Lineae transversae eminentes*, ausgezeichnet, welche in ihrer Lage den Zwischenwirbelscheiben der 5 Kreuzbeinwirbel entsprechen, d. h. also diejenigen Stellen bezeichnen, an welchen die Körper der Kreuzbeinwirbel mit einander verschmolzen sind. An den lateralen Enden der Lineae transversae

liegen 4 Oeffnungen, die *Foramina sacralia anteriora*, durch welche die vorderen Aeste der Sacralnerven und einzelne kleine Arterien- und Venenzweige aus- und eintreten. Das *Foramen sacrale quintum* befindet sich, wie erwähnt, zwischen Kreuz- und Steissbein; an Stelle desselben ist jedoch vielfach nur ein Einschnitt vorhanden, wenn nämlich das Steissbein mit seinem seitlichen Ende nicht an das Kreuzbein stösst. Die zwischen den Foramina sacralia und den Seitenrändern des Kreuzbeins gelegenen Knochenmassen hat man *Massae laterales* s. *Alae ossis sacri* benannt.

Die hintere Fläche des Kreuzbeins zeigt im Ganzen ein convexes Aussehen. In der Medianlinie findet sich an derselben eine Reihe von Höckern, welche meistens zu einer verticalen Leiste vereinigt sind, die man als *Crista sacralis* bezeichnet hat. Die einzelnen Höcker der Crista sacralis sind die falschen Dornfortsätze des Kreuzbeins, *Processus spinosi spurii*, welche den Dornfortsätzen der übrigen Wirbel entsprechen. Zu beiden Seiten der Crista sacralis verlaufen parallel mit der letzteren wieder eine Anzahl von kleinen Höckern, die *Processus articulares spurii* (die falschen Gelenkfortsätze der Kreuzbeinwirbel), welche als Analoga der Gelenkfortsätze der wahren Wirbel aufzufassen sind. Der oberste Kreuzbeinwirbel articulirt jedoch mit dem letzten Lendenwirbel durch zwei wirkliche Gelenkfortsätze mit überknorpelter Gelenkfläche. Wenn man die Processus articulares spurii nach abwärts verfolgt, so gelangt man zuletzt an die Kreuzbeinhörner, *Cornua sacralia* d. h. je einen griffelförmigen Vorsprung auf jeder Seite, welcher den letzten Proc. articularis spurius darstellt und sich mit dem Steissbein in Verbindung setzt. Zwischen den Kreuzbeinhörnern liegt der *Hiatus canalis sacralis*, d. h. die untere Oeffnung des Kreuzbeincanals, welcher das Kreuzbein seiner ganzen Länge nach durchzieht. Dieser Hiatus erstreckt sich in vielen Fällen noch eine Strecke weit nach oben, so dass ein grösserer oder geringerer Theil der Crista sacralis vollständig fehlen und der Kreuzbeincanal offen zu Tage liegen kann. Der Verschluss dieser Oeffnung oder Spalte erfolgt durch feste Bänder, welche einen Druck auf die darunter gelegenen Theile[1]) verhindern. Lateralwärts von den Procc. articulares spurii liegen die 4 *Foramina sacralia posteriora*, durch welche die hinteren Aeste der Sacralnerven sowie einzelne kleinere Gefässe aus- und eintreten. Endlich noch weiter lateralwärts, näher dem Seitenrande, findet sich an der hinteren Fläche des Kreuzbeins jederseits noch eine Reihe von meist stärker ausgeprägten Höckern, die

[1]) Doch ist zu beachten, dass sich im Kreuzbeincanal nicht mehr die eigentliche Rückenmarksubstanz, sondern nur die Wurzeln der Nn. sacrales befinden.

Processus transversi spurii, als letzte Andeutung der ehemals hier vorhandenen Querfortsätze der Kreuzbeinwirbel vor. Ein Anologon der Forr. intervertebralia würden die Verbindungscanäle zwischen dem Canalis sacralis und den Forr. sacralia darstellen.

b) Das Steissbein.

Das Steissbein, *Os coccygis*, besteht meistens aus 4, seltener aus 5 Wirbeln, von denen jedoch nur der oberste noch einigermassen den Wirbelcharacter repräsentirt[1]). Am obersten Steissbeinwirbel kann man zunächst die rundliche Fläche, welche sich mit dem letzten Kreuzbeinwirbel verbindet, ferner die nach beiden Seiten vorspringenden *Processus transversi spurii* und endlich oberhalb derselben je einen Einschnitt, die *Incisura coccygea* (s. *sacro-coccygea*) unterscheiden. Die Procc. transversi spurii sind jedoch an ihren Spitzen oft mit dem Seitenrande des Kreuzbeins verschmolzen, und dadurch wird die Incisura coccygea in das *Foramen sacrale quintum* verwandelt. Hinten springen an dem obersten Steissbeinwirbel die *Cornua coccygea* hervor, welche sich mit den Cornua sacralia meistens durch Synostose verbinden und den Gelenkfortsätzen des obersten Steissbeinwirbels entsprechen. Die 3 unteren Steissbeinwirbel sind nur rundliche oder auch unregelmässig gestaltete Knochenstückchen, die mit einander für gewöhnlich verschmolzen sind. Am häufigsten liegt die Sache so, dass der I. Steissbeinwirbel mit dem letzten Kreuzbeinwirbel knöchern verwachsen ist, während sich zwischen dem I. und II. Steissbeinwirbel ein Gelenk vorfindet und die drei letzten Steissbeinwirbel dann wieder ein einziges Knochenstück bilden. Doch kommen von diesem Verhalten auch zahlreiche Abweichungen vor.

c) Das Hüftbein.

Das Hüft- oder Beckenbein, *Os coxae* s. *Os pelvis*, stellt ein eingeschnürtes Knochenstück vor, an welchem man drei Theile unterscheidet, nämlich: α) das Darmbein, *Os ilium* s. *ilei*; β) das Sitzbein, *Os ischii*; γ) das Schambein, *Os pubis*[2]). Diese drei Theile sind beim Fötus und beim Kinde sehr deutlich von einander abzugrenzen, da sie hier durch Knorpelmassen in Verbindung stehen. Beim Erwachsenen dagegen sind sie knöchern mit einander

[1]) Beim Weibe sollen häufiger 5 als 4 Wirbel vorhanden sein (Steinbach).

[2]) Das *Os ischii* und *Os pubis* werden von Henle auch zusammen als Leistenbein, *Os pubo-ischiadicum*, bezeichnet.

verschmolzen, so dass die Grenzen zwischen ihnen nicht mehr deutlich zu constatiren sind. Alle drei Theile stossen an der Hüftgelenkpfanne, *Acetabulum*, zusammen, welche zur Aufnahme für den Kopf des Oberschenkels bestimmt ist.

α) Das Darmbein, *Os ilium* s. *Os ilei*, hat eine platte, schaufelförmige, im Wesentlichen vierseitige Gestalt und man kann dem zu Folge an demselben vier Ränder und zwei Flächen unterscheiden.

Von den vier Rändern ist der obere convex und verläuft zugleich von vorn nach hinten in einer S-förmigen Krümmung: er wird als Darmbeinkamm, *Crista ossis ilium*, besonders bezeichnet. An diesem Rande sind die Ansätze der drei Bauchmuskeln (besonders bei jüngeren Individuen) durch drei Linien angedeutet, von denen die mittlere eigentlich eine Kante darstellt. Die am meisten nach aussen gelegene Linie, *Labium externum*, entspricht dem Ansatz des M. obliquus abdominis externus, die mittlere Linie oder Kante, *Labium medium* s. *Linea intermedia*, dient zur Anheftung für den M. obliquus abdominis internus und endlich die innerste, *Labium internum*, ist für den M. transversus abdominis bestimmt. An der Grenze zwischen dem oberen und dem vorderen Rande springt die stumpfe *Spina ilium anterior superior* hervor, von welcher der M. sartorius (dicht daneben der M. tensor fasciae latae) und das Lig. Pouparti ihren Ursprung nehmen. Etwas weiter nach unten findet sich an dem vorderen Rande dicht über der Hüftgelenkpfanne die *Spina ilium anterior inferior*, von welcher der M. rectus femoris und das Lig. Bertini entspringen. Die Spina ant. sup. wird von der Spina ant. inf. durch einen seichten Einschnitt, die *Incisura semilunaris* (*Incisura iliaca minor* von Henle), getrennt. Von der Spina ant. inf. erstreckt sich ein zweiter, grösserer Einschnitt (die *Incisura iliaca major* von Henle) nach vorn und medianwärts bis auf das Schambein hinüber. Die Incisura iliaca major zeigt in der Mitte einen ziemlich starken Höcker, *Eminentia ilio-pectinea* s. *Tuber ilio-pubicum*, welcher die ehemalige Synchondrose zwischen dem Os pubis und Os ilium bezeichnet und dem später zu erwähnenden Lig. ilio-pectineum zum Ansatz dient. Der untere Rand des Os ilium ist mit dem Os ischii und Os pubis verschmolzen. Der hintere Rand desselben zeigt am Uebergang zu dem oberen Rande einen Höcker, die *Spina ilium posterior superior*, und etwas weiter nach abwärts einen zweiten, die *Spina ilium posterior inferior*, welche beide zum Ansatz für die Ligg. sacro-iliaca posteriora dienen. An die Spina posterior inferior schliesst sich nach abwärts die *Incisura ischiadica major* an.

Von den beiden Flächen des Os ilium zeigt die innere zu-

nächst eine bogenförmige Erhabenheit, *Linea innominata* s. *Crista ilio-pectinea* (*Linea arcuata interna*), welche sich vom Promontorium aus nach vorn bis auf das Os pubis fortsetzt und die Grenze zwischen dem grossen und kleinen Becken bildet. Oberhalb der Linea innominata liegt die flache *Fossa iliaca*, in welcher der M. iliacus internus entspringt. Am hinteren Ende der Linea innominata zeigt das Os ilium die halbmondförmige überknorpelte *Facies auricularis*, welche mit der gleichnamigen Gelenkfläche des Kreuzbeins die *Symphysis sacro-iliaca* bildet. Hinter der Facies auricularis endlich liegt eine rauhe Stelle, *Tuberositas ossis ilei*, an welcher sich die Ligg. sacro-iliaca interossea ansetzen. Etwas vor und über der Facies auricularis geht ein grösseres Ernährungsgefäss für das Os coxae durch ein sogen. *Foramen nutritium* in den Knochen hinein. Die äussere Fläche des Os ilium ist durch zwei rauhe Linien ausgezeichnet, von denen die vordere, die *Linea glutaea anterior* (*Linea arcuata externa*), in der Nähe der Spina ilium ant. sup. beginnt und bogenförmig zur Inc. ischiadica major nach hinten zieht, die zweite, die *Linea glutaea posterior*, mehr vertical verläuft und ganz hinten gelegen ist. Unterhalb der Linea glutaea anterior ist der Ursprung des M. glutaeus minimus, zwischen Linea glutaea anterior und posterior derjenige des M. glutaeus medius und hinter der Linea glutaea posterior ein Theil des Ursprunges des M. glutaeus magnus gelegen.

β) Das Sitzbein, *Os ischii*, besteht aus einem oberen verdickten Theile, dem Körper, *Corpus ossis ischii*, welcher sich an der Bildung der Hüftgelenkpfanne betheiligt, ferner aus dem an den Körper sich anschliessenden absteigenden Ast, *Ramus descendens ossis ischii*, und endlich aus dem aufsteigenden Ast, *Ramus ascendens ossis ischii*, welcher sich unter nahezu rechtem Winkel von dem vorigen nach oben erstreckt. Henle, ausgehend von der natürlichen Stellung des Beckens, hat den Ramus descendens als *Ramus superior* und den Ramus ascendens als *Ramus inferior ossis ischii* bezeichnet. Am hinteren Rande des Ramus descendens s. superior springt nun ein stachelartiger Vorsprung hervor, die *Spina ossis ischii*, welche dem Lig. sacro-spinosum zum Ansatz dient. Etwas weiter nach abwärts, an der Uebergangsstelle zwischen Ramus descendens und ascendens, liegt eine ziemlich grosse rauhe Stelle, die *Tuberositas ossis ischii*, an welcher sich das Lig. sacro-tuberosum befestigt, und von der ausserdem noch verschiedene Muskeln, insbesondere die Beugemuskeln des Oberschenkels, entspringen. Der Einschnitt oberhalb der Spina ossis ischii bildet die schon erwähnte *Incisura ischiadica major*, zwischen der Spina und der Tuberositas ossis ischii ist die *Incisura ischiadica minor* gelegen. Durch die beiden soeben genannten Bänder, das Lig.

sacro-spinosum und sacro-tuberosum, werden nun diese beiden Incisuren in die gleichnamigen Oeffnungen (Foramina) verwandelt. Durch das *Foramen ischiadicum majus* treten zum Becken hinaus: 1) der M. piriformis; 2) durch eine kleine oberhalb des M. piriformis befindliche Lücke (For. suprapiriforme von Waldeyer) der N. glutaeus superior und die gleichnamige Arterie und Vene; 3) unterhalb des M. piriformis durch die hier befindliche Lücke (For. infrapiriforme von Waldeyer) der N. ischiadicus und N. cutaneus femoris posterior, der N. glutaeus inferior nebst den gleichnamigen Gefässen, endlich der N. pudendus communis nebst den gleichnamigen Gefässen. Durch das *Foramen ischiadicum minus* gehen der M. obturator internus, der eben erwähnte N. pudendus communis und die A. und V. pudenda communis hindurch, welche letzteren also hier wieder in das Becken zurücktreten.

γ) Das Schambein, *Os pubis*, besteht wiederum zunächst aus einem verdickten Theil, dem Körper, *Corpus ossis pubis*, welcher zur Bildung des Acetabulum beiträgt, ferner aus dem von dem Körper nach medianwärts verlaufenden horizontalen Ast, *Ramus horizontalis* (s. *superior* von Henle) und endlich aus dem unter einem nahezu rechten Winkel von dem vorigen entspringenden absteigenden Ast, *Ramus descendens* (s. *inferior* von Henle). Der Ramus horizontalis ossis pubis besitzt drei Kanten, von denen die obere den vordersten Theil der Linea innominata darstellt und wegen ihrer Schärfe als *Pecten* s. *Crista ossis pubis* besonders benannt wird. Die vordere Kante stösst ans Acetabulum und wird von Henle als *Crista obturatoria* bezeichnet. Die untere Kante ist eigentlich zu einer Rinne, dem *Sulcus obturatorius*, ausgerundet, welcher in der oberen Ecke des weiterhin zu erwähnenden *Foramen obturatorium* gelegen ist und dem N. obturatorius und der A. und V. obturatoria zum Durchtritt dient. Dort, wo das Pecten ossis pubis und die Crista obturatoria medianwärts mit einander zusammenstossen, liegt ein stumpfer Höcker, das *Tuberculum ossis pubis*, an welchem sich das Lig. Pouparti befestigt. Die Verbindung zwischen den beiden Ossa pubis ist durch die faserknorplige *Symphysis pubis* gegeben. Unterhalb der Symphyse liegt der Schambogen oder Schamwinkel, *Arcus* s. *Angulus pubis*, der von den beiden gewulsteten Rändern der Rami descendentes ossis pubis begrenzt wird.

Von dem Os pubis und dem Os ischii wird das schon erwähnte Hüftbeinloch, *Foramen obturatorium*, eingeschlossen, eine ovale Oeffnung, welche grösstentheils durch die dünne, ligamentöse *Membrana obturatoria* eingenommen wird und nur an der oberen Ecke entspre-

chend dem vorhin erwähnten *Sulcus obturatorius*[1]), eine Lücke besitzt, welche, wie schon erwähnt, zum Durchtritt für den N. obturatorius und die gleichnamigen Gefässe dient.

Die Hüftgelenkpfanne, *Acetabulum*, ist eine halbkugelige Aushöhlung, welche zur Aufnahme für den Kopf des Oberschenkels bestimmt ist. Das Os ischii trägt am meisten, das Os pubis am wenigsten zur Bildung derselben bei. An dem Acetabulum unterscheidet man zunächst den gewulsteten Rand, *Supercilium acetabuli*, welcher in der Nähe des Foramen obturatorium einen Einschnitt, die *Incisura acetabuli*, besitzt. Die concave Fläche der Gelenkpfanne zeigt einen mehr nach oben gelegenen, halbmondförmigen, überknorpelten Abschnitt, die *Facies lunata*, mit welcher die Knorpelfläche des Caput femoris articulirt, und eine mehr nach vorn und unten gelegene rundliche Vertiefung, *Fossa acetabuli*, von welcher das Lig. teres entspringt. Dicht unterhalb des Acetabulum liegt eine transversale Rinne für den M. obturator externus, welcher hier dicht vor dem Os ischii vorbeizieht.

d) Allgemeine Betrachtung des Beckens.

Das Becken, im Ganzen betrachtet, bildet einen knöchernen Ring, den sogen. Beckengürtel, auf welchem oben die Wirbelsäule aufsitzt, während derselbe sich unten auf die unteren Extremitäten stützt. Man unterscheidet an dem Becken zwei Abschnitte, von denen der obere, das grosse Becken, oberhalb des Promontorium und der Linea innominata gelegen ist und seitlich von den beiden Darmbeinschaufeln begrenzt wird, während der unterhalb der Linea innominata befindliche, ziemlich ringförmige Theil als kleines Becken bezeichnet wird. Die Ebene, welche man sich durch die Linea innominata und das Promontorium gelegt denkt, ist der Beckeneingang, *Aditus pelvis* s. *Apertura pelvis superior*, dessen Durchmesser in der Medianlinie die sogen. *Conjugata vera*[2]) bildet. Der Beckenausgang, *Apertura pelvis inferior* s. *Exitus pelvis*, wird am knöchernen Becken durch den mehrfach ausgeschnittenen Rand desselben dargestellt. Beim Lebenden wird dagegen der Beckenausgang vorn durch die Rami descendentes ossis pubis und die Rami ascendentes ossis ischii, hinten durch die Ligg. sacrotuberosa und die Steissbeinspitze begrenzt.

Die natürliche Stellung des Beckens in der aufrechten Hal-

---

[1]) Henle hat zwei stumpfe Höcker, den einen vor, den anderen hinter dem Sulcus obturatorius, als *Tuberculum obturatorium inferius* und *superius* besonders bezeichnet.

[2]) Die Geburtshelfer bezeichnen als *Conjugata vera* die kürzeste Linie, welche Promont. und Symphyse verbindet. Das vordere Ende dieser Linie pflegt in der Regel 0,5 cm unterhalb des oberen Symphysenrandes zu liegen.

tung ist eine derartige, dass die Ebene des Beckeneinganges (oder was dasselbe sagt, die Conjugata vera) mit der Horizontalebene einen Winkel von etwa 50° beim Manne, von etwa 55° beim Weibe bildet. In dieser Stellung stehen die Spinae ilium anteriores superiores und die Tubercula ossis pubis in einer nahezu frontalen Ebene.

Das männliche und das weibliche Becken zeigen eine Reihe von Unterschieden, von denen die wichtigsten folgende sind: 1) Das normale weibliche Becken ist in allen Durchmessern geräumiger als das männliche. 2) Die Darmbeinschaufeln liegen beim weiblichen Becken flacher, d. h. mehr gegen den Horizont geneigt, während sie beim männlichen steiler stehen. Hierauf beruht zum Theil die Thatsache, dass das Weib dem Manne gegenüber durch stärkere Hüften ausgezeichnet ist. 3) Der Beckeneingang ist beim Weibe mehr rundlich oder in die Quere gezogen, während er beim Manne mehr kartenherzförmig erscheint. 4) Der mehr spitze Schamwinkel des Mannes, *Angulus pubis*, ist beim Weibe zum Schambogen, *Arcus pubis*, ausgerundet.

Die eben angeführten Unterschiede finden sich jedoch erst von der Pubertät an und sind auch manchmal beim Erwachsenen nicht so deutlich ausgeprägt, dass es unter allen Umständen möglich wäre, ein Becken mit Sicherheit als ein männliches oder weibliches zu recognosciren.

B. Das Oberschenkelbein und die Kniescheibe.

a) Das Oberschenkelbein.

Das Oberschenkelbein, *Femur* s. *Os femoris*, stellt den stärksten und längsten Röhrenknochen des menschlichen Skelets dar. Man kann ihn wie alle Röhrenknochen in die beiden Enden und in ein Mittelstück, den Körper, eintheilen.

Das obere (proximale) Ende beginnt mit einer überknorpelten Anschwellung, dem Oberschenkelkopf, *Caput femoris*, dessen Knorpelfläche den Umfang einer Halbkugel überschreitet und welcher in die Hüftgelenkpfanne eingefügt ist. An dem medialen Theile des Caput femoris befindet sich eine ziemlich tiefe Grube, *Fovea capitis femoris*, in welcher sich das Lig. teres inserirt. Dicht unterhalb des Kopfes ist das obere Ende des Oberschenkelbeins stark eingeschnürt und wird hier als Oberschenkelhals, *Collum femoris*, bezeichnet. Die Stellung des Collum femoris zur Längsaxe des übrigen Oberschenkelbeins ist bei beiden Geschlechtern insofern eine verschiedene, als dasselbe mit dieser Axe beim Weibe einen mehr rechten, beim Manne einen mehr stumpfen Winkel bildet. Weiter abwärts zeigt das obere Ende zwei starke Vorsprünge, die beiden Rollhügel oder Trochanteren, von denen der grössere,

lateral und oben gelegene als *Trochanter major* bezeichnet wird und eine annähernd vierseitige Form hat, während der kleinere, mehr medial und tiefer gelegene *Trochanter minor* heisst und eine stumpf pyramidale Beschaffenheit zeigt. Beide Trochanteren sind lediglich Muskelvorsprünge, indem sich am Trochanter minor der M. ilio-psoas, am Trochanter major der grösste Theil der hinteren Hüftmuskeln inserirt. Die mediale Fläche des Trochanter major ist noch durch eine Grube, *Fossa trochanterica*, ausgezeichnet, in welcher sich von den hinteren Hüftmuskeln die Mm. obturatores und gemelli festsetzen. Vom Trochanter major verläuft vorn eine schräge Linie, *Linea intertrochanterica anterior* (*Linea obliqua femoris* von Henle), nach unten und medianwärts, welche jedoch ihren Namen eigentlich nicht verdient, da sie strenggenommen nicht die beiden Trochanteren verbindet, sondern unterhalb des Trochanter minor an das Labium int. der Linea aspera femoris stösst. Der obere (laterale) Theil der Linea intertroch. ant. ist zum Ansatz für das Lig. Bertini bestimmt, der untere (mediale) Theil zeigt die obere Grenze des M. vastus int. an. Hinten verbindet eine viel stärker ausgeprägte Erhabenheit, die *Linea intertrochanterica posterior* (*Crista intertrochanterica* von Henle), beide Rollhügel mit einander.

Der Körper des Femur ist nach vorn convex und zugleich von dreikantig prismatischer Beschaffenheit, so dass man an demselben drei Kanten und drei Flächen unterscheiden kann. Von den drei Kanten sind die beiden vorderen sehr stumpf und wenig ausgeprägt, die hintere Kante dagegen ist um so stärker entwickelt und wird wegen ihrer rauhen Beschaffenheit als *Linea aspera* s. *Crista femoris* besonders bezeichnet. An der letzteren lassen sich sehr deutlich zwei neben einander verlaufende Leisten, das *Labium internum* s. *mediale* und das *Labium externum* s. *laterale*, unterscheiden, welche sich nach oben hin bis zu den beiden Trochanteren, nach unten hin bis zu den beiden Condylen des Femur fortsetzen. Durch besondere Rauhigkeit ist der oberste Theil des Labium externum ausgezeichnet, welcher dem M. glutaeus magnus zur Insertion dient: er wird auch als *Tuberositas glutaea* bezeichnet und kann etwas unterhalb des Trochanter major zu einem Höcker, dem sogen. *Trochanter tertius*, anschwellen. Der oberste Theil des Labium int., welcher zwischen dem unteren medialen Ende der Lin. intertrochant. ant. und dem Trochanter minor gelegen ist, bildet die sogen. *Linea* s. *Crista pectinea*, welche dem M. pectineus zum Ansatze dient. Mitunter ist lateral von der Crista pectinea (zwischen ihr und der Tuberositas glutaea) als Abzweigung des Labium int. noch eine verticale Leiste gelegen, welche den Ansatz des M. adductor minimus bezeichnet. In der Nähe der Linea aspera sind gewöhn-

lich ein oder mehrere *Foramina nutritia* sichtbar, in welche die Ernährungsgefässe des Oberschenkelbeins eintreten. Von den drei Flächen des Oberschenkels ist die vordere convex, die beiden hinteren (eine mediale und eine laterale Fläche) sind dagegen mehr eben. An denselben ist nichts besonders zu bemerken.

Das untere (distale) Ende des Oberschenkels läuft in zwei Anschwellungen aus, welche man als *Condylus externus* s. *lateralis* und als *Condylus internus* s. *medialis* von einander unterschieden hat. Von diesen beiden Condylen ist der mediale stärker entwickelt und reicht in Folge dessen weiter nach abwärts, wenn man den Oberschenkel mit seiner Längsaxe vertical stellt. In der natürlichen, aufrechten Stellung des Menschen liegen jedoch die tiefsten Punkte beider Condylen durchaus in der Horizontalebene, weil dann die Längsaxen beider Femora derart schräg stehen, dass ihre unteren Enden einander näher sind als die oberen und somit Femur und Tibia einen nach lateralwärts offenen Winkel bilden[1]). An seiner unteren Fläche ist jeder Condylus von einem breiten Streifen von Knorpelsubstanz überzogen. Beide Knorpelstreifen dienen zur Articulation mit der Tibia und vereinigen sich vorn, so dass sie zusammen eine hufeisenförmige Figur bilden. Entsprechend seiner stärkeren Ausbildung zeigt sich an dem medialen Condylus die Knorpelfläche stärker gekrümmt als an dem lateralen, was sich am besten constatiren lässt, wenn man die Condylen im Profil betrachtet. Beide Condylen werden hinten durch einen tiefen Einschnitt, die *Fossa intercondyloidea posterior*, getrennt, welche zum Ansatz für die beiden Ligg. cruciata bestimmt ist. Vorn liegt zwischen den beiden Condylen die *Fossa intercondyloidea anterior (Fossa patellae)*, welche jedoch zu der Knorpelfläche der Condylen gehört und die Kniescheibe aufnimmt. Die Seitenflächen der beiden Condylen sind endlich durch je eine Rauhigkeit, die *Tuberositas condyli ext.* und *int. (Epicondylus medialis* und *lateralis* von Henle), ausgezeichnet, welche zum Ansatz für die Ligg. lateralia des Kniegelenks dienen. Die dreiseitige Fläche, welche sich hinten oberhalb beider Condylen befindet, hat man als *Planum popliteum* des Oberschenkels, die transversale Kante zwischen dem Planum popliteum und der Fossa intercondyloidea post. auch als *Linea intercondyloidea* (Henle) bezeichnet[2]).

[1]) Man kann also sagen, dass jeder Mensch — wenigstens an seinem Skelet — X-Beine besitzt.

[2]) Dicht oberhalb des Condylus internus befindet sich nicht selten an der hinteren Seite das *Tuberculum supracondyloideum* für den medialen Gastrocnemiuskopf: ein ähnlicher Höcker für den lateralen Gastrocnemiuskopf ist mitunter auch oberhalb des Condylus externus wahrzunehmen.

b) Die Kniescheibe.

Die Kniescheibe, *Patella*, bildet eigentlich eine Art von grossem Sesambein, welches in die Sehne des Extensor cruris quadriceps eingefügt ist, aber zugleich die Höhle des Kniegelenkes von vorn her begrenzen hilft. An der Patella unterscheidet man ein breites oberes Ende, *Basis patellae*, ein spitzes unteres Ende, *Apex patellae*, ferner eine rauhe vordere Fläche, über welche die Sehnenfasern des Extensor cruris hinüberziehen, und eine zum allergrössten Theil überknorpelte hintere Fläche, welche in die Kniegelenkhöhle hineinsieht. Die überknorpelte Fläche der Patella wird nun wieder durch eine verticale Erhabenheit in zwei Abschnitte getheilt, von denen der kleinere, medial gelegene für den medialen Condylus des Femur, der grössere, lateral gelegene für den lateralen Condylus desselben bestimmt ist. Die kleinere Gelenkfacette der Patella entspricht also eigenthümlicher Weise dem grösseren, und umgekehrt die grössere dem kleineren Condylus.

C. Die Unterschenkelknochen.

Das Skelet des Unterschenkels besteht aus zwei Knochen, nämlich aus dem Schienbein, *Tibia*, und dem Wadenbein, *Fibula* s. *Perone*. Beide Knochen sind am oberen und unteren Ende derart mit einander verbunden, dass sie nur in sehr geringem Grade gegen einander beweglich sind. Nur der eine von beiden, nämlich die Tibia, articulirt mit dem Femur, während die Fibula allein mit der Tibia in Verbindung steht.

a) Die Tibia.

Das Schienbein, *Tibia*, ist ebenso wie das Os femoris ein sehr starker und kräftiger Röhrenknochen, welcher gleichfalls in ein oberes Ende, ein unteres Ende und das Mittelstück, den Körper, eingetheilt wird.

Das obere (proximale) Ende der Tibia ist das stärkere und zeigt ähnlich wie das untere Ende des Oberschenkelbeins zwei seitliche Anschwellungen, die Condylen der Tibia, die jedoch nicht so deutlich von einander abgegrenzt sind, wie dies beim Oberschenkel der Fall ist. Die Condylen werden wieder als *Condylus internus* s. *medialis* und *Condylus externus* s. *lateralis* unterschieden. Jeder Condylus trägt oben eine rundliche Knorpelfläche, von denen die mediale entsprechend dem stärker gekrümmten Condylus medialis des Oberschenkels auch stärker vertieft ist, während die laterale aus ebendemselben Grunde flacher erscheint. Zwischen diesen

beiden Gelenkflächen ist in der Mitte ein Höcker, *Eminentia intercondyloidea*, gelegen. Vor der Eminentia intercondyloidea befindet sich die *Fossa intercondyloidea anterior*, in welcher sich das Lig. cruciatum ant. ansetzt, und hinter der Eminentia intercondyloidea die *Fossa intercondyloidea posterior*, welche für das Lig. cruciatum post. zur Insertion bestimmt ist. Der wallförmige Rand, welcher die beiden Knorpelflächen nebst den zwischen ihnen gelegenen, soeben erwähnten Gruben umgiebt, wird als *Margo infraglenoidalis* bezeichnet. Unterhalb des letzteren findet sich vorn die *Tuberositas tibiae* (s. *patellaris*), ein starker Höcker, an welchem sich die Sehne des Quadriceps femoris ansetzt. Hinten zieht unterhalb des Margo infraglenoidalis die *Linea poplitea* vom Condylus lateralis schräg nach unten und medianwärts. Die dreiseitige Fläche oberhalb der Linea poplitea dient dem M. popliteus zum Ursprung und wird als *Planum popliteum* der Tibia bezeichnet. Etwas unterhalb der Linea poplitea findet sich gewöhnlich ein *Foramen nutritium*, durch welches das Haupternährungsgefäss der Tibia in den Knochen eindringt. Dicht unterhalb des Margo infraglenoidalis zeigt sich endlich an der lateralen hinteren Seite des Condylus externus eine kleine plane Gelenkfacette, die *Superficies articularis fibularis* (Henle), welche zur Articulation für das obere Ende der Fibula bestimmt ist.

Der Körper der Tibia ist dreikantig prismatisch. Von den drei Kanten ist die vordere, der sogen. Schienbeinkamm, *Crista tibiae*, durch ihre Schärfe ausgezeichnet und schon unter der äusseren Haut ohne Schwierigkeit sichtbar. Was die beiden hinteren Kanten anbetrifft, so ist die mediale mehr stumpf, die laterale, der Fibula gegenüber gelegene dagegen schärfer. An der lateralen Kante setzt sich das Lig. interosseum an, und dieselbe wird deswegen als *Crista interossea* besonders bezeichnet. Von den drei Flächen der Tibia ist die vordere mediale Fläche ziemlich eben und unmittelbar unter der Haut gelegen, wo ihr Periost bekanntlich nicht selten allerlei schmerzhaften mechanischen Insulten ausgesetzt ist. Die vordere laterale Fläche und die hintere Fläche dagegen sind von Muskeln bedeckt.

Das untere (distale) Ende der Tibia zeigt an seinem medialen Theile einen vierseitigen, nach abwärts ragenden Fortsatz, den inneren Knöchel, *Malleolus internus* s. *medialis*, dessen laterale, überknorpelte Fläche mit dem Talus articulirt. Die laterale Seite des unteren Tibiaendes bildet einen Ausschnitt, *Incisura fibularis*, welcher zur Aufnahme für das untere Ende der Fibula dient. Von der hinteren Fläche der Tibia ist der Malleolus medialis durch eine Furche, *Sulcus malleoli medialis*, geschieden, in welchem die Sehnen der Mm. tibialis posticus und flexor digitorum longus liegen. Die untere Fläche

des unteren Tibiaendes endlich ist überknorpelt und mit dem Talus durch ein Gelenk verbunden.

b) Die Fibula.

Das Wadenbein, *Fibula*, ist ein schlanker, zierlicher Röhrenknochen, welcher ebenso wie die Tibia in ein oberes Ende, ein unteres Ende und das Mittelstück oder den Körper eingetheilt wird.

Das obere Ende oder *Capitulum fibulae* articulirt mittelst einer planen rundlichen Gelenkfacette, *Superficies articularis tibialis* (Henle), mit dem Condylus ext. der Tibia. Dicht oberhalb dieser Gelenkfacette befindet sich ein stumpfer Höcker[1]), das *Tuberculum fibulae* (Hyrtl), welches zur Insertion für die Bicepssehne bestimmt ist.

Der Körper der Fibula ist von dreikantig prismatischer Beschaffenheit und erscheint derartig um seine Längsaxe gedreht, dass die vordere Fläche weiter nach abwärts zur lateralen, die mediale zur vorderen wird u. s. w. Ueber die mediale Fläche zieht ausserdem in verticaler Richtung noch eine vierte Kante oder Leiste, die *Crista interossea*, welche zum Ansatz für das gleichnamige Band bestimmt ist. Ganz nahe am Capitulum fibulae runden sich die Kanten ab, und es kommt so zur Bildung des *Collum fibulae* (Hyrtl).

Das untere Ende der Fibula bildet den äusseren Knöchel, *Malleolus externus* s. *lateralis*, welcher erheblich weiter als der innere Knöchel nach abwärts ragt. An der medialen Fläche des ersteren liegt eine Gelenkfacette für den Talus, welcher also von den beiden Malleolen wie von einer Gabel umfasst wird. Unmittelbar hinter dieser Gelenkfacette (noch zur medialen Fläche gehörig) ist eine Grube für den Ansatz des Lig. talo-fibulare posticum zu bemerken. An der hinteren Seite des Malleolus externus findet sich endlich eine nicht immer deutlich ausgeprägte Rinne, *Sulcus malleoli lateralis*, in welcher die Sehnen der Mm. peronaeus longus und brevis gleiten.

D. Die Knochen des Fusses.

Der Fuss, *Pes*, in seiner Totalität betrachtet, stellt ein Gewölbe vor, welches auf drei Unterstützungspunkten ruht. Diese drei Punkte sind: 1) der hinterste Theil des Calcaneus; 2) das Capitulum des I. Metatarsalknochens; 3) das Capitulum des V. Metatarsalknochens[2]).

---

[1]) Nach Henle kann man am Capitulum fibulae constant noch einen vorderen Höcker für eine Portion des *M. peronaeus longus* und einen hinteren für den fibularen Kopf des *M. soleus* erkennen.

[2]) In einzelnen Handbüchern wird als dritter Unterstützungspunkt des Gewölbes die Basis des V. Metatarsalknochens (Tuberositas ossis metatarsi V.) ange-

Wenn die Bänder der Fusssohle, wie z. B. durch übermässige Dehnung oder in Folge eines angeborenen Bildungsfehlers, zu schlaff sind, so bildet der Fuss kein Gewölbe mehr, sondern liegt der Unterlage platt an und wird alsdann als Plattfuss, *Pes planus*, bezeichnet. Da bekanntlich ein jeder Körper am sichersten auf drei Unterstützungspunkten ruht, so wird durch diese abnorme Beschaffenheit des Fusses das Gehen und Stehen erheblich erschwert.

Die Knochen, welche den Fuss zusammensetzen, theilt man in drei Gruppen ein: a) die *Ossa tarsi* oder Fusswurzelknochen; b) die *Ossa metatarsi* oder Mittelfussknochen; c) die Phalangen oder Zehenglieder.

a) Die Fusswurzelknochen.

Die Fusswurzelknochen, *Ossa tarsi*, bestehen von hinten nach vorn gerechnet aus folgenden Knochen: 1) dem Sprungbein, *Talus*; 2) dem Fersenbein, *Calcaneus*; 3) dem Kahnbein, *Os naviculare*; 4), 5) und 6) den 3 Keilbeinen, *Ossa cuneiformia*; 7) dem Würfelbein, *Os cuboideum*.

Die Fusswurzelknochen kann man sich ähnlich wie diejenigen der Hand in eine hintere (proximale) Reihe und eine vordere (distale) Reihe eingetheilt denken. Die I., hintere oder proximale Reihe würde vom Grosszehenrande an gerechnet 1) aus dem *Os naviculare*, 2) dem *Talus* und 3) dem *Calcaneus* bestehen. Nur liegen die drei Knochen der hinteren Reihe nicht neben einander, sondern sind in der Weise verschoben, dass das Os naviculare vor den Talus gelagert ist, während der Talus selber anstatt neben dem Calcaneus grösstentheils über demselben liegt. Das Os naviculare des Fusses würde also dem Os naviculare der Hand entsprechen, der Talus dem Os lunatum, der Calcaneus dem Os triquetrum und pisiforme (Henle). Eine Analogie des Erbsenbeins würde eigenthümlicher Weise gerade in dem dicksten und stärksten Theil des Calcaneus gegeben sein, nämlich in dem hinteren Ende desselben, an welchem sich die Achillessehne inserirt. Dagegen liegen die vier Knochen der II., vorderen oder distalen Reihe, d. h. die 3 *Ossa cuneiformia* und das *Os cuboideum*, in derselben Weise neben einander wie die vier Knochen der II. Reihe an der Handwurzel. Im Uebrigen unterscheidet man an den Fusswurzelknochen folgende Besonderheiten:

1. Das Sprungbein, *Talus* s. *Astragalus*, besteht aus einem nach hinten gelegenen stärkeren Theil, dem Körper, *Corpus tali*, und

---

geben. Von der Unrichtigkeit dieser Angabe kann man sich leicht überzeugen, wenn man einen mit Bändern versehenen Fuss auf eine völlig ebene Unterlage aufsetzt.

einem nach vorn gelegenen schwächeren Theil, dem Kopf, *Caput tali.* Zwischen dem Körper und dem Kopf ist eine etwas eingeschnürte Stelle, der Hals, *Collum tali,* gelegen. Der Körper hat 6 Flächen, von denen die obere Fläche überknorpelt ist und in der Richtung von vorn nach hinten convex, dagegen in der Richtung von einer Seite zur anderen leicht ausgehöhlt erscheint. Diese Knorpelfläche ist ausserdem vorn breiter als hinten, was deshalb von Wichtigkeit ist, weil die Gabel der Unterschenkelknochen bei den Bewegungen des Fusses sich auf dem vorderen breiteren Theil fest einklemmt, dem hinteren schmäleren Theil dagegen nur lose aufliegt. An der medialen Seitenfläche des Talus ist eine kleinere halbmondförmige Gelenkfacette für den Malleolus medialis, an der lateralen eine grössere dreiseitige für den Malleolus lateralis gelegen. Die kleine hintere Fläche des Talus ist gänzlich durch einen kurzen Fortsatz, den *Proc. posterior* von Stieda eingenommen, welcher durch eine schräg verlaufende Rinne für den M. flexor hallucis longus in zwei kleine Höcker getheilt wird. Beide Höcker (ein *Tuberculum mediale* und *laterale*) dienen zum Ansatz für die hinteren Bänder der Talusgelenke. Die untere Fläche des Talus zeigt hinten eine ausgehöhlte grosse Gelenkfläche für den Körper des Calcaneus. Vor dieser Facette liegt eine schräge Furche, *Sulcus tali* (*Sulcus interarticularis* von Henle), welche durch die Anlagerung des Calcaneus zu einem nahezu transversalen Gange, dem *Canalis tarsi* s. *Sinus tarsi,* geschlossen wird. Dieser Gang ist zum grossen Theil durch Bandmassen ausgefüllt. Henle bezeichnet jedoch als *Sinus tarsi* die Vertiefung, in welche dieser Gang nach lateralwärts ausläuft. Vor dem Sulcus tali liegen noch zwei kleinere Gelenkfacetten, die indessen schon zum Caput tali gehören und zur Articulation für den Proc. anterior des Calcaneus und das Sustentaculum dienen. Mitunter werden die beiden letzteren Facetten noch durch den *Sulcus interarticularis accessorius* (Henle) geschieden; doch kommt es auch vor, dass an der unteren Talusfläche alle drei soeben erwähnten Gelenkflächen continuirlich zusammenhängen. Was den Kopf, *Caput s. Processus anterior tali*, anbetrifft, so endigt derselbe vorn mit einer kugeligen Gelenkfläche, welche sich allein mit dem Os naviculare in Verbindung setzt. Diese Gelenkfläche geht längs des unteren medialen Randes des Caput tali in eine andere über, welche gegen das Lig. tibio-calcaneo-naviculare verschieblich ist.

2. An dem Fersenbein, *Calcaneus*, unterscheidet man: a) den nach hinten gelegenen stärkeren Theil, den Körper, *Corpus calcanei*; b) den nach vorn gelegenen schwächeren Theil, *Processus anterior calcanei*; c) einen Höcker, *Proc. medialis calcanei* s. *Sustentaculum* (sc. *tali*, Stütze des Talus), als Sustentaculum bezeichnet, weil derselbe den Talus tragen

hilft[1]). Das Sustentaculum ist in chirurgischer Beziehung von grosser Wichtigkeit, insofern dasselbe am Fuss unter der Haut deutlich fühlbar ist und man somit das unmittelbar über demselben gelegene Gelenk zwischen Talus und Calcaneus leicht auffinden kann. Der Körper des Calcaneus zeigt 6 Flächen, von denen die obere in ihrem vorderen Theile eine convexe Gelenkfläche zur Anlagerung für den Talus besitzt. Die hintere Fläche ist in ihrem unteren Theile ziemlich rauh und dient hier zum Ansatz für die Achillessehne; in ihrem oberen Theile ist sie dagegen glatt, und entsprechend dieser glatten Stelle ist zwischen dem Calcaneus und der Achillessehne ein Schleimbeutel, *Bursa calcanea*, gelegen. Die mediale Fläche ist ausgehöhlt und dicht unterhalb des Sustentaculum mit einer tiefen Furche für die Sehne des M. flexor hallucis longus versehen, welche die Fortsetzung der schon bei der hinteren Talusfläche erwähnten Furche bildet. Die laterale Fläche des Calcaneus zeigt in ihrem mittleren Abschnitt mitunter einen Höcker, den *Proc. trochlearis* s. *inframalleolaris* (*Proc. lateralis* von Stieda), hinter welchem die Sehne des M. peronaeus longus gleitet, während oberhalb desselben die Sehne des Peronaeus brevis vorüberzieht. Mitunter sieht man für die Sehnen der beiden eben genannten Muskeln zwei deutliche Rinnen, welche durch drei kleine Höcker begrenzt werden, von denen alsdann der mittelste (der Proc. trochlearis) am grössten ist. Die untere Fläche besitzt hinten einen stärkeren medialen Höcker, *Tuberculum majus*, welcher zum Ursprung für den M. abductor hallucis und M. flexor digitorum brevis, und einen schwächeren lateralen Höcker, *Tuberculum minus*, welcher zum Ursprung für den M. abductor digiti V. dient, während ausserdem von beiden Höckern die Fascia plantaris entspringt[2]). Der *Processus anterior* des Calcaneus steht vorn durch eine sattelförmige Gelenkfläche allein mit dem Os cuboideum in Verbindung. Ausserdem besitzen sowohl der Proc. ant. calcanei, wie das Sustentaculum oben je eine kleine Gelenkfacette, welche sich mit dem Talus[3]) in Verbindung setzt. Hinter beiden Gelenkfacetten liegt der *Sulcus calcanei* (*Sulcus interarticularis* von Henle), welcher sich durch Anlagerung des Talus zu dem vorhin erwähnten *Canalis* s. *Sinus tarsi* schliesst. Auch

[1]) Das *Sustentaculum tali* ist auch als *Processus lateralis calcanei* bezeichnet worden. Richtiger ist es, diesen Höcker als *Processus medialis calcanei* zu bezeichnen, da derselbe nach medianwärts vorspringt.

[2]) Als *Tuber calcaneum* wird von den Autoren bald die Ansatzstelle der Achillessehne bald die gemeinsame Prominenz des Tuberc. majus und minus bezeichnet.

[3]) Es ist also zu beachten, dass jeder der 3 Theile des Calcaneus — der Körper, der Proc. anterior und das Sustentaculum — je eine Gelenkfläche zur Articulation mit dem Talus besitzt. Wie schon erwähnt, können diese Gelenkflächen sämmtlich unter einander zusammenhängen.

ein *Sulcus interarticularis accessorius* (Henle) kann hier ebenso wie beim Talus zwischen den beiden kleinen Gelenkfacetten vorkommen.

3. Das Kahnbein, *Os naviculare* s. *scaphoideum*, besitzt an seiner hinteren (proximalen) Fläche eine halbkugelige concave Gelenkfläche zur Aufnahme für das Caput tali. An der vorderen (distalen) Fläche finden sich dagegen drei ebene Gelenkfacetten, welche mit den drei Keilbeinen articuliren. An der lateralen Fläche steht das Os naviculare (meistens durch Bandmasse, seltener durch eine kleine, mehr vorn gelegene Gelenkfacette) mit dem Os cuboideum in Verbindung. An der medialen Seite endlich besitzt es einen stark vorspringenden Höcker, die *Tuberositas ossis navicularis*, welche unter der Haut fühlbar und in chirurgischer Beziehung wichtig ist, weil hinter derselben das sogen. Chopart'sche Gelenk (s. S. 208) gelegen ist.

4., 5. und 6. Die drei Keilbeine, *Ossa cuneiformia*, haben eine keilförmige Gestalt, und zwar ist die Schneide des Keils bei dem I. Keilbein nach oben, bei dem II. und III. Keilbein dagegen nach unten gekehrt. Das I. Keilbein ist das grösste von allen, das II. ist das kleinste, woraus die Thatsache resultirt, dass der II. Metatarsalknochen sich mit seiner Basis zwischen das I. und III. Keilbein einschiebt. Letztere Thatsache ist deshalb von Wichtigkeit, weil in Folge derselben bei der Amputation der Metatarsalknochen der Schnitt nicht in grader Linie geführt werden kann, sondern winklig um die Basis des II. Metatarsus herumgehen muss. Hinten stehen alle drei Keilbeine mit dem Os naviculare in Verbindung; nach vorn articulirt ein jedes Keilbein mit dem entsprechenden I., II. oder III. Metatarsalknochen, wobei jedoch zu bemerken ist, dass das I. und III. Keilbein auch noch mit der Basis des II. Metatarsalknochens in Verbindung stehen müssen, da der letztere sich, wie schon erwähnt, zwischen beide Knochen hineinschiebt. Ausserdem ist das III. Keilbein an seiner lateralen Seite (durch eine mehr nach hinten gelegene kleine Gelenkfläche) mit dem Würfelbein verbunden.

7. Das Würfelbein, *Os cuboideum*, steht hinten mit dem Processus anterior des Calcaneus, vorn mit dem IV. und V., also mit den beiden letzten Metatarsalknochen in Verbindung. Medial articulirt es mit dem III. Keilbein und dem Os naviculare. An der Plantarfläche besitzt das Würfelbein einen schrägen Wulst, die sogen. *Eminentia obliqua (Tuberositas ossis cuboidei)*, auf welcher, wie Stieda sehr richtig betont, die Sehne des M. peronaeus longus wie auf einer Rolle hin und her gleitet. Die vor der Eminentia obliqua befindliche Furche (der *Sulcus peronei* von Henle) dient nur dem Rand der Sehne zur Einlagerung. Die Furche und die angrenzende Fläche der Eminentia obliqua sind überknorpelt.

b) Die Mittelfussknochen.

Die 5 Mittelfussknochen, *Ossa metatarsi*, verhalten sich ähnlich wie die Mittelhandknochen; nur sind sie länger und stärker entwickelt. Durch besondere Länge ist der II. Metatarsus ausgezeichnet. Auch an ihnen unterscheidet man ein hinteres (proximales) Ende, die *Basis*, welche eine mehr keilförmige Gestalt und eine plane Gelenkfläche zur Articulation mit dem betreffenden Tarsalknochen besitzt, ein dreikantig prismatisches Mittelstück, den Körper, und ein vorderes (distales) Ende, das *Capitulum*, welches mit einer kugelförmigen Gelenkfläche versehen ist. An der Basis ist die Schneide des Keils bei den ersten 4 Metatarsalknochen nach abwärts, dagegen bei dem V. Metatarsus nach lateralwärts gerichtet. Hier springt dieselbe in Gestalt eines starken Höckers, der *Tuberositas ossis metatarsi quinti*, hervor, an welcher sich die Sehnen des M. peronaeus brevis und tertius inseriren. Diese Tuberosität ist insofern von grosser chirurgischer Wichtigkeit, als dieselbe unter der Haut deutlich fühlbar und unmittelbar hinter derselben das Tarso-metatarsalgelenk (das Lisfranc'sche Gelenk) gelegen ist. An der Basis des I. Metatarsalknochens ragt plantarwärts ebenfalls ein stumpfer Höcker, das *Tuberculum plantare*, hervor, welches der Sehne des M. peronaeus longus und zum Theil auch des M. tibialis anticus zum Ansatz dient. Das Capitulum des I. Metatarsalknochens zeigt an der Plantarfläche zwei besondere überknorpelte kleine Gelenkfacetten, welche sattelförmig ausgehöhlt sind und zur Einlagerung für die weiter unten zu erwähnenden *Ossa sesamoidea* dienen.

c) Die Phalangen.

Die Phalangen oder Zehenglieder des Fusses verhalten sich genau ebenso wie die der Hand, so dass auf die Beschreibung der letzteren verwiesen werden kann. Es ist jedoch zu bemerken, dass die Phalangen der Zehen viel kleiner und schwächer entwickelt sind als diejenigen der Hand. Auch die für die Phalangen charakteristischen Merkmale sind am Fuss in viel geringerem Grade ausgeprägt. Dennoch ist es nicht schwer, auch am Fuss die I. oder Grundphalange, die II. oder Mittelphalange und die III. oder Endphalange zu unterscheiden, weil die II. Phalanx gegenüber der I. durch ihre grosse Kürze ausgezeichnet ist, während ja die III. Phalange, das Nagelglied, als solches schon durch die hufeisenförmige Anschwellung des vorderen Endes leicht kenntlich ist. In der Kapsel des I. Metatarso-phalangealgelenkes liegen an der Plantarfläche ein mediales und ein laterales kleines Knöchelchen, die Sesambeine oder *Ossa sesamoidea* der grossen Zehe, an welchen sich die meisten Muskeln des Grosszehenballens inseriren.

XIV. Die Gelenke und Bänder der unteren Extremität.

A. Die Bänder des Beckens.

1. Die *Ligg. ilio-lumbalia* (*superius* und *inferius*) gehen jederseits von dem Querfortsatz des V. Lendenwirbels, das obere zur Crista ossis ilei, das untere etwas tiefer zum hintersten Theile der Fossa iliaca hin. Nach oben hin hängt das Lig. ilio-lumbale sup. continuirlich mit dem Lig. lumbo-costale (s. S. 102) zusammen.

2. Die *Articulatio sacro-iliaca*, d. h. die Gelenkverbindung zwischen Hüft- und Kreuzbein ist eine sehr straffe Amphiarthrose, welche in den allermeisten Fällen eine wirkliche Gelenkhöhle enthält. An der vorderen Fläche dieser Gelenkverbindung verlaufen nur sehr schwach ausgeprägte verticale Verstärkungsfasern, deren Gesammtheit man als *Lig. sacro-iliacum anticum* bezeichnet hat. An der hinteren Fläche finden sich jederseits drei gut entwickelte Verstärkungsbänder, nämlich: a) das *Lig. sacro-iliacum posticum longum*[1]), welches von der Spina ilium post. sup. zum Seitenrand des Kreuzbeins geht; b) das *Lig. sacro-iliacum posticum breve*, welches von der Spina ilium post. inf. zum Seitenrand des Kreuzbeins zieht, wo es ebenso wie das vorige Band mit dem Lig. sacro-tuberosum und sacro-spinosum continuirlich zusammenhängt; c) das *Lig. sacro-iliacum interosseum* s. *vagum*, welches in dem Winkel zwischen der Tuberositas ossis ilei und der hinteren Fläche des Kreuzbeins gelegen ist, indem es den hier befindlichen schmalen Spalt ausfüllt.

3. Die *Articulatio sacro-coccygea*, d. h. die Gelenkverbindung zwischen dem V. Kreuzbein- und I. Steissbeinwirbel, ist meistens verknöchert; alsdann findet sich aber ein bewegliches Gelenk zwischen dem I. und II. Steissbeinwirbel vor. An der Vorderfläche dieser Gelenkverbindungen zieht sich das *Lig. sacro-coccygeum anticum* hin, welches als Analogon des Lig. commune vertebrarum anticum aufgefasst werden kann. Zwischen dem Cornu sacrale und coccygeum ist jederseits das *Lig. sacro-coccygeum articulare (posticum breve)* gelegen — ein Analogon der Gelenkkapsel, welche die Procc. articulares der Wirbel umschliesst. Endlich das *Lig. sacro-coccygeum posticum superficiale (posticum longum)* ist das stärkste von allen diesen Bändern und ver-

[1]) Von vielen Autoren wird das *Lig. sacro-iliacum posticum longum* und *breve* zu einem einzigen Bande, dem *Lig. sacro-iliacum*, zusammengefasst.

schliesst den Hiatus canalis sacralis von hinten, indem es sich nach oben längs der Crista sacralis in das Lig. apicum fortsetzt[1]).

4. Das *Lig. sacro-spinosum* verläuft von der Spina ossis ischii zum Seitenrande des Kreuzbeins und ist somit zwischen dem Foramen schiadicum majus und minus gelegen.

5. Das *Lig. sacro-tuberosum* geht von der Tuberositas ossis ischii zum Seitenrande des Kreuzbeins und dient zur Begrenzung des Beckenausganges, wie sich derselbe am Bänderbecken darstellt. Zwischen ihm und dem vorigen Bande ist das For. ischiadicum minus gelegen.

Eine sichelförmige Forsetzung dieses Bandes, der sogen. *Proc. falciformis*, zieht sich längs des medialen Randes des Ramus ascendens ossis ischii nach oben und bildet mit dem Knochen eine nach oben offene Rinne, in welcher der unterste Theil des M. obturator int. gelegen ist. Der freie Rand des Proc. falciformis geht continuirlich in die an der medialen Fläche des M. obturator int. befindliche Fascia obturatoria über. Ist der sichelförmige Fortsatz stark entwickelt, so kann zwischen ihm und dem M. obturator int. noch die A. und V. pudenda comm. nebst dem gleichnamigen Nerven gelegen sein.

6. Die Schamfuge, *Symphysis ossium pubis*, besteht aus einer faserknorpligen Masse, welche die beiden Ossa pubis in der Medianebene mit einander verbindet. Im Innern dieser Masse findet sich nun meistens ein median gelegener, mit synoviaähnlicher Flüssigkeit gefüllter Spaltraum, welcher indessen keine wirkliche Gelenkhöhle darstellt, sondern lediglich aus einer Erweichung des Knorpels hervorgegangen ist. Beim schwangeren Weibe soll derselbe besonders gross sein. An der vorderen Fläche der Symphyse ziehen verticale Verstärkungsfasern herunter, welche man auch als *Lig. annulare pubis* bezeichnet hat, weil dieselben oben und unten bogenförmig nach der hinteren Fläche umbiegen. Quere Verstärkungsfasern (*Lig. transversum pubis* s. *Lig. arcuatum superius*) verlaufen am oberen Rande der Symphyse. Endlich wird der Schamwinkel oder Schambogen durch Fasern ausgerundet, welche auch als *Lig. arcuatum inferius* oder kurzweg als *Lig. arcuatum* bezeichnet worden sind.

7. Die *Membrana obturatoria* verschliesst ganz oder theilweise das Foramen obturatorium und dient einem Theil der Mm. obturator ext. und int. zum Ursprunge. In der oberen Ecke zeigt sie eine Lücke, durch welche der N. obturatorius und die gleichnamigen Gefässe aus dem Becken heraustreten. Im unteren Theile ist die ligamentöse Membran meistens nur sehr dünn und schwach entwickelt.

8. Das *Lig. Pouparti* s. *Fallopiae*, auch als *Arcus cruralis* oder als *Lig. ilio-pubicum* bezeichnet, erstreckt sich als sehniger Streifen

[1]) Henle nimmt noch ein innerhalb des Kreuzbeincanals gelegenes *Lig. sacro-coccygeum posticum profundum* an, welches als Fortsetzung des Lig. commune vertebrarum posticum aufzufassen ist.

von der Spina ilium ant. sup. bis zum Tuberculum ossis pubis und ist die Kreuzungsstelle von folgenden 4 Fascien: a) der Fascia superficialis abdominis; b) der Fascia transversalis abdominis; c) der Fascia iliaca, d. i. der den M. iliacus int. bedeckenden Fascie; d) der Fascia lata des Oberschenkels. Ausserdem stehen die Mm. obliquus ext., obliquus int. und transversus abdominis theils sehnig, theils muskulös mit diesem Band im Zusammenhang. Auch mit der äusseren Haut ist das Lig. Pouparti durch fibröse Stränge verbunden. Da die Haut an dieser Befestigungslinie im Gegensatz zur Bauch- und Schenkelhaut nahezu

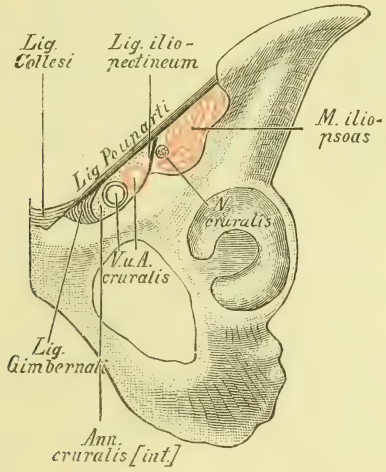

Fig. 12.

Das Lig. Pouparti nebst der Lacuna vasorum und musculorum.

fettlos ist, so entsteht die Leistenfurche, *Sulcus inguinalis*, welche somit in ihrer Lage genau den Verlauf des Lig. Pouparti markirt und die Grenze zwischen Bauchgegend und Oberschenkel bildet. Nach medianwärts läuft das Poupart'sche Band in zwei Fortsetzungen aus, von denen die eine, das *Lig. Collesi*[1]), längs des oberen Randes des Os pubis im vorderen Blatt der Rectusscheide bis zur Linea alba hinzieht, während die andere, das *Lig. Gimbernati*, sich nach hinten und abwärts zum Pecten ossis pubis begiebt, wo sie sich in Form einer kleinen dreiseitigen Membran (s. Fig. 12) inserirt. Der laterale Rand des Lig. Gimbernati ist von concaver Beschaffenheit.

Von der Eminentia ilio-pectinea erstreckt sich ferner zum Lig. Pouparti ein Verstärkungsstreifen der Fascia iliaca, welchen man als *Lig. ilio-pectineum* besonders bezeichnet hat. Durch letzteren Streifen werden unter dem Poupart'schen Bande zwei Fächer von einander ge-

[1]) Von Henle wird das *Lig. Collesi* als *Lig. Gimbernati reflexum* bezeichnet.

schieden. Das mediale Fach wird *Lacuna vasorum* benannt, weil in demselben die A. und V. cruralis liegen (und zwar die Vene medial, die Arterie lateral). Zwischen der V. cruralis und dem Gimbernat'schen Bande zeigt die Lacuna vasorum noch eine kleine Lücke, den inneren Schenkelring, *Annulus cruralis int.*, welcher abgesehen von einigen Lymphgefässen und Bindegewebe gewöhnlich durch eine Lymphdrüse, die Rosenmüller'sche Drüse, ausgefüllt ist und die Eintrittspforte für die Schenkelbrüche, *Herniae crurales*, darstellt. Das bald mehr lockere, bald mehr feste Bindegewebe, welches beim Fehlen oder nach Hinwegnahme der Rosenmüller'schen Drüse den inneren Schenkelring ausfüllt, ist auch als *Septum crurale* bezeichnet worden. Das laterale Fach unterhalb des Poupart'schen Bandes wird *Lacuna musculorum* benannt, weil durch dasselbe der M. iliacus internus und M. psoas major hindurchtreten. Mit diesen Muskeln geht noch (lateral von der Art. cruralis gelegen) der N. cruralis durch die Lacuna musculorum hindurch. Das Lageverhältniss zwischen V., A. und N. cruralis unterhalb des Poupart'schen Bandes ist also ein derartiges, dass sich die Vene am meisten medial, die Arterie in der Mitte und der Nerv am meisten lateral befindet.

Es muss jedoch zum Schluss erwähnt werden, dass sehr viele Autoren die ganze Lacuna vasorum als Schenkelring oder inneren Schenkelring bezeichnen, weil die Schenkelbrüche ausnahmsweise vor oder gar lateral von der A. und V. cruralis nach dem Oberschenkel hindurchtreten.

Als *Lig. pubicum Cooperi* bezeichnet man endlich einen derben, jedoch nicht immer deutlich ausgeprägten Bindegewebsstreifen, welcher von dem Lig. Gimbernati längs des Pecten ossis pubis bis zum Lig. ilio-pectineum hinzieht und somit eine Art von Verbindung zwischen den beiden letztgenannten Bändern herstellt. Das Lig. pubicum würde also den unteren Rand der Lacuna vasorum bilden. Da die Fascia pectinea in das Cooper'sche Band direct übergeht, so haben einzelne Autoren das letztere auch als eine verdickte Partie der ersteren angesehen.

B. Das Hüftgelenk.

Das Hüftgelenk, *Articulatio coxae* s. *femoris*, bildet ein sogen. Nussgelenk, *Enarthrosis*, d. h. eine Arthrodie, bei welcher der grösste Theil des Gelenkkopfes von der Gelenkpfanne (ähnlich wie der Kern einer Nuss von seiner Schale) umschlossen wird. Die Beweglichkeit des Gelenkkopfes in der Pfanne muss hier beschränkter sein als bei anderen Kugelgelenken, da bei grösseren Excursionen in Folge der eben erwähnten Einrichtung der Oberschenkelhals an den Rand der Pfanne anstossen muss. Beim Hüftgelenk wird ausserdem die Beweglichkeit des Femur gegen das Becken noch durch starke Bänder beeinträchtigt, welche in die Kapsel dieses Gelenkes eingewebt sind und der letzteren eine besondere Widerstandsfähigkeit verleihen. Die Gelenkkapsel

des Hüftgelenkes entspringt (ebenso wie diejenige des Schultergelenkes) nicht allein am Pfannenrande (Supercilium acetabuli), sondern auch an der Aussenseite eines ringförmigen, faserknorpligen Streifens, *Labrum glenoideum* s. *Limbus cartilagineus*, welcher an dem knöchernen Rande der Pfanne festsitzt und noch dazu beiträgt, das Acetabulum zu vertiefen und den Gelenkkopf fester zu umfassen. Ueber die Incisura acetabuli spannt sich das Labrum glenoideum als *Lig. transversum acetabuli* in Form einer Brücke herüber, unter welcher kleine Gefässe und Nervenzweige zum Lig. teres hindurchtreten. Der Abschluss der Gelenkhöhle durch das Labrum glenoideum ist ein so exacter, dass der Oberschenkelkopf noch durch den Luftdruck in der Pfanne festgehalten wird, selbst wenn die ganze Kapsel mit ihren Verstärkungsbändern ringsum durchschnitten ist. Erst beim Anbohren des Acetabulum von der Beckenhöhle aus fällt das Femur aus der Pfanne heraus. Die Gelenkkapsel inserirt sich vorn an der Linea intertrochanterica anterior, hinten aber oberhalb der Linea intertrochanterica posterior am Collum femoris. In der Gelenkkapsel ist also der ganze Kopf, die ganze vordere und der grösste Theil der hinteren Fläche des Schenkelhalses eingeschlossen.

Die Bewegungen, welche im Hüftgelenk ausgeführt werden, sind folgende: a) die Abduction und Adduction des Oberschenkels, bei welchen der letztere von der Medianebene entfernt oder an dieselbe herangezogen wird; b) das Heben und Senken des Oberschenkels. Bei der Hebung wird der letztere an den Bauch herangezogen, weshalb man diese Bewegung auch als Ventralflexion oder kurzweg als Flexion bezeichnet hat. Beim Senken wird der Oberschenkel mit dem Rumpf in eine Linie gebracht d. h. die Extension desselben ausgeführt. Der Oberschenkel kann jedoch auch noch ein wenig über die grade Linie hinaus nach rückwärts gezogen werden — eine Bewegung, welche Hyperextension[1]) benannt worden ist; c) die Rotation (Drehung) nach einwärts (medianwärts) und auswärts (lateralwärts), d. h. Bewegungen, bei welchen das Femur derartig um seine verticale Axe gedreht wird, dass sich der Trochanter major nach vorn oder nach hinten bewegt.

Die Verstärkungsbänder der Hüftgelenkkapsel sind die folgenden:

1. Das *Lig. ilio-femorale* s. *Bertini* entspringt von der Spina ilium ant. inf. (und dem angrenzenden Darmbeintheil des Pfannenrandes)

[1]) Streng genommen ist eine Hyperextension im Hüftgelenk unmöglich, da bei dieser Bewegung nicht das Femur über die Verticale hinaus nach hinten gezogen, sondern lediglich das Becken stärker nach vorn geneigt wird.

und setzt sich fast an der ganzen Linea intertrochanterica ant. fest. Ein Theil der tieferen Fasern dieses Bandes zieht jedoch nach unten und medianwärts ringförmig um den Schenkelhals herum, um in die sogen. *Zona orbicularis Weberi* (s. weiter unten) überzugehen. Das Lig. Bertini ist das stärkste Band des menschlichen Körpers und pflegt in Folge dessen bei Verrenkungen im Hüftgelenk fast niemals zu zerreissen und selbst dann noch erhalten zu sein, wenn die ganze übrige Kapsel durchrissen ist. Wenn das Becken fixirt ist, so hemmt das Band die Hyperextension des Oberschenkels, d. h. eine zu weite Bewegung desselben nach hinten. Steht das Femur fest, so verhindert das Lig. Bertini, dass das Becken in der aufrechten Stellung des Menschen zu weit nach hinten sinkt.

2. Das *Lig. pubo-femorale* entspringt vom Ramus horizontalis ossis pubis (hauptsächlich von der ganzen Crista obturatoria) und fliesst mit dem medialen Theil des Lig. Bertini zusammen. Im Verein mit letzterem Bande kann das Lig. pubo-femorale eine zu starke Auswärtsrotation des Femur, für sich allein eine zu starke Abduction desselben verhindern, indem es sich bei diesen Bewegungen anspannt.

Zwischen dem Lig. Bertini und dem Lig. pubo-femorale findet sich stets eine dünne Stelle der Kapsel, an welcher unter dem M. ilio-psoas ein Schleimbeutel, *Bursa subiliaca* (*Bursa iliaca*), gelegen ist. Dieser Schleimbeutel kann die dünne Stelle der Kapselwand zwischen den beiden eben genannten Bändern durchbrechen und mit der Höhle des Hüftgelenkes communiciren, so dass also Abscesse aus der letzteren leicht nach vorn unter den M. ilio-psoas treten können. Dagegen sind die von der Wirbelsäule unter der Fascia iliaca nach dem Oberschenkel hinabsteigenden Senkungsabscesse natürlich vor dem letzteren Muskel gelegen.

3. Das *Lig. ischio-capsulare* entspringt oberhalb und neben der Tuberositas ossis ischii und verschmilzt nach abwärts mit der Zona orbicularis Weberi, ohne sich eigentlich am Collum femoris anzusetzen[1]). Dieses Band kann eine zu starke Rotation des Oberschenkels nach einwärts verhindern.

4. Die *Zona orbicularis Weberi* besteht aus circulären Fasern, welche, in die Kapsel fest eingewebt, den Schenkelhals umkreisen, ohne sich an demselben irgendwie festzusetzen. Im Gegentheil ist die Kapselwand zwischen der Zona und der hinteren Fläche des Collum femoris schlaff und relativ dünn, so dass sich die hintere Fläche des Collum

[1]) Aus diesem Grunde muss das Band als *Lig. ischio-capsulare* und nicht als *Lig. ischio-femorale* bezeichnet werden.

femoris bei den Bewegungen des Oberschenkels gegen die Zona bequem hin- und herschieben kann. Diesen unabhängigen Ringfasern mischen sich von den sämmtlichen drei eben beschriebenen Bändern ausstrahlende Fasern zu, welche bogenförmig in die Bahnen der Zona übergehen.

5. Das *Lig. teres* entspringt aus der Fossa acetabuli und setzt sich an der Fovea capitis femoris fest. Da dieses Band nach Struthers nur bei vollständiger Auswärtsrotation und Flexion des Oberschenkels gespannt ist, so kann es für gewöhnlich nicht dazu dienen, die Beweglichkeit des Oberschenkels nach irgend einer Richtung hin zu beschränken. Da Hyrtl behauptet, dass die durch die Inc. acetabuli in das Lig. teres eindringenden Blutgefässe nicht bis zum Caput femoris gelangen, sondern vorher schlingenförmig umbiegen, so scheint es fast, als ob dieses Band auch nicht die Function hätte, dem Oberschenkelkopf Ernährungsgefässe zuzuführen. Nach Welcker soll es „die Umtreibung der Synovia im Gelenke besorgen." Nach Henle ist es „wesentlich Träger von Gefässen und wie die Synovialzotten an der Absonderung der Gelenkflüssigkeit betheiligt[1])."

Die dünneren Stellen der Kapsel sind zwischen den drei erstgenannten Verstärkungsbändern gelegen und begünstigen das Durchtreten des Caput femoris bei Verrenkungen um so mehr, als nach Malgaigne an diesen Stellen der freie Rand des Supercilium acetabuli vertieft zu sein pflegt. Die erste dünne Stelle der Gelenkkapsel liegt zwischen dem Lig. ilio- und pubo-femorale, d. h. also nach unten und lateralwärts von der Eminentia ilio-pectinea, und ist vielfach durch die Communication zwischen Hüftgelenk und Bursa subiliaca direct durchbrochen; eine zweite Stelle befindet sich zwischen Lig. pubo-femorale und ischio-capsulare und entspricht in ihrer Lage der Incisura acetabuli und dem For. obturatorium; die dritte schwache Stelle der Kapselwand endlich ist zwischen Lig. Bertini und ischio-capsulare, d. h. also gegenüber der Incisura ischiadica major gelegen. Durch diese drei Stellen pflegt, wie schon erwähnt, bei Luxationen am häufigsten der Gelenkkopf des Oberschenkels hindurchzutreten. Endlich ist auf die bereits sub 4 erwähnte dünnere Ansatzstelle der Kapsel an die hintere Fläche des Collum femoris hinzuweisen.

C. Das Kniegelenk.

Das Kniegelenk, *Articulatio genu*, wird gewöhnlich als ein modificirtes Charniergelenk (Ginglymo-Arthrodie) bezeichnet. Die Hauptbewegung, welche in demselben ausgeführt werden kann, nämlich die Beugung und Streckung des Unterschenkels, kann als eine

[1]) Regelmässig fehlt das Band beim Orang, zuweilen auch beim Menschen.

Charnierbewegung aufgefasst werden. Indessen ist dies keine reine Charnierbewegung, da die Knochen des Oberschenkels und des Unterschenkels in der Extension einen lateralwärts offenen Winkel bilden — ähnlich wie dies auch für das Ellenbogengelenk beschrieben worden ist. Ist der Unterschenkel dagegen gebeugt, so kann derselbe um seine Längsaxe nach auswärts (lateralwärts) und nach einwärts (medianwärts) rotirt werden.

Die Kapsel des Kniegelenkes ist fast überall durch derbe Faserzüge verstärkt, welche in dieselbe eingewebt sind. Eine Ausnahme hiervon macht nur der oberhalb der Patella gelegene, vordere Theil der Kapsel, an welchem dieselbe zwar sehr dünn und schlaff erscheint, aber von dem M. extensor cruris quadriceps bedeckt und geschützt wird. Die Kapsel geht nämlich vom oberen Rand der Patella eine Strecke weit an der hinteren Seite des Quadriceps hinauf und schlägt sich dann zur Vorderfläche des Oberschenkels hinüber, wo sie sich 2—8 cm. oberhalb der Fossa patellae ansetzt. Auf diese Weise bildet die Kapsel eine Art von Recessus (*Recessus subcruralis*), welcher sich bei Flüssigkeitsansammlungen im Kniegelenk vorzugsweise zu füllen pflegt; man kann alsdann zu beiden Seiten der Quadricepssehne oberhalb der Patella statt der beiden normalen Gruben zwei deutliche Hervorwölbungen constatiren. An diesen Recessus der Kapselwand setzen sich auch die Fasern des M. subcruralis an und verhindern die Einklemmung desselben zwischen Femur und Patella, indem sie ihn während der Extension nach oben ziehen. Bei der Tibia heftet sich die Kapsel an den Margo infraglenoidalis an, so dass sie die Fossae intercondyloideae mit einschliesst.

Die Verstärkungsbänder des Kniegelenkes sind folgende:

1. Die Befestigungsbänder der Patella werden als *Lig. patellae inferius*, *mediale* und *laterale* unterschieden. Das *Lig. patellae inferius* s. *proprium patellae* verläuft von der Spitze der Patella zur Tuberositas tibiae und kann um so eher als eine Fortsetzung der Quadricepssehne aufgefasst werden, als einzelne Fasern der letzteren auch vor der Patella hinweg ziehen und in das eben genannte Band übergehen (s. S. 216). Das Lig. patellae inf. ist sehr kräftig, so dass es bei zu starken Dehnungen desselben weit eher zu einem Querbruch der Kniescheibe als zu einer Zerreissung des Bandes kommt. Die beiden Seitenbänder der Kniescheibe, das *Lig. patellae mediale (internum)* und *Lig. patellae laterale* (*externum*), bestehen aus horizontalen Fasern, welche von den Ligg. lateralia und der Tuberositas des Condylus femoris int. und ext. zu den beiden Seitenrändern der Patella hinziehen und mit der darüber gelegenen Fascia lata fest verwachsen sind. Durch letztere Bänder wird eine zu starke seit-

liche Verschiebung der Patella nach medianwärts und lateralwärts verhindert.

2. Die Seitenbänder des Kniegelenkes werden als *Lig. laterale internum* (*Lig. accessorium mediale* von Henle) und *Lig. laterale externum* (*Lig. accessorium laterale* von Henle) bezeichnet. Das *Lig. laterale internum* entspringt von der Tuberositas des Condylus int. femoris und setzt sich an der medialen Fläche der Tibia etwas unterhalb des Condylus an. Von dem Lig. laterale int. wird noch ein kleiner Bandstreifen bedeckt, das *Lig. laterale int. breve*, welches von der Tuberositas desselben Condylus zum Meniscus des Kniegelenkes zieht. Das *Lig. laterale externum* verläuft von der Tuberositas des Condylus ext. femoris zum Capitulum fibulae. Beide Seitenbänder des Kniegelenkes inseriren an den Condylen des Femur excentrisch zur Krümmung der Knorpelflächen, d. h. mehr nach der Flexionsseite des Beines hin. Wenn der Unterschenkel gebeugt ist, werden in Folge dessen die Insertionspunkte eines jeden Seitenbandes einander näher liegen, als wenn derselbe gestreckt ist. Hieraus resultirt die weitere Thatsache, dass die Seitenbänder bei gestrecktem Unterschenkel sich stark spannen und jede Rotationsbewegung des letzteren verhindern, während sie bei gebeugtem Unterschenkel schlaff sind und den Bewegungen des letzteren (insbesondere der Rotation um die Längsaxe) keinerlei Widerstand entgegensetzen. Die Ligg. lateralia des Kniegelenkes verhalten sich also ähnlich wie die Ligg. lateralia der Metacarpophalangealgelenke (s. Fig. 8 S. 154), nur dass dort der Insertionspunkt mehr nach der Extensionsseite, hier dagegen nach der Flexionsseite des Gliedes liegt. In Folge dessen sind die Ligg. lateralia der Finger im Gegensatz zu denen des Kniegelenks in der Streckung schlaff, in der Beugung dagegen gespannt.

3. An der hinteren Seite der Kapselwand liegt das *Lig. popliteum obliquum*, welches sich in schräger Richtung vom Condylus int. tibiae zum Condylus ext. femoris erstreckt[1]) und im Wesentlichen eine nach oben und lateralwärts gerichtete Ausstrahlung der Sehne des M. semimembranosus bildet. Henle bezeichnet ausserdem als *Lig. popliteum arcuatum* mit der Sehne des M. popliteus verwachsene Fasern, welche bogenförmig vom Condylus ext. femoris in die hintere Kapselwand ausstrahlen und sich mit abwärts gerichteter Convexität allmälig unter dem vorigen Bande verlieren. Beide Bänder sind (ebenso wie die ganze hintere Kapselwand) in der Streckung des Beines gespannt und müssen also der Hyperex-

[1]) Der Faserverlauf des *Lig. popliteum obliquum* ist also derselbe wie derjenige des M. popliteus.

tension entgegen wirken. Durch Vermittlung dieser Bänder können ausserdem die Mm. semimembranosus und popliteus die hintere Kapselwand während starker Beugung spannen und dadurch vor Einklemmung schützen.

4. Innerhalb der Gelenkhöhle sind die beiden Kreuzbänder des Kniegelenks, *Ligg. cruciata*, gelegen. Das *Lig. cruciatum anterius* erstreckt sich von der Fossa intercondyloidea ant. der Tibia zur medialen Seite des Condylus ext. femoris, das *Lig. cruciatum posterius* von der Fossa intercondyloidea post. der Tibia zu der lateralen Seite des Condylus int. femoris. Die Hauptfunction beider Bänder besteht jedenfalls darin, bei gebeugtem Knie Femur und Tibia gegen einander zu fixiren, d. h. eine Verschiebung beider Knochen gegen einander zu verhindern. Letztere müsste in der Beugestellung eintreten, weil die Ligg. lateralia in diesem Falle schlaff und somit nicht geeignet sind, einer solchen Dislocation beider Knochenenden entgegen zu wirken.

Nach Henle „widersetzen sich die Ligg. cruciata nebst der hinteren Kapselwand jeder Fortsetzung der Streckbewegung, durch welche die Tibia mit dem Schenkelbein einen nach vorn offenen Winkel bilden würde.“ Nach Joessel sind die Ligg. cruciata „Hemmungsbänder für die Rotationsbewegungen des Unterschenkels nach innen, die übrigens nur im flectirten Zustande des Kniegelenkes ausführbar sind. Die Rotationsbewegungen des Unterschenkels nach aussen werden aber nicht durch die Ligg. cruciata beschränkt, denn diese entspannen sich bei letzterer Bewegung. Das Lig. cruciatum post. widersetzt sich einer forcirten Extension; das Lig. cruciatum ant. spannt sich bei forcirter Flexion“.

5. Innerhalb der Gelenkhöhle liegen ferner zwei faserknorplige Halbringe, der *Meniscus medialis* und *lateralis* (*Fibro-cartilagines interarticulares* s. *semilunares* von Hyrtl), welche zwischen die Condylen des Femur und der Tibia eingeschaltet sind, um den Krümmungsunterschied der Gelenkflächen auszugleichen, die an den Condylen der Tibia erheblich flacher sind als an denen des Femur. Die Gebrüder Weber vergleichen die Function der beiden Menisci mit derjenigen von zwei Keilen, welche, vorn und hinten unter ein Wagenrad geschoben, bewirken, dass sich dasselbe bei Bewegungsversuchen auf der Stelle dreht und nicht auf der Unterlage weiter fortgleiten kann. Beide Menisci entspringen mit ihren vorderen Enden dicht vor der Eminentia intercondyloidea und setzen sich mit den hinteren Enden dicht hinter derselben fest. Zwischen den vorderen Enden der Menisci zieht häufig, in dem Fett hinter dem Lig. patellae inferius gelegen, ein transversaler Faserstreifen entlang, welchen man als *Lig. transversum genu* bezeichnet hat. An ihrer Peripherie sind die beiden Knorpelscheiben fest mit der Gelenkkapsel verwachsen, doch ist der

Meniscus lateralis von dem Lig. laterale externum durch die Sehne des M. popliteus getrennt.

6. Die vordere Wand der Gelenkkapsel zeigt an ihrer Innenfläche eine fetthaltige Erhebung der Synovialhaut, *Plica synovialis patellaris* (Henle), welche unterhalb der Patellaspitze liegt und eine hufeisenförmige, nach abwärts convexe Falte[1]) bildet, oberhalb deren häufig eine Art von Tasche gelegen ist. Die beiden Enden des Hufeisens liegen neben den Seitenrändern der Patella und werden auch als *Lig. alaria* bezeichnet. Mit der tiefsten Stelle der Convexität steht das *Lig. mucosum patellae* (*Lig. plicae synov. patellaris* von Henle) in continuirlichem Zusammenhang; dieses Band ist eigentlich auch nur eine Synovialfalte, welche von der vorderen Kapselwand unterhalb der Patella entspringt und sich an der Fossa intercondyloidea ant. femoris ansetzt. Häufig ist das Lig. mucosum auch mit den Ligg. cruciata und sogar mit der hinteren Kapselwand verwachsen, so dass dasselbe alsdann eine Art von sagittaler Scheidewand innerhalb der Gelenkhöhle bildet. Alle diese Synovialfalten haben — abgesehen von der Absonderung von Synovia — wohl hauptsächlich die Bestimmung, die verschiedenen Incongruenzen der articulirenden Knochen auszugleichen, indem sie die zwischen den letzteren und der Gelenkkapsel befindlichen Lücken ausfüllen.

Das Kniegelenk ist ausgezeichnet durch einen grossen Reichthum von Schleimbeuteln, *Bursae mucosae*, welche in seiner Nachbarschaft liegen und meistens mit demselben communiciren, so dass also bei einer Injection des Kniegelenkes auch die Schleimbeutel gefüllt werden. Bei der Dünnwandigkeit dieser Schleimbeutel werden natürlich Kniegelenkabscesse mit Vorliebe durch die Wand derselben nach aussen durchbrechen. Die wichtigsten von diesen Bursae mucosae sind folgende:

1. Die *Bursa subcruralis* liegt unter der Sehne des M. quadriceps femoris oberhalb der Patella und stellt in frühester Jugend eine abgeschlossene, mit Synovia gefüllte Höhle dar; späterhin schwindet jedoch die Scheidewand zwischen Bursa und Kniegelenkkapsel allmählich, und es stellt sich zunächst eine enge Communication zwischen beiden her. Die letztere erweitert sich immer mehr und mehr, so dass in etwa 80% der Fälle die Bursa subcruralis mit dem Recessus subcruralis des Kniegelenks eine einzige gemeinsame Höhle bildet. Nur selten pflegt sich noch beim Erwachsenen eine von der Gelenkhöhle völlig getrennte Bursa vorzufinden.

2. Die drei *Bursae praepatellares* liegen an der Vorderfläche der

---

[1]) Uebrigens können auch sonst noch Synovialfalten von geringerer Grösse innerhalb des Kniegelenkes vorkommen.

Patella und können ihrer Lage nach als *Bursa praepat. subcutanea* (zwischen Haut und Fascie), als *Bursa praepat. subfascialis* (zwischen Fascie und Extensorsehne) und als *Bursa praepat. subaponeurotica* (zwischen Extensorsehne und vorderer Patellafläche) von einander unterschieden werden. Nur selten sind indessen sämmtliche drei Schleimbeutel vorhanden, einer oder auch zwei davon können fehlen. Am constantesten scheint der tiefste, die Bursa subaponeurotica, vorzukommen.

Bei Leuten, welche durch ihre Profession gezwungen sind, häufig zu knieen, pflegen sich in diesen Schleimbeuteln stärkere Flüssigkeitsmengen anzusammeln, so dass dieselben als rundliche Geschwulst vor der Patella hervorragen können. Da der Körper beim Knieen nicht auf der Patella, sondern auf der Tuberositas tibiae ruht, so sind diese Zustände nicht als eine Folge directen Druckes, sondern höchstens der Dehnung und Reibung aufzufassen, welche die Fascie und die Extensorsehne bei dieser Gelegenheit erfahren. Alle drei Schleimbeutel können wohl unter einander, aber niemals mit der Kniegelenkhöhle communiciren.

3. Die *Bursa subpatellaris* s. *infrapatellaris* liegt hinter dem Lig. patellae inferius dicht unterhalb der Kniescheibe in dem dort befindlichen Fettgewebe.

4. Die *Bursa poplitea* liegt etwas oberhalb des Capitulum fibulae, zwischen der Sehne des M. popliteus und der Gelenkkapsel. Sie communicirt stets mit der Kniegelenkhöhle, so dass sie auch als eine Ausstülpung der Synovialkapsel aufgefasst werden kann.

5. Die *Bursa semimembranosa* ist zwischen der Sehne des M. semimembranosus und dem medialen Gastrocnemiuskopfe gelegen und daher auch als *Bursa gastrocnemio-semimembranosa* bezeichnet worden. In der Hälfte aller Fälle ist eine Communication derselben mit dem Kniegelenk vorhanden.

6. Auch zwischen dem lateralen Kopf des M. gastrocnemius und der Gelenkkapsel findet sich nicht selten ein Schleimbeutel, die *Bursa gastrocnemialis lateralis*, welche ebenfalls mit der Gelenkhöhle communiciren kann.

7. Zwischen Bicepssehne und Kniegelenkkapsel ist endlich fast constant die *Bursa bicipitalis* gelegen, welche indessen selten mit der Gelenkhöhle in Verbindung zu stehen scheint.

D. Die Bandverbindungen zwischen Tibia und Fibula.

1. Das obere Ende der Fibula ist mit der Tibia durch die *Articulatio tibio-fibularis superior* verbunden, welche eine Amphiarthrose, also eine straffe, wenig bewegliche Gelenkverbindung darstellt, deren vordere und hintere Fläche mit Verstärkungsfasern, dem *Lig. capituli fibulae anticum* und *posticum*, versehen ist.

2. Das *Lig. interosseum* verläuft zwischen beiden Knochen und besitzt an seinem oberen und unteren Ende je eine Lücke zum Durchtritt für Blutgefässe. Durch die obere Lücke tritt die A. und V. tibialis ant. von hinten nach vorn hindurch, durch die untere in derselben Richtung der Endast der A. peronaea, welchen man als A. peronaea perforans s. A. peronaea ant. bezeichnet hat.

3. Die *Articulatio tibio-fibularis inferior* verbindet das untere Ende der Tibia und Fibula mit einander. Zwischen beiden Knochen ist jedoch keine abgeschlossene Gelenkhöhle, sondern nur eine Fortsetzung des Talo-cruralgelenkes gelegen. Auch hier ist ein Verstärkungsband, das *Lig. malleoli externi anticum* an der vorderen, und ein ebensolches, das *Lig. malleoli externi posticum*, an der hinteren Seite vorhanden.

E. Die Gelenke und Bänder des Fusses.

a) Die Articulatio talo-cruralis.

Die *Articulatio talo-cruralis* s. *pedis*, d. h. die Gelenkverbindung zwischen dem Talus und den beiden Unterschenkelknochen (auch kurzweg als Fuss- oder Knöchelgelenk bezeichnet) stellt einen Ginglymus vor, dessen Charnierbewegungen als Dorsalflexion (Heben des Fusses) und als Plantarflexion (Senken des Fusses) unterschieden werden. Ausser der Charnierbewegung sind jedoch in diesem Gelenk während der Plantarflexion, also bei gesenkter Fussspitze, noch geringe seitliche Locomotionen des Fusses möglich, welche sich als Bewegungen der Fussspitze nach medianwärts oder lateralwärts[1]) manifestiren und gewöhnlich mit dem Heben des medialen oder lateralen Fussrandes combinirt sind. Die beiden Unterschenkelknochen umfassen nämlich den Talus nach Art einer Gabel. Da der vordere Theil der oberen Gelenkfläche des Talus breiter ist, als der hintere, so muss sich diese Gabel auf dem ersteren festklemmen, wenn der Fuss dorsalwärts flectirt wird. Dagegen liegt die Gabel der Unterschenkelknochen während der Plantarflexion des Fusses dem hinteren schmalen Theil der eben erwähnten Gelenkfläche nur lose und schlotterig auf, so dass seitliche Bewegungen in diesem Gelenk möglich sind, die allerdings eigentlich nur in einem Wackeln bestehen. Die Dorsal- und Plantarflexion gehen um die transversale Axe, die Abduction und Adduction um die verticale Axe dieses Gelenkes vor sich. Dagegen werden die Bewegungen

[1]) Die letzteren, nur in geringem Grade ausführbaren Bewegungen hat man auch als Abduction und Adduction des Fusses bezeichnet, und es sind dieselben an und für sich mit dem Heben oder Senken der Fussränder durchaus nicht zu identificiren, wenngleich sich diese Bewegungen meistens combiniren.

um die sagittale Axe des Fusses (das Heben und Senken des medialen und lateralen Fussrandes) nicht in der Articulatio talo-cruralis sondern hauptsächlich in dem hinteren Talusgelenk und dem Chopart'schen Gelenk ausgeführt.

Die Dorsalflexion des Fusses, d. h. das Heben der Fussspitze, hat man auch als Extension bezeichnet — ein Ausdruck, der deswegen zu verwerfen ist, weil hierbei der Fuss nicht gestreckt, d. h. nicht in eine grade Linie mit dem Unterschenkel gebracht, sondern im Gegentheil gebeugt wird. Ebenso incorrect erscheint es, die Plantarflexion des Fusses, d. h. das Senken der Fussspitze, als Flexion zu benennen, weil hierbei der Fuss nicht eigentlich gegen den Unterschenkel gebeugt wird, sondern eher noch das Bestreben zu Tage tritt, beide Glieder in eine grade Linie zu bringen.

Die Verstärkungsbänder der Articulatio talo-cruralis sind folgendermassen angeordnet:

1. An der medialen Seite des Gelenkes sind 3 Bänder vorhanden, nämlich: a) das *Lig. talo-tibiale anticum*; b) das *Lig. talo-tibiale posticum*; und c) das *Lig. calcaneo-tibiale.* Alle drei gehen von dem Malleolus medialis (also von der Tibia) aus. Das Lig. talo-tibiale anticum setzt sich vorn an der Seitenfläche des Talus, das Lig. calcaneo-tibiale am Sustentaculum und das Lig. talo-tibiale posticum am Proc. posterior des Talus fest. Alle drei Bänder stellen eigentlich eine continuirliche Bandmasse vor, welche deshalb von vielen Autoren als ein einziges Ligament aufgefasst und *Lig. deltoides* s. *laterale internum* benannt wird. Eine mehr oberflächliche Schicht des Lig. deltoides erstreckt sich oberhalb des Lig. talo-tibiale ant. von der Tibia über den Talus hinweg bis zum Os naviculare hin und wird deshalb als *Lig. tibio-naviculare* besonders bezeichnet. Von anderen Autoren wird das Lig. tibio-naviculare nicht als ein Theil des Lig. deltoideum, sondern des Lig. tibio-calcaneo-naviculare (s. S. 209) angesehen.

2. An der lateralen Seite des Gelenkes sind ebenfalls 3 Bänder gelegen, nämlich a) das *Lig. talo-fibulare anticum*; b) das *Lig. calcaneo-fibulare;* und c) das *Lig. talo-fibulare posticum*, welche in ganz ähnlicher Weise wie die vorigen drei Bänder vom Malleolus lateralis nach abwärts divergiren. Von denselben inserirt sich das Lig. talo-fibulare anticum dicht vor der lateralen Knorpelfläche des Talus, das Lig. calcaneo-fibulare an der Seitenfläche des Calcaneus und das Lig. talo-fibulare posticum am Proc. posterior des Talus. Obschon die letzteren drei Bänder sehr scharf von einander gesondert sind, so sind dieselben doch von vielen Autoren als ein einziges Band, nämlich als *Lig. laterale externum* des Fussgelenkes, aufgefasst und beschrieben worden.

Was die Function dieser Verstärkungsbänder anbetrifft, so müssen die vorderen, nämlich das Lig. talo-fibulare und talo-tibiale

anticum die Plantarflexion hemmen, da sie sich hierbei spannen Umgekehrt müssen die hinteren, also das Lig. talo-tibiale und talo-fibulare posticum, eine zu starke Dorsalflexion verhindern. Das Lig. calcaneo-tibiale spannt sich, wenn der laterale Fussrand, das Lig. calcaneo-fibulare, wenn der mediale Fussrand gehoben wird. Da sich die letzteren Bewegungen jedoch hauptsächlich in der folgenden Gelenkverbindung, d. h. der Articulatio talo-calcanea, vollziehen, so sind das Lig. calcaneo-tibiale und calcaneo-fibulare nur in beschränktem Sinne als Verstärkungsbänder der Articulatio talo-cruralis aufzufassen.

b) Die Articulatio talo-calcanea.

Unter der Bezeichnung *Articulatio talo-calcanea* versteht man im engeren Sinne nur die grössere Gelenkverbindung zwischen dem Körper des Talus und demjenigen des Calcaneus. Da dieselbe hinter dem Sinus tarsi gelegen ist, so wird sie auch als hinteres Talusgelenk, *Articulatio talo-calcanea propria* s. *posterior*, bezeichnet, während die beiden kleinen, vor dem Sinus tarsi gelegenen Gelenkfacetten (s. S. 189) mit dem Gelenk zwischen Taluskopf und Os naviculare gewöhnlich eine gemeinsame Gelenkhöhle bilden, welche von vielen Autoren als vorderes Talusgelenk, *Articulatio talo-calcaneo-navicularis*, zusammengefasst wird.

Was nun das hintere Talusgelenk, (die *Articulatio talo-calcanea* im engeren Sinne) anbetrifft, so bildet dasselbe ein Drehgelenk, *Rotatio*, d. h. ein Gelenk mit cylindrischen Knorpelflächen, in welchem sich der Calcaneus gegen den Talus dreht. Die Axe des Cylinders steht in einer nahezu sagittalen Richtung, so dass also die Bewegungen in diesem Gelenk in einem Heben und Senken des medialen und lateralen Fussrandes bestehen. Doch ist zu bemerken, dass sich an dem Heben und Senken der beiden Fussränder auch das weiter unten genauer zu beschreibende Chopart'sche Gelenk betheiligt.

Die Verstärkungsbänder der *Articulatio talo-calcanea* liegen an dem vorderen, dem hinteren und den beiden seitlichen Theilen der Kapselwand und werden demgemäss als *Lig. talo-calcaneum anticum* (s. *interosseum*), *posticum*, *mediale* und *laterale* von einander unterschieden. Von diesen Bändern ist das *Lig. talo-calcaneum anticum* s. *interosseum* (*Apparatus ligamentosus sinus tarsi*) im Sinus tarsi gelegen, indem es den letztgenannten Gang fast vollständig ausfüllt. Das *Lig. talo-calcaneum posticum* bildet zugleich ein Retinaculum für die Sehne des M. flexor hallucis longus. In welcher Weise diese Bänder die Bewegungen im hinteren Talusgelenk beschränken, ist leicht zu verstehen, wenn man eine Vorstellung von ihrer Lage besitzt.

c) Die Articulatio medio-tarsea (Chopart'sches Gelenk).

Unter dieser Bezeichnung fasse ich in Uebereinstimmung mit den Chirurgen zwei völlig von einander getrennte Gelenkhöhlen zusammen, nämlich: 1) das vordere Calcaneusgelenk, d. h. die Verbindung zwischen Proc. ant. des Calcaneus und Würfelbein, *Articulatio calcaneo-cuboidea*; und 2) das schon auf voriger Seite genannte vordere Talusgelenk, d. h. die Verbindung zwischen Taluskopf und Os naviculare, welche sich jedoch auch zwischen Talus und Calcaneus nach hinten erstreckt und deswegen als *Articulatio talo-calcaneo-navicularis* bezeichnet wird. Beide Gelenke liegen in einer Linie, welche von oben betrachtet wellenförmig verläuft, indem die Convexität des Taluskopfes und die Concavität des Proc. anterior calcanei nach vorn sehen[1]). Von diesen beiden Gelenken ist das vordere Talusgelenk ein Kugelgelenk, also eine Arthrodie, während das vordere Calcaneusgelenk als ein Sattelgelenk aufzufassen ist. Die Bewegungen, welche im Chopart'schen Gelenk ausführbar sind, bestehen in Rotationen um die Längsaxe des Fusses, d. h. in dem Heben und Senken des medialen und lateralen Fussrandes, und das Chopart'sche Gelenk, im Ganzen betrachtet, kann also seiner Function nach als eine Art von Drehgelenk bezeichnet werden, dessen Bewegungen sich mit denen eines anderen Drehgelenkes, nämlich der Articulatio talo-calcanea (post.), combiniren. Auch die Adduction und Abduction des Fusses kann in den letztgenannten Gelenken ausgeführt werden.

Die Scheidewand zwischen dem vorderen Talus- und vorderen Calcaneusgelenk ist durch ein starkes Zwischenknochenband, das *Lig. calcaneo-cuboideo-naviculare*, gebildet, welches sich vom Proc. anterior des Calcaneus zwischen das Os cuboideum und naviculare hineinschiebt, indem es sich an jedem von diesen beiden Knochen mit je einem Zipfel ansetzt. Das Band hat somit die Gestalt eines Y (*Lig. ypsiloforme* der französ. Autoren): bei der Eröffnung des Chopart'schen Gelenkes ist es vom Chirurgen zu beachten.

Unter den Verstärkungsbändern des Chopart'schen Gelenkes sind die an der Plantarseite gelegenen am mächtigsten entwickelt. Das *Lig. calcaneo-cuboideum plantare*, das stärkste und ausgedehnteste

---

[1]) Wegen der Lage beider Gelenke in einer continuirlichen Linie wird hier häufig die Amputation nach Chopart ausgeführt; auf die letztere ist die Bezeichnung des Gelenkes zurückzuführen. Bei dieser Amputation bleiben also von sämmtlichen Fussknochen nur der Talus und Calcaneus am Amputationsstumpf zurück. Das Chopart'sche Gelenk ist dicht hinter der Tuberositas ossis navicularis aufzufinden.

Band des ganzen Fusses, geht von der ganzen unteren Fläche des Calcaneus zur Tuberositas des Würfelbeins hin und erstreckt sich sogar noch über das Würfelbein hinaus bis zu den Basen der Metatarsalknochen, indem es auf diese Weise die vor der Tuberositas ossis cuboidei gelegene transversale Rinne für die Sehne des M. peronaeus longus zum Canal schliesst. Von dem Sustentaculum geht ferner zur medialen und plantaren Seite des Schiffbeins das *Lig. calcaneo-naviculare plantare* hin; da sich dem letzteren vom Lig. deltoides, also von der Tibia aus, Fasern zugesellen (das *Lig. tibio-naviculare* s. S. 206), so ist dasselbe von Henle als *Lig. tibio-calcaneo-naviculare* bezeichnet worden. Dies Band zieht also an dem Taluskopf vorüber, ohne sich an demselben festzusetzen, und das Caput tali kann sich in Folge dessen gegen das Band wie gegen eine Art von Gelenkpfanne bewegen [1]). Hierauf ist auch seine Bezeichnung als „Pfannenband" zurückzuführen. Was die dorsalen Verstärkungsbänder des Chopart'schen Gelenkes anbetrifft, so sind dieselben schwächer als die plantaren Ligamente, mit welchen sie im Uebrigen betreffs des Namens und der Verlaufsrichtung übereinstimmen.

Von sämmtlichen Bändern der Fusssohle sind das *Lig. calcaneo-cuboideum* und das *Lig. calcaneo-naviculare plantare* ganz besonders dazu bestimmt, die Gewölbeform des Fusses zu erhalten. In dieser Function werden dieselben nach Henle aufs Wesentlichste durch den M. tibialis post. unterstützt, „dessen Sehne unter dem membranösen Theile der Pfanne vorüberzieht und den Sprungbeinkopf tragen hilft. Erschlaffung dieses Muskels wäre für sich allein schon ein hinreichender Grund, dass das Sprungbein zwischen dem Fersen- und Schiffbein allmälig sich herabsenkte und die Wölbung des medialen Fussrandes verloren ginge." Nach Duchenne soll die Wölbung des Fusses hauptsächlich von dem M. peronaeus longus abhängig sein, dessen Sehne (s. S. 222) quer über die Fusssohle hinweg zum Tuberculum plantare des I. Metatarsus zieht. In der That müssen beide Muskeln einen wesentlichen Einfluss in diesem Sinne ausüben und somit die Bildung des Plattfusses verhindern können.

d) Die Articulatio cuneo-navicularis und cuneo-cuboidea.

Unter der Bezeichnung Schiffbeingelenk oder *Articulatio cuneo-navicularis* versteht man die Gelenkverbindung zwischen dem Os naviculare und den drei Keilbeinen, welche eine einzige Gelenkhöhle bildet. Lateralwärts ist diese Gelenkhöhle durch das S. 208 erwähnte Zwischenknochenband, das Lig. calcaneo-cuboideo-naviculare, abgeschlossen, dessen vorderes Ende noch das III. Keilbein erreicht. Vorn sendet die Gelenkhöhle Divertikel in die Spalten zwischen die drei

[1]) Von vielen Autoren wird das *Lig. tibio-calcaneo-naviculare* direct zu den Articulationsflächen des vorderen Talusgelenkes gerechnet, wozu allerdings um so mehr Berechtigung vorliegt, als die dem Taluskopf zugewandte Fläche dieses Bandes glatt, nicht selten sogar völlig überknorpelt ist.

Keilbeine hinein. Von diesen Divertikeln setzt sich gewöhnlich eins zwischen dem I. und II. Os cuneiforme bis zur Articulatio tarso-metatarsea fort, so dass also zwischen der letzteren und dem Schiffbeingelenk meistens eine Communication existirt.

Das Schiffbeingelenk ist eine Amphiarthrose, also eine straffe, wenig bewegliche Gelenkverbindung, deren sagittale Verstärkungsbänder an der dorsalen und plantaren Seite vom Schiffbein zu den drei Keilbeinen hinziehen und nach den Knochen benannt werden, zwischen denen sie verlaufen. Die plantaren Bänder werden erheblich verstärkt und theilweise ersetzt durch die Sehnenfasern des M. tibialis posticus, welche vom Os naviculare auf die Ossa cuneiformia hinüberstrahlen. Ausserdem sind zwischen dem Schiffbein und Würfelbein sowohl an der Dorsal- wie an der Plantarseite mehr transversale Bandstreifen gelegen.

Auch zwischen dem III. Keilbein und dem Würfelbein ist eine kleine, völlig abgeschlossene Gelenkhöhle, die *Art. cuneo-cuboidea*, gelegen.

e) Die Articulatio tarso-metatarsea (Lisfranc'sches Gelenk).

Die Gelenkverbindung zwischen der II. Reihe der Fusswurzelknochen und den Basen der 5 Metatarsi, *Articulatio tarso-metatarsea* oder Lisfranc'sches Gelenk[1]), wird als ein einziges Gelenk aufgefasst und beschrieben, obschon die Höhle desselben (genau so wie bei dem Carpo-metacarpalgelenk der Hand) durch Zwischenknochenbänder in drei separate kleinere Gelenkhöhlen geschieden wird. Die erste Gelenkhöhle, welche wohl stets für sich abgeschlossen bleibt, ist zwischen dem I. Keilbein und dem Metatarsus der grossen Zehe gelegen; die zweite befindet sich zwischen dem II. und III. Keilbein und den beiden entsprechenden Metatarsalknochen, während endlich die dritte zwischen dem Würfelbein und den beiden letzten Metatarsi eingeschlossen ist. Die mittlere Gelenkhöhle ist es, welche, wie dies oben erwähnt ist, zwischen dem I. und II. Keilbein sehr häufig mit dem Schiffbeingelenk in Communication steht. Von dem Lisfranc'schen Gelenk gehen nach vorn zwischen die Basen der Metatarsalknochen, nach hinten zwischen die Keilbeine und das Würfelbein kleine Ausstülpungen der Gelenkhöhle hinein, welche vorn durch die *Ligg. intermetatarsea interossea* (zwischen den Seitenflächen der Basen) und hinten durch die *Ligg. intertarsea interossea* (zwischen

[1]) Die Bezeichnung Lisfranc'sches Gelenk rührt (ähnlich wie die des Chopart'schen Gelenks) daher, dass in der Articulatio tarso-metatarsea die Exarticulation des Fusses nach Lisfranc ausgeführt wird. Zur Auffindung resp. zum Beginn der Schnittführung dient die Tuberositas ossis metatarsi V., hinter welcher das Gelenk gelegen ist.

den benachbarten Seitenflächen der Keilbeine und des Würfelbeins) abgeschlossen werden.

Die verschiedenen Abtheilungen des Lisfranc'schen Gelenkes sind sämmtlich Amphiarthrosen, d. h. straffe, nur sehr wenig bewegliche Gelenke, deren kurze sagittale Verstärkungsbänder (abgesehen von den eben erwähnten Zwischenknochenbändern), als *Ligg. tarso-metatarsea dorsalia* und *plantaria* unterschieden werden und zwischen den Tarsal- und den Metatarsalknochen verlaufen. Es erscheint überflüssig, dieselben einzeln nach den Knochen zu benennen, welche sie verbinden. Ganz dasselbe gilt von den kurzen transversalen Bändern, welche an der Dorsal- und Plantarseite zwischen den Fusswurzelknochen der II. Reihe oder zwischen den Basen der Metatarsalknochen dahinziehen. Die letzteren sind als *Ligg. intermetatarsea dorsalia* und *plantaria* (*Ligg. basium transversalia* s. *interbasica* von Hyrtl) bezeichnet worden.

Zwei längere Faserzüge, welche an der Plantarseite des Lisfranc'schen Gelenks gelegen sind, hat Henle als *Lig. tarseum transversum mediale* und *laterale* besonders benannt, obschon dieselben mit den kurzen Ligg. intermetatarsea plantaria eng verschmolzen sind. Das erstere soll vom I. Keilbein zum III. oder IV. Metatarsalknochen, das letztere vom III. Keilbein zur Tuberosität des V. Mittelfussknochen verlaufen.

f) Die Zehengelenke.

Zu den Zehengelenken kann man 1) die Gelenke zwischen den Köpfchen der Metatarsalknochen und den ersten Phalangen, *Articulationes metatarso-phalangeae*, 2) die Gelenke zwischen den einzelnen Phalangen, *Articulationes interphalangeae* s. *phalangeae* rechnen. Von diesen sind die *Articulationes metatarso-phalangeae* (Zehentarsalgelenke von Henle) wie bei den Fingern Kugelgelenke, während die *Articulationes interphalangeae* (Zehengelenke von Henle) als Charniergelenke aufzufassen sind. Wie an den Fingern befinden sich zu beiden Seiten eines jeden von diesen Gelenken als Verstärkungsbänder die *Ligg. lateralia* (*Ligg. accessoria* von Henle), für welche auf alles dasjenige verwiesen werden kann, was bereits bei der Hand (S. 154) gesagt ist. Die Kapsel zeigt auch bei sämmtlichen Zehengelenken an der Plantarseite eine derbe fibröse Verdickung, die *Trochlea* (*Lig. transversum plantare* s. *trochleare*), über welche die Sehnen der Zehenbeuger gleiten. Am Metatarso-phalangealgelenk der grossen Zehe sind wie am Daumen in die Trochlea zwei grosse Sesambeine eingeschaltet, von denen das eine medial, das andere lateral gelegen ist. Auch für die *Ligg. capitulorum metatarsi dorsalia* und *plantaria* gilt dasselbe, was über die entsprechenden Bänder der Hand bemerkt ist.

XV. Die Muskeln und Fascien der unteren Extremität.

Die Muskeln der unteren Extremität werden eingetheilt in: A) die Hüftmuskeln; B) die Oberschenkelmuskeln; C) die Unterschenkelmuskeln; D) die Muskeln des Fusses.

A. Die Hüftmuskeln.

a) Vordere Hüftmuskeln.

Zu den vorderen Hüftmuskeln rechnet man: 1) den *M. psoas major*; 2) den *M. iliacus internus*; 3) den *M. psoas minor;* 4) den *M. quadratus lumborum*, welcher jedoch auch zu den Bauchmuskeln gezählt werden kann und dort (s. S. 124) bereits beschrieben ist.

1. Der *M. psoas major* entspringt mit einer vorderen Schicht von den Körpern des XII. Brustwirbels und der 4 oberen Lendenwirbel, mit einer hinteren Schicht von den Querfortsätzen sämmtlicher Lendenwirbel. Zwischen beiden Schichten ist der Anfangstheil des Plexus cruralis gelegen. Die Sehne des Psoas major verschmilzt mit der Sehne des M. iliacus internus und setzt sich am Trochanter minor fest.

2. Der *M. iliacus internus* entspringt aus der Fossa iliaca des Darmbeins und inserirt sich, mit dem vorigen vereinigt, an dem Trochanter minor. Wegen dieser Verschmelzung beider Sehnen zieht Henle beide Muskeln zu einem einzigen, dem *M. ilio-psoas*, zusammen. Zwischen dem letzteren und der Hüftgelenkkapsel ist der schon erwähnte Schleimbeutel, die *Bursa subiliaca* oder *iliaca*, gelegen.

Function: Beide Muskeln heben den Oberschenkel ventralwärts; ist der letztere fixirt, so können dieselben die Lendenwirbelsäule und das Becken nach vorn ziehen, wie dies z. B. bei Verbeugungen geschieht.

3. Der *M. psoas minor* entspringt von der Vorderfläche der mittleren Lendenwirbelkörper und setzt sich entweder an der Linea innominata oder an der Fascia iliaca an. Der Muskel ist nicht immer vorhanden.

Function: Da das Becken für gewöhnlich den festeren Punkt darstellen dürfte, so wird der Psoas minor bei seiner Contraction die Lendenwirbelsäule in ganz derselben Weise nach vorn ziehen, wie dies soeben für den M. ilio-psoas erörtert worden ist. Wenn

der Psoas minor sich an der Fascia iliaca inserirt, wird er jedoch selbstverständlich eher die letztere spannen als die Lendenwirbelsäule beugen.

b) Hintere Hüftmuskeln.

Zu den hinteren Hüftmuskeln gehören: 1) der *M. glutaeus maximus;* 2) der *M. glutaeus medius*; 3) der *M. glutaeus minimus*; 4) der *M. piriformis*; 5) der *M. obturator internus* mit den beiden *Mm. gemelli*; 6) der *M. quadratus femoris*; 7) der *M. obturator externus.* Alle diese Muskeln, mit Ausnahme des M. glutaeus maximus, inseriren sich am Trochanter major, und zwar die beiden Mm. obturatores und gemelli im Speciellen in der Fossa trochanterica des letzteren. Im Einzelnen verhalten dieselben sich folgendermassen:

1. Der *M. glutaeus maximus* s. *magnus* entspringt am Os ilium hinter der Linea glutaea posterior, ferner von der Fascia lumbo-dorsalis und dem Seitenrande des Kreuz- und Steissbeins, endlich von dem Lig. sacro-tuberosum. Die in groben Bündeln angeordneten Fasern des Muskels ziehen schräg nach unten und lateralwärts, und in dieser Richtung müssen auch die Schnitte für diejenigen chirurgischen Operationen geführt werden, bei welchen der M. glutaeus maximus durchschnitten werden muss. Der Muskel setzt sich nicht am Trochanter major fest, von welchem er im Gegentheil durch einen starken Schleimbeutel, die *Bursa trochanterica*, getrennt ist, sondern seine Fasern gehen zum Theil zum obersten Abschnitt (der Tuberositas glutaea) des Labium externum der Linea aspera femoris, zum Theil in den Maissiat'schen Streifen[1]) der Fascia lata über.

Die Gegend des Gesässes ist von dem Oberschenkel durch eine transversale Furche, die Gesässfurche oder Glutaealfalte, getrennt. Diese Furche entspricht jedoch keineswegs dem unteren Rande des M. glutaeus magnus, sondern kreuzt sich mit dem letzteren unter spitzem Winkel.

Zwischen dem M. glutaeus maximus und der Tuberositas ossis ischii findet sich mitunter ein Schleimbeutel, die *Bursa glutaeotuberosa*, welche wohl am stärksten bei Leuten mit sitzender Lebensweise entwickelt sein dürfte, da beim Sitzen der Körper auf den Tubera ischii ruht.

---

[1]) Als Maissiat'schen Streifen bezeichnet man einen stärkeren Streifen der Fascia lata des Oberschenkels, welcher in der Nähe des Trochanter major aus dem unteren Ende des M. glutaeus magnus und M. tensor fasciae latae hervorgeht und bis zum Condylus externus tibiae nach abwärts zieht. Der hintere Rand dieses Streifens ist an das Labium ext. der Linea aspera femoris angeheftet.

2. Der *M. glutaeus medius* entspringt von dem Felde zwischen der Linea glutaea ant., der Linea glutaea post. und der Crista ossis ilei und setzt sich (wie alle folgenden Hüftmuskeln) am Trochanter major fest. Der Muskel ist in seinem unteren Theile vom M. glutaeus magnus bedeckt, in seinem oberen Theile dagegen frei und besitzt hier eine sehr derbe Fascie, welche so fest mit seiner Oberfläche verwachsen ist, dass man bei der Praeparation gezwungen ist, dieselbe mit dem Muskel in Verbindung zu lassen.

3. Der *M. glutaeus minimus*, unter dem vorigen gelegen, entspringt unterhalb der Linea glutaea ant. von der Aussenfläche des Darmbeins und setzt sich am Trochanter major fest.

4. Der *M. piriformis* entspringt von der vorderen, concaven Fläche des Kreuzbeins, geht durch das Foramen ischiadicum majus hinaus und setzt sich an der Spitze des Trochanter major fest. Die kleine Lücke oberhalb des Muskels ist das *Foramen suprapiriforme* (Waldeyer) und diejenige unterhalb desselben das *Foramen infrapiriforme* (Waldeyer), durch welche die bei der Besprechung des knöchernen Beckens aufgezählten Gefässe und Nerven (s. S. 180) aus dem letzteren heraustreten.

5. Der *M. obturator internus* entspringt von der ganzen Innenfläche des Hüftbeins unterhalb der Linea innominata (incl. der Membrana obturatoria) und geht alsdann durch das Foramen ischiadicum minus zum Becken hinaus, um sich in der Fossa trochanterica des Oberschenkels festzusetzen. Dem M. obturator int. gesellen sich ausserhalb des kleinen Beckens als Trabanten die *Mm. gemellus superior* und *inferior* hinzu, von denen der obere von der Spina ossis ischii, der untere von der Tuberositas desselben Knochens entspringt. Die Sehnen der beiden Gemelli sind mit der Sehne des Obturator int. verschmolzen. Wo sich der letztere Muskel um die Incisura ischiadica minor herumbiegt, ist zwischen ihm und dem überknorpelten Rande der Incisur ein Schleimbeutel gelegen, welchen man als *Bursa obturatorii interni* bezeichnet hat.

6. Der *M. quadratus femoris* entspringt von der Tuberositas ossis ischii und setzt sich am hintersten Theile des Trochanter major und der angrenzenden Crista intertrochanterica fest.

7. Der *M. obturator externus* entspringt von der Aussenfläche der Membrana obturatoria und dem angrenzenden Rande des For. obturatorium. Der Muskel verläuft in der S. 181 erwähnten Rinne dicht unterhalb des Hüftgelenkes und hinter dem Collum femoris zur Fossa trochanterica.

Function: Die hinteren Hüftmuskeln sind im Allgemeinen Auswärtsroller des Oberschenkels, weil sie sich am Trochanter

major oder wie der M. glutaeus magnus in der Nähe desselben inseriren. Auch der *M. obturator ext.* muss ein Auswärtsroller sein, da er nicht vor, sondern hinter dem Schenkelhalse zum Trochanter zieht. Würde er vor dem Schenkelhalse verlaufen, so müsste er allerdings den Oberschenkel nach einwärts rotiren. Die drei *Mm. glutaei* dienen ausserdem dazu, den Oberschenkel dorsalwärts zu ziehen. Der *M. glutaeus magnus* muss zugleich vermittelst des Maissiat'schen Streifens die Fascia lata spannen. Eine besondere Rolle spielen die vordersten Fasern des *Glutaeus medius*, welche vorn und oben nahe der Spina ilium ant. sup. entspringen und alsdann nach hinten und unten zum Trochanter ziehen. Sie müssen in Folge ihrer Zugrichtung den Trochanter major nach vorn bewegen und auf diese Weise den Oberschenkel nach einwärts rotiren. Die hintersten Fasern dieses Muskels würden dagegen eine auswärts rotirende Wirkung haben. Wirken sämmtliche Fasern des Glutaeus medius zu gleicher Zeit, so soll nach Henle eine Abduction des Oberschenkels eintreten. Die Wirkung des *Glutaeus minimus* dürfte sich von der des vorigen Muskels nicht wesentlich unterscheiden.

Während wir also als Einwärtsroller des Oberschenkels nur den vordersten Abschnitt des M. glutaeus medius und minimus zu bezeichnen haben, besitzt der Oberschenkel eine grosse Anzahl von Auswärtsrollern, so dass in Folge dessen die letztere Bewegung stets mit grosser Leichtigkeit und Präcision ausgeführt werden kann. Die Einwärtsrotation des Femur lässt sich im Gegensatz dazu immer nur in beschränktem Maasse und unter grösserer Kraftanstrengung zu Stande bringen.

B. Die Muskeln des Oberschenkels.

Die Muskeln des Oberschenkels werden in drei Gruppen eingetheilt, nämlich: 1) die Streckmuskeln oder Extensoren; 2) die Beugemuskeln oder Flexoren; und 3) die Adductoren.

Man kann sich merken, dass fast sämmtliche Oberschenkelmuskeln sich an der Linea aspera ansetzen oder von derselben entspringen, insoweit sie überhaupt am Os femoris befestigt sind.

a) Die Extensoren.

Diese Gruppe wird eingetheilt in: a) eine oberflächliche Schicht oder die uneigentlichen Extensoren; und b) eine tiefe Schicht oder die eigentlichen Extensoren.

α) Oberflächliche Schicht oder uneigentliche Extensoren.

Hierzu gehören: 1) der *M. sartorius;* 2) der *M. tensor fasciae latae.*

1. Der *M. sartorius* entspringt dicht unter der Spina ilium ant. sup., geht alsdann schräg nach unten und medianwärts bis zu dem hinteren

Rande des Condylus internus femoris und setzt sich schliesslich, wieder nach vorn verlaufend, an der medialen Fläche der Tibia unweit der Tuberositas tibiae fest.

Mit dem M. sartorius zusammen inseriren sich an dieser Stelle die Sehnen des M. gracilis und semitendinosus; die Sehnen aller drei Muskeln strahlen ausserdem noch in die Fascia lata aus und bilden zusammen eine aponeurotische Ausbreitung, welche die Franzosen als *Patte d'oie* (Gänsefuss) bezeichnet haben. Zwischen der letzteren und der Tibia ist constant ein Schleimbeutel, die *Bursa anserina*, gelegen.

Function: Der M. sartorius (Schneidermuskel) tritt in Thätigkeit, wenn man, wie die Schneider beim Nähen, das eine Bein über das andere hebt. Ist der Unterschenkel gestreckt, so kann er denselben noch fester gegen den Oberschenkel heranziehen. Ist der Unterschenkel jedoch gebeugt, so wird der Sartorius ihn noch weiter beugen und zugleich nach einwärts rotiren können.

Zwischen dem M. sartorius, dem M. adductor longus und dem Poupart'schen Bande liegt eine dreiseitige Grube, das Scarpa'sche Dreieck oder *Trigonum subinguinale* (s. auch S. 219) welches mit der Basis nach aufwärts, mit der Spitze nach abwärts gerichtet ist, und in welchem die A. und V. femoralis nebst den Zweigen des N. cruralis gelegen sind.

2. Der *M. tensor fasciae latae* entspringt lateralwärts von der Spina ilium ant. sup. und setzt sich in den S. 212 bereits erwähnten Maissiat'schen Streifen fort, welcher einen Theil der Fascia lata bildet.

Function: Der M. tensor fasciae latae spannt die Fascia lata und abducirt den Oberschenkel.

β) Die tiefe Schicht oder die eigentlichen Extensoren.

Die Muskeln dieser Schicht bestehen eigentlich aus einem einzigen Muskel, dem *M. quadriceps femoris* s. *Extensor cruris*, welcher sich aus vier Köpfen zusammensetzt, nämlich: 1) dem *M. rectus femoris*; 2) dem *M. vastus internus* (*medialis*); 3) dem *M. vastus medius* (*anterior*) s. *M. cruralis* s. *M. femoralis*; 4) dem *M. vastus externus* (*lateralis*); 5) dem *M. subcuralis*. Doch sind die drei Mm. vasti bei der Präparation nicht immer leicht von einander abzugrenzen.

Alle vier Köpfe gehen in eine gemeinsame Sehne über, welche sich zum Theil an der Basis, zum Theil (dem Vastus internus und externus entsprechend) an den Seitenrändern der Patella ansetzt. Ein anderer Theil der Sehnenfasern des Quadriceps femoris geht vor der Patella hinweg nach unten und vereinigt sich mit dem Lig. patellae inferius zu einem starken sehnigen Streifen, welcher sich an der Tu-

berositas tibiae inserirt[1]). Betreffs ihrer Ursprünge verhalten sich die einzelnen Portionen des M. quadriceps femoris folgendermassen:

1. Der *M. rectus femoris* entspringt mit einem Zipfel von der Spina ilium anterior inferior, mit einem zweiten von dem oberen Rande des Supercilium acetabuli, insoweit derselbe zum Os ilei gehört.

2. Der *M. vastus internus* entspringt von dem ganzen Labium internum der Linea aspera femoris und dem unteren Theil der Linea intertrochanterica ant.

3. Der *M. vastus medius* (auch als *M. cruralis* s. *femoralis* bezeichnet) entspringt von der Vorderfläche des Oberschenkels bis zur Linea intertrochanterica ant. hin.

4. Der *M. vastus externus* entspringt von dem ganzen Labium externum der Linea aspera femoris bis zum Trochanter major hinauf.

5. Unter dem M. vastus medius liegt der *M. subcruralis*, welchen man auch als einen Theil des M. vastus medius auffassen kann, weil seine Fasern sich unmittelbar an den letzteren anschliessen. Der M. subcruralis entspringt von dem unteren Theile der Vorderfläche des Oberschenkels und setzt sich an den oberen Recessus der Kniegelenkkapsel an.

Die Function des *M. quadriceps* besteht darin, den Unterschenkel zu strecken. Eine besondere, sehr wichtige Function besitzen die Fasern des *M. subcruralis*, insofern dieselben den oberhalb der Patella gelegenen Recessus der Kniegelenkkapsel während der Streckung nach oben ziehen und dadurch vor der Einklemmung zwischen Patella und unterem Femurende bewahren.

b) Die Flexoren.

Zu dieser Gruppe gehören: 1) der *M. semitendinosus*; 2) der *M. semimembranosus*; 3) der *M. biceps femoris.*

Sämmtliche Beugemuskeln, mit Ausnahme des kurzen Bicepskopfes entspringen von der Tuberositas ossis ischii und verhalten sich im Einzelnen folgendermassen:

1. Der *M. semitendinosus* (so bezeichnet wegen seiner langen Sehne, welche fast die ganze untere Hälfte des Muskels bildet) ent-

[1]) Man kann also auch ebenso gut sagen, dass die Patella eine Art von Sesambein darstellt, welches in die Quadricepssehne eingeschaltet ist. Da ein Theil der Sehnenfasern vor der Patella hinweggeht, so können bei queren Brüchen der Kniescheibe die beiden Bruchstücke nur in beschränktem Maasse auseinanderweichen, so lange diese Sehnenfasern unzerrissen sind.

springt von der Tuberositas ossis ischii und geht zunächst hinter dem M. semimembranosus, hierauf an der medialen Seite des oberen Endes der Tibia bis neben die Tuberositas tibiae, wo seine Sehne in die auf S. 216 erwähnte *Patte d'oie* übergeht.

2. Der *M. semimembranosus* (so bezeichnet, weil seine Ursprungssehne eine membranartige Ausbreitung bildet) entspringt von der Tuberositas ossis ischii und setzt sich hinten am Condylus internus tibiae an.

3. Der *M. biceps femoris* entspringt mit einem langen Kopfe von der Tuberositas ossis ischii und mit einem kurzen Kopfe vom unteren Theile des Labium externum der Linea aspera femoris. Beide Köpfe verschmelzen mit einander und setzen sich am Capitulum fibulae fest.

Function der Beugemuskeln: Wenn der Unterschenkel gestreckt ist, so dienen sämmtliche Flexoren dazu, denselben zu beugen. Befindet sich derselbe schon in Beugestellung, so kann er vom *M. semitendinosus* und *M. semimembranosus* nach einwärts, dagegen vom *M. biceps* nach auswärts rotirt werden. Die Beugemuskeln liefern also ein Beispiel dafür, dass ganz dieselben Muskeln je nach den Umständen entweder als Synergisten wirken, d. h. die gleichen Functionen ausüben, oder als Antagonisten, d. h. mit entgegengesetzter Function thätig sein können. Ist der Unterschenkel gestreckt, so wirken alle drei Muskeln als Synergisten, ist er dagegen gebeugt, so bethätigt sich der Biceps den anderen Beugemuskeln gegenüber als Antagonist.

c) Die Adductoren.

Die Adductoren bestehen aus: 1) dem *M. pectineus*; 2) dem *M. gracilis*; 3) dem *M. adductor longus*; 4) dem *M. adductor brevis*; 5) dem *M. adductor magnus*; 6) dem *M. adductor minimus.*

Diese Muskeln entspringen sämmtlich vom Becken in zwei concentrischen Kreisbogen, welche dem medialen Umfange des Foramen obturatorium parallel verlaufen. Der grössere und zugleich mehr nach medianwärts gelegene von beiden Bogen (s. Fig. 13) wird durch den Ursprung des *M. pectineus* vom Pecten ossis pubis, ferner des *M. adductor longus* zwischen Tuberculum und Symphysis pubis, sodann des *M. gracilis* von dem freien unteren Rande des Ramus inf. ossis pubis, endlich des *M. adductor magnus* vom Ramus ascendens und der Tuberositas ossis ischii gebildet. Der kleinere und mehr nach lateralwärts gelegene Kreis wird von den Ursprüngen der beiden kleinen Adductoren, nämlich des *M. adductor brevis* am Os pubis und des *M. adductor minimus* am Os pubis und ischii eingenommen. Der M. ad-

ductor minimus bildet eigentlich keinen selbständigen Muskel, insofern er nur aus den obersten, mehr transversal verlaufenden Fasern des M. adductor magnus besteht. Sämmtliche Adductoren, mit Ausnahme des Gracilis, inseriren sich am Labium internum der Linea aspera femoris. Im Einzelnen verhalten sich diese Muskeln folgendermassen:

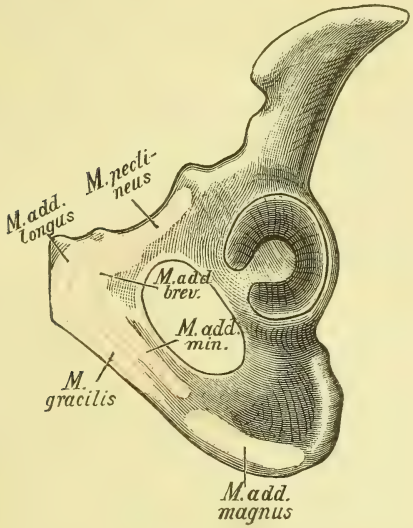

Fig. 13.

Schematische Uebersicht über die Ursprünge der Adductoren.

1. Der *M. pectineus* entspringt vom Pecten ossis pubis (auch unterhalb desselben und vom Lig. pubicum Cooperi) und setzt sich an der Crista pectinea (dem obersten Theil des Labium int. der Crista femoris) an.

Zwischen dem M. pectineus und M. ilio-psoas liegt eine tiefe Rinne, die *Fossa ilio-pectinea*, welche den Boden des S. 216 erwähnten Scarpa'schen Dreiecks bildet und in welcher die A. und V. femoralis nebst dem N. cruralis gelegen sind.

2. Der *M. gracilis* entspringt vom freien, unteren Rande des absteigenden Schambeinastes und setzt sich neben der Tuberositas tibiae an, wo seine Sehne zusammen mit derjenigen des Sartorius und Semitendinosus in die S. 216 erwähnte *Patte d'oie* übergeht.

3. Der *M. adductor longus* entspringt zwischen Symphysis und Tuberculum ossis pubis und inserirt sich an dem mittleren Theile des Labium internum der Linea aspera femoris.

4. Der *M. adductor brevis* liegt zur Hälfte unter dem M. adductor longus und zur anderen Hälfte unter dem M. pectineus, entspringt

vom Os pubis an der Stelle, wo die beiden Aeste desselben zusammenstossen, und inserirt sich etwas oberhalb des M. adductor longus an dem Labium internum der Linea aspera femoris.

5. Der *M. adductor magnus* entspringt von dem Ramus ascendens und der Tuberositas ossis ischii und setzt sich fast an dem ganzen Labium internum der Linea aspera femoris an. Seine Sehne erstreckt sich sogar bis zum Condylus int. femoris hinab, und der Adductor magnus ist somit nicht nur der grösste, sondern auch der längste von sämmtlichen Adductoren.

Etwa an der Grenze zwischen dem mittleren und unterem Drittel des Oberschenkels besitzt die Sehne des Adductor magnus eine Oeffnung, den sogen. Adductorenschlitz, durch welchen die A. und V. femoralis auf die Rückseite des Oberschenkels hindurchtreten, um von hier als A. und V. poplitea weiter zu verlaufen. Oberhalb des Adductorenschlitzes ziehen von der Vorderfläche des Adductor magnus sehnige Fasern vor der A. und V. femoralis zum Vastus medialis hinüber, welche somit die eben genannten Gefässe in eine Art von Canal (den Adductorencanal von Joessel) einschliessen. Die untere Oeffnung des Adductorencanals würde durch den Adductorenschlitz gebildet sein.

6. Der *M. adductor minimus* entspringt vom Ramus ascendens ossis ischii nebst dem angrenzenden Stück des Schambeins und setzt sich lateral von der Crista pectinea (dicht hinter dem M. pectineus und Adductor brevis) an einer Linie an, welche von der Linea aspera bis zur Mitte der Linea intertrochanterica post. vertical nach aufwärts verläuft und als eine Art von Abzweigung des Labium int. erscheint, wenn sie nämlich am macerirten Knochen als besondere Linie sichtbar ist (s. S. 183). Sein oberer Rand stösst an den M. quadratus femoris, sein unterer an den Adductor magnus. Wie schon erwähnt, wird er von vielen Autoren als ein Theil des Adductor magnus angesehen und deswegen überhaupt nicht besonders bezeichnet.

Function: Sämmtliche Adductoren adduciren den Oberschenkel, d. h. sie ziehen ihn an die Medianebene heran. Wenn der Unterschenkel gebeugt ist, so kann der *M. gracilis* denselben auch nach einwärts rotiren.

C. Die Muskeln des Unterschenkels.

Die Muskeln des Unterschenkels werden in drei Gruppen eingetheilt: a) die vorderen Muskeln oder Extensoren; b) die lateralen Muskeln oder die Peronaealgruppe; c) die hinteren Muskeln oder Flexoren (Wadenmuskeln).

Betreffs der Unterschenkelmuskeln kann man sich den allgemeinen Satz merken, dass die *Mm. tibiales* mit ihren Insertionen nach der

Basis des I. Metatarsus, die *Mm. peronaei* dagegen nach der Basis des V. Metatarsus hinstreben. Die Mm. tibiales und peronaei zeigen also in dieser Beziehung ein ähnliches Verhalten, wie die Mm. flexores und extensores carpi radiales und ulnares an der Hand.

a) Die Extensoren.

Hierzu gehören: 1) der *M. tibialis anticus*; 2) der *M. extensor hallucis longus*; 3) *M. extensor digitorum longus* mit dem *M. peronaeus tertius.*

Die Hauptursprünge dieser Muskeln sind in derselben Reihenfolge: 1) an der Tibia, 2) am Lig. interosseum, 3) an der Fibula parallel neben einander gelegen. Ihre Sehnen werden am unteren Ende des Unterschenkels durch verstärkte Fascienstreifen, das *Lig. transversum cruris* und das bereits mehr am Fussrücken gelegene *Lig. cruciatum,* in ihrer Lage gehalten. Im Einzelnen verhalten sich die Extensoren folgendermassen:

1. Der *M. tibialis anticus* entspringt oben von der lateralen Fläche unten von der Crista interossea der Tibia, daneben auch noch vom Lig. interosseum, zieht mit seiner Sehne vom Fussrücken längs der medialen Fläche des I. Keilbeins zur Fusssohle und setzt sich schliesslich mit einem Zipfel an der Basis des I. Metatarsus und mit einem zweiten Zipfel an dem dahinter gelegenen I. Keilbein an. Es ist also zu beachten, dass der Muskel, anstatt sich an der Rückseite des Fusses zu inseriren, auf die Plantarseite hinübergreift, um so den medialen Fussrand ausgiebiger zu umfassen. Zwischen seiner Sehne und den beiden soeben genannten Knochen des medialen Fussrandes ist constant ein Schleimbeutel gelegen.

2. Der *M. extensor hallucis longus* entspringt hauptsächlich von dem Lig. interosseum (ausserdem mit einem Theil seiner Fasern von der Mitte der Fibula) und geht in die Extensorensehne der grossen Zehe über, welche sich an dem Nagelglied der letzteren inserirt.

3. Der *M. extensor digitorum longus* entspringt hauptsächlich von dem grössten Theil der vorderen Kante der Fibula (reicht jedoch oben bis an die Tibia und unten an das Lig. interosseum heran) und geht in die Extensorensehnen für die 4 letzten Zehen über, welche sich ähnlich wie an der Hand verhalten, d. h. mittelst eines mittleren Zipfels bis zur Basis der Mittelphalange, mittelst zweier seitlicher Zipfel bis zur Basis der Endphalange ziehen. Der unterste Theil des M. extensor digitorum longus geht in eine fünfte Sehne über, welche sich an der Basis des V. Metatarsalknochens ansetzt, und wird deswegen als *M. peronaeus tertius* besonders bezeichnet.

b) Die Peronaealgruppe.

Die Peronaealgruppe besteht aus: 1) dem *M. peronaeus brevis*; 2) dem *M. peronaeus longus*, welche beide, wie das in ihrem Namen liegt, von der Fibula (s. Perone) ihren Ursprung nehmen.

1. Der *M. peronaeus brevis* entspringt von der Aussenfläche der Fibula (untere Hälfte) und geht in einer eigenen Furche dicht hinter dem Malleolus ext., hierauf an der Aussenfläche des Calcaneus oberhalb des Proc. trochlearis bis zur Tuberositas ossis metatarsi V. hin, wo er sich ansetzt.

2. Der *M. peronaeus longus* entspringt vom oberen Theile der Fibula und verläuft in derselben Furche des Malleolus ext., aber hinter der vorigen Sehne nach abwärts, um weiterhin an der Aussenfläche des Calcaneus unterhalb des Proc. trochlearis zunächst bis in die Nähe der Basis des V. Metatarsus zu ziehen. Hier setzt er sich jedoch nicht fest, sondern geht wie auf einer Rolle (Stieda) längs der Eminentia obliqua des Würfelbeins in die Fusssohle, durch welche er schräg nach vorn und medianwärts zieht, um sich schliesslich am Tuberculum plantare der Basis des I. Metatarsus zu inseriren.

Die Sehnen beider Peronaei werden durch besondere Faserzüge der Unterschenkelfascie, das *Lig. laciniatum ext.* s. *Retinaculum peron. sup.* (zwischen dem Malleolus ext. und der Aussenfläche des Calcaneus) und das *Retinaculum peron. inf.* (an der Aussenfläche des Calcaneus) in ihrer Lage gehalten.

c) Die Flexoren oder Wadenmuskeln.

Die Flexoren des Unterschenkels zerfallen in: *α*) die oberflächliche Schicht, welche den *M. quadriceps surae* bildet; *β*) die tiefe Schicht, welche aus den übrigen Beugemuskeln besteht.

α) Die oberflächliche Schicht der Wadenmuskeln.

Der *M. quadriceps surae* besteht aus: 1) dem zweiköpfigen *M. gastrocnemius*; 2) dem *M. soleus*; und 3) dem *M. plantaris*, welche sämmtlich nach abwärts in eine gemeinsame Sehne übergehen. Diese sehr starke Sehne, die sogen. Achillessehne, *Tendo Achillis*, inserirt sich an dem unteren Theile der hinteren Fläche des Calcaneus. Zwischen ihr und dem oberen Theile der hinteren Calcaneusfläche ist der (S. 190) erwähnte Schleimbeutel, die *Bursa calcanea* gelegen. Von vielen Autoren, wie z. B. von Henle, werden die beiden Gastrocnemiusköpfe und der M. soleus unter der Bezeichnung *M. triceps surae* zusammengefasst.

1. Der *M. gastrocnemius* entspringt mit 2 Köpfen (*Mm. gemelli surae*) dicht oberhalb des Condylus int. und ext. femoris und geht

in die gemeinsame Achillessehne über. In der Mitte zwischen den vereinigten Muskelbäuchen befindet sich eine sehnige Raphe, welche der Länge nach von dem N. communicans tibialis (N. suralis) durchzogen wird.

2. Der *M. soleus* (von *Solea* die Scholle) hat ein plattes Aussehen und entspringt von der Linea poplitea tibiae und dem Capitulum fibulae mit zwei Portionen, zwischen denen unter einem kleinen Sehnenbogen die A. und V. poplitea und der N. tibialis in die Tiefe treten. Nach abwärts geht der Muskel in die gemeinsame Achillessehne über.

3. Der *M. plantaris* ist ein sehr kleiner Muskel, welcher (unterhalb des lateralen Gastrocnemiuskopfes) theils von der Kniegelenkkapsel, theils vom Knochen dicht über dem Condylus ext. femoris entspringt und mit einer sehr langen, dünnen Sehne zwischen Gastrocnemius und Soleus bis zur medialen Seite der Achillessehne verläuft, um hier mit der letzteren zu verschmelzen. Doch kommt es auch vor, dass die Sehne des Plantaris sich an der Fussgelenkkapsel oder am Calcaneus oder an der benachbarten Fascie ansetzt.

β) Tiefe Schicht der Wadenmuskeln.

Zu derselben gehören: 1) der *M. popliteus*[1]); 2) der *M. tibialis posticus*; 3) der *M. flexor hallucis longus*; 4) der *M. flexor digitorum longus*.

Abgesehen vom M. popliteus, müssten die drei übrigen Muskeln (theoretisch gedacht) eigentlich in derselben Weise wie die entsprechenden gleichnamigen Muskeln der vorderen Gruppe entspringen, d. h. der M. tibialis posticus von der Tibia, der M. flexor hallucis longus vom Lig. interosseum und der M. flexor digitorum longus von der Fibula. Indessen ist dies thatsächlich nicht der Fall, indem hier eine Umordnung, eine sogen. Revolution der Ursprünge, stattgefunden hat, welche man sich vielleicht am besten in folgender Weise merkt.

Der erstgenannte von diesen drei Muskeln, der *M. tibialis posticus*, beginnt diese Revolution, indem er mit seinem Ursprunge von der Tibia auf das Lig. interosseum rückt. Der auf diese Weise vom Lig. interosseum verdrängte *M. flexor hallucis longus* rückt mit seinem Ursprung auf die Fibula hinüber und nimmt dem *M. flexor digitorum longus* den ihm eigentlich zukommenden Platz, so dass dem letzteren nur noch die frei gewordene Tibia für seinen Ursprung übrig bleibt.

---

[1]) Der M. popliteus wird bald zur oberflächlichen Schicht (Henle), bald zur tiefen Schicht der Wadenmuskeln (Hollstein u. A.) gerechnet.

In Folge dieser Umordnung der Ursprünge können die drei Sehnen der eben genannten Muskeln natürlich nicht mehr parallel neben einander verlaufen, sondern müssen sich kreuzen, um zu ihren Insertionen zu gelangen. Von diesen Kreuzungen finden statt: 1) eine Kreuzung zwischen den Sehnen des *M. tibialis posticus* und *M. flexor digitorum longus* hinter dem Malleolus medialis; 2) eine Kreuzung zwischen den Sehnen des *M. flexor digitorum longus* und *M. flexor hallucis longus* in der Fusssohle. Uebrigens werden diese Sehnen während ihres Verlaufes zur Fusssohle sämmtlich von einem Streifen der Fascia cruris, dem sogen. *Lig. laciniatum int.*, bedeckt, welches vom Malleolus int. zur medialen Fläche des Calcaneus zieht. Im Einzelnen verhalten sich diese Muskeln folgendermassen:

1. Der *M. popliteus* entspringt vom Condylus ext. femoris und setzt sich am Planum popliteum der Tibia, also oberhalb der Linea poplitea an. Die vom Condylus kommende Sehne liegt in der Höhle des Kniegelenkes und hängt mit dem Lig. popliteum arcuatum (Henle) zusammen.

2. Der *M. flexor digitorum longus* entspringt von der Tibia, zieht mit seiner Sehne dicht hinter der Sehne des M. tibialis post. abwärts (Kreuzung hinter dem medialen Knöchel), gleitet an dem freien Rand des Sustentaculum in die Fusssohle hinein und theilt sich in 4 Sehnenzipfel für die 4 letzten Zehen, an deren Enphalangen er sich ansetzt, indem seine eben erwähnten 4 Sehnenzipfel die Sehnen des M. flexor digitorum brevis durchbohren.

3. Der *M. tibialis posticus* entspringt hauptsächlich vom Lig. interosseum, ausserdem aber von der angrenzenden Partie der Tibia und Fibula bis nach oben hin, läuft in einer besonderen Furche hinter dem medialen Knöchel zur Fusssohle und setzt sich am Os naviculare und mittelst mehrerer Ausstrahlungen an den drei davor gelegenen Keilbeinen fest.

Der Muskel sollte sich nach der S. 220 gegebenen Regel eigentlich an der Basis des I. Metatarsus inseriren; dort ist ihm jedoch sein Platz durch die Insertion des M. tibialis anticus und peronaeus longus genommen.

4. Der *M. flexor hallucis longus* ist der stärkste Muskel dieser Gruppe, weil beim Gehen der Fuss hauptsächlich auf der grossen Zehe ruht. Der M. flexor hallucis longus entspringt von der Fibula (mitunter auch noch vom Lig. interosseum), verläuft zunächst dicht hinter dem unteren Ende der Tibia, dann in der Rinne des Proc. posterior tali, endlich unterhalb des Sustentaculum nach vorn und setzt sich an der Endphalange der grossen Zehe an. In der Fusssohle ist seine Sehne oberhalb derjenigen des M. flexor digitorum longus gelegen und setzt sich mit der letzteren an der oben erwähnten Kreuzungsstelle durch einen Zwischenstreifen in Verbindung.

Die Functionen der Unterschenkelmuskeln:

Die *Mm. flexores* und *extensores digitorum* sind betreffs ihrer Functionen einfach zu verstehen, indem dieselben stets diejenige Phalange strecken oder beugen, an welcher sie sich ansetzen. Der *M. quadriceps surae* beugt den Fuss nach plantarwärts und wird also hauptsächlich beim Gehen oder Stehen auf den Fussspitzen in Thätigkeit treten. Der *M. plantaris* kann vermöge seiner Verwachsung mit der Kniegelenkkapsel (oder seiner Insertion an der Fussgelenkkapsel) dazu dienen, diese Gelenkkapseln zu spannen, obschon seine Wirkung keine erhebliche sein wird. In wirksamerer Weise vermag der *M. popliteus* die Kniegelenkkapsel zurechtzuziehen und dadurch bei zu starker Beugung vor Einklemmung zu bewahren. Ausserdem muss der letztere Muskel den Unterschenkel beugen und nach einwärts rotiren können. Der *M. tibialis anticus* hebt den medialen Fussrand, wozu er, wie schon erwähnt, besonders befähigt ist, da seine Insertion auf die Plantarseite übergreift. Der *M. tibialis posticus* zieht den medialen Rand des Fusses nach abwärts, indem er dabei zugleich die Fusssohle einwärts kehrt, wie dies z. B. beim Klettern auf eine Stange oder einen Mastbaum geschieht[1]). Die *Mm. peronaei* heben sämmtlich den lateralen Fussrand. Von diesen vermag der *Peronaeus longus* insbesondere zu gleicher Zeit den medialen Fussrand nach abwärts zu ziehen, wie dies z. B. beim Tanzen oder noch besser bei Schwimmbewegungen geschieht.

D. Die Muskeln des Fusses.

Die Muskeln des Fusses werden zunächst in zwei Unterabtheilungen eingetheilt: a) die Muskeln des Fussrückens; und b) die Muskeln der Fusssohle.

Die Function fast sämmtlicher Fussmuskeln ist durch ihre Namen ausgedrückt.

a. Die Muskeln des Fussrückens.

Die Muskeln des Fussrückens bestehen aus: 1) dem *M. extensor hallucis brevis*; 2) dem *M. extensor digitorum brevis.*

Beide Muskeln sind an ihrem Ursprunge vom Calcaneus mit einander verschmolzen.

1. Der *M. extensor hallucis brevis* entspringt von der oberen

[1]) Die alte Bezeichnung dieses Muskels als *M. nauticus* ist, wie Hyrtl bemerkt, dem zu Folge nicht als „Schwimmmuskel" sondern als „Schiffermuskel" zu übersetzen, da der M. tibialis ant. wohl beim Klettern der Matrosen, aber nicht beim Schwimmen in Thätigkeit treten kann.

Fläche des Proc. anterior calcanei (und der unteren Fläche des Lig. cruciatum) und geht in die Extensorensehne der grossen Zehe über, wo seine Fasern jedoch nur bis zur Basis der I. Phalange gelangen.

2. Der *M. extensor digitorum brevis* entspringt von der oberen und lateralen Fläche des Proc. anterior calcanei; seine 4 Sehnen gehen zu den 4 übrigen Zehen des Fusses und verschmelzen daselbst ohne scharfe Grenze mit den Sehnenzipfeln des Extensor digitorum longus, indem sie gemeinsam mit den letzteren die complicirte Extensorensehne bilden, welche sich am Fuss ähnlich wie an der Hand verhält (s. S. 169).

b. Die Muskeln der Fusssohle.

Die Muskeln der Fusssohle zerfallen in drei Gruppen, nämlich in: *α*) die Muskeln des Grosszehenballens; *β*) die Muskeln des Kleinzehenballens; *γ*) die mittleren Fussmuskeln oder Muskeln des Mittelballens.

α) Die Muskeln des Grosszehenballens.

Zu dieser Muskelgruppe gehören: 1) der *M. abductor hallucis*; 2) der *M. flexor brevis hallucis*; 3) der *M. adductor hallucis*.

Alle diese Muskeln inseriren sich an dem medialen oder lateralen Sesambein in der Gelenkkapsel des I. Metatarso-phalangealgelenkes und können durch Vermittelung dieser Kapsel auch auf die I. Phalange der grossen Zehe einen Zug ausüben. Einen M. opponens besitzt die grosse Zehe nicht, weil beim Menschen der Fuss aus einem Greiforgan zu einem Gehorgan und dadurch der Opponens überflüssig geworden ist. In ganz besonderem Maasse tritt beim Gehen die grosse Zehe in Thätigkeit, weil die Körperlast hauptsächlich auf derselben ruht. Bei den Affen, wo der Fuss noch zum Greifen benutzt wird, fehlt auch der M. opponens nicht. Im Einzelnen verhalten sich diese Muskeln folgendermassen:

1. Der *M. abductor hallucis* entspringt vom Tuberculum majus des Calcaneus und dem Lig. laciniatum int.[1]) (mitunter mittelst eines accessorischen Kopfes vom Os naviculare) und inserirt sich an dem medialen Sesambein der grossen Zehe.

2. Der *M. flexor hallucis brevis* entspringt vom I. Keilbein und dem Lig. calcaneo-cuboideum plantare[2]) und theilt sich in zwei Köpfe,

---

[1]) S. die Beschreibung der Fascie des Fusses (S. 233).

[2]) Es ist zu beachten, dass das *Lig. calcaneo-cuboideum plantare* den grössten Theil der Fusssohle einnimmt und in Folge dessen einer grossen Anzahl der Fusssohlenmuskeln zum Ursprung dient.

von denen sich der eine am medialen Sesambein, der andere am lateralen Sesambein der grossen Zehe anheftet.

3. Der *M. adductor hallucis* setzt sich aus einem schrägen und einem queren Kopfe zusammen. Der schräge Kopf nimmt seinen Ursprung von einer Linie, welche vom Würfelbein und dem vorderen Theile des Lig. calcaneo-cuboideum plantare über das III. Keilbein und die Sehne des M. peronaeus longus hinweg bis zu den Basen des II. und III. Metatarsalknochens hinzieht, der quere Kopf (*M. transversus plantae*) entspringt meistens mit 3 Zipfeln von der unteren Kapselwand der 3 letzten Metatarso-phalangealgelenke. Beide Köpfe inseriren sich am lateralen Sesambein der grossen Zehe.

β) Die Muskeln des Kleinzehenballens.

Die Muskeln dieser Gruppe bestehen aus: 1) dem *M. abductor digiti minimi*; 2) dem *M. flexor brevis digiti minimi*; 3) dem *M. opponens digiti minimi*. Von denselben ist der M. flexor brevis sehr unbeständig und vielfach von dem M. opponens nicht deutlich zu trennen.

1. Der *M. abductor digiti minimi* entspringt von dem Tuberculum minus des Calcaneus, sowie mittelst eines accessorischen Kopfes von der Tuberositas ossis metatarsi V. und inserirt sich an der Basis der I. Phalange der kleinen Zehe.

2. Der *M. flexor brevis digiti minimi* entspringt mit dem M. opponens zusammen von den vorderen Zipfeln des Lig. calcaneo-cuboideum plantare und der Basis des V. Mittelfussknochens und geht mit dem M. abductor vereinigt zur Basis der I. Phalange der kleinen Zehe hin.

3. Der *M. opponens digiti minimi* entspringt wie der vorige, erreicht aber nicht die I. Phalange, sondern setzt sich am Körper des V. Metatarsus an.

γ) Die mittleren Fussmuskeln.

Zu dieser Gruppe gehören: 1) der *M. flexor digitorum brevis*: 2) die *Caro quadrata Sylvii;* 3) die *Mm. lumbricales*; 4) die *Mm. interossei.*

1. Der *M. flexor digitorum brevis* entspringt vom Tuberculum majus des Calcaneus und der Aponeurosis plantaris, mit welcher in Folge dessen der hintere Theil des Muskels fest verwachsen ist, und inserirt sich mit 4 Sehnenzipfeln an den Basen der Mittelphalangen der 4 letzten Zehen. Die 4 Sehnen des M. flexor digitorum brevis werden von den Sehnen des M. flexor digitorum longus perforirt, welche (in der aufrechten Stellung des Men-

schen) über dem ersteren Muskel, d. h. also zwischen jenem und den Fussknochen, gelegen sind und, wie schon erwähnt, bis zur Basis der Endphalange gehen. Der M. flexor digitorum brevis ist also als Analogon des M. flexor digit. sublimis der Hand aufzufassen.

Auch hier gilt, wie bei der Hand, das Gesetz, dass der oberflächlichere (nicht der kürzere) von beiden Flexoren der perforirte ist und sich an der Basis der II. Phalange ansetzt. Würde die Sehne des M. flexor digitorum brevis bis zur III. Phalange gehen, so könnte überhaupt kein Perforationsverhältniss stattfinden.

2. Die *Caro quadrata Sylvii* (auch als *M. quadratus plantae* oder als *Caput plantare* des *M. flexor digitorum longus* bezeichnet) bildet einen vierseitigen Muskel, welcher (von dem vorigen Muskel bedeckt) an der medialen und unteren Fläche des Calcaneus seinen Ursprung nimmt und schräg nach vorn zur Sehne des M. flexor digitorum longus hinzieht. Die Caro quadrata Sylvii ist ein sogen. Leit- oder Zügelmuskel, welchem die Aufgabe zufällt, die Sehne des M. flexor digitorum longus zurechtzuziehen. Da letztere Sehne, vom Malleolus int. kommend, in schräger Richtung durch die Fusssohle läuft und da bei einem schrägen Zuge durch Reibung immer mehr Kraft verloren geht, als bei einem graden, so dient die Caro quadrata dazu, den schrägen Zug des M. flexor digitorum longus auf die Zehen in einen graden zu verwandeln, wodurch natürlich eine kräftigere Flexion der letzteren ermöglicht wird.

3. Die 4 *Mm. lumbricales* entspringen von dem Grosszehenrande der 4 Sehnenzipfel des M. flexor digitorum longus [1]) und gehen am Grosszehenrande der I. Phalange in die Extensorensehnen der 4 letzten Zehen über. Das Verhältniss der Lumbricales zu diesen Extensorensehnen ist ebenso wie an der Hand, nur viel unregelmässiger, indem dieselben sich mitunter direct an der I. Phalange inseriren oder doch der Strecksehne nur wenige Fasern abgeben.

4. Die *Mm. interossei* des Fusses theilt man in *Interossei dorsales* und *Interossei plantares* ein. Ueber dieselben ist das Nöthige bereits bei der Hand (s. S. 167 u. 168) erwähnt worden; nur muss hinzugefügt werden, dass diese Muskeln und ihre Wirkungen beim Fuss in mehr verkümmerter Form zu Tage treten. Der Hauptunterschied zwischen Hand und Fuss besteht darin, dass beim Fuss die Axe, um welche sich die Interossei gruppiren, nicht durch das mittelste Glied, sondern durch die zweite Zehe geht. Ausserdem ist der M. interosseus plantaris I. mit dem Adductor hallucis untrennbar verschmolzen, so

[1]) Die drei lateralen Mm. lumbricales entspringen übrigens nicht allein vom Grosszehenrande der entsprechenden Sehnen, sondern aus den Winkeln der einander zugekehrten Sehnenränder des M. flexor digitorum longus.

dass man gezwungen ist, beim Fuss nur 3 Interossei plantares anzunehmen, während man bei der Hand bekanntlich 4 Interossei volares unterscheiden kann. Auch betreffs der Function der Mm. interossei ist für den Fuss dasselbe wie für die Hand gültig.

E. Die Fascien der unteren Extremität.

Zu den Fascien der unteren Extremität ist zunächst ein im Abdomen gelegenes Fascienblatt, die *Fascia iliaca*, zu rechnen, welche die Vorderfläche des M. ilio-psoas bekleidet. Die Fascia iliaca nimmt zugleich mit diesem Muskel ihren Ursprung von den Lendenwirbeln und dem Beckenrande. Lateralwärts ist sie mit der Crista ossis ilei, medianwärts mit der Linea innominata fest verwachsen, erstreckt sich jedoch an der letzteren nur bis zur Eminentia ilio-pectinea. An dieser Stelle bildet die Fascia iliaca das *Lig. ilio-pectineum*, d. h. einen stärkeren Streifen, welcher von der Eminentia ilio-pectinea bis zum Poupart'schen Bande hinzieht (s. Fig. 12 S. 195) und unterhalb des letzteren die Lacuna vasorum von der Lacuna musculorum scheidet. Vorn ist die Fascia iliaca mit dem Poupart'schen Bande verwachsen; doch hört sie an dem letzteren nicht auf, sondern setzt sich als dünnes Blatt auf den Oberschenkel fort, indem sie die vordere Fläche des M. ilio-psoas bis zu seinem Ansatz überzieht. Von hier aus erstreckt sie sich als *Fascia pectinea* ganz in derselben Weise auch vor dem M. pectineus nach medianwärts, indem sie oben mit dem Pecten pubis, unten mit dem Labium int., medial mit dem oberflächlichen Blatte verschmilzt. Denjenigen Theil dieser Fascie, welcher in der beschriebenen Weise die Fossa ilio-pectinea bekleidet, hat man auch als *Fascia ilio-pectinea* oder als tiefes Blatt der Oberschenkelfascie bezeichnet. Die A. und V. iliaca ext. sind medianwärts von der Fascia iliaca, die A. und V. femoralis vor der Fascia ilio-pectinea gelegen.

Die Oberschenkelfascie, *Fascia lata*, ist durch ihre grosse Stärke ausgezeichnet und, wenigstens an der vorderen Seite des Oberschenkels, deutlich in ein oberflächliches[1]) und ein tiefes Blatt zu trennen.

Von dem tiefen Blatt der Fascia lata, der sogen. *Fascia ilio-pectinea*, haben wir soeben gesprochen, und es wäre nur hinzuzu-

[1]) Das oberflächliche Blatt der Fascia lata ist jedoch nicht mit der allgemeinen Körperfascie, *Fascia superficialis corporis*, zu verwechseln, welche noch ausserdem den ganzen Körper und somit auch die untere Extremität unmittelbar unter dem subcutanen Fettgewebe als dünne Bindegewebslage überzieht. Nach Joessel besteht auch die letztere aus zwei deutlichen Schichten, zwischen denen bei fettleibigen Personen noch eine beträchtliche Menge von Fettgewebe eingelagert ist.

fügen, dass dasselbe nach abwärts, median- und lateralwärts sich mit dem oberflächlichen Blatte vereinigt. Beide Blätter sind sonst am ganzen Oberschenkel mit einander verwachsen — abgesehen davon, dass sie die grossen Oberschenkelgefässe zwischen sich fassen. Ausser der A. und V. femoralis sind zwischen beiden Blättern auch noch die Mm. sartorius und tensor fasciae latae gelegen.

Das oberflächliche Blatt der Fascia lata ist oben mit dem Kreuzbein, mit der Crista ossis ilei und dem Poupart'schen Bande, medianwärts mit dem Ramus descendens ossis pubis und ascendens ossis ischii fest verbunden und erstreckt sich von hier nach abwärts, indem es sämmtliche Oberschenkelmuskeln umhüllt. Dicht unterhalb des Poupart'schen Bandes und etwas nach medianwärts ist die Fascia lata durch die Eintrittsstelle der V. saphena magna durchbrochen (s. Fig. 6 S. 127). An der Stelle, wo die Vene unter die Fascie tritt, bildet die letztere einen sichelförmigen Vorsprung, den *Processus falciformis* (*Incisura falciformis* von Henle), dessen Concavität nach medianwärts gekehrt ist, und unterhalb dessen mitunter noch ein Stück der V. femoralis zu Tage tritt, in welche sich die V. saphena magna ergiesst. Das obere Horn des Proc. falciformis endet entweder am Gimbernat'schen Bande oder in der Nähe desselben, das untere Horn verliert sich allmählich an der Vorderfläche der Fascie. Medianwärts von dem Proc. falciformis ist nun die Eintrittsstelle der V. saphena magna zu einer seichten Grube, der *Fovea ovalis* (*Fossa subinguinalis* von Henle), vertieft, welche gewöhnlich durch einzelne Lymphdrüsen und durch Fett ausgefüllt wird. Ausser der V. saphena magna brechen durch die Fovea ovalis oder neben derselben noch die Aa. und Vv. pudendae externae, der N. lumbo-inguinalis und verschiedene Lymphgefässe des Oberschenkels hindurch, so dass dieser Theil der Fascie immer ein durchlöchertes Aussehen zeigt, woher die Bezeichnung desselben als *Lamina cribrosa* oder *Fascia cribriformis* herrührt. Geht man mit dem Finger längs der V. saphena und femoralis unter dem Proc. falciformis nach oben, so gelangt man zwischen dem oberflächlichen und tiefen Blatt der Fascia lata bis zu dem inneren Schenkelring, *Annulus cruralis internus*, welcher, wie dies schon bei der Beschreibung des Poupart'schen Bandes erwähnt wurde, zwischen dem Lig. Gimbernati und der V. femoralis gelegen ist. Der Finger befindet sich alsdann in dem sogen. Schenkelcanal, *Canalis cruralis*, durch welchen sich häufig, besonders bei weiblichen Individuen, die Schenkelbrüche, *Herniae crurales*, hervordrängen. Doch ist dabei zu bemerken, dass der Schenkelcanal keineswegs einen wirklichen Canal darstellt, da derselbe vom lockerem Bindegewebe ausgefüllt ist; durch das letztere müssen sich die Schenkel-

brüche ihren Weg bahnen. Der äussere Schenkelring, *Annulus cruralis externus*, würde also durch die Fovea ovalis gebildet sein, und in der That treten grössere Schenkelbrüche durch dieselbe hervor und bleiben unter der Haut des Oberschenkels liegen. An der lateralen Seite des Oberschenkels ist die Fascia lata durch verticale Faserzüge verstärkt, welche man als Maissiat'schen Streifen bezeichnet. Dieser Streifen ist hauptsächlich durch die sehnigen Ausstrahlungen des M. tensor fasciae latae und M. glutaeus magnus gebildet und erstreckt sich nach abwärts bis zum Condylus ext. tibiae hin, wo er sich anheftet. Nach Maissiat soll dieser Streifen die Adductionsbewegung des Oberschenkels hemmen. Als Fortsetzung des Maissiat'schen Streifens nach hinten ist das *Lig. intermusculare externum* zu betrachten, welches sich zwischen den M. vastus externus und die Flexoren des Oberschenkels einschiebt und an dem ganzen Labium externum der Linea aspera femoris ansetzt. Ein zweites Fascienblatt, das *Lig. intermusculare internum*, geht von der Fascia lata zwischen dem M. vastus internus und den Adductoren in die Tiefe und befestigt sich am ganzen Labium internum. Weit schwächer ist noch ein drittes, nicht besonders benanntes Fascienblatt, welches sich in ganz ähnlicher Weise zwischen den Adductoren und Flexoren in die Tiefe senkt; oberhalb der Kniekehle erreicht dasselbe jedoch nicht mit seinem Ansatz das Femur, sondern pflegt mit dem Lig. intermusculare externum zu verschmelzen. Durch diese drei Fascienblätter oder Ligamente wird also die Muskulatur des Oberschenkels in die bekannten drei Muskellogen oder Muskelgruppen, nämlich die Extensoren, Flexoren und Adductoren geschieden. Am wichtigsten in praktischer Beziehung ist das Lig. intermusculare externum, längs dessen man an der ganzen Aussenseite des Oberschenkels bis zum Os femoris vordringen kann, ohne Gefässe, Muskeln oder Nerven zu verletzen. Im Uebrigen ist die Fascia lata von den Muskeln überall durch lockeres Bindegewebe getrennt, in welchem sich subfasciale Entzündungen und Eiterungen natürlich sehr weit verbreiten können.

Am Knie ist die Fascia lata vorn fest mit der Patella und ihren Verstärkungsbändern verwachsen. Hinten ist sie dagegen von der Kniegelenkkapsel durch die Fettmassen, grossen Gefässe und Nerven getrennt, welche in der Kniekehlengrube, *Fossa poplitea*, gelegen sind. Die Fossa poplitea hat eine rautenförmige Gestalt: sie wird oben an der lateralen Seite vom M. biceps, an der medialen von den Mm. semitendinosus und semimembranosus begrenzt, während ihre beiden unteren Seiten durch den medialen und lateralen Gastrocnemiuskopf gebildet werden. Die Lage der grossen Gefässe und Nerven in dieser Grube ist eine derartige, dass am oberflächlichsten (also dicht

unter der Fascie) der N. tibialis (lateralwärts von demselben der N. peronaeus), unter dem N. tibialis die V. poplitea (vielfach doppelt) und endlich am tiefsten, also dicht auf dem Knochen und der Kapsel, die A. poplitea gelegen ist[1]). Dabei ist der N. tibialis zugleich am meisten lateral, die A. poplitea am meisten medial gelegen. Da die Fascie vorn mit der Kniegelenkkapsel fest verwachsen, hinten dagegen von derselben durch lockeres Fettgewebe getrennt ist, so folgt daraus, dass unter der Fascie befindliche Abscesse des Oberschenkels sich wohl an der hinteren, aber nicht an der vorderen Seite nach dem Unterschenkel hinabsenken können.

Vom Knie aus erstreckt sich die Fascie als *Fascia cruris* continuirlich auf den Unterschenkel nach abwärts, indem sie mit dem Periost der beiden Unterschenkelknochen überall dort mehr oder weniger fest verwachsen ist, wo die letzteren nicht von Muskeln bedeckt sind, sondern mit ihr in unmittelbarer Berührung stehen. Oben und vorn ist sie jedoch nicht allein mit den Condylen der Tibia und dem Capitulum fibulae, sondern auch mit den Extensoren so fest verbunden, dass man bei der Praeparation am besten die Fascie mit den Muskeln im Zusammenhang lässt. Weiter abwärts ist sie dagegen von den Muskeln durch lockeres Bindegewebe getrennt. An der hinteren Seite des Unterschenkels muss man ein oberflächliches und ein tiefes Blatt der Fascia cruris unterscheiden, von denen das erstere, die *Fascia cruris superficialis*, den M. quadriceps surae an seiner Oberfläche locker bedeckt, während das letztere, die *Fascia cruris profunda*, zwischen M. quadriceps surae und den tiefen Beugemuskeln gelegen ist. Nach oben hin setzt sich das tiefe Blatt an der hinteren Fläche des M. popliteus bis zur Kniegelenkkapsel fort, seitlich ist es an die Tibia und Fibula befestigt und auf diese Weise auch mit dem oberflächlichen Blatt verbunden. Während das tiefe Blatt im oberen Theile sehr dünn und zart ist, verstärkt sich dasselbe nach abwärts ganz erheblich durch quere Faserzüge, welche sich bis zum Calcaneus hinab erstrecken. Was das oberflächliche Blatt anbetrifft, so schiebt sich von demselben ein derber Streifen, das *Lig. intermusculare fibulare*, zwischen die Mm. peronaei und die Extensoren in die Tiefe, indem es sich an der Fibula befestigt. An der vorderen Seite des Unterschenkels sind oberhalb der Malleolen in die Fascie stärkere quere Fasern eingewebt, welche zwischen Tibia und Fibula verlaufen und das sogen. *Lig. transversum cruris* bilden. Ganz in derselben Weise zeigt sich vor dem Fussgelenk das *Lig. cruciatum* in die Fascie

[1]) Mnemotechnisch wird das Wort *Newa* angegeben, um hier das Lageverhältniss des Nerven, der Vene und der Arterie zu bezeichnen (also Ne V A in der Richtung von der Oberfläche nach der Tiefe gerechnet).

eingewebt. Die Faserzüge des letzteren kreuzen sich, indem sie von den beiden Malleolen zum medialen und lateralen Fussrand verlaufen. Nach Henle sollte dieses Band eigentlich nicht als Lig. cruciatum bezeichnet werden, weil gewöhnlich der obere laterale Schenkel desselben nur schwach entwickelt ist, und das Band somit meistens nicht ein kreuzförmiges, sondern ein λ-ähnliches Aussehen hat. Das Lig. cruciatum bildet ein Retinaculum für die Sehnen der Extensoren, welche unter demselben in drei, durch Septa von einander getrennten Fächern (das eine für den M. tibialis ant., das zweite für den M. extensor hallucis longus, das dritte für den Mm. extensor dig. comm. und peronaeus tertius) zum Fuss ziehen.[1]) Ein ähnliches Retinaculum für die Sehnen des M. tibialis post. und M. flexor dig. comm. longus ist in die Fascie an der medialen Seite des Fussgelenkes in Gestalt des *Lig. laciniatum* eingewebt, welches vom Malleolus medialis zum Calcaneus herabzieht. Ebenfalls als eine Verstärkung der Fascie ist endlich das *Retinaculum tendinum peronaeorum superius* aufzufassen, welches vom Malleolus lateralis zum Calcaneus verläuft und, wie dies im Namen liegt, die Sehnen des M. peronaeus longus und brevis hinter dem lateralen Knöchel zurückhält. Als ein mehr selbständiges, jedoch fest mit der Fascie verwachsenes, halbringförmiges Ligament ist ausserdem noch das *Retinaculum tendinum peronaeorum inferius* zu nennen, welches (durch eine Scheidewand in zwei Fächer getheilt und an die Procc. trochleares angeheftet) an der Seitenfläche des Fersenbeins die Sehnen der Mm. peronaei in die für dieselben bestimmten Furchen einschliesst.

Die Fascie an der Dorsalseite des Fusses ist eine directe Fortsetzung der Fascia cruris; sie ist, abgesehen von den eben erwähnten Verstärkungsbändern, dünn, schlaff und gegen die darunter liegenden Sehnen leicht verschieblich. Durch ihre grosse Stärke und sehnige Beschaffenheit ist dagegen die oberflächliche Fascie an der Plantarseite, *Fascia* s. *Aponeurosis plantaris*, ausgezeichnet, welche die wichtige Function besitzt, die in der Fusssohle gelegenen Gebilde vor Druck zu schützen. Dieser Theil der Fascie entspringt am Tuberculum majus und minus des Calcaneus und setzt sich nach vorn bis zu den Köpfchen der Mittelfussknochen fort; hier theilt sie sich in fünf Stränge — für sämmtliche Zehen —, welche sich schliesslich gabelförmig theils an der Haut theils an den Basen der Grundphalangen in-

[1]) Streng genommen besteht das Lig. cruciatum bei seinem Ursprung vom Fersenbein aus zwei Blättern, welche sich nach Henle „wiederholt vereinigen und trennen, um in gesonderten platten Ringen die Sehnen des Ext. dig. longus, des Ext. hall. long. und des Tibialis ant. einzuschliessen". Das tiefe Blatt desselben würde mit dem Periost des Fersenbeins verschmolzen sein.

seriren. Medianwärts und lateralwärts geht die Fascia plantaris an der Oberfläche des M. abductor hallucis und dig. minimi continuirlich in die Rückenfascie des Fusses über, indem sie an den Fussrändern überall dort mit dem Periost der Fussknochen verwachsen ist, wo sie mit den letzteren in unmittelbare Berührung tritt. Ebenso ist die Fascie mit den angrenzenden Muskeln mehr oder weniger fest verbunden, am innigsten mit dem hinteren Theile des M. flexor digitorum brevis, so dass es sich empfiehlt, bei der Praeparation dieses Muskels die Fascie quer zu durchschneiden, hinten mit dem Muskelfleisch im Zusammenhang zu lassen und nur vorn von demselben abzulösen. Zwischen die drei grossen Muskelgruppen der Fusssohle schickt die Fascia plantaris Septa hinein, welche mit der Fascia interossea der Fusssohle verschmelzen. Ausser der soeben erwähnten oberflächlichen Fascie findet sich nämlich ebensowohl an der Dorsal- wie der Plantarseite des Fusses noch ein tiefes Fascienblatt, die *Fascia interossea dorsalis* und *plantaris*, vor, welche die Mm. interossei dicht bekleidet und mit sämmtlichen Metatarsalknochen fest verwachsen ist.

Es erübrigt noch, die wichtigeren Durchtrittsstellen für die Hautnerven und Hautvenen durch die Fascie der unteren Extremität zu erwähnen. Die Fovea ovalis ist bereits als Eintrittsstelle für die *V. saphena magna* beschrieben worden. Die *V. saphena parva* senkt sich in der Kniekehle in die V. poplitea ein. Von Nerven tritt am Oberschenkel durch die Fovea ovalis der *N. lumbo-inguinalis* zur Haut; der *N. cutaneus externus* bricht gewöhnlich 2—3 cm. unterhalb der Spina ilium ant. sup., der *N. cutaneus medius* meist vorn in der Mitte des Oberschenkels, der *N. cutaneus internus* meist in gleicher Höhe und etwas weiter medial durch die Fascie hindurch. Die Durchtrittsstelle für den Hautast des *N. obturatorius* ist ziemlich hoch oben an der medialen Seite des Oberschenkels gelegen. Der *N. cutaneus femoris posterior* durchbohrt die Fascie dicht unterhalb des M. glutaeus maximus, der *N. saphenus* (*major*) an der medialen Seite der Kniegegend. Am Unterschenkel wird die Fascie vorn (etwas über dem unteren Drittel desselben) durch den *N. peronaeus superficialis*, hinten und lateral (etwas unter der Kniekehle) durch den *N. communicans peronaei*, endlich am lateralen Rand der Achillessehne (etwa an der Grenze zwischen dem mittleren und unteren Drittel des Unterschenkels) durch den *N. communicans tibialis* perforirt. Die eben erwähnten Durchtrittsstellen der Nerven durch die Fascie haben hauptsächlich deswegen ein practisches Interesse, weil sie bei Neuralgien mit Vorliebe die sogen. *Points douloureux* darstellen.

Zwischen der Haut und Fascie finden sich Schleimbeutel an allen denjenigen Stellen vor, welche einem stärkeren Druck, einer

Zerrung oder Reibung ausgesetzt sind. Abgesehen von der *Bursa praepatellaris subcutanea*, welche bereits S. 204 besprochen ist, liegt mitunter vor der Tuberositas tibiae die *Bursa praetibialis*, welche sich besonders bei Leuten gut ausgebildet vorfindet, die durch ihren Beruf zu häufigem Knieen gezwungen sind — eine Stellung, in welcher der Körper auf beiden Tuberositäten der Tibia ruht. Ebenso liegen zwischen der Haut und der Fascia plantaris accidentelle Schleimbeutel an denjenigen Stellen, an welchen das Fussgewölbe sich auf den Boden stützt; dieselben könnten als *Bursae plantares subcutaneae* bezeichnet werden. An diesen accidentellen Schleimbeuteln, welche also hinten in der Gegend des Fersenbeins oder auch vorn am Kopfe des I. und V. Metatarsalknochens sich entwickeln können, kann es, wie an allen Schleimbeuteln, mitunter durch stärkere mechanische Insulte zu eitrigen Entzündungen kommen.

Die Sehnen- oder Schleimscheiden des Fusses.

Am Fussrücken werden die Sehnen der dort gelegenen Muskeln von 4 gesonderten Schleimscheiden umgeben. Die erste Schleimscheide gehört dem *M. tibialis anticus* an; sie beginnt (cf. Joessel, Topograph. Anatomie) schon 5—6 cm. über dem Knöchelgelenk und pflegt sich unter dem Lig. cruciatum bis zum Schiffbein zu erstrecken. Etwas tiefer, nämlich ungefähr 1 cm. über dem Knöchelgelenk, beginnt die zweite, die Schleimscheide für den *M. extensor hallucis longus*, und begleitet die Sehne desselben bis in die Nähe des I. Metatarsalknochens, mitunter sogar bis zur Grundphalange hin. Ein wenig höher, d. h. etwa 2 cm. über dem Knöchelgelenk, ist der Anfang der dritten, für den *M. extensor digitorum longus* und *peronaeus tertius* bestimmten Schleimscheide, welche sich etwa bis in die Nähe des Chopart'schen Gelenkes erstreckt. Die vierte Scheide umschliesst zugleich die *Mm. peronaeus longus* und *brevis*; sie beginnt etwa 3—4 cm. über der Spitze des Malleolus externus und endet ebenfalls am Chopart'schen Gelenk. Während ihres Verlaufes an der Fusssohle ist die Sehne des M. peronaeus longus von einer zweiten, besonderen Schleimscheide umgeben. Die Verbindungslinie zwischen den oberen (proximalen) Enden der eben genannten Sehnenscheiden bildet also einen nach abwärts convexen Bogen, dessen höchster Punkt entsprechend dem M. tibialis anticus am meisten medianwärts gelegen ist. Die unteren (distalen) Enden reichen sämmtlich bis in die Nähe des Chopart'schen Gelenkes — nur die Scheide für den M. extensor hallucis longus erstreckt sich bis in die Nähe des I. Metatarsalknochens hin.

An der Fusssohle sind von gesonderten Schleimscheiden umgeben: 1) der *M. tibialis posticus*; 2) der *M. flexor digg. pedis*

longus; 3) der *M. flexor hallucis longus*. Die Scheiden für die beiden erstgenannten Muskeln beginnen dicht oberhalb des medialen Knöchels, diejenige für den *M. flexor hallucis longus* gewöhnlich etwas tiefer, also ungefähr in der Höhe der Articulatio talo-cruralis. Die Scheide des *M. tibialis posticus* begleitet die Sehne dieses Muskels bis zum Chopart'schen Gelenk, während sich die Scheiden für die beiden anderen Sehnen bis zur Kreuzungsstelle derselben erstrecken. Ausserdem ist die Sehne des *M. peronaeus longus*, wie schon erwähnt, während ihres Verlaufs in der Fusssohle vom lateralen Fussrande bis zur Insertion von einer zweiten Schleimscheide umschlossen.

An den Zehen sind die Sehnen des *M. flexor digitorum longus* und *brevis* ähnlich wie an den Fingern von Schleimscheiden umhüllt, welche durch eine fibröse Scheide, *Vagina fibrosa*, in den Längsrinnen der Phalangen festgehalten werden. Auch bei den Zehen sind in die fibröse Scheide Verstärkungsstreifen eingewebt, welche man allgemein als *Ligg. vaginalia*, im Einzelnen je nach ihrer Verlaufsrichtung als *Ligg. annularia*, *cruciata* und *obliqua* bezeichnet hat. Ein continuirlicher Zusammenhang zwischen den Schleimscheiden der Zehen und der Fusssohle, wie wir sie (wenigstens für den Daumen und kleinen Finger) bei den Flexoren der Hand nahezu constant vorfinden (s. S. 172), ist am Fuss jedoch nicht vorhanden. Dass eine genaue Kenntniss der Sehnenscheiden in chirurgischer Beziehung von Wichtigkeit ist, ist bereits bei Besprechung der Fascie der oberen Extremität erörtert worden.

F. Der Schenkelcanal.

Um nicht unnöthigerweise bereits bekannte Dinge zu recapituliren, sei zunächst auf dasjenige verwiesen, was bereits S. 195 beim Poupart'schen Bande und S. 230 bei der Fascia lata über diesen Gegenstand gesagt wurde. Zum besseren Verständniss der etwas schwierigen anatomischen Verhältnisse müssen ferner Fig. 6 auf S. 127, Fig. 7 auf S. 128 und Fig. 12 auf S. 195 genauer studirt werden.

Der Schenkelcanal, *Canalis cruralis*, bildet keinen offenen Gang, sondern stellt lediglich einen mit Bindegewebe ausgefüllten Weg dar, in welchen unter gewissen Umständen die Baucheingeweide von den Bauchmuskeln hineingepresst werden können[1]). Liegen derartige Eingeweide im Schenkelkelcanal, so wird dieser Zu-

[1]) Roser (Chirurg.-Anatomisches Vademekum S. 116) giebt allerdings an: „die Schenkelbrüche entstehen nicht durch Druck von innen, sondern durch Herauszerrung", ohne übrigens an der eben genannten Stelle diese Ansicht irgendwie zu begründen

stand als Schenkelbruch, *Hernia cruralis* s. *femoralis*, bezeichnet. An dem Schenkelkanal kann man nun ähnlich wie an dem Leistencanal den sogen. inneren Schenkelring, die Wände und den äusseren Schenkelring unterscheiden.

1. Der innere Schenkelring, *Annulus cruralis int.* (auch kurzweg als Schenkelring oder Schenkellücke im engeren Sinne bezeichnet) bildet die Eintrittspforte für die Schenkelbrüche, wenn dieselben aus der Bauchhöhle in den Schenkelkanal eindringen; er ist zugleich die engste Stelle des Canals, an welcher es somit am häufigsten zu Einklemmungen des Bruches kommt. Der innere Schenkelring ist eine unterhalb des medialen Endes des Lig. Pouparti gelegene Lücke von annähernd elliptischer Gestalt (s. Fig. 12): sein oberer Rand wird somit von dem Poupart'schen Bande, sein medialer Rand von dem Lig. Gimbernati, sein unterer Rand vom Pecten ossis pubis resp. von dem längs des letzteren verlaufenden Lig. pubicum Cooperi (s. S. 196), endlich sein lateraler Rand von der V. femoralis, richtiger gesagt, von der die V. und A. femoralis gemeinsam umhüllenden fibrösen Gefässscheide[1]), gebildet. Die A. und V. epigastrica müssen somit auch am lateralen Rande des inneren Schenkelrings und folglich auch der Schenkelbrüche gelegen sein. Hierbei ist zu beachten, dass in der aufrechten Stellung des Menschen die Ebene des inneren Schenkelringes schräg nach vorn geneigt ist d. h. dass der obere Rand mehr nach vorn, der untere mehr nach hinten gelegen ist. Wichtig ist ferner, dass das Gimbernat'sche Band mit der Schenkelvene eine Art von trichterförmigem Raum (*Infundibulum*, *Entonnoir crural* der Franzosen) bildet, dessen tiefste und engste Stelle durch den Annulus cruralis int. gebildet sein würde, was möglicherweise das Entstehen der Brüche begünstigt.

Indessen bildet der innere Schenkelring nur eine schematische Lücke: in Wirklichkeit ist derselbe durch eine bald mehr lockere bald mehr feste Bindegewebsmasse ausgefüllt, welche man als *Septum crurale* bezeichnet hat. Dieses Septum crurale wird durch die von der unteren Extremität in die Bauchhöhle ziehenden Lymphgefässe durchbrochen. Nicht selten ist zwischen den Fasern des Septum sogar eine

---

[1]) Wenn hier und späterhin von der Gefässscheide (Cruralscheide) kurzweg die Rede ist, so ist damit niemals das von vielen englischen und deutschen Autoren unter dieser Bezeichnung zusammengefasste oberflächliche und tiefe Blatt der Fascia lata gemeint, zwischen denen die Vasa femoralia gelegen sind. Als Gefässscheide bezeichne ich hier stets die von dem oberflächlichen Blatt der Fascia lata bedeckte bindegewebige Scheide, welche die A. und V. femoralis gemeinsam umhüllt. Durch eine Art von sagittalem Septum ist diese Gefässscheide im engeren Sinne in zwei Fächer, das eine für die Arterie, das andere für die Vene getheilt.

Lymphdrüse, die sogen. Rosenmüller'sche Drüse, gelegen. An der gegen die Bauchhöhle gewandten Fläche des Septum ist die Fascia transversa, nach innen von der letzteren das Peritoneum gelegen, von welchem bereits früher gesagt wurde, dass es an der Stelle des inneren Schenkelringes (also auch des Septum crurale) eine kleine Bucht oder Grube, die sogen. *Fovea cruralis*, bildet (s. Fig. 7).

2. Die Wände des Schenkelcanals stellen sich nun in folgender Weise dar. Die vordere Wand wird durch den oberen Theil (das sogen. obere Horn) des *Processus falciformis* (s. Fig. 6) gebildet, von welchem bei der Beschreibung der Oberschenkelfascie gesagt wurde, dass er ein Stück des oberflächlichen Blattes der Fascia lata ist. Die hintere Wand ist durch das tiefe Blatt der Fascia lata gegeben, welches die Fossa ilio-pectinea (also die Vorderfläche der Mm. iliopsoas und pectineus) überzieht und dem zu Folge auch als *Fascia ilio-pectinea* bezeichnet wird. Doch ist nur derjenige Theil dieser Fascie, welcher den M. pectineus bekleidet, die sogen. *Fascia pectinea*, als hintere Wand des Schenkelcanals anzusehen. Die laterale Wand des letzteren wird durch die Gefässscheide der V. femoralis gebildet. Eine eigentliche mediale Wand ist endlich am Schenkelkanal nicht vorhanden, da die Grenze des letzteren an dieser Seite durch die Verwachsungsstelle der Fascia pectinea mit dem oberflächlichen Blatt der Fascia lata gegeben ist.

3. Als äusserer Schenkelring, *Annulus cruralis externus*, d. h. als Austrittspforte der Schenkelbrüche aus dem Schenkelkanal unter die Haut, kann die *Fovea ovalis* angesehen werden, d. h. jene ovale vertiefte Stelle, welche von dem Rande des *Proc. falciformis* umgrenzt wird und der V. saphena magna behufs Einmündung in die V. femoralis zum Durchtritt in die Tiefe dient. Um diese Durchtrittsstelle sind die oberflächlichen Lymphdrüsen des Oberschenkels gelegen, hier treten auch eine Anzahl von kleinen Gefäss- und Nervenzweigen zur Haut (s. auch S. 230). Der Rand des Proc. falciformis bildet einen medianwärts concaven Bogen, welcher mit dem sogen. oberen Horn entweder am Gimbernat'schen Bande oder mehr abwärts an der Fascia pectinea entspringt, während das untere Horn sich unter der Eintrittsstelle der V. saphena magna wieder nach einwärts krümmt. Von der Insertion des oberen Hornes ist nun die Länge des Schenkelcanals abhängig. Entsteht das obere Horn des Proc. falciformis direct am Gimbernat'schen oder gar am Poupart'schen Bande, so ist der Schenkelcanal nur kurz, so dass die durch den inneren Schenkelring austretenden Brüche sofort durch die Fovea ovalis unter die Haut gelangen müssen. Ist das obere Horn dagegen weiter abwärts in einer grösseren oder geringeren Entfernung vom Poupart'schen Bande an die Fascia pectinea befestigt, so

müssen die Schenkelbrüche auch dem entsprechend einen längeren oder kürzeren Weg zurücklegen, bevor sie aus der Fovea ovalis austreten. Von der Entwicklung des Proc. falciformis hängt ferner die Grösse der Fovea ovalis ab. Während die letztere für gewöhnlich nur so gross ist, dass der mediale Rand der V. femoralis unter dem Proc. falciformis hervorsieht, kann in anderen Fällen der Rand des letzteren soweit zurückweichen, dass noch ein Theil der Arterie sichtbar wird. Unter der Bezeichnung *Lamina cribrosa* s. *Fascia cribriformis* endlich versteht ein Theil der Autoren ganz allgemein das oberflächliche Blatt der Fascia lata, insoweit dasselbe nach abwärts vom Poupart'schen Bande die Schenkelgefässe deckt, weil hier nach Entfernung der hindurchtretenden Blutgefässe, Lymphgefässe und Nerven die Fascie ein durchlöchertes Aussehen zeigt. Andere Autoren haben diesen von der Pariser Schule herrührenden Ausdruck (wie Roser meint missverständlich) auf denjenigen Theil der allgemeinen Körperfascie (s. S. 80) bezogen, welcher den Proc. falciformis, die Fovea ovalis und die V. saphena magna bedeckt.

4. Die Schenkelbrüche, *Herniae crurales* treten somit in die dicht unterhalb der Fovea inguinalis medialis s. int. gelegene Fovea cruralis hinein, schieben das Peritoneum und die Fascia transversalis vor sich her und dringen zwischen den Fasern des Septum crurale durch den inneren Schenkelring in den Schenkelcanal hinein, um den letzteren schliesslich durch die Fovea ovalis wieder zu verlassen und unter die Haut des Oberschenkels zu gelangen. Nach Roser bleibt sogar stets der laterale Theil des Septum crurale in Gestalt eines fibrösen Stranges zwischen dem Bruch und der V. femoralis stehen, indem er einen Druck auf die letztere verhindert, welcher zum Oedem oder zur Venenerweiterung an der unteren Extremität führen könnte. Nur bei sehr ausgedehnten Schenkelbrüchen oder sehr zart entwickeltem Septum crurale soll der eben erwähnte fibröse Strang nicht nachweisbar sein. Der Bruchsack der Schenkelbrüche besteht: 1) aus dem *Peritoneum*, welches nach dem vorhin genannten Autor wegen seiner geringen Verwachsungen mit der folgenden Fascie die Eigenthümlichkeit besitzt, dass es auch an seiner Aussenfläche eine glatte, ja sogar mitunter glänzende Beschaffenheit zeigt, welche bei Operationen zu der irrigen Annahme führen kann, dass man es nicht mit dem Peritoneum des Bruchsackes, sondern mit einer Darmschlinge zu thun hat; 2) aus der *Fascia propria herniae femoralis* (Cooper) d. h. einer aponeurotisch verdichteten bindegewebigen Lage, welche sich aus den herausgedrängten und später zu einer gemeinsamen Ausbreitung verschmolzenen Fasern der Fascia transversa, des Septum crurale und des im Schenkelcanal gelegenen lockeren Bindegewebes zusammensetzt. Die

Schenkelhernien kommen im Gegensatz zu den Leistenbrüchen beim weiblichen Geschlecht bedeutend häufiger als beim männlichen vor, was vielleicht darauf zurückzuführen ist, dass bei Weibern in Folge der grösseren Breite des Beckens auch der innere Schenkelring grösser zu sein pflegt. Beim Manne ist oberhalb des Schenkelbruches der Samenstrang gelegen.

In seltenen Fällen kann der Schenkelbruch zwischen dem Poupart'schen Bande und den Vasa femoralia, also vor den Schenkelgefässen, noch seltener zwischen der Arterie und dem Lig. iliopectineum, also lateral von den Schenkelgefässen oder endlich gar hinter den letzteren nach abwärts dringen und alsdann mitunter hinter dem oberflächlichen Blatt der Fascia lata liegen bleiben, ohne aus der Fovea ovalis herauszutreten. Diese Varietäten des Schenkelbruches haben einige Autoren veranlasst, als inneren Schenkelring nicht die oben beschriebene Lücke zwischen dem Gimbernat'schen Bande und der V. femoralis, sondern die ganze Lacuna vasorum (s. S. 196) zu bezeichnen.

Es möge noch an dieser Stelle darauf hingewiesen sein, dass für die Operation der eingeklemmten Schenkelbrüche gewisse Anomalien im Verlauf der A. obturatoria oder A. epigastrica inf. von Wichtigkeit sind, über welche bei den letzteren Näheres nachzusehen ist.

Zweiter Theil.

Nerven- und Gefässlehre.

A. Das Gehirn und seine Häute.

1. Die Hirnhäute.

Das Gehirn, *Encephalon* s. *Cerebrum*, ist innerhalb der Schädelhöhle von drei häutigen Hüllen umschlossen, welche, in der Richtung von aussen nach innen gerechnet, folgendermassen heissen: 1) die harte Hirnhaut, *Dura mater*, 2) die Spinnwebenhaut, *Arachnoidea*, 3) die weiche Hirnhaut, *Pia mater*. Von diesen drei Häuten bilden die beiden letzteren, die Arachnoidea und Pia mater, die eigentliche Umhüllung des Gehirns, *Indumentum proprium cerebri*, welche an der Hirnoberfläche haften bleibt, wenn man das Gehirn aus der Schädelhöhle herausnimmt[1]).

1. Die Dura mater.

Die harte Hirnhaut, *Dura mater* (auch als *Pachymeninx* oder *Meninx fibrosa* bezeichnet), überzieht die innere Fläche des Schädels nach Art eines inneren Periosts, welches jedoch den durchtretenden Hirnnerven scheidenartige Fortsätze auf den Weg mitgiebt. Bei Kindern ist sie mit den Schädelknochen so fest verwachsen, dass es stets eine gewisse Mühe kostet, sie von den letzteren loszulösen. Beim Erwachsenen ist dagegen unter normalen Verhältnissen der Zusammenhang zwischen der Dura und den benachbarten Knochen an den meisten Stellen (insbesondere am Schädeldach) ziemlich locker und wird hier hauptsächlich durch zahlreiche feine bindegewebige Fäden und kleine Gefässe aufrecht erhalten. Am wachsenden Schädel lassen sich ferner bei mikroskopischer Untersuchung zwischen der harten Hirnhaut und den Knochen die sogen. Riesenzellen oder Myeloplaxen constatiren, d. h. grosse vielkernige Zellen, denen die

[1]) R. Virchow zieht die beiden letztgenannten Häute zu einer einzigen Haut zusammen, welche er als *Pia mater* bezeichnet. Die Virchow'sche *Pia mater* ist also identisch mit dem *Indumentum proprium* anderer Autoren, und an derselben muss natürlich ein äusseres Blatt (die Arachnoidea) und ein inneres Blatt (die Pia mater im engeren Sinne) unterschieden werden.

Aufgabe zufällt, in demselben Maasse von innen her die Knochensubstanz zu resorbiren und dadurch zur Erweiterung des Schädelraums beizutragen, als von aussen her neue Knochenschichten apponirt werden. Zwischen dem Schädel und der Dura mater befinden sich endlich noch spaltartige capilläre Lymphräume, die epiduralen Räume, welche ebenso wie alle Lymphräume mit Endothel ausgekleidet sind. Während nun die äussere Fläche der abgelösten Dura in Folge der zahlreichen abgerissenen Verbindungsfäden ein rauhes Aussehen zeigt, ist die innere Fläche derselben glatt und von einem Endothel (nach der älteren Terminologie von einem Epithel) ausgekleidet. Da sich dieses Endothel längs der aus dem Gehirn austretenden Nerven- und Venenstämme continuirlich auf die äussere Fläche der Arachnoidea fortsetzt und die letztere bekleidet, so haben die älteren Anatomen den zwischen Dura und Arachnoidea gelegenen Spaltraum als einen serösen Sack aufgefasst, dessen parietales Blatt von der Dura mater, dessen viscerales Blatt von der Arachnoidea gebildet sein sollte. Dieser Raum, der sogen. Subduralraum, ist stets spaltförmig und in Folge dessen nur mit einer sehr geringen Menge seröser Flüssigkeit gefüllt, welche durch die Lymphgefässe der Dura mit dem Epiduralraum in Communication steht[1]). Im Uebrigen ist die Hauptsubstanz der Dura aus dicht verflochtenen Bündeln fibrillären Bindegewebes gebildet, welche an verschiedenen Stellen in verschiedener Richtung verlaufen.

Die Dura mater sendet in das Innere der Schädelhöhle verschiedene Fortsätze hinein, welche sich zwischen die einzelnen Theile des Gehirns einschieben und dieselben von einander trennen. Diese Fortsätze werden folgendermassen bezeichnet:

1. Die grosse Hirnsichel, *Falx major* s. *Falx cerebri* s. *Processus falciformis major*, verläuft in der Medianebene und schiebt sich zwischen die beiden Hemisphären des Grosshirns hinein. Sie entspringt vorn an der Crista galli und läuft alsdann längs des Sulcus sagittalis des Schädeldachs bis zur Protuberantia occipitalis int, wo sie mit den beiden nächst folgenden Vorsprüngen zusammenstösst. Der convexe Rand der grossen Hirnsichel ist natürlich nach aufwärts, der concave Rand nach abwärts gekehrt.

2. Die kleine Hirnsichel, *Falx minor* s. *Falx cerebelli* s. *Processus falciformis minor*, erstreckt sich von der Protuberantia occipitalis int. bis zum Foramen magnum und sitzt an der Crista occi-

[1]) Der Subduralraum ist (sehr mit Unrecht) von den älteren Anatomen Arachnoidealraum oder Arachnoidealsack bezeichnet worden, weil dieselben das innere Endothel der Dura mater als zur Arachnoidea gehörig betrachteten.

pitalis int. fest, indem sie sich zwischen die beiden Kleinhirnhemisphären einschiebt. Die kleine Hirnsichel ist viel schwächer entwickelt als die grosse und vielfach durch eine Längsrinne in zwei vorspringende Lefzen getheilt. Nach abwärts umfasst sie gewöhnlich das Foramen magnum mit zwei nach vorn divergirenden Schenkeln.

3. Das Hirnzelt, *Tentorium* s. *Tentorium cerebelli*, ist in nahezu horizontaler Richtung gelegen. Das Tentorium sitzt an der oberen Kante der Schläfenbeinpyramide und dem Sulcus transversus des Hinterhauptbeins fest und schiebt sich zwischen das Kleinhirn und Grosshirn hinein. Die obere Fläche desselben hängt mit der grossen, die untere Fläche mit der kleinen Hirnsichel zusammen. Der vordere concave Rand, die *Incisura tentorii*, begrenzt eine Oeffnung, welche man auch als *Foramen occipitale superius*[1]) bezeichnet hat.

4. Die beiden vorderen Enden oder Spitzen des Tentorium ziehen seitwärts von der Sattellehne bis zu den Procc. clinoidei antt. der kleinen Keilbeinflügel hin, indem sie über dem Türkensattel zu einer Art von Dach zusammenfliessen, welches man als *Operculum* (Deckel) der Sella turcica bezeichnet hat, und unter welchem der Hirnanhang, Hypophysis cerebri, gelegen ist. In der Mitte besitzt das Operculum ein Loch, durch welches der Stiel der Hypophysis hindurch geht, so dass also bei der Herausnahme des Gehirns das Operculum durchschnitten werden muss, wenn die Hypophysis mit entfernt werden soll.

Die Nerven der Dura mater sind grösstentheils sensibler Natur und werden durch drei *Nn. recurrentes* geliefert, von denen je einer vom ersten, zweiten und dritten Trigeminusast entspringt, und über welche beim N. trigeminus Genaueres gesagt werden wird. Auch der N. vagus sendet vor seinen Austritt aus der Schädelhöhle einen Zweig, den *N. meningeus*, zur Dura mater der hinteren Schädelgrube. Abgesehen von den eben genannten Nerven gehen, wie mit allen Blutgefässen des Körpers, so auch mit den Aa. und Vv. meningeae zur Dura sympathische Nervengeflechte, welche wohl im Wesentlichen vasomotorischer Natur sind.

Die Arterien der Dura mater, *Aa. meningeae*, verlaufen zwischen derselben und den Schädelknochen in den Gefässfurchen, welche in der Osteologie beschrieben sind, und sind im Einzelnen folgendermassen bezeichnet worden:

1. Die *A. meningea anterior* kommt aus der A. ethmoidalis ant. (diese wieder aus der A. ophthalmica) und verläuft jederseits neben der Crista galli am Stirnbein nach aufwärts.

---

[1]) Das Foramen magnum würde im Gegensatz dazu das *Foramen occipitale inferius* bilden.

2. Die *A. meningea media* kommt jederseits aus der A. maxillaris int. und gelangt durch das For. spinosum in die Schädelhöhle, wo sie sich bald in einen vorderen und einen hinteren Ast theilt. Der vordere Ast geht längs des grossen Keilbeinflügels zur Stirnbeingegend bis in die vordere Schädelgrube hinüber, während der hintere Ast längs der Schläfenschuppe auf das Scheitelbein übertritt und sich weiterhin am Hinterhauptbein bis zum Tentorium hinab verästelt. Mitunter geht noch ein kleiner Ast der Meningea media, die *A. meningea parva*, durch das For. ovale in die Schädelhöhle hinein.

3. Von den auf beiden Seiten vorhandenen *Aa. meningeae posteriores* kommt die *A. meningea posterior interna* aus der A. vertebralis und bleibt in der hinteren Schädelgrube; die *A. meningea posterior externa* ist ein Ast der A. occipitalis und tritt durch das Foramen mastoideum von aussen in die Schädelhöhle hinein, wo sie sich ebenfalls in der hinteren Schädelgrube verästelt. Für die beiden letzteren nicht ganz constanten Arterien sind nicht immer Furchen am Hinterhauptbein aufzufinden.

4. Auch von der A. pharyngea ascendens und der A. Vidiana können *Rr. meningei* durch das For. lacerum ant. oder post. zur Dura mater treten.

Die venösen Gefässe der Dura mater werden, abgesehen von den Begleitvenen für die soeben aufgezählten Aa. meningeae, durch die *Sinus durae matris* repräsentirt, welche ihr Blut jedoch nicht allein aus der Dura, sondern auch aus dem Gehirn und den Schädelknochen beziehen und sich schliesslich alle durch die V. jugularis int. nach abwärts ergiessen. Ausserdem stehen die Sinus durch die verschiedenen, bei den Schädelknochen genauer beschriebenen *Emissaria Santorini* (s. S. 8, 13, 15 u. 16) mit den Venen an der Aussenfläche des Schädels in Verbindung. Diese Emissaria stellen Reserveabzugscanäle für das in der Schädelhöhle enthaltene Blut vor, welche in Function treten, wenn der Abfluss des Blutes aus der V. jugularis int. irgendwie behindert ist. Die verschiedenen Sinus heissen:

1. Der *Sinus falciformis major* (*sagittalis* s. *longitudinalis sup.*) verläuft in dem Sulcus sagittalis an der Convexität der grossen Hirnsichel und ergiesst sich neben der Protub. occipitalis int. in den Sinus transversus.

2. Der *Sinus falciformis minor* (*sagittalis* s. *longitudinalis inf.*) verläuft in der Concavität der grossen Hirnsichel und ergiesst sich zusammen mit der V. magna Galeni[1]) in den Sinus rectus.

3. Der *Sinus rectus* s. *tentorii* liegt an der Stelle, an welcher das

[1]) Die *V. magna Galeni* führt das Blut aus den inneren Theilen des Gehirns in den Sinus rectus hinein.

Hirnzelt und die grosse Hirnsichel aneinanderstossen und fliesst zusammen mit dem Sinus falciformis major in der Nähe der Protub. occipitalis int. in den Sinus transversus hinein.

4. Der *Sinus transversus* liegt in dem gleichnamigen Sulcus des Hinterhauptbeins und der Fossa sigmoidea des Schläfenbeins. Derjenige Theil desselben, welcher in der Fossa sigmoidea gelegen ist, wird als *Sinus sigmoideus* bezeichnet und ergiesst sich jederseits in die V. jugularis interna.

5. Der *Sinus alae parvae* (s. *spheno-parietalis*) verläuft jederseits längs des lateralen hinteren Randes des kleinen Keilbeinflügels und ergiesst sich in den Sinus cavernosus.

6. Der *Sinus cavernosus* nimmt ausser dem eben genannten Sinus alae parvae noch die V. ophthalmica sup. auf und ist zu beiden Seiten des Türkensattels (also auch der Hypophysis cerebri) gelegen. Sein Name bezieht sich auf eine Masse von feinen Bälkchen, von welchen dieser Sinus nach Art eines cavernösen Körpers durchzogen ist. In dem unteren und lateralen Theil desselben ist die Carotis interna nebst ihrem sympathischen Geflecht in der Weise gelegen, dass ihre Wand von dem venösen Blut umspült wird. In der oberen Wand des Sinus verlaufen ausserdem in sagittaler Richtung zwei Nerven, nämlich der medial gelegene III. Hirnnerv (N. oculomotorius) und der lateral gelegene IV. Hirnnerv (N. trochlearis); an dieselben schliessen sich weiter abwärts der VI. (N. abducens) und der erste Ast des V. (N. trigeminus) an, von denen der erstere in der Nähe der lateralen Wand durch den Sinus zieht, während der letztere in der lateralen Wand selbst gelegen ist[1]).

7. Der *Sinus petrosus inferior* zieht jederseits als die Fortsetzung des vorigen Sinus in der gleichnamigen Furche zwischen Schläfen- und Hinterhauptbein zum For. jugulare und senkt sich in die dort befindliche V. jugularis int. ein.

8. Der *Sinus petrosus superior* verläuft jederseits längs der oberen Kante der Schläfenbeinpyramide und verbindet den Sinus cavernosus mit dem Sinus transversus.

9. Auf dem Türkensattel befinden sich zwei quere Verbindungsäste zwischen den Sinus cavernosi, welche man als *Sinus intercavernosus anterior* und *posterior* benannt hat, und von denen der erstere vor, der letztere hinter der Hypophysis liegt. Die beiden Sinus cavernosi nebst diesen Verbindungsästen umgeben die Hypophysis in Gestalt eines abgerundeten Vierecks, welches man als *Sinus circularis Ridleyi* bezeichnet hat.

[1]) Die Reihenfolge, in welcher die eben genannten vier Hirnnerven von oben und medianwärts nach unten und lateralwärts gelegen sind, würde also durch die Zahlen III. IV. VI. V. ausgedrückt sein.

10. Der *Sinus occipitalis anterior* s. *basilaris* bildet in ganz ähnlicher Weise einen queren Verbindungsast zwischen den beiden Sinus petrosi inferiores und ist auf der Pars basilaris des Hinterhauptbeins gelegen.

11. Der *Sinus occipitalis posterior* (selten doppelt) verläuft längs der Crista occipitalis int. vom Sinus transversus an bis zum For. magnum, durch welches er hindurchtritt, um sich in die Venen der Rückenmarkshöhle zu ergiessen. Um das For. magnum bildet dieser Sinus mitunter eine Art von Geflecht, *Sinus circularis foraminis magni*, in anderen Fällen theilt er sich gabelförmig in zwei Zweige, die *Sinus marginales*, von denen ein jeder längs des Seitenrandes des For. magnum zum Ende des Sinus sigmoideus zieht.

Die verschiedenen Zuflüsse der Sinus werden noch bei dem Venensystem genauer beschrieben werden. Hier sei nur erwähnt, dass auch aus der Hirnoberfläche zahlreiche Venen hervortreten, welche sich in die Sinus ergiessen. Wenn man das Gehirn aus der Schädelhöhle herausnehmen will, so spannen sich stets zwischen seiner Oberfläche und der Dura mater eine Anzahl von Strängen, welche man für einfache Bindegewebsstränge halten könnte, welche aber nichts anderes sind als blutleere Venen, die vom Gehirn zu den Sinus verlaufen.

2. Die Arachnoidea.

Die Spinnwebenhaut, *Arachnoidea* (*Meninx serosa*), bildet das äussere Blatt des Indumentum proprium cerebri und spannt sich über alle Vertiefungen und Unebenheiten an der Oberfläche des Gehirns brückenförmig hinüber. Ihren Namen verdankt sie dem Umstande, dass zwischen ihr und der Pia mater sehr viele feine fibröse Stränge verlaufen, welche sich beim Abheben der Arachnoidea spinnwebenartig ausspannen und zum Arachnoidealgewebe hinzugerechnet worden sind, obschon diese Stränge eigentlich nur Verbindungsbrücken zwischen Arachnoidea und Pia darstellen. Zwischen diesen Bindegewebssträngen (also unter der Arachnoidea) liegen die Subarachnoidealräume[1]), welche stets mit einem bestimmten Quantum (nach Magendie etwa 60 Grm.) von seröser Flüssigkeit, dem *Liquor cerebro-spinalis*, gefüllt sind und eine unregelmässig gestaltete, durch viele Balken unterbrochene Höhle darstellen. Die Höhle ist am grössten an der Hirn-

[1]) R. Virchow, welcher die Arachnoidea und Pia mater anderer Autoren als eine einzige Haut zusammenfasst und einfach *Pia mater* benennt, bezeichnet die Subarachnoidealräume als Arachnoidealräume, d. h. nicht Räume, die zur Arachnoidea gehören, sondern Räume von spinnwebenartiger Beschaffenheit. Die Virchow'schen Arachnoidealräume sind also etwas ganz anderes als der in der Anm. S. 244 erwähnte Arachnoidealraum der älteren Anatomen.

basis ausgebildet, wo sich die Arachnoidea über die dort befindlichen grossen Vertiefungen hinwegspannt. Bei der Herausnahme des Gehirns müssen die Subarachnoidealräume angeschnitten werden und ihren Liquor theilweise in die Schädelhöhle entleeren. Es ist also zu beachten, dass die nicht unbeträchtliche Flüssigkeitsmenge, welche man in diesem Falle in den Gruben der Schädelbasis vorfindet, nicht aus den Hirnventrikeln stammt. Die letzteren enthalten im Gegentheil unter normalen Verhältnissen nur so viel Flüssigkeit als nöthig ist, um ihre Wände schlüpfrig zu erhalten und die zwischen den letzteren befindlichen kleinen Lücken auszufüllen. Die Subarachnoidealräume sind nun ebenso wie alle Lymphräume mit einem Endothel austapezirt, welches auch die Verbindungsbalken zwischen Arachnoidea und Pia allseitig umkleidet. Da die Arachnoidea ebenso wie die Dura mater den Hirnnerven bei ihrem Austritt aus der Schädelhöhle scheidenartige Fortsetzungen auf den Weg giebt, so ist es begreiflich, dass die Subarachnoidealräume mit den Lymphbahnen der Nervenscheiden und durch diese auch mit denjenigen anderer Organe in Communication stehen können. Im Uebrigen besteht das Gewebe der Arachnoidea aus gewöhnlichem fibrillärem Bindegewebe mit elastischen Fasern, welche hier eigenthümlicher Weise derart angeordnet sind, dass sie ringförmig oder in Spiraltouren die einzelnen Bindegewebsbündel umspinnen.

Eine weitere Eigenthümlichkeit der Arachnoidea sind die Pacchioni'schen Granulationen oder Arachnoidealzotten, über welche bereits S. 9 das Wichtigste gesagt worden ist. Es kann noch hinzugefügt werden, dass dieselben nicht allein in die Dura und die Schädelknochen, sondern häufig auch in das Lumen der venösen Sinus durae matris hineinwuchern können. Nach Axel Key und Retzius kann nun der Abfluss der subarachnoidealen Lymphe mittelst Filtration durch die Aussenwand der Arachnoidealzotten auch direct in die venösen Blutleiter erfolgen. Die Function der Pacchionischen Granulationen würde also im Wesentlichen darin bestehen, dieser Lymphe einen Abfluss zu schaffen, für welchen sonst eigentlich nur durch die Saftbahnen der peripheren Hirnnerven gesorgt ist.

Gefässe und Nerven scheinen sich in der Arachnoidea nicht zu verzweigen, sondern lediglich auf ihrem Wege zur Pia mater durch dieselbe hindurchzutreten.

3. Die Pia mater.

Die weiche Hirnhaut oder Gefässhaut, *Pia mater* (auch als *Leptomeninx* oder *Meninx vasculosa* bezeichnet), liegt unter der Arachnoidea und bekleidet die Oberfläche des Gehirns als eine dünne, zarte Lage, welche sich normaler Weise leicht von dem letzteren abziehen

lässt. Die Pia mater ist durch ihren grossen Reichthum an Blutgefässen ausgezeichnet, welche jedoch nur zum kleinsten Theil für sie selbst, zum grössten Theil für das Gehirn bestimmt sind, in dessen Substanz sie an der Oberfläche desselben eintreten. Während sich die Arachnoidea — abgesehen von den grossen, durch die Durafortsätze eingenommenen Gehirnspalten — brückenförmig über alle Vertiefungen der Hirnoberfläche hinwegspannt, dringt die Pia im Gegentheil überall in die letzteren ein, indem sie dieselben bis zum Grunde ausfüllt.

Indessen auch in das Innere des Gehirns, in die sogen. Hirnhöhlen oder Ventrikel schickt die Pia mater Fortsetzungen hinein, welche man als Adergewebe, *Tela chorioidea*, bezeichnet hat und welche an einzelnen Stellen zottenartige, mit zahlreichen Blutgefässen versehene Anhänge, die Adergeflechte, *Plexus chorioidei*, besitzen. Diesen Anhängen fällt wahrscheinlich die Aufgabe zu, die in den Hirnventrikeln enthaltene seröse Flüssigkeit abzusondern. Nicht selten finden sich in diesen Plexus (ebenso auch in der Wand der Ventrikel) Anhäufungen von Kalkconcrementen, welche den sogen. Hirnsand, *Acervulus*, darstellen. Das Eindringen der Tela chorioidea in die Hirnhöhlen erfolgt nun an zwei bestimmten Stellen, welche beide an der hinteren (dorsalen) Seite des Gehirns liegen.

Die erste Eintrittstelle entspricht der *Fissura cerebri transversa anterior* (s. S. 253) und befindet sich zwischen dem Balkenwulst Splenium corp. callosi) und der Zirbeldrüse (Glandula pinealis). Der hier eindringende Fortsatz der Pia wird als *Tela chorioidea superior* oder auch als *Velum interpositum* s. *triangulare* bezeichnet. Wie aus Fig. 15 (S. 259) ersichtlich ist, bildet die Tela chorioidea sup. die Decke des III. Ventrikels und stellt eine Duplicatur dar, d. h. sie besteht aus zwei Platten, zwischen denen sogar subarachnoideale Räume und ausser kleineren Blutgefässen die grossen Venae cerebri internae[1]) gelegen sind. Von den zottigen Anhängen der Tela chorioidea sup. verläuft der *Plexus chorioideus medius* s. *medialis* als paariger Zottenstreif neben der Medianlinie und hängt in das Lumen des III. Ventrikels hinein. Die beiden *Plexus chorioidei laterales* verlaufen zunächst zu beiden Seiten des vorigen von vorn nach hinten und erstrecken sich alsdann weit in die Seitenventrikel hinab. Eine Communication zwischen dem III. Ventrikel und den Subarachnoidealräumen, wie sie früher angenommen und als *Foramen Bichati* bezeichnet wurde, ist jedoch an dieser Stelle nicht vorhanden.

---

[1]) Die beiden *Vv. cerebri internae* fliessen alsdann zu der unpaaren *V. magna Galeni* zusammen, welche sich in den Sinus rectus ergiesst.

Die zweite Eintrittstelle der Pia mater in die Hirnhöhlen entspricht der *Fissura cerebri transversa posterior* und befindet sich zwischen Kleinhirn und Medulla oblongata. Die hier befindliche *Tela chorioidea inferior* dringt nicht eigentlich in den IV. Ventrikel hinein, sondern bildet als einfache Platte die hintere Wand desselben; doch sind auch zwischen ihr und demjenigen Theil der Pia, welcher die untere Fläche des Kleinhirns überzieht, subarachnoideale Räume gelegen. Ganz in ähnlicher Weise wie vorhin sind auch hier ein paariger *Plexus chorioideus medius* s. *medialis* und die beiden *Plexus chorioidei laterales*[1]) von einander zu unterscheiden. Hier im Bereich des IV. Ventrikels (also fast an der tiefsten Partie der Hirnhöhlen) ist nun die Pia mater an drei Stellen derart durchbrochen, dass eine vollständige Communication zwischen der Flüssigkeit in dem Ventrikel und in den Subarachnoidealräumen existirt. Die eine Communicationsöffnung ist in der Medianlinie gelegen und stellt das *Foramen Magendii* (*Apertura inf. ventriculi quarti* von Henle) dar. Ausser dieser einen unpaaren Oeffnung findet sich jederseits an der Spitze des Recessus lateralis des IV. Ventrikels die *Apertura lat. ventriculi quarti* (Axel Key und Retzius) vor. Andere Communicationen zwischen den Subarachnoidealräumen und den Hirnhöhlen haben sich bisher nicht nachweisen lassen.

Was die Nerven der Pia mater anbetrifft, so ist schon seit Purkinje bekannt, dass die sympathischen Nerven, welche die Blutgefässe dieser Haut begleiten, in derselben ein vielverzweigtes Geflecht bilden, welches wahrscheinlich vasomotorische Functionen auszuüben hat. Doch ist auch für verschiedene Hirnnerven der Nachweis geführt, dass von denselben feine sensible Zweige abgehen können, welche sich an der Bildung der eben erwähnten Geflechte betheiligen.

II. Die Entwicklung des Gehirns.

Um den Bau des Gehirns vollständig verstehen zu können, ist es nöthig, einen kurzen Blick auf die Entwicklungsgeschichte desselben zu werfen.

Der menschliche Embryo bildet bekanntlich in seiner frühesten Entwicklungszeit eine platte, längliche Anlage, an welcher man ein Kopf- und ein Schwanzende, ferner eine dorsale oder Rücken- und

[1]) Während an der *Tela chorioidea superior* der Plexus chorioideus medius und die beiden Plexus chorioidei laterales drei nach vorn convergirende Schenkel /|\ bilden, stellen dieselben an der *Tela chorioidea inferior* eine T förmige Figur dar. In beiden Figuren ist der Einfachheit wegen der paarige Plexus chorioideus medius durch die unpaare verticale Linie repräsentirt.

eine ventrale oder Bauchfläche unterscheidet. An der Rückenfläche des Embryo bildet sich schon sehr früh in der Medianlinie eine longitudinale Furche, die Rückenfurche oder Medullarrinne, welche zu beiden Seiten von zwei longitudinal verlaufenden Wülsten, den Rückenwülsten oder Medullarwülsten, begrenzt wird. Die beiden Rückenwülste wachsen nun mehr und mehr in die Höhe, so dass die Rückenfurche immer tiefer wird. Schliesslich vereinigen sich dieselben mit ihren höchsten Punkten in der Medianlinie, indem sie auf diese Weise einen röhrenförmigen Hohlraum, die Rückenröhre oder Medullarröhre, bilden. Die Wand dieser Röhre wird durch eine concentrisch gruppirte Lage von Zellen repräsentirt, welche die erste Anlage des Centralnervensystems, d. h. des Gehirns und Rückenmarks, darstellt. Der Hohlraum selbst ist die erste Anlage der Höhlen, welche sich später im Gehirn und im Rückenmark vorfinden und unter einander continuirlich zusammenhängen. Die Höhle des Gehirns scheidet sich weiterhin in eine Anzahl von Abtheilungen, welche man als Ventrikel bezeichnet. Die Höhle des Rückenmarks bleibt einfach, langgestreckt und wird beim Erwachsenen als Centralcanal bezeichnet. An zwei Stellen ist jedoch die Wand der Ventrikel so dünn, dass das Epithel, welches die letzteren an der Innenfläche auskleidet, unmittelbar an die Pia mater angrenzt. Dies sind jene bereits S. 250 und 251 beschriebenen Eintrittsstellen, durch welche die Pia in das Innere des Gehirns eindringt, indem sie das Ventrikelepithel vor sich herschiebt.

Die Wand des Centralnervensystems in seiner ersten Anlage ist nun im Vergleich zur Weite seiner Höhle zunächst relativ schwach entwickelt. Später ändert sich das Verhältnis, indem die Wand der Röhre an Mächtigkeit immer mehr und mehr zunimmt, während die Höhlung derselben in dem gleichen Maasse im Wachsthum zurückbleibt. Beim Erwachsenen sind also die Höhlen des Gehirns und Rückenmarks relativ eng und klein, während die Wand dieser Höhlen durch die grossen Massen weisser und grauer Substanz gebildet wird, aus welchen sich diese Organe zusammensetzen. Beim Embryo bildet sich nun im weiteren Lauf der Entwicklung an der Anlage des Centralnervensystems ein dickerer vorderer Abschnitt heraus, welcher dem späteren Gehirn entspricht und durch zwei Einschnürungen in drei Bläschen abgetheilt wird, die man als erstes Hirnbläschen oder Vorderhirn (*Prosencephalon*), als zweites Hirnbläschen oder Mittelhirn (*Mesencephalon*) und als drittes Hirnbläschen oder Hinterhirn (*Metencephalon*) von einander unterscheidet. Aus dem ersten Hirnbläschen wachsen alsdann nach vorn und oben zwei kleine halbkugelige Gebilde heraus, die beiden Grosshirnbläschen, welche zu-

nächst relativ klein sind, und deren Höhlung mit der übrigen Medullarröhre in continuirlichem Zusammenhang steht. Während jedoch die Grosshirnbläschen bei vielen Thieren auch im postembryonalen Leben nur eine geringe Ausdehnung gewinnen, werden dieselben beim Menschen unter stets fortschreitendem Wachsthum ihrer Wandungen und Höhlen so mächtig, dass sie schliesslich die ganze ursprüngliche Anlage der drei Hirnbläschen überdecken, und in Gestalt der beiden Grosshirnhemisphären, die Hauptmasse des ganzen späteren Gehirns bilden. Die beiden, durch eine mediane Spalte unvollständig von einander getrennten Grosshirnhemisphären stellen die beiden Hälften des Grosshirns dar. Jede Grosshirnhemisphäre besitzt eine Höhle, den Seitenventrikel, welcher also aus der Höhlung des ursprünglichen (rechten oder linken) Grosshirnbläschens hervorgegangen ist. Der sogen. dritte Ventrikel mit seinen Wänden, welcher vorn durch das For. Monroi jederseits mit den beiden Seitenventrikeln zusammenhängt, ist als ein Derivat des ersten Hirnbläschens aufzufassen. Zwischen dem dritten und vierten Ventrikel verläuft als enger Verbindungsgang der Aquaeductus Sylvii; dieser Gang nebst den begrenzenden Wänden hat sich aus dem zweiten Hirnbläschen entwickelt. Die Höhlung und die Wände des vierten Ventrikels werden endlich von dem dritten Hirnbläschen geliefert. Den hintersten Theil des dritten Hirnbläschens, die spätere Medulla oblongata, hat man auch als Nachhirn bezeichnet. Wie wir nun das Grosshirn als einen Anhang oder Auswuchs des ersten Hirnbläschens kennen gelernt haben, so entwickelt sich relativ spät das Kleinhirn als ein Auswuchs an der Rückwand des dritten Hirnbläschens. Ebenso wie das Grosshirn erreicht auch das Kleinhirn beim Menschen im Vergleich zu den übrigen Hirntheilen eine beträchtliche Grösse. Derjenige Theil des Gehirns, welcher aus der ursprünglichen Anlage der drei Hirnbläschen hervorgeht, wird auch als Hirnstock oder Hirnstamm bezeichnet. Demzufolge kann man an dem Gehirn des Erwachsenen drei Haupttheile, nämlich: 1) das Grosshirn, 2) das Kleinhirn und 3) den Hirnstock von einander unterscheiden.

Die Spalte, welche sich zwischen Kleinhirn und Grosshirn befindet, hat man als *Fissura cerebri transversa anterior* (*magna*), diejenige, welche zwischen Kleinhirn und Medulla oblongata gelegen ist, als *Fissura cerebri transversa posterior* (*parva*) bezeichnet. Ausserdem wird das Grosshirn durch die *Fissura cerebri longitudinalis* (*mediana*) in die linke und rechte Grosshirnhemisphäre eingetheilt. Als wichtigstes Endresultat dieser entwicklungsgeschichtlichen Betrachtungen ist die Thatsache hervorzuheben, dass das Centralnervensystem ursprünglich eine Röhre bildet, welche auch beim Erwachsenen in den Höhlen

des Gehirns und Rückenmarks ihr Analogon findet. Während aber beim Embryo die Höhlung der Röhre relativ gross und ihre Wand relativ dünn ist, sind beim Erwachsenen die Ventrikel des Gehirns und der Centralcanal des Rückenmarks nur enge Räume, deren Wände jedoch von kolossaler Dicke sind, und deren Configuration beim Gehirn von der ursprünglichen Röhrenform erheblich abweicht.

III. Das Grosshirn.

Das Grosshirn, *Cerebrum*, wird, wie schon erwähnt, durch eine tiefe, median gelegene Spalte, die *Fissura cerebri longitudinalis* (auch als *Incisura pallii* bezeichnet), in eine linke und eine rechte Hemisphäre getheilt. Seine Oberfläche zeigt ein ziemlich unebenes Aussehen, indem an derselben eine Anzahl von anscheinend sehr unregelmässigen Vertiefungen und Spalten, die Hirnfurchen, *Sulci cerebri*, verlaufen, zwischen denen wieder mehr erhabene Stellen in Gestalt der Hirnwindungen, *Gyri cerebri*, hervortreten. Indessen ist die Unregelmässigkeit der Sulci und Gyri des Grosshirns nur eine scheinbare und es gelingt bei genauerer Betrachtung, für den Verlauf derselben eine gewisse Norm aufzustellen, von welcher allerdings ausserordentlich zahlreiche Abweichungen stattfinden. Die verschiedenen Hirnfurchen, welche man an der Oberfläche des Grosshirns erblickt, unterscheiden sich nämlich zunächst dadurch von einander, dass sie mehr oder weniger tief in die Hirnsubstanz eindringen.

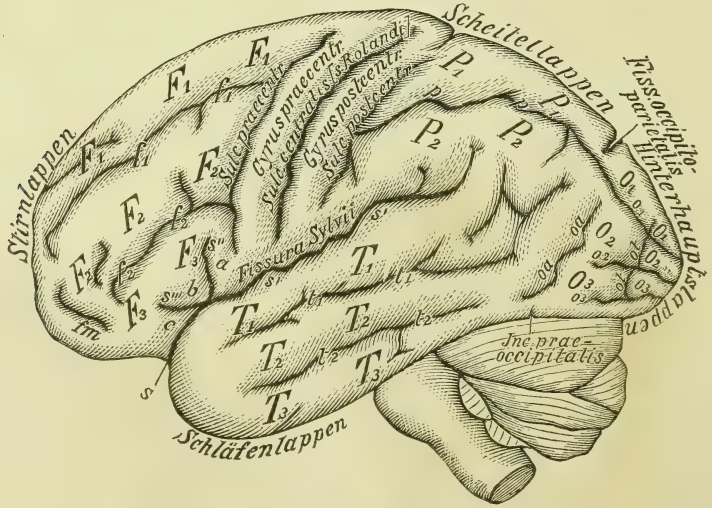

Fig. 14.

Die laterale Fläche des Grosshirns in schematischer Darstellung.

Durch die tiefsten Furchen wird das Grosshirn in eine Anzahl von Lappen getheilt, welche als: 1) der vordere oder Stirnlappen, *Lobus frontalis*, 2) der mittlere oder Scheitellappen, *Lobus parietalis*, 3) der hintere oder Hinterhauptlappen, *Lobus occipitalis*, und 4) der untere oder Schläfenlappen, *Lobus temporalis*, von einander unterschieden werden.

Zunächst zwischen dem Stirn- und Schläfenlappen ist die tiefste Furche, *Fissura* s. *Fossa Sylvii* (*Fissura lateralis* von Henle), gelegen, welche vorn an der Hirnbasis beginnt und alsdann eine beträchtliche Strecke nach hinten und oben weiter zieht, indem sie auf diese Weise mit ihrem hinteren Theile zu gleicher Zeit die Grenze zwischen dem Schläfen- und Scheitellappen bildet. An dieser Furche oder Spalte unterscheidet man nun den nach vorn und unten gelegenen Anfangstheil oder Stamm, *Truncus fissurae Sylvii* (*s*) und drei von dem letzteren ausgehende Aeste, nämlich: a) den *Ramus posterior* (*s'*), welcher sich als eigentliche Fortsetzung des Stammes nach hinten und oben zwischen den Scheitel- und Schläfenlappen erstreckt; b) den *Ramus ascendens* s. *medius* (*s''*); und c) den *Ramus anterior* (*s'''*), welche letzteren von der Fissura Sylvii aus in den Stirnlappen hineinstrahlen. Sehr oft sind *s''* und *s'''* zu einem Yförmigen Aste vereinigt, welchen man alsdann einfach als Ramus anterior bezeichnet hat. Zwischen dem Stirn- und Scheitellappen liegt ferner eine zweite, lange und tiefe Furche, der *Sulcus centralis* s. *Rolandi*, welcher hinten und oben ziemlich in der Mitte der Incisura pallii beginnt und alsdann schräg nach vorn und unten bis in die Nähe der Fossa Sylvii verläuft, ohne die letztere übrigens vollständig zu erreichen. Parallel dem Sulcus Rolandi sieht man alsdann vor und hinter dem letzteren constant zwei andere gut entwickelte Furchen, den *Sulcus praecentralis* (*praerolandicus*) und den *Sulcus postcentralis* (*postrolandicus*) dahinziehen, so dass also an dieser Stelle des Gehirns drei parallele Furchen in die Hirnsubstanz einschneiden. Von den beiden Hirnwindungen, welche durch die letzteren abgegrenzt werden, hat man die zwischen Sulcus Rolandi und Sulcus praecentralis gelegene als *Gyrus praecentralis*, die zwischen Sulcus Rolandi und Sulcus postcentralis befindliche als *Gyrus postcentralis* bezeichnet. Da der Sulcus centralis die Grenze zwischen dem Stirn- und dem Scheitellappen bildet, so muss der Gyrus praecentralis zum Stirnlappen, der Gyrus postcentralis zum Scheitellappen gehören. Die Grenze zwischen dem Scheitel- und Hinterhauptlappen ist an der oberen Fläche des Grosshirns nur durch einen kurzen, senkrechten Einschnitt markiert. An der medialen Fläche der Grosshirnhemisphären (s. Fig. 15) ist jedoch als Fortsetzung dieses Einschnittes eine verticale Spalte, *Fissura occipito-parietalis*, sehr deut-

lich zu constatiren[1]). Viel weniger deutlich, nämlich nur durch die kurze *Incisura praeoccipitalis* (Schwalbe) ist die Grenze zwischen dem Schläfen- und Hinterhauptlappen ausgeprägt.

Ausser diesen zwischen den einzelnen Lappen gelegenen Spalten zeigt nun jeder Grosshirnlappen an seiner Oberfläche eine Anzahl von weiteren Furchen, von denen ein Theil, die sogen. Hauptfurchen, constanter vorkommt, tiefer einschneidet und deswegen auch besonders bezeichnet ist, während die kleineren, unregelmässigen Nebenfurchen meistens keine besonderen Namen führen. Durch diese Nebenfurchen kann jedoch an vielen Gehirnen die klare Erkennung der Hauptfurchen erheblich beeinträchtigt werden.

Der Stirnlappen zeigt zunächst an seiner lateralen Fläche (s. Fig. 14) zwei sagittale Furchen, welche beide hinten mit dem Sulcus praecentralis zusammenfliessen und sich nach vorn und unten allmälig verlieren. Man hat dieselben als I. oder obere Stirnfurche, *Sulcus frontalis superior* (f_1), und als II. oder untere Stirnfurche, *Sulcus frontalis inferior* (f_2), unterschieden. Durch diese beiden Furchen werden nun die drei Stirnwindungen von einander abgegrenzt. In ganz ähnlicher Weise wie die Stirnfurchen werden auch die Windungen in der Reihenfolge von oben nach unten als I. oder obere Stirnwindung, *Gyrus frontalis superior* (F_1), als II. oder mittlere Stirnwindung, *Gyrus frontalis medius* (F_2), und als III. oder untere Stirnwindung, *Gyrus frontalis inferior* (F_3), bezeichnet. Von diesen Windungen liegt die letztere der Fissura Sylvii am nächsten und wird durch den Ramus anterior (s''') und den Ramus ascendens (s'') derselben in drei kleinere Abschnitte getheilt, welche als *Pars opercularis* (*a*), als *Pars triangularis* (*b*) und als *Pars orbitalis* (*c*) benannt worden ist. Die Pars opercularis beansprucht insofern eine hohe physiologische Bedeutung, als dieselbe nachgewiesenermassen den Sitz des Sprachcentrums darstellt, so dass also bei Zerstörung derselben auch die Fähigkeit zum Sprechen schwindet. Nicht selten läuft die obere Stirnwindung vorn in eine kurze quere Furche, den *Sulcus fronto-marginalis* (*fm*) aus, welcher übrigens auch gesondert für sich bestehen kann.

Die drei Stirnwindungen (nicht so die entsprechenden Furchen) setzen sich indessen auch über das vordere Ende auf die untere Fläche des Stirnlappens fort. Die erste Stirnwindung ist an dieser

---

[1]) Bei Affen erstreckt sich die *Fissura occipito-parietalis* auch an der Aussenfläche des Grosshirns (entsprechend der Furche *oa*) als deutlicher Spalt bis in die Nähe der Incisura praeoccipitalis vertical nach abwärts. Aus diesem Grunde wird dieselbe auch beim Menschen vielfach als Affenspalte bezeichnet.

Fläche wegen ihres graden Verlaufs auch vielfach als *Gyrus rectus* bezeichnet worden. Von den hier befindlichen Furchen wird die mediale, grade verlaufende (s. Fig. 16) *Sulcus olfactorius* genannt, weil in ihr der Bulbus des N. olfactorius gelegen ist. Durch dieselbe werden die I. und II. Stirnwindung von einander getrennt. Die laterale, zwischen der II. und III. Stirnwindung befindliche Furche stellt den sogen. *Sulcus orbitalis* dar, welcher meistens ein dreischenkliges oder **H**förmiges Aussehen hat.

Der Scheitellappen wird an seiner lateralen Fläche ebenfalls von einer sagittalen Furche, der Scheitelfurche, *Sulcus parietalis* s. *interparietalis* (*p*), durchzogen, welche denselben in die I. oder obere Scheitelwindung, *Gyrus parietalis superior* (P_1), und in die II. oder untere Scheitelwindung, *Gyrus parietalis inferior* (P_2), scheidet. Der Sulcus parietalis beginnt vorn am Sulcus postcentralis und setzt sich nach hinten continuirlich in die I. Occipitalfurche fort; er ist deswegen auch als *Sulcus occipito-parietalis* bezeichnet worden.

Der Hinterhauptlappen zeigt an seiner lateralen Fläche drei sagittale (longitudinale) Furchen, welche ganz wie bei den anderen Lappen als I. oder obere Hinterhauptfurche, *Sulcus occipitalis superior* (o_1), als II. oder mittlere Hinterhauptfurche, *Sulcus occipitalis medius* (o_2), und als III. oder untere Hinterhauptfurche, *Sulcus occipitalis inferior* (o_3), von einander unterschieden werden. Ebenso werden die drei dadurch abgegrenzten Hinterhauptwindungen als I. oder obere Hinterhauptwindung, *Gyrus occipitalis superior* (O_1), als II. oder mittlere Hinterhauptwindung, *Gyrus occipitalis medius* (O_2), und als III. oder obere Hinterhauptwindung, *Gyrus occipitalis inferior* (O_3), bezeichnet. Diese drei Furchen und Windungen werden nun häufig von einer nahezu verticalen Furche, dem *Sulcus occipitalis transversus* (*ot*), durchkreuzt. Parallel der letzteren ist zwischen dem Scheitel- und Hinterhauptlappen mitunter eine übrigens sehr variable Furche, der *Sulcus occipitalis anterior* von Wernicke (*oa*), gelegen, welcher sich nach abwärts nicht selten in die II. Temporalfurche fortsetzt. Ausser den drei eben genannten Gyri sind noch an der unteren Fläche (Kleinhirnfläche) des Hinterhauptlappens zwei Windungen oder Läppchen vorhanden, von denen man mit Rücksicht auf ihre Form die laterale als Spindelläppchen, *Lobulus* s. *Gyrus fusiformis* (O_4), die mediale als Zungenläppchen, *Lobulus s. Gyrus lingualis* (O_5), bezeichnet hat. Da sich diese beiden Windungen nach vorn hin continuirlich in die beiden unteren Windungen des Schläfenlappens fortsetzen, sind dieselben von Pansch u. A. auch als *Gyrus occipito-temporalis medialis* und *lateralis* benannt worden;

beide sind durch den *Sulcus occipito-temporalis* (o_4 oder *ot*) von einander getrennt.

Der Schläfenlappen ist an seiner Aussenfläche durch drei sagittale Furchen ausgezeichnet, welche genau nach demselben Princip wie bei den übrigen Hirnlappen als I. oder obere Schläfenfurche, *Sulcus temporalis superior* (t_1), u. s. w. bis t_3 benannt werden. In entsprechender Weise werden alsdann drei Windungen als I., II. und III. Schläfenwindung (T_1, T_2 und T_3) von einander unterschieden. Nach der unteren Fläche hin (s. Fig. 16 S. 262) schliesst sich an die III. Schläfenwindung der *Lobulus* s. *Gyrus fusiformis* (T_4) und an den letzteren wiederum der *Gyrus hippocampi* s. *Subiculum cornu Ammonis* (T_5) an, welche als Fortsetzungen des Gyrus fusiformis und Gyrus lingualis des Hinterhauptlappens zu betrachten sind[1]). Wie am Hinterhauptlappen sind beide Windungen auch am Schläfenlappen durch den *Sulcus occipito-temporalis* (t_4 oder *ot*) von einander getrennt. Der Gyrus hippocampi hat seinen Namen daher, weil er dicht unterhalb des Ammonshorns (s. S. 267) gelegen ist, mit welchem er auch vorn durch eine kurze hakenförmige Windung, den Haken, *Uncus*, in Verbindung steht.

Wenn man nun die beiden Grosshirnhemisphären auf einem Medianschnitt, d. h. auf einem Schnitt, welcher das Gehirn in eine rechte und eine linke Hälfte zerlegt, betrachtet, so kann man an denselben noch folgende Furchen und Windungen bemerken. Unmittelbar über dem Balken, *Corpus callosum*, befindet sich der *Gyrus fornicatus* (auch als Zwinge, *Cingulum*, bezeichnet), welcher sich in der ganzen Länge des Balkens von vorn nach hinten erstreckt, um hinten und unten in den schon erwähnten Gyrus hippocampi überzugehen[2]). Oben wird der Gyrus fornicatus zunächst durch den *Sulcus calloso-marginalis* begrenzt, welcher jedoch mit seinem hinteren Ende nach aufwärts abbiegt und sich bis zum oberen Rande der medialen Grosshirnfläche erstreckt. Hinten wird die obere Grenze des Gyrus fornicatus erst durch den *Sulcus subparietalis*, alsdann durch den untersten Theil der *Fissura occipito-parietalis* (*Fiss. occip. perpen-*

[1]) Schwalbe fasst den Lobulus fusiformis des Hinterhaupt- und des Schläfenlappens als *Gyrus occipito-temporalis* zusammen. Den Gyrus hippocampi betrachtet er als einen Theil des Gyrus fornicatus. Die letztere Windung nebst dem Uncus, das Septum pellucidum, die Crura fornicis, die Fimbrie und die Fascia dentata werden von diesem Autor aus vergleichend anatomischen Gründen als Theile eines besonderen Hirnlappens, des von ihm sogen. *Lobus falciformis*, beschrieben.

[2]) Derjenige Theil des Gyrus fornicatus, welcher der oberen und vorderen Balkenfläche angrenzt, ist auch als *Gyrus cinguli* bezeichnet worden (also *Gyrus cinguli* + *Gyrus hippocampi* = *Gyrus fornicatus*).

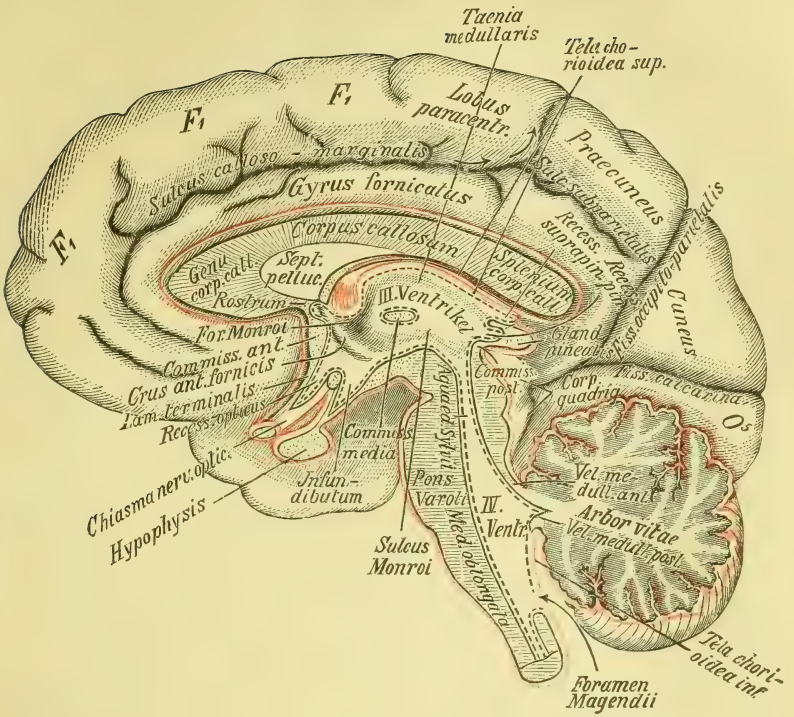

Fig. 15.

Medianschnitt des Gehirns (halbschematisch).

Die rothe Linie soll die durchschnittene Pia mater, die punktirte schwarze Linie das Ventrikelepithel darstellen. Das Vel. medull. post. ist eigentlich auf dem Medianschnitt nicht wahrnehmbar, sondern es ist nur die Stelle bezeichnet, wo die beiden Vela postt. mit dem Markkern des Kleinhirns zusammenstossen.

dicularis von Henle) gebildet. Die letztere Spalte zeigt sich hier am Medianschnitt ausserordentlich deutlich ausgeprägt. Zwischen ihr und der weiter nach hinten gelegenen *Fissura calcarina* (*Fiss. occip. transversa* von Henle) ist ein dreiseitiger Abschnitt des Hinterhauptlappens, der Zwickel, *Cuneus*, gelegen, an den sich nach abwärts der bereits vorhin erwähnte Gyrus lingualis (O_5) anschliesst. Zwischen der Fiss. occipito-parietalis und dem Ende des Sulcus calloso-marginalis befindet sich der Vorzwickel, *Praecuneus*, welcher noch zum Parietallappen gehört. Vor dem Praecuneus liegt weiterhin der *Lobus paracentralis*, dessen Lage dem oberen Ende des Sulcus centralis s. Rolandi entspricht. Der nach vorn gelegene übrige Theil der medialen Fläche des Grosshirns (abgesehen von dem Gyrus fornicatus) wird noch zur I. Stirnwindung (F_1) gerechnet.

Wenn man endlich den Schläfenlappen von dem Stirnlappen abzieht, also die Ränder der Fissura Sylvii auseinanderbiegt (s. die linke Seite von Fig. 16), so erblickt man dicht hinter der unteren Fläche des Lobus frontalis einen dreiseitigen, aus mehreren Windungen bestehenden Lappen, welchen man als Stammlappen oder Insel, *Insula Reilii*, bezeichnet hat. Diejenigen Theile des Stirn-, Scheitel- und Schläfenlappens, welche die Insel verdecken, sind die sogen. Decklappen (Pansch); unter den letzteren wird der obere, zum Lobus frontalis und parietalis gehörige Decklappen als Klappdeckel, *Operculum*, besonders hervorgehoben. Die Insel, der Bulbus und Tractus olfactorius nebst der dahinter gelegenen Substantia perforata anterior (s. S. 261 und 262) werden als Stammtheil, der Rest (also die Hauptmasse) des Grosshirns als Manteltheil desselben bezeichnet.

Der Balken, Corpus callosum.

Die mediane Incisura pallii trennt die beiden Grosshirnhemisphären nicht vollständig von einander, obschon sie tief zwischen dieselben einschneidet, sondern es bleibt zwischen ihnen eine quere, horizontal gelegene Verbindungsbrücke übrig (s. Fig. 15), welche man als Balken, *Corpus callosum*, bezeichnet. Das vordere Ende des Balkens, das Balkenknie, *Genu corporis callosi*, ist etwas verdickt und knieförmig nach abwärts gebogen. Unten endet das Balkenknie mit einer Spitze, *Rostrum corporis callosi*, die sich wieder ihrerseits in eine frontal gestellte, dünne Platte, *Lamina terminalis*, fortsetzt, welche die vordere Wand des III. Ventrikels bildet. Hinter dem Genu corporis callosi liegt in der Medianebene eine dreiseitige Platte, das *Septum pellucidum*, zu dessen beiden Seiten die Vorderhörner der beiden Seitenventrikel gelegen sind. Das Septum pellucidum enthält in seinem Innern eine kleine, ebenfalls median gestellte und mit seröser Flüssigkeit gefüllte spaltförmige Höhle, *Ventriculus septi pellucidi*, durch welche das Septum also in eine linke und eine rechte Platte geschieden wird. Im Uebrigen ist der Ventriculus septi pellucidi vollständig abgeschlossen und communicirt nicht mit den ihm nahe gelegenen anderen Ventrikeln des Gehirns. Hinter dem Septum und dem vorderen Gewölbschenkel (s. die folg. Seite) liegt jederseits das *Foramen Monroi*, durch welches man vom III. Ventrikel nach links und rechts in die Seitenventrikel gelangt, und welches die einzige Communication zwischen den eben genannten drei Hirnhöhlen darstellt. Der hinterste Theil des Balkens ist wulstartig angeschwollen und wird deswegen als Balkenwulst, *Splenium corporis callosi*, bezeichnet. Unter dem letzteren befindet sich die Spalte, durch welche die Tela choroidea superior in den III. Ventrikel

eindringt. Die obere Fläche des Balkens ist zunächst durch eine median verlaufende Linie, die *Raphe corporis callosi*, ausgezeichnet. Zu beiden Seiten derselben sieht man einzelne sagittale Faserzüge verlaufen, welche als *Striae longitudinales Lancisii* bezeichnet sind. Die Hauptmasse des Balkens besteht jedoch aus queren Faserzügen, den *Chordae transversales Willisii*, welche nach lateralwärts in die Grosshirnhemisphären ausstrahlen und die eigentliche Verbindung derselben darstellen. Während nun die obere Fläche des Balkens ein im Ganzen ebenes Aussehen zeigt, liegt an der unteren concaven Fläche desselben eine Bildung, welche man als Gewölbe, *Fornix*, bezeichnet. Der Fornix besteht aus zwei bogenförmig von vorn nach hinten ziehenden Streifen, den Gewölbschenkeln, *Crura fornicis*. Die beiden vorderen Enden der letzteren, welche in nahezu verticaler Richtung verlaufen, werden als vordere Gewölbschenkel, *Crura anteriora fornicis*, bezeichnet oder auch als *Columnae*, weil dieselben nach Art von kleinen Säulen neben einander stehen. Die mittleren Theile der beiden Crura legen sich in der Medianlinie dicht aneinander und bilden ein scheinbar unpaares Organ, den Gewölbkörper, *Corpus fornicis*. Die hinteren Enden, welche wiederum ziemlich weit auseinanderweichen, stellen die hinteren Gewölbschenkel, *Crura posteriora fornicis*, dar. Zwischen den beiden hinteren Gewölbschenkeln und dem Balkenwulst ist eine dreiseitige Fläche, *Lyra Davidis* s. *Psalterium*, gelegen. Die vorderen Gewölbschenkel setzen sich schliesslich weiter nach abwärts bis zu den bei der Hirnbasis zu erwähnenden Corpora mammillaria fort, während die hinteren Gewölbschenkel in die Fimbrie und das Ammonshorn übergehen, Gebilde, welche in das Unterhorn der Seitenventrikel hinabsteigen. Unmittelbar unter dem Gewölbe des Balkens liegt als horizontale Platte die *Tela chorioidea superior* (das *Velum interpositum*) und bildet somit die eigentliche Decke des III. Ventrikels.

IV. Die Hirnbasis.

Wenn man die Hirnbasis, d. h. die untere Fläche des Gehirns betrachtet, so kann man an derselben in der Richtung von vorn nach hinten folgende Einzelheiten wahrnehmen. Zunächst findet sich jederseits an der unteren Fläche des Stirnlappens in dem Sulcus olfactorius eine sagittale, längliche Anschwellung, der *Bulbus olfactorius*, welcher auf der Lamina cribrosa des Siebbeins liegt und durch die Löcher der letzteren nach der Nasenhöhle eine Anzahl von Nervenzweigen schickt, die zusammen den I. Hirnnerven, *N. olfactorius*, bilden. Die Bulbi sind das vordere Ende der *Tractus olfactorii*, welche hinten mittelst einer medialen und lateralen Wurzel ent-

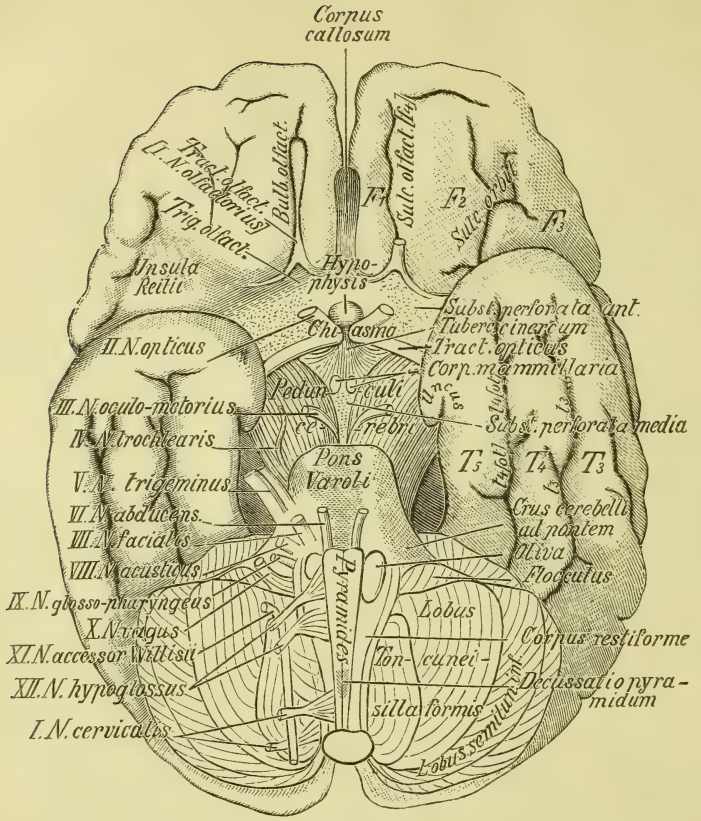

Fig. 16.

Die Hirnbasis (halbschematisch).

Auf der linken Seite der Figur ist der Schläfenlappen nach hinten gezogen, so dass die Insula Reilii freiliegt. Die Hypophysis ist nach vorn über das Chiasma hinübergelegt.

springen, zwischen denen eine dreiseitige Erhabenheit, *Trigonum* s. *Tuber olfactorium*, gelegen ist. Unmittelbar hinter dem Trigonum findet sich jederseits die *Substantia* (*Lamina*) *perforata anterior* s. *lateralis*, so bezeichnet, weil sich an derselben eine Anzahl von kleinen Löchern zum Durchtritt für Blutgefässe vorfindet. In der Mitte zwischen den beiden Substantiae perforatae liegt die Sehnervenkreuzung, *Chiasma nervorum opticorum*, welche auf dem Sulcus opticus des Keilbeins ruht. Die beiden vorderen Enden des Chiasma gehen jederseits in den II. Hirnnerven, den *N. opticus*, über, die beiden hinteren Enden dagegen setzen sich in die Sehstränge, *Tractus op-*

tici, fort, welche sich nach hinten bis zu den beiden Kniehöckern (s. S. 266) und über die letzteren hinaus bis zu den Sehhügeln und Vierhügeln verfolgen lassen. Derjenige Theil der Hirnbasis, welcher zwischen dem Chiasma und dem Anfange des Rückenmarks gelegen ist, entspricht der unteren (ventralen) Fläche des Hirnstockes. Hinter dem Chiasma ist ein kleiner Hügel, das *Tuberculum cinereum*, zu bemerken, so benannt, weil dasselbe am frischen Gehirn eine graue Farbe zeigt. Von diesem Hügel hängt an einem länglichen Stiel, *Pedunculus hypophyseos*, ein Körper von der Form und Grösse einer kleinen Bohne, der Hirnanhang, *Hypophysis cerebri* s. *Glandula pituitaria*, nach abwärts. Dicht hinter dem Tuberculum cinereum springen die beiden halbkugeligen, etwa erbsgrossen weissen *Corpora mammillaria* s. *candicantica* (*Globi medullares*) hervor und wieder unmittelbar hinter den letzteren befindet sich eine dreiseitige, von Blutgefässen stark durchlöcherte Partie, welche man als *Substantia perforata media* (nach Vicq d'Azyr) oder auch im Gegensatz zu den beiden Substantiae perforatae anteriores als *Substantia perforata posterior* bezeichnet hat. Zu beiden Seiten der Subst. perforata media liegen zwei stark prominirende Stränge, die Hirnstiele, *Pedunculi cerebri*, so bezeichnet, weil in der natürlichen Stellung des Menschen das Grosshirn auf denselben wie auf Füssen steht. Die Pedunculi werden jedoch auch Grosshirnschenkel, *Crura cerebri ad pontem*, benannt, weil sie die Verbindung zwischen dem Grosshirn und der Varolsbrücke darstellen. Wenn man die Pedunculi quer durchschneidet, so sieht man, dass dieselben aus einem mehr oberflächlich (ventralwärts) gelegenen Abschnitt, dem Grundtheil, *Basis pedunculi*, und einem tiefer (dorsalwärts) gelegenen Abschnitt, der Haube, *Tegmentum pedunculi*, bestehen. Die Haube grenzt an den Aquaeductus Sylvii und hängt mit den Vierhügeln continuirlich zusammen (s. S. 268). Zwischen Basis und Haube ist eine schmale Zone schwarzbrauner Substanz, die *Substantia nigra*, gelegen. An dem medialen Rande der Pedunculi cerebri tritt jederseits der III. Hirnnerv, *N. oculomotorius*, aus der Subst. perforata media heraus. Zu beiden Seiten der Pedunculi kommt der IV. und dünnste aller Hirnnerven, der *N. trochlearis* zum Vorschein, welcher jedoch viel weiter hinten, nämlich zwischen Corpp. quadrigemina und Velum medullare ant. (s. Fig. 15) entspringt und lediglich lateral von den Pedunculi vorbeizieht. Geht man an der Hirnbasis weiter nach hinten, so schliesst sich unmittelbar an die Pedunculi ein starker querer Wulst an, die Varolsbrücke, *Pons Varoli*, welche sich jederseits nach lateralwärts vermittelst des *Crus cerebelli ad pontem* in das Kleinhirn fortsetzt. In der Medianlinie der Varolsbrücke verläuft eine unpaare Furche, *Sulcus basilaris*, für die A. basilaris. Zu beiden

Seiten der Brücke tritt aus den Crura cerebelli ad pontem der V. Hirnnerv, *N. trigeminus*, mit einer schwächeren motorischen und einer stärkeren sensiblen Wurzel hervor. Am unteren (hinteren)[1]) Rande der Varolsbrücke tritt jederseits der VI. Hirnnerv, *N. abducens*, aus der Medulla oblongata heraus. An dem unteren Rande der Crura cerebelli ad pontem nehmen beiderseits dicht neben dem Flocculus des Kleinhirns noch zwei Hirnnerven, der VII., *N. facialis*, und der VIII., *N. acusticus*, aus den sogen. Corpora restiformia (s. weiter unten) ihren Ursprung. Dicht unterhalb (hinter) der Varolsbrücke wird der vordere Theil der Medulla oblongata sichtbar an welchem man in der Medianlinie eine Längsspalte, die *Fissura longitudinalis anterior*, und zu beiden Seiten zwei longitudinale Stränge, die Pyramiden, *Pyramides*, unterscheiden kann. Der unterste (hinterste) Abschnitt der letzteren zeigt die *Decussatio pyramidum*, d. h. diejenige Stelle, an welcher der grösste Theil der Pyramidenfasern sich kreuzt und von der einen auf die andere Seite übertritt. Lateralwärts von den Pyramiden liegt jederseits eine ovale Erhabenheit, welche man wegen ihrer Form als Olive, *Oliva*, bezeichnet hat. Der Rest der Medulla oblongata wird unter der Bezeichnung der strangförmigen Körper, *Corpora restiformia*, zusammengefasst. An den Seiten der Corpora restiformia entspringen dann in drei Etagen drei weitere Hirnnerven, nämlich am meisten nach oben der IX., *N. glosso-pharyngeus*, etwas tiefer der X., *N. vagus*, und endlich am meisten nach abwärts der XI., *N. accessorius Willisii* s. *recurrens*, welcher jedoch schon mit dem grössten Theile seiner Fasern vom eigentlichen Rückenmark herkommt. Zwischen der Pyramide und Olive tritt jederseits der XII. Hirnnerv, *N. hypoglossus*, mit mehreren feinen Wurzeln hervor. Zu beiden Seiten der Medulla oblongata sieht man endlich die Lappen der unteren Kleinhirnfläche, nämlich jederseits dicht neben den Crura cerebelli ad pontem den *Flocculus*, dicht neben der Medulla oblongata die *Tonsilla*, lateral von der Tonsille den *Lobus cuneiformis* nnd noch weiter lateral den *Lobus semilunaris inferior* liegen.

V. Die Hirnhöhlen oder Ventrikel.

Von Hohlräumen werden innerhalb des Gehirns vier, nämlich:

[1]) Die Bezeichnungen vorn und hinten werden auch beim Erwachsenen für sehr viele Stellen des Gehirns in dem Sinne gebraucht, wie wenn man sich das Centralnervensystem noch im embryonalen Zustande, d. h. als eine gerade Röhre dächte, an welcher man ein vorderes oder Kopfende und ein hinteres oder Schwanzende unterscheiden kann. Was also beim erwachsenen Gehirn vielfach als vorn und hinten bezeichnet wird, ist thatsächlich (in der aufrechten Haltung des Körpers) oben und unten gelegen.

1) der rechte Seitenventrikel, *Ventriculus lateralis dexter*, 2) der linke Seitenventrikel, *Ventriculus lateralis sinister*, 3) der III. Ventrikel, *Ventriculus tertius*, 4) der IV. Ventrikel, *Ventriculus quartus*, von einander unterschieden. Die beiden Seitenventrikel stehen mit dem III. Ventrikel durch das *Foramen Monroi* (s. Fig. 15) in Verbindung, welches jederseits unmittelbar hinter dem Crus anterius fornicis gelegen ist. Der III. und IV. Ventrikel sind durch den *Aquaeductus Sylvii* mit einander verbunden. Nach abwärts setzt sich der IV. Ventrikel in den Centralcanal des Rückenmarks fort.

Die Ventrikel, im Allgemeinen betrachtet, stellen unter normalen Verhältnissen schmale, spaltförmige Höhlen vor, deren Wände ziemlich dicht an einander liegen, und welche nur eine sehr geringe Menge seröser Flüssigkeit enthalten. Die Auskleidung der Hirnhöhlen ebenso wie die des Centralcanals wird als Ependym bezeichnet und besteht aus einem einfachen Flimmerepithel, welches auf einer besonderen Schicht von feinen, filzförmig verflochtenen Fasern aufsitzt. In reiferem Alter pflegt jedoch das Flimmerepithel an manchen Stellen verloren zu gehen.

1. Die Seitenventrikel.

Die beiden Seitenventrikel bilden die Höhlungen der beiden Grosshirnhemisphären. Nachdem man die beiden letzteren durch einen horizontalen Schnitt in der Höhe der oberen Balkenfläche abgetragen hat, kann man diese Hohlräume öffnen, indem man lateral von dem Balken durch die Ventrikeldecke in die Tiefe dringt. An jedem Seitenventrikel unterscheidet man nun vier Abschnitte, von denen der vordere, das Vorderhorn, *Cornu anterius*, dem Stirnlappen, der mittlere, *Cella media*, dem Scheitellappen, der hintere, das Hinterhorn, *Cornu posterius*, dem Hinterhauptlappen, endlich der untere Abschnitt, das Unterhorn, *Cornu inferius*, dem Schläfenlappen entspricht, so dass also ein jeder von den vier Lappen des Grosshirns auch an der Höhlung der Seitenventrikel gewissermassen seinen eigenen Antheil hat. Doch sind die eben bezeichneten vier Abschnitte keineswegs überall scharf von einander abzugrenzen.

Nach Eröffnung der Seitenventrikel von oben her findet man zunächst im Vorderhorn eine birnförmige Hervorragung, den Streifenhügel, *Corpus striatum*, von welchem jedoch stenggenommen nur das dickere vordere Ende, *Corpus corporis striati*, dem Vorderhorn angehört, während das spitze hintere Ende, *Cauda corporis striati*, sich weit in die Cella media nach hinten erstreckt. Zwischen beiden Vorderhörnern ist das bereits erwähnte Septum pellucidum gelegen.

Die Cella media enthält dicht hinter dem Streifenhügel eine zweite Hervorragung von ähnlicher Form, welche man als Sehhügel, *Thalamus opticus*, bezeichnet hat, weil dieselbe mit dem bei der Besprechung der Hirnbasis erwähnten Tractus opticus zusammenhängt. Diese beiden Hervorragungen, nämlich das Corpus striatum und der Thalamus opticus, werden auch Grosshirnknoten oder Grosshirnganglien genannt. Zwischen denselben verläuft, von einer Vene begleitet, ein schräger weisser Streifen, der Grenzstreif, *Stria terminalis* (*Stria cornea*), welcher Thalamus und Streifenhügel von einander scheidet. Der Sehhügel ist jedoch nur mit dem lateralen Theil seiner oberen Fläche im Seitenventrikel sichtbar, der mediale Abschnitt der oberen Fläche ist von der Tela chorioidea bedeckt und unter dem Balken gelegen. Die mediale Fläche des Sehhügels bildet dagegen die Seitenwand des III. Ventrikels. Die Grenze zwischen diesen beiden Flächen des Thalamus ist jederseits durch einen streifenförmigen Wulst, *Stria* s. *Taenia medullaris*, gegeben (s. Fig. 15). Nach hinten geht dieser Streifen in die Zirbeldrüse, *Glandula pinealis* s. *Conarium*, über, welche einen kleinen unpaaren Körper von pinienzapfenähnlicher Gestalt und grauröthlicher Farbe darstellt. Am vorderen Ende besitzt der Sehhügel einen kleinen Höcker, das *Tuberculum anterius*; ein zweiter mehr wulstähnlicher Vorsprung, das *Tuberculum posterius* s. *Pulvinar*, springt an dem hinteren breiten Ende des Thalamus opticus hervor. Lateralwärts von dem Pulvinar erhebt sich am Sehhügel abermals eine kleine Anschwellung, welche man als äusseren Kniehöcker, *Corpus geniculatum laterale*, bezeichnet hat. Etwas nach unten und medianwärts von dem letzteren ist noch der ähnlich beschaffene innere Kniehöcker, *Corpus geniculatum mediale*, gelegen. Die Zirbel, das Pulvinar und die beiden Kniehöcker sind jedoch nicht mehr an der Innenfläche der Seitenventrikel, sondern neben oder an dem hinteren freien Ende des Thalamus aufzusuchen.

Das Hinterhorn zeigt an seiner medialen Wand eine längliche Hervorragung, welche man als Vogelsporn, *Calcar avis*, oder kleinen Seepferdefuss, *Pes hippocampi minor*, bezeichnet hat, und deren stärkere oder geringere Entwicklung von dem mehr oder weniger tiefen Eindringen der Fissura calcarina in den Hinterhauptlappen abhängig ist. Oberhalb des Calcar avis ist mitunter noch ein zweiter Längswulst, der *Bulbus cornu posterioris* von Henle, gelegen. Noch seltener findet sich (meistens an der Grenze zwischen dem Hinter- und Unterhorn) als wulstiger Vorsprung der unteren Wand die *Eminentia collateralis Meckelii* vor.

Das Unterhorn entspringt zwischen der Cella media und dem

Hinterhorn und erstreckt sich mit nach vorn gerichteter Concavität[1]) in den Schläfenlappen hinein. In die Höhle desselben ragt an der medialen Wand bogenförmig eine weisse Erhabenheit hinein, welche man als Ammonshorn, *Cornu Ammonis*, oder auch als grossen Seepferdefuss, *Pes hippocampi major*, bezeichnet hat. Der unterste Theil des letzteren ist mit einer Anzahl von Kerben versehen, durch welche kleine secundäre Wülste, *Digitationes*, von einander geschieden werden. Längs der medialen Seite der Concavität springt ein weisser Markstreif, die *Fimbria* s. *Taenia hippocampi*, hervor, welche jederseits die continuirliche Fortsetzung des Crus posterius fornicis bildet. Hebt man die Fimbrie von ihrer Unterlage ab, so findet man als gekerbten grauen Streifen die *Fascia dentata Tarini* vor.

2. Der dritte Ventrikel.

Der III. Ventrikel (s. Fig. 15) stellt einen schmalen, spaltförmigen, in der Medianebene gelegenen Raum vor, welcher vorn und oben jederseits durch das *Foramen Monroi* mit den Seitenventrikeln communicirt, hinten und unten durch den *Aquaeductus Sylvii* in den IV. Ventrikel übergeht.

Die vordere Wand des III. Ventrikels wird oben durch die beiden Crura antt. fornicis und das davor gelegene Septum pellucidum, weiter unten durch eine dünne Platte von grauer Substanz, die schon erwähnte *Lamina terminalis*, gebildet, welche sich bis zum Chiasma nervorum opticorum nach abwärts erstreckt.

Die Seitenwände werden durch die oben erwähnten medialen Flächen der Thalami optici dargestellt. Längs des unteren Randes der Thalami zieht vom Foramen Monroi aus eine schwach ausgeprägte, bogenförmige Furche, der *Sulcus Monroi*, nach hinten, um sich in der Nähe des Aquaeductus Sylvii allmälig zu verlieren. Der unterhalb des Sulcus Monroi gelegene Theil des III. Ventrikels bildet eine nach abwärts gerichtete Vertiefung, den Trichter, *Infundibulum*, dessen blindes Ende dem Tuberculum cinereum der Hirnbasis entspricht.

Die untere Wand des III. Ventrikels wird durch das Chiasma, das Tuberculum cinereum, die Corpp. mammillaria und die Subst. perforata post. gebildet.

Die obere Wand wird durch die *Tela chorioidea superior* dargestellt, welche dicht unter dem Fornix gelegen und mit ihrem lateralen Abschnitt an die Taenia medullaris und die obere Fläche der

[1]) Die Concavität des Unterhorns ist nach vorn, die des Vorderhorns nach lateralwärts, die des Hinterhorns nach medianwärts gerichtet.

beiden Sehhügel (s. S. 266) fest angewachsen ist. In Folge dessen ist es nicht möglich, nach lateralwärts unter der Tela chorioidea superior hinweg in die Seitenventrikel zu gelangen. Ebenso ist die Verwachsung zwischen der Tela chorioidea superior und dem darüber gelegenen Fornix eine ziemlich feste.

Die hintere Wand entspricht dem Ursprunge der Zirbeldrüse und geht an ihrem unteren Theile in den Aquaeductus Sylvii über.

Ausser dem grossen Infundibulum zeigt die Höhle des III. Ventrikels noch einzelne kleinere Buchten, welche folgendermassen benannt sind: 1) der *Recessus opticus*, welche der Stelle des Chiasma nervorum opticorum entspricht; 2) der dicht dahinter gelegene *Recessus infundibuli*, welcher die Spitze des Infundibulum bildet; 3) der *Recessus pinealis*, welcher sich nach hinten in die Wurzel der Zirbeldrüse erstreckt; 4) der *Recessus suprapinealis*, welcher dicht über dem vorigen zwischen der Zirbeldrüse und der Tela chorioidea sup. gelegen ist. Die beiden Seitenhälften der Wandungen des III. Ventrikels sind fernerhin durch drei quere Stränge oder Commissuren mit einander verbunden. Die vorderste, *Commissura anterior*, bildet einen kurzen queren Balken zwischen den beiden Crura anteriora fornicis; die mittlere *Commissura media* s. *mollis*, spannt sich als brückenförmiges Band zwischen den medialen Flächen der Sehhügel aus; endlich die hinterste, *Commissura posterior*, bildet einen kurzen queren Faserzug, welcher zwischen der Zirbeldrüse und der oberen Mündung des Aquaeductus Sylvii gelegen ist.

3. Der Aquaeductus Sylvii.

Der *Aquaeductus Sylvii* ist ein ziemlich enger, für eine Sonde eben passirbarer Gang, welcher, wie schon erwähnt, den III. und IV. Ventrikel mit einander verbindet. Die Vorderwand des Aquaeductus entspricht der sogen. Haubenregion (Haube, *Tegmentum*, s. S. 263), deren Lage an der Hirnbasis durch die Substantia perforata media nebst den beiden Hirnschenkeln markirt ist. Die Hinterwand desselben wird (an ihrer äusseren, dorsalen Fläche) durch vier rundliche Erhabenheiten, die Vierhügel, *Corpora quadrigemina*, gebildet, welche zusammen eine Art von dicker Platte, *Lamina quadrigemina*, darstellen[1]). Die beiden vorderen (oberen) Vierhügel werden auch als *Nates*, die beiden hinteren (unteren) als *Testes* bezeichnet. Nach lateralwärts laufen die beiden vorderen Vierhügel in die vorderen, die beiden hinteren in die hinteren Seitenarme, *Brachia lateralia* s. *conjunctiva*, aus, von denen die letzteren beiderseits zum Corpus geniculatum mediale hinziehen. Ebenfalls lateral und ein wenig nach unten von

[1]) Als Grenze zwischen der Hauben- und Vierhügelregion kann man eine in transversaler Richtung durch den Aquaeductus Sylvii gezogene Linie ansehen.

den Corpora quadrigemina, zwischen ihnen und den Pedunculi, sieht man an der Aussenfläche des Hirnstocks jederseits einen schrägen Wulst von Fasern, die Schleife, *Lemniscus* s. *Laqueus*, hervorspringen.

4. Der vierte Ventrikel.

Der IV. Ventrikel bildet einen Hohlraum, welcher auf dem Frontalschnitt eine vierseitige, auf dem Medianschnitt (s. Fig. 15) eine dreiseitige Form zeigt. Die vordere (untere) Wand (auch als Boden des IV. Ventrikels bezeichnet) entspricht in ihrer Lage der Varolsbrücke und der Medulla oblongata und ist wegen ihrer rhombischen Form als Rautengrube, *Fovea rhomboidea*, benannt worden. Die Fovea rhomboidea ist deswegen von besonderer Wichtigkeit, weil sich an derselben die centralen Ursprungstellen für die meisten Gehirnnerven befinden. Die vordere (obere) Ecke derselben, welche also nach dem Aquaeductus Sylvii hin gelegen ist, zeigt am frischen Gehirn eine bräunliche Stelle, *Substantia ferruginea* s. *Locus caeruleus*, deren Färbung von zahlreichen, pigmentirten Ganglienzellen herrührt. Die hintere (untere) Ecke der Rautengrube, welche in den Centralcanal des Rückenmarks übergeht, macht den Eindruck, als wenn daselbst eine Schreibfeder in die Hirnsubstanz eingedrückt wäre, und wird deshalb *Calamus scriptorius* benannt. Ferner verläuft durch die Fovea rhomboidea eine mediane Furche, der *Sulcus longitudinalis*, zu dessen beiden Seiten die *Funiculi teretes* als longitudinale Wülste hervorspringen. Von dem Sulcus longitudinalis aus ziehen ferner nach lateralwärts mehrere weisse Stränge, die *Chordae acusticae*, welche die Ursprungsfasern des N. acusticus darstellen. Endlich ist am Calamus scriptorius jederseits eine dreieckige graue Stelle als *Ala cinerea* besonders benannt worden. Die beiden lateralen Ecken des IV. Ventrikels sind etwas nach ventralwärts umgebogen und werden als *Recessus laterales* bezeichnet. An den Spitzen der Recessus laterales haben Key und Retzius die (S. 251) schon erwähnte feine Oeffnung, *Apertura lateralis ventriculi quarti*, aufgefunden, durch welche der IV. Ventrikel ebenso wie durch das Foramen Magendii mit dem Subarachnoidealraume communicirt. Die hintere (obere) Wand des IV. Ventrikels, welche man auch als Dach- oder Deckplatte desselben bezeichnet hat, wird in ihrem oberen Abschnitt durch eine dünne Markplatte, das *Velum medullare anterius*, gebildet[1]). Der untere

[1]) Betreffs dieser Bezeichnungen gilt genau dasselbe, was bereits in der Anm. S. 264 gesagt wurde. Aus den dort erörterten Gründen kann das *Velum medullare anterius* und *posterius* auch als *Velum medullare superius* und *inferius* bezeichnet werden.

Abschnitt dieser Wand ist dagegen von einer Platte gebildet, welche sich noch aus verschiedenen Unterabtheilungen zusammensetzt. Unter den letzteren ist zunächst eine kurze paarige Markplatte, das *Velum medullare posterius*, zu nennen, welches jederseits den Flocculus mit dem Nodulus des Kleinhirns verbindet. Zwei andere schmale Markplättchen, die *Taeniae* oder *Ligulae*[1]) verlaufen längs der beiden hinteren (unteren) Seiten der Fovea rhomboidea. Mitunter findet sich noch ein anderer dreiseitiger Markstreifen, der Riegel, *Obex*, vor, welcher den Winkel zwischen den beiden eben erwähnten Seiten ausfüllt. Der Raum zwischen all diesen kleinen Markplättchen wird endlich durch die *Tela chorioidea inferior* ausgefüllt, welche somit hauptsächlich dazu dient, den IV. Ventrikel in seinem hinteren, unteren Theile zu verschliessen. Indessen auch die letztere ist durch das schon erwähnte *Foramen Magendii* (s. Fig. 15), dicht oberhalb des Obex durchbrochen. Dort, wo das Velum medullare ant. und das Velum medullare post. einander nahe kommen, setzt sich alsdann das Kleinhirn an, welches auf diese Weise den IV. Ventrikel ebenfalls von hinten her begrenzen hilft. An der Insertionsstelle des Kleinhirns bildet der IV. Ventrikel eine nach hinten gerichtete Ausbuchtung, welche man Giebelkante, *Fastigium*, benannt hat, indem man wiederum von der Vorstellung ausging, dass die hintere Wand des IV. Ventrikels als Dach desselben zu betrachten sei.

VI. Das Kleinhirn.

Das Kleinhirn, *Cerebellum*, besitzt im Ganzen eine mehr ebene Oberfläche als das Grosshirn, indem die schmalen Gyri desselben mehr oder weniger parallel ziehen und dichter aneinandergepresst erscheinen.

Der Zusammenhang zwischen dem Kleinhirn und den Nachbartheilen wird hauptsächlich durch drei Paar Stränge, *Crura cerebelli*, vermittelt, welche folgendermassen unterschieden werden: 1) die *Crura cerebelli ad corpora quadrigemina* gehen von der Wurzel des Kleinhirns nach oben zu den Vierhügeln, indem sie das schon erwähnte Velum medullare anterius zwischen sich fassen; 2) die *Crura cerebelli ad pontem* verbinden das Kleinhirn mit der Varolsbrücke, in deren lateralen Theil sie sich einsenken; 3) die *Crura cerebelli ad medullam oblongatam* erstrecken sich von dem Ursprung des Klein-

[1]) Henle hat denjenigen Theil der Taenia, welcher mit dem Obex in continuirlichem Zusammenhang steht, als *Ponticulus*, denjenigen Theil derselben, welcher dem Recessus lateralis entspricht und den Plexus chorioideus lateralis nach Art eines Körbchens trägt, als *Velum medullare inferius* bezeichnet.

hirns nach abwärts und gehen ohne scharfe Grenze in die Corpora restiformia der Medulla oblongata über.

Das Kleinhirn besteht aus zwei Hälften, den beiden Kleinhirnhemisphären, welche durch einen seichten Einschnitt am hinteren Rande, die *Incisura marginalis posterior*, weit weniger deutlich als die beiden Grosshirnhemisphären von einander geschieden sind. Indem sich ferner der vordere Rand des Kleinhirns wie ein Kragen um den Hirnstock herumlegt, wird die *Incisura marginalis anterior* gebildet. Die Commissur, welche die Kleinhirnhemisphären mit einander verbindet, wird als Wurm, *Vermis*, bezeichnet. An der letzteren unterscheidet man von einander den Oberwurm, *Vermis superior*, und den Unterwurm, *Vermis inferior*, welche man jedoch nicht als zwei getrennte Commissuren, sondern lediglich als den oberen und unteren Theil des Wurmes aufzufassen hat[1]). Wie das Grosshirn ist auch das Kleinhirn durch verschiedene tiefer einschneidende Furchen in eine Anzahl von Lappen getheilt. Die entsprechenden Lappen der beiden Kleinhirnhemisphären werden stets durch einen besonderen Theil des Wurmes mit einander verbunden, welcher wiederum eine besondere Bezeichnung besitzt. Unter den Furchen ist zunächst durch seine Deutlichkeit und Tiefe der *Sulcus horizontalis* s. *magnus* ausgezeichnet, welcher in horizontaler Richtung um das Kleinhirn verläuft und an dem letzteren eine obere und eine untere Fläche von einander abgrenzt.

An der oberen Fläche des Kleinhirns werden zunächst am meisten nach vorn die beiden *Lobi quadrangulares* (*Lobi antt. supp.*) unterschieden, welche durch den höchst gelegenen Theil des Wurmes, den Berg, *Monticulus*, mit einander verbunden sind. Nach hinten davon sind die beiden *Lobi semilunares superiores* (*Lobi postt. supp.*) gelegen, welche durch das schmale, dünne Wipfelblatt, *Folium cacuminis*[2]) mit einander in Verbindung stehen. An der unteren Fläche zeigen sich am meisten nach hinten die beiden *Lobi semilunares inferiores* (s. Fig 16), zwischen denen ein kurzer Vorsprung des Wurms, der Klappenwulst, *Tuber valvulare* s. *Commissura brevis*, verläuft. Dicht davor liegen alsdann die *Lobi cuneiformes*, welche

[1]) Die longitudinale Furche an der unteren Fläche des Kleinhirns, welche dem Verlauf des Wurms entspricht, hat man auch als *Vallecula Reilii* bezeichnet.

[2]) Wie man sieht, sind die beiden Abschnitte an der oberen Fläche des Wurms durch hohe Dinge (Berg und Wipfelblatt) bildlich bezeichnet. Der vorderste, ganz verdeckte Theil des Monticulus stellt das sogen. Centralläppchen, *Lobulus centralis*, dar, welches seitlich in die Flügel, *Alae*, ausläuft. Weiterhin hat man am Monticulus noch die höchste Stelle, den Gipfel, *Cacumen*, und den hinten gelegenen Abhang, *Declive*, von einander unterschieden.

durch die Pyramide des Wurms, *Pyramis*, mit einander verbunden sind. Noch weiter nach vorn und medianwärts finden sich zwei kleinere Lappen, die Mandeln, *Tonsillae*, vor; ihnen entspricht ein Theil des Wurms, welchen man nach Analogie der am Rachen vorkommenden Gebilde als Zäpfchen, *Uvula*, benannt hat. Die am meisten vorn befindlichen Läppchen der unteren Kleinhirnfläche sind endlich die beiden kleinen Flocken, *Flocculi*, welche zu beiden Seiten der Medulla oblongata gelegen sind und durch die Vela medull. postt. mit dem sogen. Knötchen, *Nodulus*, des Wurmes in Verbindung stehen. Der Nodulus ist jedoch bei der Betrachtung der Hirnbasis nicht sichtbar, da er unter der Medulla oblongata verborgen liegt. Es wäre noch zu erwähnen, dass sich an der hinteren Fläche des Velum medullare ant. ein kleines Läppchen von Kleinhirnsubstanz befindet, welches man mit Rücksicht auf seine Form als *Lingula* bezeichnet hat.

VII. Die Medulla oblongata.

Das verlängerte Rückenmark, *Medulla oblongata*, schliesst sich unmittelbar an die Varolsbrücke und das Kleinhirn nach abwärts an. An der vorderen Fläche desselben verläuft in der Medianlinie die *Fissura longitudinalis anterior*, welche sich nach abwärts in die gleichnamige Spalte des Rückenmarks fortsetzt. Zu beiden Seiten dieser Spalte liegen zwei longitudinale Stränge, die Pyramiden, *Pyramides*, welche etwa 1—2 cm. unterhalb der Varolsbrücke die sogen. *Decussatio pyramidum* zeigen, an welcher eine Kreuzung des grössten Theiles der Pyramidenfasern stattfindet. Lateralwärts von dem oberen Ende der Pyramiden sieht man jederseits eine ovale Erhabenheit, die Olive, *Oliva*, hervorspringen. Der Rest der Medulla oblongata, abgesehen von den Pyramiden und Oliven, bildet die strick- oder strangförmigen Körper, *Corpora restiformia*, an welchen man jederseits als Unterabtheilungen wiederum drei longitudinale Stränge, nämlich: 1) die Seitenstränge, *Funiculi laterales*, 2) die Keilstränge, *Funiculi cuneati*, und 3) die zarten Stränge, *Funiculi graciles*, von einander unterscheiden kann. Die Seitenstränge liegen dicht neben den Pyramiden am lateralen Theile der Medulla oblongata. An die Seitenstränge schliessen sich nach hinten die Keilstränge an, und der am meisten nach hinten gelegene Theil des verlängerten Rückenmarks wird von den Funiculi graciles eingenommen. Die letzteren sind wieder von einander durch eine in der Medianlinie gelegene Spalte, die *Fissura longitudinalis posterior*, getrennt. Dort, wo die Funiculi graciles an die untere Ecke der Fovea rhomboidea herantreten, weichen sie ein wenig nach beiden Seiten auseinander und schwellen zugleich an, indem sie auf diese Weise die beiden Keulen, *Clavae*, bilden. Die

letzteren sind somit zu beiden Seiten des Calamus scriptorius gelegen. Der spitze Winkel zwischen den beiden Clavae wird mitunter durch den bereits S. 270 erwähnten dreiseitigen *Obex* ausgefüllt.

VIII. Die Vertheilung der weissen und grauen Hirnsubstanz.

Das Gehirn ist nicht aus einem gleichartigen Gewebe zusammengesetzt, sondern an dem Aufbau desselben betheiligen sich zwei Substanzen, welche man als weisse und graue Substanz von einander unterschieden hat. Die weisse Farbe der ersteren rührt im Wesentlichen daher, dass in derselben markhaltige Nervenfasern verlaufen, welche durch ein Gerüst von Neurogliasubstanz zusammengehalten werden. Die graue Substanz, welche übrigens nebenbei alle möglichen gelblichen, röthlichen, bräunlichen, ja sogar schwarzbraunen Nuancen zeigen kann, besteht, abgesehen von einer geringen Menge von feinkörniger Neuroglia, ebenfalls aus Nervenfasern, welche jedoch meist erheblich feiner sind, nicht immer Nervenmark besitzen und ausserdem ein wirres Flechtwerk bilden. Endlich ist die graue Substanz gegenüber der weissen durch die zahlreichen daselbst vorkommenden Ganglienzellen und ihren grösseren Reichthum an Blutgefässen ausgezeichnet.

1. Im Grosshirn findet sich die graue Substanz zunächst an der ganzen äusseren Oberfläche als ein etwa 2—3 mm. dicker Ueberzug vor, welchen man als graue Rinde bezeichnet. Grössere Massen von grauer Substanz sind ferner in Gestalt der Grosshirnganglien (s. S. 266) über der Hirnbasis vorhanden. Was die letzteren anbetrifft, so ist das sogen. Corpus striatum nur die freie Oberfläche eines mächtigen grauen Körpers von birnförmiger Gestalt, des Schwanzkerns, *Nucleus caudatus*, dessen hinteres oder Schwanzende sich übrigens von der Cella media aus in der Decke des Unterhorns weit nach abwärts erstreckt und folglich mit der Concavität nach vorn gerichtet ist. Nach lateralwärts und unten von dem Nucleus caudatus ist ein ähnlicher, länglich geformter, grauer Körper, der Linsenkern, *Nucleus lentiformis*, gelegen, an welchem sich auf dem Querschnitt drei verschieden gefärbte, vertical gestellte Zonen, das sogen. äussere, mittlere und innere Glied des Linsenkerns unterscheiden lassen. Der unterste Theil seines vorderen Endes hängt durch eine schmale Brücke mit dem Nucleus caudatus zusammen. Sein hinteres Ende ist noch seitlich vom Thalamus opticus gelegen. Lateral vom Linsenkern befindet sich wiederum ein bandartiger Streifen von grauer Substanz, die Vormauer oder der Bandkern, *Claustrum* s. *Nucleus taeniaeformis*, welcher nur durch eine schmale Brücke weisser Sub-

stanz von der grauen Rinde der Insula Reilii getrennt ist. Eine vierte grössere Anhäufung von grauer Substanz, der Mandelkern, *Nucleus amygdalae*, ist lediglich als eine verdickte Parthie der Hirnrinde aufzufassen, welche unterhalb des Linsenkerns gelegen und entsprechend dem hinteren Ende der (gleichfalls grauen) *Substantia perforata ant.* am stärksten entwickelt ist. Mit letzterer Substanz hängen übrigens an einzelnen Stellen nicht allein der Mandelkern, sondern auch der Linsenkern und das Claustrum durch graue Brücken zusammen. Das *Trigonum*, der *Tractus* und *Bulbus olfactorius* sind ebenfalls aus grauer Substanz gebildet.

Die weisse Substanz des Grosshirns füllt die Zwischenräume zwischen der grauen Rinde und den eben beschriebenen grauen Massen aus. Auf einem Horizontalschnitt in Höhe der oberen Balkenfläche bildet sie eine mächtige ovale Fläche, das *Centrum semiovale Vieussenii*, welches medianwärts mit den Querfasern des Balkens zusammenhängt. Denjenigen Theil der weissen Substanz, welcher den Linsenkern umgiebt, hat man als Linsenkapsel bezeichnet und an der letzteren wiederum die *Capsula interna* und die *Capsula externa* von einander unterschieden. Die Capsula interna trennt den Linsenkern von dem Nucleus caudatus und Thalamus opticus, während die Capsula externa zwischen Linsenkern und Claustrum gelegen ist. Die weisse Substanz enthält nun hauptsächlich drei Arten von Faserzügen, nämlich: 1) die Balkenstrahlungen, d. h. Commissurenfasern zwischen beiden Hirnhälften; 2) den Stabkranz, *Corona radiata* (Reil), d. h. die divergirenden Ausstrahlungen der Hirnschenkel zur Hirnrinde; 3) die Associationssysteme, d. h. Verbindungsfasern zwischen den einzelnen Bezirken einer und derselben Hirnhemisphäre.

2. Am Hirnstock ist die mächtigste Anhäufung von grauer Substanz durch das Ganglion des Sehhügels, *Thalamus opticus*, gebildet, dessen obere Fläche allerdings von einer dünnen Lage weisser Substanz, dem *Stratum zonale*, überzogen ist, während die mediale, dem III. Ventrikel zugekehrte Fläche gänzlich eine graue Färbung zeigt. Die *Lamina terminalis*, das *Tuber cinereum*, endlich die *Substantia perforata posterior* bestehen ebenfalls aus grauer Substanz. Die *Corpora mammillaria* sind an ihrer Oberfläche mit weisser Substanz überzogen, innen mit einem grauen Kern versehen, welcher mit der grauen Substanz der vorhin genannten Theile zusammenhängt. Die *Pedunculi cerebri* bestehen aus einem nach vorn und oberflächlich gelegenen Abschnitt von weisser Substanz, dem Grundtheil, *Basis pedunculi*, und einem nach hinten und tiefer gelegenen Abschnitt, der Haube, *Tegmentum pedunculi*, welche neben weissen Fasern auch reichliche Mengen von grauer Substanz enthält.

Nach Schwalbe erstreckt sich jedoch die Haube (besser gesagt die Haubenregion s. S. 263 und 268) über die Basis pedunculi hinaus nach oben bis unter den Sehhügel, nach unten hinter (dorsalwärts von) der Varolsbrücke bis zur Medulla oblongata und bildet somit den Boden des III. Ventrikels und die vordere Wand des Aquaeductus Sylvii und des IV. Ventrikels. Zwischen Basis und Tegmentum ist endlich eine Zone von schwarzbrauner Substanz, *Substantia nigra pedunculi*, gelegen. Die Varolsbrücke ist zwar hauptsächlich aus weisser Substanz zusammengesetzt; doch sind auch graue Massen, die sogen. Brückenkerne, *Nuclei pontis*, reichlich zwischen die Querfaserbündel derselben eingestreut. Die *Corpora quadrigemina* und *geniculata* sind nur an der Oberfläche mit weisser Substanz überzogen (*Stratum zonale*); die grauen Massen im Innern der ersteren werden als Vierhügelganglien bezeichnet. Dagegen ist das *Velum medullare anterius* und *posterius* nur aus weisser Substanz gebildet. Von der *Medulla oblongata* sind die Pyramiden fast gänzlich, die Oliven und strangförmigen Körper zum Theil aus weisser Substanz zusammengesetzt. Die in diesen Partien gelegenen grauen Massen sind grösstentheils als Fortsetzungen der grauen Substanz des Rückenmarks aufzufassen. Unter ihnen ist ein eigenthümlich zackig gebogenes, im Inneren der Olive gelegenes Blatt von grauer Farbe, das *Corpus dentatum olivae*, besonders hervorzuheben. Als wichtig ist endlich noch zu betonen, dass in der grauen Substanz an der vorderen Wand (dem Boden) des IV. Ventrikels, d. h. also entsprechend der Fovea rhomboidea, in gesonderten Gruppen die Kerne der acht letzten Hirnnerven gelegen sind. Wie man aus dem Vorhergehenden folgern kann, setzt sich also die um den Centralcanal des Rückenmarks gelegene graue Substanz continuirlich längs der Fovea rhomboidea auf den Aquaeductus Sylvii fort, umkleidet hierauf den letzteren allseitig und geht endlich in die graue Substanz im Thalamus opticus und im Boden des III. Ventrikels über. Diese grauen Massen, welche in der Verlängerung der grauen Substanz des Rückenmarks die Wandungen des IV. Ventrikels, des Aquaeductus Sylvii und des III. Ventrikels ganz oder theilweise bilden, werden zusammen von Meynert als centrales Höhlengrau bezeichnet[1]).

3. Das Kleinhirn stimmt in seinem Bau mit dem Grosshirn insofern überein, als dasselbe aus centraler weisser Marksubstanz (dem *Arbor vitae*) und einer grauen Rinde besteht. An der Grenze

[1]) Die graue Substanz speciell am Boden des III. Ventrikels, bestehend aus der *Lamina perforata posterior*, dem Kern der *Corpora mammillaria* und dem *Tuberculum cinereum*, hat Henle als graue Bodencommissur bezeichnet.

zwischen beiden Substanzen ist noch eine mehr gelbe oder rostfarbene Schicht gelegen, welche überwiegend aus kleinen Rundzellen besteht, die einen grossen Kern und kleinen Zellkörper besitzen und sehr an die analog gebauten Körner der inneren Körnerschicht der Netzhaut erinnern. Der Markkern des Kleinhirns ist in der Mitte dicker und bildet hier das sogen. *Corpus trapezoides*, von welchem sich in die einzelnen Lappen weisse Fortsätze, die sogen. Markleisten, hineinerstrecken. Ausser der grauen Rinde finden sich nun im Kleinhein jederseits eine Reihe eigenthümlich geformter grauer Kerne vor, welche sämmtlich auf den medialen Theil des Markkerns zusammengedrängt sind. Am meisten lateral ist von diesen Kernen zunächst ein sehr characteristisches gezacktes Band, der gezahnte Kern, *Nucleus dentatus*, gelegen. Der Pfropf, *Embolus*, ist eine keulenförmige graue Masse, welche in sagittaler Richtung, mit dem spitzen Ende nach hinten und zugleich medial von dem Nucleus dentatus gelegen ist. Noch weiter medial, aber ein wenig tiefer als der Pfropf befindet sich ein sagittal gestellter Streifen, der Kugelkern, *Nucleus globosus*, dessen Name sich auf die kugeligen Anschwellungen bezieht, welche derselbe an seinem oberen Rande (die stärkste an seinem hinteren Ende) besitzt. Der Dachkern, *Nucleus fastigii*, liegt schon in dem Mark des Wurms dicht hinter dem Dach des IV. Ventrikels und bildet ein horizontal liegendes plattes Ellipsoid, dessen hinteres Ende in drei zipfelartige Fortsätze ausläuft. Beide Dachkerne sind in der Medianebene nur durch einen schmalen Streifen Marksubstanz getrennt und fliessen sogar hinten undeutlich zusammen. Uebrigens sind alle die eben beschriebenen Kerne nur in sehr geringer Entfernung von dem Hohlraum des IV. Ventrikels gelegen und am besten auf Horizontalschnitten durch den Markkern des Kleinhirns wahrzunehmen.

B. Das Rückenmark und seine Häute.

I. Die Häute des Rückenmarks.

Die Häute des Rückenmarks bilden die Fortsetzungen der drei Hirnhäute und werden dem zu Folge wie die letzteren als: 1) *Dura mater*, 2) *Arachnoidea* und 3) *Pia mater* von einander unterschieden. Doch ist von der *Dura mater spinalis* zu bemerken, dass dieselbe im Gegensatz zur Dura der Schädelhöhle deutlich aus zwei Schichten besteht, von denen die äussere das Periost an der Innenfläche des Wirbelcanals darstellt und mit den Bändern der Wirbelsäule zusammenhängt, während die innere Schicht als eigentliche Dura das Rückenmark einhüllt. Zwischen diesen beiden Schichten der Dura mater liegt eine Masse von lockerem, fetthaltigem Bindegewebe; das hier vorhandene Fett ist durch eine eigenthümlich flüssige Beschaffenheit ausgezeichnet. Ausser diesem Bindegewebe finden sich zwischen beiden Schichten der Dura Venengeflechte, die sogen. *Plexus venosi interni* der Wirbelsäule, während die *Plexus venosi externi* in den Sulci dorsales gelegen sind und hier die Fortsätze der Wirbel und die von ihnen entspringenden Muskeln umspinnen. Diese Plexus communiciren mit einander und pflegen ihr Blut in die benachbarten Vv. vertebrales, intercostales, lumbales etc. zu ergiessen. Wie am Gehirn so sind auch am Rückenmark Dura und Arachnoidea nur durch einen engen capillären Spaltraum von einander getrennt. Erheblich weiter ist dagegen der Subarachnoidealraum des Rückenmarks, so dass also die *Arachnoidea* das letztere nebst der Pia nach Art eines schlaffen Sackes umgiebt. Die *Pia mater spinalis* besteht wie die Dura mater spinalis und im Gegensatz zur Pia des Gehirns deutlich aus einer äusseren und einer inneren Schicht, von denen die erstere mit den Balken der Subarachnoidealräume continuirlich zusammenhängt, während die zweite (*Intima pia* Key und Retzius) aus ringförmigen Bindegewebsfasern besteht. Zwischen diesen beiden Schichten verlaufen die Blutgefässe der Pia, indem sie ins Rückenmark unter rechtem Winkel Aeste hineinsenden. Die Pia bildet im Lendenwirbel- und Kreuzbeincanal nur noch einen dünnen Strang, den Endfaden, *Filum terminale*, welcher in seinem oberen Theil noch etwas Rückenmarksubstanz mit dem Centralcanal, unten nur das Ependym des letzteren enthält. Die Dura und Arachnoidea, welche, wie oben erwähnt, dicht aneinanderliegen, kleiden den ganzen Spinalcanal bis etwa zum II. oder III. Kreuzbeinwirbel

glatt aus und enden hier konisch zugespitzt, um alsdann als äussere Scheide des Filum terminale bis zum Steissbein zu verlaufen.

Eine Verbindung zwischen Dura und Pia mater ist durch das gezahnte Band, *Lig. denticulatum* s. *serratum*, gegeben. Dieses Band ist in der Frontalebene zu beiden Seiten des Rückenmarks gelegen und besteht in ausgespanntem Zustande aus einer Anzahl von dreiseitigen Zacken, welche continuirlich mit einander zusammenhängen. Die Basis eines jeden solchen Dreiecks ist zwischen den vorderen und hinteren Wurzeln der Spinalnerven an die Pia, seine Spitze lateralwärts an die Dura mater angeheftet. Da die Arachnoidea zwischen der Pia und Dura gelegen ist, so ist natürlich eine jede Zacke des Lig. denticulatum von einer scheidenartigen Fortsetzung der Arachnoidea umhüllt und an ihrer Spitze erst durch Vermittlung der letzteren mit der Dura verwachsen.

Im Uebrigen gilt für die Häute des Rückenmarks alles Dasjenige, was bereits für die Hirnhäute gesagt wurde. Die Nerven derselben werden hauptsächlich von den sympathischen Geflechten geliefert, welche die eintretenden Blutgefässe begleiten. Ausserdem soll noch die Dura mater directe feine Fäden aus der Seitenfläche des Rückenmarks empfangen, welche durch Vermittlung des Lig. denticulatum in dieselbe eintreten. Die Arachnoidea scheint auch am Rückenmark keine eigenen Nerven zu besitzen. Die Pia mater spinalis bekommt ausser sympathischen Nervenzweigen (Purkinje'-sches Nervengeflecht) noch rückläufige Fasern von den sensiblen Wurzeln der Spinalnerven.

Die Blutgefässe für das Rückenmark und seine Häute stammen: 1) von den beiden *Aa. spinales anteriores* (aus den *Aa. vertebrales*), welche zu einem einfachen Stamm vereinigt an der Vorderfläche des Rückenmarks, 2) von den *Aa. spinales posteriores* (ebenfalls aus den *Aa. vertebrales*), welche getrennt an der hinteren Fläche des Rückenmarks nach abwärts ziehen; 3) von den *Rr. spinales* der *Aa. vertebrales*, *cervicales proff.* und *ascendentes*, *intercostales*, *lumbales* und *sacrales*. Die letztgenannten Zweige treten durch die Foramina intervertebralia in den Rückgratscanal und senken sich schliesslich hauptsächlich an der hinteren Seitenfurche und durch die vordere Medianspalte in die Rückenmarksubstanz ein. Die Arterien sind von Venen begleitet, welche bei ihrem Durchtritt durch die Dura die oben genannten *Plexus venosi interni* bilden.

II. Das Rückenmark.

Das Rückenmark, *Medulla spinalis*, stellt, für sich betrachtet, einen langen, platt cylindrischen Strang vor, welcher jedoch nicht überall die gleiche Dicke besitzt, sondern sich an zwei Stellen spindelförmig

angeschwollen zeigt. Diese beiden Stellen entsprechen denjenigen Abschnitten des Rückenmarcks, an welchen von dem letzteren die starken Nervenwurzeln für die obere und untere Extremität entspringen. Die obere Anschwellung, *Intumescentia cervicalis*, ist somit in dem untersten Theile der Halswirbelsäule, die untere, *Intumescentia lumbalis*, an dem Uebergang zwischen Brust- und Lendenwirbelsäule gelegen. Das eigentliche Rückenmark pflegt schon in der Höhe des I. oder II. Lendenwirbels mittelst einer kegelförmigen Spitze, dem *Conus medullaris*, zu enden. Doch ist bereits erwähnt worden, dass sich von dem letzteren aus in das *Filum terminale* noch der Centralcanal nebst seinem Ependym und ein wenig grauer Substanz nach abwärts fortsetzt. Ausser dem Filum terminale sind daher in dem Lumbal- und Sacratheile des Wirbelcanals nur noch die starken Nervenwurzeln des

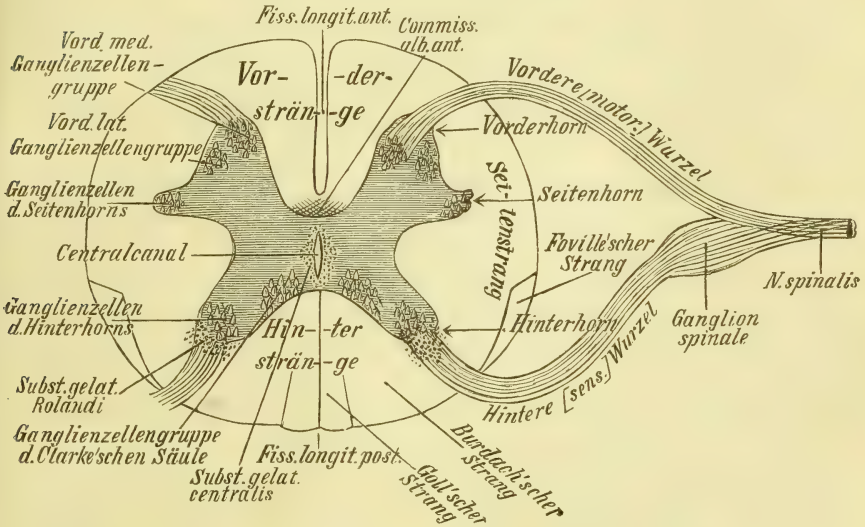

Fig. 17.

Querschnitt durch das Rückenmark (schematisch).

Plexus lumbalis und sacralis gelegen, welche am Ende des Rückenmarks ein Bild darstellen, das man als Pferdeschwanz, *Cauda equina*, bezeichnet hat. An der vorderen und hinteren Fläche des Rückenmarks sieht man nun in der Medianlinie je eine Furche verlaufen, welche jedoch beide ziemlich tief in die Rückenmarksubstanz hineindringen und deswegen als vordere Längsspalte, *Fissura longitudinalis anterior*, und als hintere Längsspalte, *Fissura longitudinalis posterior*, benannt werden. An jeder Seitenhälfte des Rückenmarks finden sich ferner zwei schwach angedeutete

longitudinale Furchen oder Linien vor, welche dadurch gebildet werden, dass die vorderen und hinteren Wurzeln der Spinalnerven jederseits in zwei Längsreihen aus dem Rückenmark ihren Ursprung nehmen. Man hat diese Furchen als vordere Seitenfurche, *Sulcus lateralis anterior*, und als hintere Seitenfurche, *Sulcus lateralis posterior*, bezeichnet. Was nun die eben erwähnten Spinalnervenwurzeln anbetrifft, so enthalten die vorderen Wurzeln (abgesehen von einigen rückläufigen sensiblen Fasern für die Pia mater) motorische Nervenfasern, während die hinteren Nervenwurzeln lediglich aus sensiblen Fasern bestehen. In den Foramina intervertebralia vereinigt sich je eine vordere und hintere Nervenwurzel zu einem gemeinsamen Stamm, dem *N. spinalis*, in welchem eine Mischung der motorischen und sensiblen Fasern stattfindet, und welcher alsdann durch das For. intervertebrale heraustritt. An der hinteren, sensiblen Wurzel eines jeden Spinalnerven sitzt ein kleines Knötchen, das *Ganglion spinale* s. *intervertebrale*, welches eine Anzahl von unipolaren Ganglienzellen enthält, d. h. von Ganglienzellen, von denen jede in eine einzige (sich weiterhin T förmig theilende) Nervenfaser ausläuft.

Der Querschnitt des Rückenmarks zeigt folgende Einzelheiten, welche sich zum grössten Theile schon mit blossem Auge am frischen oder gut gehärteten Organ wahrnehmen lassen. Die centrale Partie des Rückenmarks ist durch die graue Substanz eingenommen, welche eine Art von Schmetterlingsfigur bildet. Etwa in der Mitte dieser Figur und des ganzen Rückenmarks ist der Centralcanal, *Canalis centralis*, gelegen, welcher in verschiedenen Abschnitten des Rückenmarks eine verschiedene Grösse und eine bald mehr rundliche bald mehr spaltähnliche Form besitzt. Die stärkste Erweiterung desselben, der *Ventriculus terminalis* (W. Krause), befindet sich im Conus terminalis. Rings um die graue Substanz ist die weisse Substanz gelegen, welche auf diese Weise die Rinde des Rückenmarks bildet, während sie im Gegentheil beim Gehirn die centralen Partien einnimmt. Der vor dem Centralcanal befindliche Theil der grauen Substanz wird als *Commissura grisea anterior*, der dahinter gelegene Theil derselben als *Commissura grisea posterior* bezeichnet. Die beiden stumpfen Vorsprünge der grauen Substanz, welche nach vorn in die vorderen (motorischen) Nervenwurzeln übergehen, stellen die Vorderhörner, *Cornua anteriora*, dar. Nach hinten läuft die graue Substanz in die beiden Hinterhörner, *Cornua posteriora*, aus, welche sich in die hinteren (sensiblen) Nervenwurzeln fortsetzen. Ausser den Vorder- und Hinterhörnern ist jederseits noch ein kürzerer Vorsprung, das Seitenhorn, zu bemerken, welches auch als *Tractus intermedio-lateralis* be-

zeichnet wird. Durch die vorderen und hinteren Nervenwurzeln, sowie durch die vordere und hintere Längsspalte wird nun die weisse Substanz in folgende sechs Stränge getheilt. Zwischen den beiden Vorderhörnern liegen die beiden Vorderstränge, *Funiculi anteriores*, welche durch die schon erwähnte Fiss. longitudinalis ant. von einander geschieden werden. Diese Spalte erstreckt sich nach hinten nicht vollständig bis zur Commisura grisea anterior, so dass hier zwischen den beiden Vordersträngen noch eine quere Verbindungsbrücke von weisser Substanz, die *Commissura alba anterior*, bestehen bleibt, welche grösstentheils aus gekreuzten Nervenfasern besteht; die letzteren verlieren sich beiderseits in den Vordersträngen. Am hinteren Theil des Rückenmarks liegen zwischen den beiden Hinterhörnern der grauen Substanz die weissen Hinterstränge, *Funiculi posteriores*, welche ebenfalls durch eine mediane Spalte, die *Fissura longitudinalis posterior*, von einander getrennt sind. Die letztere Spalte reicht jedoch dicht an die graue Substanz heran, so dass also eine weisse Commissur zwischen den beiden Hintersträngen nicht existirt. Ein jeder von den beiden Hintersträngen wird endlich in einen medialen Abschnitt, den Goll'schen Strang, und in einen lateralen Abschnitt, den Burdach'schen Strang, eingetheilt, welche man am frischen Rückenmark schon mit blossem Auge von einander unterscheiden kann. Zwischen dem Vorder- und Hinterhorn einer jeden Seite sind endlich die beiden weissen Seitenstränge, *Funiculi laterales*, gelegen. Bei Neugeborenen ist an dem hinteren Theile der letzteren noch jederseits der sogen. Foville'sche Strang mit blossem Auge zu erkennen.

Bei mikroskopischer Betrachtung zeigt sich die graue Substanz des Rückenmarks aus der *Substantia spongiosa* und *Substantia gelatinosa* zusammengesetzt. Die *Substantia spongiosa* besteht, abgesehen von gruppenweise angeordneten Ganglienzellen, aus einem complicirten Geflecht sehr feiner Nervenfasern, welche durch eine geringe Menge von Neuroglia zusammengehalten werden. Die *Substantia gelatinosa* ist dagegen arm an nervösen Elementen und Blutgefässen, von durchscheinender Beschaffenheit und findet sich nur an zwei Stellen vor, nämlich: 1) als *Substantia gelatinosa centralis* in der Umgebung des Centralcanals und 2) im Hinterhorn als *Substantia gelatinosa Rolandi*. Was die Ganglienzellen anbetrifft, so sind zunächst im Vorderhorn jederseits eine vordere mediale und eine vordere laterale Gruppe dieser Zellen zu unterscheiden. Weitere Gruppen werden durch die Ganglienzellen der Seitenhörner gebildet. An derjenigen Stelle, an welcher die Hinterhörner in die Commissura grisea posterior übergehen, findet sich endlich noch eine weitere Anhäufung von Ganglien-

zellen, welche man als Clarke'sche Säulen (Stilling'sche Kerne) bezeichnet hat, weil diese Ganglienzellen sich in continuirlicher Reihenfolge von oben nach unten durch die Rückenmarkssubstanz erstrecken. Doch ist dabei zu bemerken, dass diese Säulen im oberen und unteren Theile des Rückenmarks immer schwächer werden und zuletzt ganz aufhören. Am stärksten sind sie am Dorsal- und Lumbaltheil entwickelt.

C. Die Hirnnerven.

Als Hirnnerven, *Nervi cerebrales*, hat man alle diejenigen Nerven bezeichnet, welche direct vom Gehirn ihren Ursprung nehmen. Von den Hirnnerven sind die Rückenmarksnerven, *Nervi spinales*, zu unterscheiden, welche aus dem Rückenmark hervortreten. Beide Arten von Nerven werden als Cerebro-spinalnerven zusammengefasst.

Die Hirnnerven bilden 12 Paare, welche man nicht allein nach ihrem Namen sondern auch nach ihrer Nummer genau kennen muss, da dieselben häufig nur nach letzterer, z. B. als V. Paar, VI. Paar etc. bezeichnet werden. Diese 12 Nervenpaare brechen nun an der Hirnbasis (von vorn nach hinten gerechnet) in folgender Reihenfolge hervor:

I. der *N. olfactorius*, II. der *N. opticus*, III. der *N. oculomotorius*, IV. der *N. trochlearis*, V. der *N. trigeminus*, VI. der *N. abducens*, VII. der *N. facialis*, VIII. der *N. acusticus*, IX. der *N. glosso-pharyngeus*, X. der *N. vagus*, XI. der *N. accessorius Willisii* s. *recurrens*, XII. der *N. hypoglossus*.

I. N. olfactorius.

Da man aus entwicklungsgeschichtlichen Gründen den Tractus und Bulbus olfactorius als eine Art von vorgeschobenem Hirnlappen (*Lobus olfactorius*) auffassen muss, so kann man unter der Bezeichnung Geruchsnerv, *Nervus olfactorius*, nur die zahlreichen Nervenfäden zusammenfassen, welche von dem Bulbus durch die Lamina cribrosa des Siebbeins in die Nasenhöhle hineingehen. Diese Nervenfäden, *Fila olfactoria*, besitzen kein Nervenmark, sondern bestehen lediglich aus Bündeln von feinsten Axencylinderfibrillen. Ihr Ver-

breitungsbezirk erstreckt sich an der Scheidewand und der lateralen Wand der Nasenhöhle bis etwa in die Höhe des unteren Randes der mittleren Muschel, so dass also nur der oberste Theil der Nasenschleimhaut im Stande ist, Geruchsempfindungen zu vermitteln (s. auch beim Geruchsorgan).

Centralwärts hat man einzelne Faserbündel des N. olfactorius bis in die Rinde des Gyrus uncinatus und Gyrus cinguli, ferner bis in das Mark des Stirnlappens, endlich bis in die Commissura ant. verfolgen können.

II. N. opticus.

Die beiden Sehnerven, *Nn. optici*, treten in Gestalt der Tractus optici an der Hirnbasis hervor und bilden alsdann eine Kreuzung, das *Chiasma nervorum opticorum*, welches auf dem Sulcus opticus des Keilbeins gelegen ist. Diese Kreuzung der Opticusfasern im Chiasma ist jedoch nur scheinbar eine vollständige, da sich der Faserverlauf in dem letzteren folgendermassen gestaltet:

1. Nur die innersten (am meisten medianwärts gelegenen) Fasern des N. opticus kreuzen sich und werden daher auch als *Fibrae cruciatae* bezeichnet. Auf diese Weise geht also ein Theil der aus dem rechten Tractus opticus kommenden Fasern zu dem linken, ein Theil der in dem linken Tractus gelegenen Fasern zu dem rechten Augapfel hin.

2. Die beiden lateralen Winkel des Chiasma werden durch Fasern eingenommen, welche man *Fibrae directae* benannt hat, weil sie von dem Tractus opticus zu dem Augapfel derselben Seite verlaufen.

3. Der vordere Winkel des Chiasma wird durch die sogen. vorderen Commissurenfasern ausgerundet, welche demgemäss von dem Bulbus der einen zu dem Bulbus der anderen Seite verlaufen müssen.

4. Ebenso wird der hintere Winkel des Chiasma durch die hinteren Commissurenfasern ausgerundet, welche in Folge ihrer Lage die rechte und linke Hirnhälfte (den rechten und linken Tractus opticus) mit einander verbinden müssen.

5. Nach Henle ziehen sogen. *Fibrae ansatae* ganz oberflächlich von der Lamina terminalis aus längs der oberen Fläche des Chiasma nach vorn, biegen hierauf um den vorderen Winkel des Chiasma und verlaufen schliesslich längs der unteren Fläche desselben zum Tuberculum cinereum.

Vom Chiasma aus tritt der *N. opticus* (zusammen mit der A. ophthalmica) durch das Foramen opticum in die Augenhöhle hinein, in deren

Längsachse er, S förmig gekrümmt, bis zum Bulbus oculi zieht, wo er sich ein wenig medianwärts vom hinteren Pol desselben einsenkt[1]). Vor anderen Nerven ist der N. opticus durch den complicirten Bau seiner Scheide ausgezeichnet, an welcher man ein sehr derbes äusseres Neurilemm als Fortsetzung der Dura, ein sehr zartes mittleres Neurilemm als Fortsetzung der Arachnoidea und ein wiederum derberes inneres Neurilemm als Fortsetzung der Pia mater unterscheidet. Zwischen diesen drei Hüllen sind lymphatische intervaginale Räume gelegen, welche mit dem Subdural- und Subarachnoidealraum communiciren. Nach dem Eintritt in die Retina verlieren die Opticusfasern ihr Nervenmark, so dass sie durchsichtig werden und somit die Lichtstrahlen ungehindert zu den Licht percipirenden Elementen des Auges, den Stäbchen und Zapfen, passiren lassen.

Der Ursprung der Sehnervenfasern im Gehirn ist hauptsächlich durch 2 Wurzeln gegeben, von denen sich die eine jederseits durch den Seitenarm und das Corpus geniculatum mediale bis zu vorderen Vierhügeln verfolgen lässt, während die andere aus dem Pulvinar und Corpus geniculatum laterale des Sehhügels hervorgeht. Beide Wurzeln sind im Tractus opticus vereinigt.

III. N. oculomotorius.

Der *N. oculomotorius* entspringt jederseits aus einem Kern von multipolaren Ganglienzellen, welcher in der unteren (ventralen) Wand des Aquaeductus Sylvii etwa in der Höhe des vorderen Vierhügelpaares gelegen ist[2]). Die vereinigten Fasern des Nerven kommen an der medialen Seite der Pedunculi cerebri zum Vorschein und treten jederseits nahe dem Proc. clinoideus posterior in die obere Wand des Sinus cavernosus ein. Hierauf dringt der Nerv zuerst durch die Fissura orbitalis superior, dann durch die Ursprungssehne des M. rectus externus in die Augenhöhle und spaltet sich endlich in einen oberen und einen unteren Ast, zwischen denen der N. naso-ciliaris (vom I. Ast des Trigeminus) nach vorn und medianwärts hindurchtritt.

Der obere Ast versorgt den M. rectus oculi sup. und M. levator palpebrae superioris, während der untere Ast zu allen übrigen inneren Augenmuskeln geht, mit Ausnahme des M. rectus ext. und M. obliquus sup., welche ihre eigenen Nerven empfangen. Von dem unteren Ast des N. oculomotorius entspringt die kurze Wurzel,

[1]) Diese S förmige Krümmung ist im hinteren Abschnitt des Nerven mit der Convexität, im vorderen Abschnitt mit der Concavität nach lateralwärts gerichtet.

[2]) Nach Schwalbe tritt noch eine zweite laterale Wurzel aus den Bündeln des Pedunculus hervor, welche sehr dünn ist und möglicherweise sensible Fasern enthält, welche weiterhin wahrscheinlich vom Oculomotorius zur Pia mater nach rückwärts verlaufen.

die *Radix brevis* des Ganglion ciliare[1]) und senkt sich in den hinteren unteren Theil des letzteren ein.

Der *N. oculomotorius* ist ein rein motorischer Nerv, denn selbst diejenigen Fasern, welche durch die Radix brevis zum *Ganglion ciliare* und von diesem Ganglion aus durch die *Nn. ciliares breves* zum Bulbus oculi gelangen, versorgen in dem letzteren Muskeln, und zwar: 1) den Verengerer der Pupille, *M. sphincter pupillae*, und 2) den Brücke'schen Muskel, *M. ciliaris* s. *tensor chorioideae*, welcher durch seine Contraction die Accommodation des Auges für die Nähe zu Stande bringt.

IV. N. trochlearis.

Der Kern des Rollmuskelnerven, *N. trochlearis*, liegt dicht neben dem vorigen in der unteren (ventralen) Wand des Aquaeductus Sylvii etwa in einer Höhe, welche der Grenze zwischen den vorderen und hinteren Vierhügeln entspricht. Die Trochleariswurzel wendet sich hierauf bogenförmig nach dorsalwärts, wo sie an der oberen (dorsalen) Wand des Aquaeductus zwischen den Vierhügeln und dem Velum medullare anterius heraustritt. Von der Ursprungsstelle aus verläuft der Nerv (der dünnste aller Hirnnerven) zunächst lateral von den Pedunculi cerebri nach vorn und senkt sich alsdann in die Dura mater etwas medianwärts von derjenigen Stelle ein, an welcher sich die vordere Spitze des Tentorium befindet. Hierauf zieht der N. trochlearis in der oberen Wand des Sinus cavernosus und durch die Fissura orbitalis sup. zur Augenhöhle hinein und gelangt zu dem einzigen Muskel, den er versorgt, dem M. obliquus oculi sup. s. trochlearis, von welchem der Nerv auch seinen Namen hat.

Die vier Hirnnerven, welche in der Wand des Sinus cavernosus gelegen sind und alsdann durch die Fissura orbitalis superior in die Augenhöhle gelangen, sind folgendermassen zu einander gelegen. In der oberen Wand des Sinus cavernosus nimmt der III. Hirnnerv, der *N. oculomotorius*, den höchstgelegenen Platz ein. Ebenfalls in der oberen Wand, aber etwas mehr lateral, zieht der IV. Hirnnerv, der *N. trochlearis*, nach vorn. An den letzteren schliessen sich, schon in der lateralen Wand des Sinus cavernosus gelegen, der VI. Hirnnerv, *N. abducens*, und der erste Ast des V. Hirnnerven, des *N. trigeminus*, an. Der Abducens liegt allerdings strenggenommen nicht in der Seitenwand des Sinus, sondern medianwärts von der letzteren, indem er ebenso wie die Carotis int. von dem venösen Blute des Sinus cavernosus

[1]) Nach Schwalbe ist das *Ganglion ciliare* eigentlich als ein Spinalganglion des N. oculomotorius aufzufassen. Doch soll dasselbe (wie in den meisten anatomischen Handbüchern) der bequemeren Beschreibung wegen erst beim N. trigeminus näher geschildert werden.

umspült wird. In Zahlen ausgedrückt, würden die vier Hirnnerven also von oben und medianwärts nach unten und lateralwärts in der Reihenfolge III, IV, VI und V gelegen sein. Weiter nach vorn (dicht vor der Fissura orbitalis sup.) findet jedoch eine Kreuzung dieser Nerven in der Weise statt, dass die mit einem T beginnenden Nerven, d. h. der Trigeminus und Trochlearis am höchsten liegen, indem sie dicht neben einander in sagittaler Richtung (der N. trochlearis medial, der N. trigeminus lateral) über die beiden anderen Nerven hinwegziehen. Es ist deswegen von Wichtigkeit bei der Präparation der Augenhöhlennerven zuerst mit dem N. trochlearis oder N. trigeminus zu beginnen, wenn man es vermeiden will, den N. oculomotorius und N. abducens zu durchschneiden.

V. N. trigeminus.

Der *N. trigeminus* entsteht mit einer kleineren motorischen und einer grösseren sensiblen Wurzel. Die motorische Wurzel besitzt ihren Kern dicht vor dem lateralen Winkel des IV. Ventrikels. Die sensible Wurzel bezieht ihre Fasern zum Theil von einem Kern lateralwärts von dem vorigen, zum Theil (mittelst der aufsteigenden Wurzel) vom Hinterhorn des Rückenmarks, zum Theil (nach Meynert) vom Kleinhirn. Beide Wurzeln brechen alsdann, zum N. trigeminus vereinigt, zwischen den Fasern der Varolsbrücke hindurch, dort wo dieselbe in die Crura cerebelli ad pontem überzugehen anfängt. Der N. trigeminus tritt weiterhin oberhalb der Spitze der Schläfenbeinpyramide unter die Dura mater, wo sich für ihn ein grösserer Raum, das *Cavum Meckelii*, befindet, welches in seiner Lage der beim Schläfenbein erwähnten Impressio trigemini entspricht. Hier im Cavum Meckelii bildet der Nerv eine mit Ganglienzellen versehene Anschwellung, das *Ganglion semilunare* s. *Gasseri*, von welchem drei Aeste ausgehen, die man (nach der Richtung, welche sie einschlagen) als ersten Ast oder *Ramus ophthalmicus*, als zweiten Ast oder *Ramus supramaxillaris* und endlich als dritten Ast oder *Ramus inframaxillaris* bezeichnet hat.

Ein jeder von diesen drei Aesten sendet nun einen sehr feinen rückläufigen Zweig, *N. recurrens*, in die Schädelhöhle hinein, dem die Aufgabe zufällt, einen bestimmten Bezirk der Dura mater mit sensiblen Fasern zu versorgen. Der Recurrens des ersten Trigeminusastes (auch als *N. tentorii* s. *N. recurrens Arnoldi* bezeichnet) entspringt vor dem Eintritt des ersten Astes in die Fiss. orbitalis sup. und hat insofern einen eigenthümlichen Verlauf, als er sich an den N. trochlearis anlegt und in der Scheide dieses Nerven von vorn nach hinten verläuft, um zuletzt den Trochlearis wieder zu verlassen und im Tentorium und den Wandungen der nahe gelegenen Sinus zu enden. Der Recurrens des zweiten Trigeminusastes entspringt von dem letzteren ebenfalls noch in der Schädelhöhle, schliesst sich an den vorderen Ast der A. meningea media und versorgt in

Begleitung des letzteren die Dura mater an dem vorderen und oberen Theile des Schädels. Der Recurrens des dritten Trigeminusastes (auch als *N. spinosus* bezeichnet) entspringt im Gegensatz zu den beiden anderen erst ausserhalb der Schädelhöhle und geht mit der A. meningea media durch das Foramen spinosum in dieselbe hinein. Indem er den vorderen und hinteren Ast dieser Arterie begleitet und mit dem vorigen Nerven anastomosirt, giebt er feine Zweige zur Dura, ferner durch die Sut. petro-squamosa zur Auskleidung der Cellulae mastoideae, endlich (nach Luschka) auch in die Substanz des Keilbeins hinein. Es sei hier der Vollständigkeit wegen gleich erwähnt, dass die Dura mater der hinteren Schädelgrube von einem rückläufigen Zweige des N. vagus versorgt wird, den man als *R. meningeus n. vagi* bezeichnet hat[1]).

Ein jeder von den drei Aesten des N. trigeminus steht fernerhin während seines Verlaufes noch mit einem besonderen Ganglion in Zusammenhang, in welches jedoch auch Zweige von anderen Hirnnerven eintreten. Das Ganglion des ersten Trigeminusastes ist das *Ganglion ciliare*, welches innerhalb der Augenhöhle gelegen ist. Das Ganglion des zweiten Trigeminusastes wird als *Ganglion nasale* s. *spheno-maxillare* bezeichnet, weil es nahe der Nasenhöhle in die Fissura spheno-maxillaris eingebettet ist. Das Ganglion des dritten Trigeminusastes heisst *Ganglion oticum*, weil dasselbe dicht unter dem Foramen ovale, also in der Nähe des Ohres, seinen Sitz hat.

Erster Ast des Trigeminus.

Der erste Ast des Trigeminus, *R. primus* s. *ophthalmicus*, theilt sich gewöhnlich schon vor dem Eintritt in die Fissura orbitalis sup. in drei weitere Zweige, welche man als: 1) *N. supraorbitalis*, 2) *N. lacrymalis*, 3) *N. naso-ciliaris* von einander unterschieden hat.

1. Der *N. supraorbitalis*, rein sensibel, verläuft auf dem M. levator palpebrae superioris dicht unter dem Periost der Orbita mit der A. und V. supraorbitalis nach vorn und tritt durch die Inc. supraorbitalis zur Stirn. Seine Endverzweigungen erstrecken sich jedoch nach Durchbohrung des M. frontalis über das Stirn- und Scheitelbein bis in die Nähe des Hinterhauptbeins, indem sie die Haut dieser Gegend versorgen[2]). Als Zweige des N. supraorbitalis sind zu nennen:

---

[1]) Alle eben erwähnten *Nn. recurrentes* sind von dem älteren Arnold entdeckt worden, doch pflegt man nur den erstgenannten als *N. recurrens Arnoldi* zu bezeichnen.

[2]) Der Verbreitungsbezirk des *N. supraorbitalis* entspricht also jenem Theile der behaarten Kopfhaut, welcher so häufig den Sitz vorzeitiger Kahlköpfigkeit darstellt.

a) der *N. frontalis* tritt durch die gleichnamige Incisur des Stirnbeins (also medial von dem N. supraorbitalis) in Begleitung der A. und V. frontalis heraus und versorgt in Folge dessen den mehr medial gelegenen Theil der Stirnhaut mit sensiblen Fasern, insoweit die letztere nicht von dem Hauptstamm des N. supraorbitalis versorgt wird[1]).

b) Der *N. supratrochlearis* tritt oberhalb der Trochlea des M. obliquus sup. zur Augenhöhle heraus und sendet einem kleinen Hautbezirk am medialen Augenwinkel und oberen Augenlide sensible Fasern zu.

2. Der *N. lacrymalis* zieht in Begleitung der A. und V. lacrymalis ziemlich dicht unter dem Periost (etwa an der Grenze zwischen oberer und lateraler Orbitalwand) zur Thränendrüse hin, welche er mit secretorischen Fasern versorgt. Ausserdem treten verschiedene Zweige des N. lacrymalis zum Theil durch die Thränendrüse, zum Theil neben derselben aus der Augenhöhle heraus, um den lateralen Theil des oberen Augenlides nebst dem lateralen Augenwinkel mit sensiblen Fasern zu versorgen. Ein anderer Zweig des N. lacrymalis bildet eine Anastomose mit dem N. subcutaneus malae welche zwischen dem M. rectus ext. und der lateralen Wand der Orbita gelegen ist. In dieser Anastomose sollen vom N. subcutaneus malae ebenfalls secretorische Fasern zur Thränendrüse ziehen. Doch wird von verschiedenen Autoren auch dem Sympathicus eine secretorische Wirkung auf letzteres Organ zugeschrieben.

3. Der *N. naso-ciliaris*, rein sensibel, ist so bezeichnet, weil er die Nasenhöhle und durch die Nn. ciliares den Augapfel versorgt. Nachdem der Nerv die Ursprungsehne des M. rectus ext. durchbohrt hat, zieht er zunächst zwischen dem oberen und unteren Ast des Oculomotorius, hierauf über dem N. opticus (zwischen ihm und dem M. rectus sup.) zur medialen Wand der Orbita hin. Hier verläuft er neben der A. ophthalmica etwa in einer Verbindungslinie zwischen dem For. ethmoidale ant. und post. nach vorn, um sich schliesslich in seine beiden Endzweige, den *N. infratrochlearis* und *N. ethmoidalis* zu spalten. Die Zweige des Naso-ciliaris sind:

a) Die lange Wurzel, *Radix longa*, zum oberen Theile des Ganglion ciliare, in welches dieselbe von hinten eintritt, und

---

[1]) In vielen Handbüchern findet man die Bezeichnungen *N. supraorbitalis* und *N. frontalis* identisch gebraucht; indessen ist es richtiger, nach dem Vorgang von Henle den mit der A. supraorbitalis verlaufenden Hauptstamm als *N. supraorbitalis* zu bezeichnen und unter der Bezeichnung *N. frontalis* nur den kleinen Zweig zu verstehen, welcher die A. frontalis begleitet.

welchem sie sensible Fasern für den Bulbus oculi zuführt (s. weiter unten).

b) Ein oder zwei *Nn. ciliares longi* verlaufen längs der medialen Seite des N. opticus zum Augapfel, in dessen hinteren Abschnitt sie eintreten. Nach Durchbohrung der Sclera ziehen diese Nerven zwischen Sclera und Chorioidea zum vordersten Theil des Bulbus, indem sie schliesslich die Cornea mit sensiblen Fasern versehen.

c) Der *N. spheno-ethmoidalis* (Luschka) ist ein kleiner inconstanter Nerv, welcher mit der A. und V. ethmoidalis post. durch das For. ethmoidale post. in die Nasenhöhle dringt und dort — wie dies in seinem Namen liegt — die hinteren Siebbeinzellen und die Keilbeinhöhle mit sensiblen Fasern versorgt.

d) Der *N. ethmoidalis* (ebenfalls rein sensibel) geht mit der A. und V. ethmoidalis ant. durch das For. ethmoidale ant. zuerst in die Schädelhöhle und alsdann durch die Lam. cribrosa in die Nasenhöhle hinein. Hier giebt er ab: α) einen *R. lateralis* zur Schleimhaut der Siebbeinmuscheln (wahrscheinlich auch der Stirnhöhlen und vorderen Siebbeinzellen); β) einen *R. medialis* zum vorderen oberen Theile der Nasenscheidewand; γ) den *R. anterior*, welcher in einer kleinen Furche an der hinteren Fläche des Nasenbeins (s. S. 32) bis zur Haut des Nasenrückens und der Nasenspitze hinzieht.

e) Der *N. infratrochlearis* geht unterhalb der Trochlea des M. obliquus sup. aus der Augenhöhle heraus und versorgt die Gegend des medialen Augenwinkels (auch Thränensack und Conjunctiva) mit sensiblen Fasern.

Die Verzweigungen des ersten Trigeminusastes sind also sämmtlich sensibler Natur — abgesehen von dem *N. lacrymalis*, welcher wahrscheinlich mit einem Theil seiner Fasern auch die Thränendrüse versorgt.

Das *Ganglion ciliare* (s. auch die Anm. S. 285) liegt in dem spitzen Winkel, welchen der N. opticus mit dem M. rectus externus bildet, d. h. also lateral von dem N. opticus, und ist ein grauröthliches, etwas durchscheinendes plattes Knötchen von nahezu vierseitiger Form. Die von hinten in das Ganglion eintretenden Nerven werden als Wurzeln desselben bezeichnet und folgendermassen unterschieden:

1. Die *Radix brevis* vom N. oculomotorius ist kurz und dick, tritt in den hinteren unteren Winkel des Ganglion ein und führt

demselben motorische Nervenfasern zu, welche den M. sphincter pupillae und M. tensor chorioideae innerviren (s. S. 285).

2. Die *Radix media* s. *sympathica* kommt von dem sympathischen Geflecht, welches die A. carotis interna umspinnt. Diese Wurzel ist wohl nur sehr selten makroskopisch durch Präparation darzustellen, so dass es den Eindruck macht, als ob dieselbe für gewöhnlich gänzlich fehlt. Indessen ist diese Thatsache darauf zurückzuführen, dass die Wurzel fast immer statt aus einem stärkeren aus mehreren schwachen Fäden besteht, welche einzeln nicht mehr leicht wahrnehmbar sind. Die Radix media senkt sich ebenfalls in den hinteren Theil des Ganglion ein und besteht aus Sympathicusfasern, welche weiterhin den M. dilatator pupillae versorgen.

3. Die *Radix longa* vom N. naso-ciliaris tritt in den hinteren oberen Theil des Ganglion ein und führt dem Bulbus oculi sensible Fasern zu.

Aus dem vorderen Theil des Ganglion ciliare brechen als Aeste desselben 3—6 *Nn. ciliares breves* hervor, welche in der Umgebung des Opticus zum Bulbus oculi verlaufen und wie die Nn. ciliares longi zwischen Sclera und Chorioidea (in der sogen. Lamina suprachorioidea) unter Bildung eines vielverzweigten Plexus nach vorn ziehen, um in dem Corpus ciliare, der Iris und Cornea zu enden. Auch die Arterien der Chorioidea erhalten von diesem Plexus Zweige. Die Nn. ciliares breves führen gemischte Fasern, welche sich aus den drei Wurzeln des Ganglion zusammensetzen.

Zweiter Ast des Trigeminus.

Der zweite Ast des Trigeminus, *R. secundus* s. *supramaxillaris*, geht durch das For. rotundum aus der Schädelhöhle und theilt sich in der Fiss. spheno-maxillaris in drei Zweige, nämlich: 1) den *N. infraorbitalis*; 2) den *N. subcutaneus malae*, der jedoch vielfach erst innerhalb der Augenhöhle von dem N. infraorbitalis entspringt und dem zu Folge auch als Zweig des letzteren beschrieben ist; 3) die *Nn. pterygo-palatini* s. *spheno-palatini*.

1. Der *N. infraorbitalis* (gänzlich aus sensiblen Fasern zusammengesetzt) verläuft durch die Fissura orbitalis inf. nach der Augenhöhle und gelangt hier zuerst in den Sulcus und dann in den Canalis infraorbitalis, durch dessen vordere Mündung er zur Gesichtshaut tritt. Der Nerv wird von der A. und V. infraorbitalis begleitet, deren Zweige sich ebenfalls an die gleichnamigen Zweige dieses Nerven anschliessen. Die Aeste des N. infraorbitalis sind:

a) Feine *Rr. gingivales* und *buccales* verlaufen zum Theil an der Aussenfläche des Oberkiefers, zum Theil als Zweige der folgenden

Nerven durch kleine Knochencanälchen zum Zahnfleisch und zur Wangenschleimhaut.

b) Die hinteren, mittleren und vorderen Oberkiefernerven, *Nn. alveolares superiores posteriores*, *medii* und *anteriores*, verlaufen in den nach ihnen benannten Canälchen des Oberkieferbeins (s. S. 36) bis zu den Zahnwurzeln, welche sie in Form eines Geflechtes, des sogen. *Plexus dentalis*, umspinnen. Von diesem Plexus treten die oberen Zahnnerven, *Nn. dentales superiores*, in die Zahnwurzeln. Die *Nn. alveolares supp. postt.* versorgen auf diese Weise die Molarzähne (wahrscheinlich auch die Schleimhaut der Highmorshöhle), die *Nn. alveolares supp. medii* die Praemolarzähne und die *Nn. alveolares supp. antt.* die Eck- und Schneidezähne des Oberkiefers. Von den letztgenannten Nerven trennt sich ein *R. nasalis* ab, um die Nasenschleimhaut in der Nähe der Mündung des Thränenganges zu versorgen. Nach Bochdalek sollte in den vordersten Theil des Plexus dentalis das kleine *Ganglion supramaxillare* eingeschaltet sein; indessen konnte ein solches Ganglion von Arnold und Henle hier nicht aufgefunden werden.

c) Die Gesichtsäste, *Rr. faciales*, des N. infraorbitalis entspringen nach dem Austritt desselben aus dem Canalis infraorbitalis und gehen als *Nn. palpebrales inferiores* zum unteren Augenlid, als *Nn. nasales subcutanei* zur Haut an der Seitenfläche der Nase und als *Nn. labiales superiores* zur Haut der Oberlippe. Die letzteren bilden mit den Zweigen des N. facialis ein Geflecht, welches man als *Pes anserinus minor* oder auch als *Plexus infraorbitalis* bezeichnet hat.

2. Der *N. subcutaneus malae* s. *zygomaticus* (*N. orbitalis* von Henle) tritt in Begleitung der gleichnamigen Arterie und Vene durch die Fiss. orbitalis inferior in die Augenhöhle und dringt alsdann in den Canalis zygomaticus des Jochbeins ein (s. S. 33), wo er sich in den *N. zygomatico-facialis* und *N. zygomatico-temporalis* spaltet. Der N. zygomatico-facialis tritt durch den gleichnamigen Canal an der Gesichtsfläche des Jochbeins, der N. zygomatico-temporalis durch den gleichnamigen Canal an der Schläfenfläche des Jochbeins hervor. Beide Nerven versorgen kleine Hautbezirke der Wangen- und Schläfengegend mit sensiblen Fasern. Innerhalb der Augenhöhle geht der N. subcutaneus malae mit dem N. lacrymalis eine constante Anastomose ein, welche dem letzteren secretorische Fasern für die Thränendrüse zuführen soll (s. S. 288).

3. Die *Nn. pterygo-palatini* (auch als *Nn. spheno-palatini* s. *palatini descendentes* bezeichnet) sind gewöhnlich in doppelter Zahl vor-

handen und steigen durch den Canalis pterygo-palatinus mit den gleichnamigen Blutgefässen zum Gaumen hinab. Schon in diesem Canal erfolgt eine Theilung dieser Nerven in folgende drei Zweige:

a) Der *N. palatinus anterior* tritt durch das For. pterygo-palatinum heraus und theilt sich in mehrere Zweige, welche die Gaumenschleimhaut mit sensiblen Fasern versehen. Noch aus dem Can. pterygo-palatinus schickt der N. palatinus ant. die *Nn. nasales inferiores* (*Nn. nasales inff. laterales*) durch Knochencanälchen in die Nasenhöhle, wo sie die Schleimhaut der unteren Muschel und der beiden unteren Nasengänge mit sensiblen Fasern versorgen.

b) Der *N. palatinus lateralis* (ebenfalls sensibel) geht durch einen der Canales palatini postt. (s. S. 41) zur Schleimhaut der Tonsille und des Gaumensegels.

c) Der *N. palatinus posterior* geht wie der vorige durch einen der Canales palatini postt. hindurch und versorgt mit motorischen Fasern (aus dem *N. petrosus superf. major* s. u.) sämmtliche Gaumenmuskeln mit Ausnahme des M. tensor veli palatini.

Das *Ganglion nasale* (*spheno-palatinum*, *spheno-maxillare*, *Meckelii*) wird von den Nn. pterygo-palatini vollständig durchsetzt und ist in der Fiss. spheno-maxillaris gelegen.

Als Wurzeln des Ganglion muss man folgende Zweige betrachten:

1) den oberhalb des Ganglion gelegenen Theil der *Nn. pterygo-palatini*;

2) den *N. Vidianus*, welcher sich aus dem *N. petrosus superficialis major* und dem *N. petrosus profundus major* (s. Fig. 1 S. 29) zusammensetzt und sich durch den Can. Vidianus hindurchtretend, von hinten her in das Ganglion einsenkt.

Der *N. petrosus superficialis major* kommt vom Ganglion geniculi des N. facialis und geht zum Ganglion nasale, durch welches seine Fasern hindurchtreten, um in der Bahn der Nn. pterygo-palatini zum Gaumen zu gelangen, wo sie in Gestalt des oben beschriebenen N. palatinus post. sämmtliche Gaumenmuskeln (mit Ausnahme des M. tensor veli palatini) versorgen.

Der *N. petrosus profundus major* kommt vom sympathischen Geflecht der Carotis interna, und seine Fasern gehen vielleicht durch das Ganglion nasale zu den Drüsen der Nasenschleimhaut hin.

Als Aeste des Ganglion nasale müssen folgende Nervenzweige bezeichnet werden:

1) der unterhalb des Ganglion gelegene Theil der *Nn. pterygo-palatini* (s. oben);

2) die *Nn. spheno-ethmoidales* (*Rr. orbitales*) stellen nach Luschka zwei bis drei feine sensible Zweige dar, welche durch die Fiss. orbitalis inf. in die Augenhöhle und hierauf mit der A. und V. ethmoidalis post. (sowie mit dem N. spheno-ethmoidalis vom ersten Ast des Trigeminus) durch das For. ethmoidale post. zu den hinteren Siebbeinzellen und zur Keilbeinhöhle gehen.

3) die *Nn. nasales superiores* (*Nn. nasales supp. laterales*) gehen in Begleitung der gleichnamigen Blutgefässe durch das For. sphenopalatinum in die Nasenhöhle hinein und versorgen die Schleimhaut in der Gegend der beiden oberen Muscheln mit sensiblen Zweigen.

Feine Zweige, die *Rr. pharyngei*, ziehen von diesen Nerven aus zwischen Keilbeinkörper und Proc. sphenoidalis des Gaumenbeins zur Schleimhaut des Pharynxgewölbes hin.

4) die *Nn. septi narium* gehen wie die vorigen mit den gleichnamigen Gefässen durch das For. spheno-palatinum in die Nasenhöhle hinein und gelangen alsdann zur Nasenscheidewand, welche sie ebenfalls mit sensiblen Zweigen versehen. Unter den Nn. septi narium ist durch seine Stärke der *N. naso-palatinus Scarpae* ausgezeichnet, welcher in einer besonderen Furche des Vomer bis zum Canalis incisivus nach abwärts zieht und in dem letzteren mit dem vorderen Zweig der Nn. pterygo-palatini (s. S. 292) anastomosirt.

Der zweite Ast des N. trigeminus ist also seiner Hauptmasse nach ein sensibler Nerv; die wenigen motorischen Fasern, welche ihm beigemischt sind, werden ihm durch den *N. petrosus superficialis major* vom Facialis aus zugeführt.

Dritter Ast des Trigeminus.

Der dritte Ast des Trigeminus, *R. tertius* s. *inframaxillaris*, verlässt die Schädelhöhle durch das For. ovale und theilt sich hierauf in den oberen Ast, *R. superior s. N. crotaphitico-buccinatorius* (κροταφη die Schläfe), welcher im Wesentlichen motorische, und den unteren Ast, *R. inferior*, welcher im Wesentlichen sensible Fasern enthält.

I. R. superior s. N. crotaphitico-buccinatorius.

Der *N. crotaphitico-buccinatorius* giebt ausser Zweigen für sämmtliche Kaumuskeln als einzigen sensiblen Nerven den *N. buccinatorius* ab. Seine Zweige, welche stets von den gleichnamigen Blutgefässen (aus der A. und V. maxillaris int.) begleitet sind, heissen folgendermassen:

1. Der *N. massetericus* geht über dem M. pterygoideus ext., dann durch die Inc. semilunaris des Unterkiefers zum M. masseter hin.

2. Die *Nn. temporales profundi* (gewöhnlich doppelt oder dreifach) verlaufen zuerst dicht unter dem Planum infratemporale (s. S. 21), dann auf dem Planum temporale nach aufwärts zum M. temporalis hin.

3. Der *N. pterygoideus externus* (ebenfalls für den gleichnamigen Muskel bestimmt) entspringt meist von dem N. buccinatorius, während der letztere den M. pterygoideus ext. durchsetzt.

4. Der *N. pterygoideus internus* entspringt an der medialen Seite des Hauptstammes und senkt sich in die mediale Seite des M. pterygoideus int. ein.

5. Der *N. buccinatorius* (der einzige sensible Nerv dieser Gruppe) durchbohrt entweder den M. pterygoideus ext. oder geht unter demselben hindurch, um sich zwischen letzterem Muskel und dem M. temporalis zur Aussenfläche des M. buccinator zu begeben, in dessen Fascie er eingelagert ist. Seine Zweige durchbohren grösstentheils den M. buccinatorius, ohne ihn zu versorgen[1]), und gelangen zur Schleimhaut der Mundhöhle. Andere Zweige ziehen zur Haut der Backe und des Mundwinkels und anastomosiren mit Zweigen des N. facialis.

II. R. inferior.

Der *R. inferior* des dritten Trigeminusastes ist im Wesentlichen sensibler Natur. Von allen seinen Zweigen ist nur der *N. mylo-hyoideus* motorisch. Ausserdem sind dem R. inferior noch secretorische und Geschmacksfasern beigemischt (s. den *N. auriculo-temporalis* und *N. lingualis*). Seine drei Zweige sind:

1. Der *N. auriculo-temporalis* entspringt gewöhnlich mit zwei Wurzeln, welche die A. meningea media umfassen. Er zieht zunächst an der medialen Fläche des M. pterygoideus ext. über der A. maxillaris int. nach unten und hinten, dann hinter dem Unterkieferhalse nach lateralwärts, endlich vor dem Ohr und dicht hinter der A. und V. temporalis superf. nach aufwärts, mit deren Verzweigungen er sich schliesslich an der Haut der Schläfe verästelt. Von ihm gehen folgende Nebenzweige aus:

a) Feine sensible *Rr. articulares* zum Kiefergelenk.

b) Eine constante Anastomose mit dem *Ganglion oticum*; diese Anastomose führt dem N. auriculo-temporalis von dem eben ge-

[1]) Der M. buccinatorius wird nach Henle, Schwalbe u. A. ebenso wie alle übrigen Gesichtsmuskeln ausschliesslich vom *N. facialis* versorgt. Nur Hyrtl vindicirt dem N. buccinatorius theilweise motorische Fasern für den eben genannten und einzelne andere Gesichtsmuskeln.

genannten Ganglion secretorische Fasern zu, welche nach Heidenhain durch den *N. petr. superf. minor* vom *N. glosso-pharyngeus* herkommen (s. Fig. 1 S. 29 u. S. 302) und

c) durch die *Rr. parotidei* des N. auriculo-temporalis zur Ohrspeicheldrüse ziehen.

d) Eine constante Anastomose mit dem *N. facialis*, welche den Zweigen des letzteren sensible Fasern zuführt.

e) *Nn. meatus auditorii externi*, sensibel, durchbohren den Gehörgang an der Grenze zwischen dem knorpligen und knöchernen Theil und versorgen die Innenhaut an der vorderen und oberen Wand desselben. Ein *N. tympani* geht längs der oberen Wand des Gehörgangs zum Trommelfell.

f) Die *Nn. auriculares anteriores*, sensible Zweige zur Haut am vorderen Rand des Ohres.

g) Der Endast, *N. temporalis superficialis*, verläuft mit der gleichnamigen Arterie zur Haut der Schläfe, welche von seinen Zweigen mit sensiblen Fasern versehen wird.

2. Der *N. alveolaris inferior* s. *mandibularis* verläuft zunächst zwischen beiden Mm. pterygoidei, dann zwischen dem Unterkiefer und dem Lig. laterale int. desselben in Begleitung der gleichnamigen Arterie und Vene (aus der A. und V. maxillaris int.) zum Can. mandibularis, welchen er seiner ganzen Länge nach durchzieht, um schliesslich als *N. mentalis* zum Gesicht zu gelangen. Auf diesem Wege giebt der Nerv folgende von den Zweigen der eben genannten Blutgefässe begleitete Nebenzweige ab:

a) Der *N. mylo-hyoideus*, gänzlich motorisch, verläuft an der unteren Fläche des M. mylo-hyoideus im Sulcus mylo-hyoideus des Unterkiefers und versorgt den M. mylo-hyoideus und den vorderen Bauch des M. digastricus mandibulae[1]).

b) Die *Nn. dentales inferiores*, sensibel, gehen innerhalb des Unterkiefercanals zu den Zähnen, deren Wurzeln sie vorher mittelst eines Geflechtes, des *Plexus dentalis inferior*, umspinnen. Feine *Rr. gingivales* gehen durch die Knochensubstanz zum Zahnfleisch des Unterkiefers.

c) Der Endast, *N. mentalis*, ebenfalls sensibel, theilt sich bald nach seinem Austritt aus dem For. mentale in eine Anzahl von Zweigen für die Haut des Kinns und der Unterlippe.

3. Der *N. lingualis* verläuft (vorn und medial von dem

---

[1]) Wie man sieht, werden vom *N. trigeminus* nicht allein die Kaumuskeln, welche den Kieferschluss, sondern auch die beiden Muskeln versorgt, welche hauptsächlich die Kieferöffnung bewirken.

vorigen Nerven) zunächst ebenfalls zwischen den Mm. pterygoideus ext. und int., dann zwischen letzterem Muskel und dem vorderen Rande des Unterkieferastes zum Seitenrand der Zungenwurzel, wo er von dem dicht unter der Mundschleimhaut gelegenen Ductus Whartonianus überkreuzt wird. In den Nerven senkt sich von hinten her die *Chorda tympani* ein, welche vom N. facialis herstammt und dem N. lingualis secretorische Fasern für die beiden Speicheldrüsen (die Glandula submaxillaris und sublingualis) nebst Geschmacksfasern für den vorderen Theil der Zunge zuführt. Der N. lingualis giebt ab:

a) *Rr. submaxillares*, welche der Glandula submaxillaris die aus der Chorda stammenden secretorischen Fasern zuführen. In den Verlauf dieser Zweige ist (dicht hinter der eben erwähnten Kreuzungsstelle und unterhalb des N. lingualis) das *Ganglion submaxillare* s. *linguale* eingeschaltet.

b) *Rr. sublinguales*, welche der Glandula sublingualis ebenfalls die secretorischen Chordafasern zuführen, aber auch sensible Zweige zum Zahnfleisch des Unterkiefers (*Rr. mandibulares* von Henle) und zum Boden der Mundhöhlenschleimhaut abgeben. Zweige zum Isthmus faucium, *Rr. isthmi faucium*, konnte Henle dagegen nicht auffinden.

c) Die Endäste, *Rr. linguales*, zur Zungenschleimhaut, welche im Wesentlichen sensibler Natur sind, also die Schmerzempfindungen der Zunge fortleiten. Doch sind in den Rr. linguales auch Chordafasern enthalten, welche die Geschmacksempfindungen für den vorderen Theil der Zunge vermitteln.

Das *Ganglion oticum* (*auriculare* s. *Arnoldi*) ist dicht unter dem For. ovale an die mediale Seite des dritten Trigeminusastes angeheftet und zwischen letzterem und der Tuba Eustachii gelegen.

Als Wurzeln des Ganglion oticum sind zu betrachten:

1) Verbindungszweige, durch welche das Ganglion mit dem Stamme des Trigeminus, insbesondere dem *N. pterygoideus int.* verwachsen ist. Von letzterem Nerven wird dasselbe sogar häufig durchbohrt.

2) Der *N. petrosus superficialis minor* (s. S. 29 Fig. 1), durch welchen nach Heidenhain dem Ganglion secretorische Fasern vom N. glosso-pharyngeus zugeführt werden, die zum *N. auriculo-temporalis* und durch dessen *Rr. parotidei* zur Parotis gelangen (s. S. 295).

Als Aeste des Ganglion oticum sind zu bezeichnen:

1) die soeben genannten secretorischen Verbindungszweige zum *N. auriculo-temporalis*;

2) ein motorischer Zweig zum *M. tensor tympani*;

3) ein motorischer Zweig zum *M. tensor veli palatini*.

Der dritte Ast des Trigeminus ist also ein gemischter Nerv, d. h. aus motorischen und sensiblen Fasern zusammengesetzt. Die Geschmacksfasern und secretorischen Fasern für die Speicheldrüsen, welche derselbe enthält, werden ihm durch den *N. petrosus superfic. minor* vom Glosso-pharyngeus und durch die *Chorda tympani* vom Facialis zugeführt. Indessen auch die Chordafasern gehören — wie dies weiterhin erörtert werden wird — nicht eigentlich dem Facialis an, sondern kommen vom Kern des Glossopharyngeus her, so dass also höchst wahrscheinlich die Innervation sämmtlicher Speicheldrüsen und sämmtlicher Geschmacksempfindungen sich sozusagen in einer Hand befindet, d. h. allein dem N. glossopharyngeus zusteht.

VI. N. abducens.

Der *N. abducens* entspringt von einem Kern von Ganglienzellen, welcher am Boden des IV. Ventrikels etwa in der Mitte der Rautengrube gelegen ist. Die hieraus entstehenden Wurzelfasern ziehen nach vorn und ein wenig nach abwärts, um am hinteren (unteren) Rande der Varolsbrücke herauszutreten. Zwischen der Spitze der Schläfenbeinpyramide und dem lateralen Rand des Dorsum ephippii (medianwärts vom Trigeminus) bohrt sich der Nerv alsdann in die Dura mater ein und zieht zunächst durch den Sinus cavernosus (in der Nähe seiner lateralen Wand), dann durch die Fiss. orbitalis sup. in die Augenhöhle hinein. Nachdem er den Ursprung des M. rectus externus durchbohrt hat, senkt er sich in die mediale Fläche dieses Muskels ein und versorgt denselben ausschliesslich. Abgesehen von einigen feinen Verbindungszweigen mit dem sympathischen Geflecht der Carotis int. ist der N. abducens also als rein motorischer Nerv zu bezeichnen.

VII. N. facialis.

Der Gesichtsnerv, *N. facialis*, entspringt von einem Kern, welcher nach vorn und ein wenig lateralwärts von dem Abducenskern gelegen ist. Die Nervenwurzel, welche aus diesem Kern hervorgeht, hat die Form eines Hufeisens, dessen Convexität dorsalwärts gerichtet und in dessen Concavität der Abducenskern gelegen ist. Nach Bildung dieser hufeisenförmigen Schleife tritt der Nerv an der Grenze zwischen Brücke und Brückenschenkel dicht neben dem Flocculus aus der Hirnsubstanz heraus. Lateralwärts von dem Facialis (dicht neben dem

letzteren) kommt auch der N. acusticus an der Hirnbasis zum Vorschein.

Die beiden soeben genannten Nerven treten hierauf mit der A. und V. auditiva int. in den Porus acusticus int. ein und trennen sich alsdann, indem der Acusticus zum Labyrinth zieht, während der Facialis in den Fallopischen Canal des Schläfenbeins eintritt. Der N. facialis verläuft in diesem Canal zunächst (dicht oberhalb der Uebergangstelle des Vestibulum in die Schnecke) nach vorn und lateralwärts, um in der Gegend des Hiatus spurius eine knieförmige Umbeugung zu bilden, in welcher das *Ganglion geniculi* gelegen ist. Von dem Knie zieht der Nerv zunächst dicht über der Fenestra ovalis nach hinten und lateralwärts, hierauf im Bogen nach abwärts, um das Schläfenbein durch das For. stylo-mastoideum zu verlassen. Nach seinem Austritt aus dieser Oeffnung dringt der N. facialis in die Substanz der Parotis ein und verläuft in der letzteren lateral von der Carotis ext. zum Gesicht, wo er sich bald in zwei grössere Aeste, den *R. temporo-facialis* und *R. cervico-facialis*, spaltet. Die Zweige dieser beiden Hauptäste bilden vermittelst zahlreicher Anastomosen unter einander ein Geflecht, welches grösstentheils in der Parotis gelegen ist und als *Pes anserinus major* (*Plexus parotideus*) bezeichnet wird.

Die Aeste des N. facialis kann man in zwei Gruppen eintheilen, nämlich in Aeste, welche während seines Verlaufes im Schläfenbein, und in Aeste, welche nach seinem Austritt aus demselben entspringen.

Facialisäste während seines Verlaufes im Schläfenbein.

1. Der *N. intermedius* (*Portio intermedia Wrisbergii*) bildet eine scheinbare Anastomose zwischen dem N. facialis und acusticus, welche innerhalb des Meatus acusticus int. gelegen ist. Die Anastomose muss deswegen als scheinbar bezeichnet werden, weil der N. intermedius nur eine Schleife zum Acusticus bildet, deren sämmtliche Fasern wieder zum Facialis zurückkehren.

Eine Anzahl von neueren Untersuchungen machen es wahrscheinlich, dass der N. intermedius vom Glosso-pharyngeuskern herkommt, sich schon im Gehirn an den Facialis anlegt und mit ihm eng vereinigt an der Hirnbasis zum Vorschein kommt. Nach Bildung jener scheinbaren Anastomose mit dem Acusticus geht der N. intermedius wieder in enger Verbindung mit dem N. facialis durch den Fallopischen Canal, um schliesslich mit allen seinen Fasern in die Chorda tympani überzugehen (s. sub 5), weshalb er auch als eine zweite Wurzel des Facialis beschrieben worden ist.

2. Der *N. petrosus superficialis major* entspringt vom Ganglion geniculi des Facialis, tritt durch den Hiatus spurius canalis Fallopii heraus und verläuft hierauf in der für ihn bestimmten Furche an der vorderen oberen Fläche der Schläfenbeinpyramide bis zum For. lacerum ant. hin. Durch das letztere gelangt der Nerv in den Canalis Vidianus hinein, wo er mit dem N. petrosus profundus major zusammen den N. Vidianus bildet. Seine Fasern (s. S. 29 Fig. 1) gehen weiterhin zum Ganglion nasale und schliesslich durch das letztere hindurch in der Bahn der Nn. pterygo-palatini zum Gaumen, wo sie sämmtliche Gaumenmuskeln versorgen (mit Ausnahme des M. tensor veli palatini, welcher einen Zweig vom Ganglion oticum bekommt).

Wenn sich bei Facialislähmungen der Sitz der Erkrankung centralwärts vom Ursprung des N. petrosus superficialis major befindet, hat man in Folge dessen eine Schiefstellung des Gaumensegels mit Abweichung nach der gesunden Seite beobachtet. Ausser den eben erwähnten motorischen Fasern soll dieser Nerv noch sensible Fasern enthalten, welche in der Bahn desselben vom Ganglion nasale zum Facialis verlaufen und die Empfindlichkeit der Facialiszweige nach seinem Austritt aus dem For. stylo-mastoideum bedingen würden.

3. Eine Anastomose vom Ganglion geniculi zum *N. petrosus superficialis minor* führt diesem Nerven Fasern zu, welche wahrscheinlich in der Bahn desselben zum Ganglion oticum gelangen.

Was aus diesen Fasern wird, weiss man nicht. Man kann vermuthen, dass dieselben aus dem Ganglion in den oben erwähnten M. tensor veli palatini übergehen, so dass schliesslich alle Gaumenmuskeln vom Facialis versorgt werden würden. Oder es könnten auch durch diesen Nerven vom Facialis secretorische Parotisfasern zunächst zum Ganglion oticum und dann zum N. auriculo-temporalis gelangen.

4. Der *N. stapedius* entspringt bereits von dem absteigenden Theil des Facialis und geht durch ein kleines Knochencanälchen zu dem M. stapedius hin.

5. Die *Chorda tympani* entspringt im unteren Ende des Fallopischen Canals, zieht hierauf unter einem nach aufwärts convexen Bogen zwischen Hammer und Ambos, d. h. also nahe dem Trommelfell, durch die Paukenhöhle und tritt schliesslich durch die Fissura Glaseri heraus, um sich an den N. lingualis (s. S. 296) anzulegen. Die Chorda führt dem N. lingualis Geschmacksfasern für die vordere Hälfte der Zunge und secretorische Fasern für die Glandula submaxillaris und sublingualis zu — Fasern, welche jedoch eigentlich nicht vom Facialis, sondern wahrscheinlich durch die sub 1 erwähnte Portio intermedia von dem Glosso-pharyngeuskern herkommen.

6. Eine Anastomose mit dem *R. auricularis n. vagi* (s. S. 303) über deren Bedeutung nichts Sicheres feststeht.

Facialisäste nach dem Austritt aus dem Schläfenbein.

1. Der *N. auricularis posterior* s. *profundus* geht vom For. stylomastoideum zur vorderen Fläche des Warzenfortsatses, wo er sich in einen vorderen Zweig für die hinteren Ohrmuskeln und einen hinteren Zweig für den M. occipitalis theilt. Der Nerv ist von der A. und V. auricularis post. begleitet.

2. Der *N. stylo-hyoideus et digastricus* (von Henle als *N. styloideus* zusammengefasst) versorgt die gleichnamigen Muskeln und geht eine ziemlich constante Anastomose mit dem Glosso-pharyngeus ein.

3. Die Endäste des N. facialis strahlen von dem Pes anserinus major nach allen Theilen des Gesichtes aus und werden nach den Regionen, zu welchen sie hinziehen, als *Nn. temporales*, *Nn. zygomatici*, *Nn. buccales*, endlich als *N. subcutaneus mandibulae* und *N. subcutaneus colli superior* bezeichnet. Durch die 4 erstgenannten Zweige werden die ihnen nahe gelegenen Muskeln, also die vorderen Ohrmuskeln, der M. frontalis, der M. sphincter oculi und sämmtliche Gesichtsmuskeln, durch den *N. subcutaneus colli superior* das Platysma myoides versorgt. Der *N. subcutaneus* s. *marginalis mandibulae* hat seinen Namen daher, weil er längs des Unterkieferrandes zur Kinngegend verläuft, der *N. subcutaneus colli superior* zieht hinter dem Kieferwinkel schräg nach abwärts und vorn und wird vom Platysma bedeckt.

Der *N. facialis* ist dadurch ausgezeichnet, dass er am Gesicht mit allen dort befindlichen Aesten des Trigeminus Anastomosen eingeht, durch welche ihm sensible Fasern beigemischt werden. Er ist deswegen auch als *N. communicans faciei* bezeichnet worden. Abgesehen von den beigemischten Trigeminus- und Chordafasern ist der Nerv rein motorisch, da er die Schädelmuskeln, die Ohrmuskeln, die äusseren Augenmuskeln, die Gesichtsmuskeln und endlich das Platysma myoides versorgt. Ausserdem gehen noch motorische Facialiszweige zu den Gaumenmuskeln (cf. den N. petr. superfic. major), sowie zu dem M. stylo-hyoideus und dem hinteren Bauch des M. digastricus hin.

VIII. N. acusticus.

Der Hörnerv, *N. acusticus*, entspringt von mehreren Kernen, von denen der Hauptkern am Boden des IV. Ventrikels entsprechend dem oberen Rande der Medulla oblongata, der laterale Kern lateral von dem vorigen und dicht neben demselben, der accessorische Kern an der Austrittsstelle des Acusticus zwischen der vorderen und hinteren Wurzel dieses Nerven ge-

legen ist. An der Hirnbasis wird der N. acusticus lateralwärts vom N. facialis sichtbar. In Begleitung des Facialis und der A. und V. auditiva int. verläuft er hierauf zum Porus acusticus int., in welchem er sich nach Henle in zwei Hauptäste, den *N. vestibuli* und den *N. cochleae*, theilt.

1. Der *N. vestibuli*, welcher vor seinem Eintritt in das Labyrinth noch ein kleines *Ganglion vestibulare* (*Intumescentia ganglioformis Scarpae*) bildet, geht zum Utriculus und Sacculus des Vorhofs und zu den Ampullen der drei halbcirkelförmigen Bogengänge.

2. Der *N. cochleae* durchsetzt vor seiner Endausbreitung einen zusammenhängenden gangliösen Streifen (*Ganglion spirale*, *Habenula ganglionaris*) und übernimmt die Versorgung der Corti'schen Bogen in der Schnecke, von welcher der Nerv seinen Namen hat.

Der *N. acusticus* ist nur für die Fortleitung der Gehörsempfindungen bestimmt, indem seine Fasern sämmtlich zu den nervösen Endorganen verlaufen, welche die Schallempfindung percipiren.

IX. N. glosso-pharyngeus.

Der *N. glosso-pharyngeus* entsteht jederseits zusammen mit dem Vagus aus einer Zellenmasse, welche am Boden des IV. Ventrikels entsprechend der Ala cinerea gelegen ist. Die Wurzelfasern des Nerven treten zwischen denen des Acusticus und Vagus neben der Olive aus dem Corpus restiforme hervor. Der N. glosso-pharyngeus verlässt hierauf zusammen mit dem Vagus und Accessorius Willisii durch das For. jugulare die Schädelhöhle. Kurz vor dem Eintritt in die eben genannte Oeffnung bildet der Glosso-pharyngeus gewöhnlich zunächst das *Ganglion jugulare* (Ehrenritter'sches Ganglion), etwas weiter abwärts in der Fossula petrosa constant das *Ganglion petrosum* (*Ganglion Anderschii*) und gelangt hierauf zwischen V. jugulare int. und Carotis int. an die hintere Seite des M. stylo-pharyngeus, welchen er nicht allein versorgt, sondern auch nach abwärts begleitet. Hinter diesem Muskel ist der Nerv auch bei der Präparation am Halse leicht aufzufinden. Schliesslich tritt er im Bogen an der lateralen Seite des M. stylo-pharyngeus zur Zungenwurzel, um sich dort in seine Endzweige, die *Rr. linguales*, zu spalten. Die Aeste des Glosso-pharyngeus heissen:

1. Der *N. tympanicus* s. *Jacobsonii* (auch als Jacobson'sche Anastomose bezeichnet) geht vom Ganglion petrosum durch die untere Oeffnung des Canaliculus tympanicus in die Paukenhöhle und versorgt die Schleimhaut derselben mit sensiblen Zweigen. Unter den letzteren kann ein langer Zweig für die Tubenschleimhaut,

N. tubae Eustachianae, bis zur Rachenmündung der Tube verfolgt werden. Gewissermassen als Fortsetzung des N. tympanicus tritt der *N. petrosus superficialis minor* (s. Fig. 1 S. 29) aus der Paukenhöhle heraus, welcher alsdann zuerst an der vorderen oberen Fläche der Schläfenbeinpyramide und hierauf durch das For. lacerum ant. zum Ganglion oticum des dritten Trigeminusastes hinzieht. Der N. petrosus superf. minor führt nach den Untersuchungen von Heidenhain dem Ganglion oticum secretorische Glosso-pharyngeusfasern zu, welche durch das Ganglion zum N. auriculo-temporalis und schliesslich durch die Rami parotidei des letzteren zur Ohrspeicheldrüse gelangen. Abgesehen von der beim N. facialis S. 299 sub 3 erwähnten Anastomose, verbindet sich der N. tympanicus durch die *Nn. carotico-tympanici* mit dem sympathischen Geflecht der Carotis int. Unter den Nn. carotico-tympanici ist der oberste durch seine Stärke ausgezeichnet und deshalb als *N. petrosus profundus minor* besonders benannt worden. Vielfach ist derselbe auch nur allein vorhanden. Ueber die Bedeutung der Nn. carotico-tympanici ist nichts Sicheres bekannt.

2. Eine Anastomose mit dem *R. stylo-hyoideus et digastricus* des N. facialis, durch welche dem N. glosso-pharyngeus nach Longet und Ruedinger wahrscheinlich motorische Facialisfasern zugeführt werden, die durch den N. stylo-pharyngeus zu dem gleichnamigen Muskel gelangen.

3. Der *N. stylo-pharyngeus* zum M. stylo-pharyngeus.

4. Die *Rr. pharyngei*, wahrscheinlich sensible Zweige zur Schleimhaut des Schlundes, welche mit den Zweigen des N. vagus und sympathicus ein Geflecht, den *Plexus pharyngeus* bilden. Nach Volkmann soll auch der M. constrictor pharyngis medius durch diese Zweige vom Glosso-pharyngeus innervirt werden.

5. Die *Rr. tonsillares*, sensible Zweige zur Schleimhaut der Mandeln und Gaumenbögen.

6. Die *Rr. linguales* verästeln sich in der Zungenschleimhaut und enthalten die Geschmacksfasern für den hinteren Theil der Zunge.

Der *N. glosso-pharyngeus* ist, abgesehen von einzelnen sensiblen Zweigen für die Paukenhöhle und den Schlund, als der alleinige Geschmacksnerv der Zunge und Secretionsnerv für die Speicheldrüsen anzusehen, da auch die Geschmacksfasern der Chorda tympani (s. S. 298 unten) aus dem Glosso-pharyngeuskern entstehen sollen. Die motorischen Fasern für den M. stylo-pharyngeus sind ihm möglicherweise vom Facialis beigemischt.

X. N. vagus.

Der Kern des *N. vagus* schliesst sich nach abwärts ohne scharfe Grenze an den Glosso-pharyngeuskern an. Ebenso treten seine Wurzelfasern dicht unterhalb des N. glosso-pharyngeus aus den Corpp. restiformia hervor. Der Vagus verlässt hierauf in Begleitung des IX. und XI. Hirnnerven durch das For. jugulare die Schädelhöhle. In dieser Oeffnung schwillt er zum *Ganglion jugulare*, gleich nach seinem Austritt aus derselben zu dem mehr geflechtartigen *Plexus nodosus* s. *ganglioformis* an. Am Halse läuft er zur Seite des Pharynx mit den grossen Halsgefässen nach abwärts. Seine Lage zur Carotis int. (weiter nach abwärts zur Carotis communis) und zur V. jugularis int. ist eine derartige, dass er zwischen und zugleich hinter beiden Gefässen gelegen und mit denselben von einer gemeinsamen Scheide umschlossen ist. Ein wenig nach hinten und medianwärts vom N. vagus zieht der Grenzstrang des Sympathicus nach abwärts. Der N. vagus tritt alsdann auf beiden Seiten zwischen der A. subclavia und V. anonyma in die Brusthöhle, wo sich weiterhin der rechte sofort nach hinten umbiegt und dem Oesophagus zugesellt, während der linke erst vor dem Aortenbogen nach abwärts läuft, um alsdann ebenfalls an den Oesophagus heranzutreten. Sodann begleiten beide Nn. vagi den Oesophagus (der linke mehr vorn, der rechte mehr hinten) und treten mit demselben in die Bauchhöhle hinein, wo schliesslich der linke Vagus auf die vordere, der rechte auf die hintere Seite des Magens gelangt[1]).

Abgesehen von zahlreichen Anastomosen mit dem Sympathicus, dem VII., IX., XI. und XII. Hirnnerven giebt der Vagus folgende Aeste ab:

1. Der *N. meningeus* (*N. durae matris*) entspringt vom Ganglion jugulare und versorgt die Dura mater der hinteren Schädelgrube.

2. Der *R. auricularis n. vagi* entspringt meistens ebenfalls vom Ganglion jugulare und geht hierauf durch den Canaliculus mastoideus des Schläfenbeins (s. S. 28) in transversaler Richtung nach lateralwärts, um durch die Fissura tympanico-mastoidea herauszutreten und die untere und hintere Wand des äusseren Gehör-

[1]) Dieses eigenthümliche Lageverhältniss ist dadurch zu erklären, dsss beim Foetus der Magen ursprünglich in der Medianebene, mit dem Fundus nach hinten, gelegen ist. Erst später erfolgt eine derartige Drehung des Magens, dass sich der Fundus nach links hinüberschiebt und dem zu Folge die ursprüngliche linke Seite des Magens zur vorderen, die rechte zur hinteren wird. Mit dem Magen werden auch die beiden Nn. vagi in gleicher Weise gedreht.

ganges mit sensiblen Zweigen zu versehen. Man hat ihm das Husten, Niesen und die Schwindelerscheinungen zugeschrieben, welche eintreten, wenn die Auskleidung des äusseren Gehörganges, wie z. B. durch Kratzen, mechanisch gereizt wird. Hierbei ist allerdings hervorzuheben, dass die Innenfläche der vorderen und oberen Wand ihre sensiblen Zweige vom N. auriculo-temporalis empfängt, welcher den R. auricularis n. vagi übrigens auch für die untere Wand ersetzen kann. Auf seinem Wege im Schläfenbein kreuzt der R. auricularis den Fallopischen Canal und wechselt mit dem N. facialis einige Verbindungszweige aus.

3. Die *Rr. pharyngei*, beide vom Plexus nodosus, gehen zwischen Carotis int. und ext. schräg nach unten zur Seitenwand des Pharynx und bilden an seiner Aussenfläche mit den gleichnamigen Zweigen des N. glosso-pharyngeus und sympathicus ein von zahlreichen Ganglienzellen durchsetztes Geflecht, *Plexus pharyngeus*, dessen stärkste Fäden in Höhe des M. constrictor pharyngis medius liegen, welches aber auch zwischen den Muskeln und in der Submucosa Netze bildet und feine Aestchen zur Schleimhaut schickt.

Wie sich der Vagus und Glosso-pharyngeus zur Innervation der Schlundmuskulatur verhalten, ist noch zweifelhaft. Sicher ist, dass Durchschneidung des Glosso-pharyngeus die Schlingbewegungen nicht beeinträchtigt werden (Longet), so dass also wohl der grösste Theil der motorischen Fasern für die Schlundmusculatur (vielleicht mit Ausnahme des M. constrictor pharyngis medius s. S. 302 sub 4) vom Vagus geliefert wird. Vaguszweige sollen nach Arnold auch noch vom Plexus pharyngeus zum M. levator veli palatini, azygos uvulae und palato-pharyngeus hingehen. Ebensowenig ist es sicher entschieden, ob die sensiblen Zweige der Pharynxschleimhaut vom Glosso-pharyngeus oder Vagus herstammen.

4. Der *N. laryngeus superior* geht an der medialen Seite der Carotis int. nach abwärts und theilt sich in einen inneren und einen äusseren Ast. Der innere Ast dringt zusammen mit der A. und V. laryngea sup. durch die Membrana hyo-thyreoidea in den Kehlkopf hinein, wo er die Schleimhaut des letzteren von der Zungenwurzel bis zur Trachea mit sensiblen Zweigen versorgt. Der äussere Ast, *R. crico-thyreoideus*, läuft an der Aussenfläche des M. constrictor pharyngis inf. schräg nach abwärts und versorgt den M. crico-thyreoideus.

Der innere Ast ist mit dem N. laryngeus inf. durch einen anastomosirenden Zweig, die sogen. Galen'sche Anastomose, verbunden, welche am lateralen Theil der hinteren Fläche der Mm. arytaenoidei und des M. crico-arytaenoideus post. nach abwärts zieht und nach Philipeaux und Vulpian dem N. laryngeus inf. sensible Fasern zuführen soll.

5. Der *N. laryngeus inferior* s. *recurrens* entspringt vom Vagus kurz nach seinem Eintritt in die Brusthöhle. Der linke N. recurrens geht unter dem Aortenbogen, der rechte unter der A. subclavia

nach hinten. Jeder von beiden Nerven steigt alsdann in der Rinne zwischen Oesophagus und Trachea nach aufwärts und tritt hierauf in Begleitung der A. und V. laryngea inf. zur hinteren Fläche des Kehlkopfs, wo derselbe in einer zwischen Schild- und Ringknorpel (dicht hinter der Artic. crico-thyreoidea) gelegenen Rinne weiter aufwärts zieht, um sich schliesslich in Zweige für die Musculatur des Kehlkopfs aufzulösen. Der N. laryngeus inf. versorgt sämmtliche Kehlkopfmuskeln mit Ausnahme des M. crico-thyreoideus, welcher, wie oben erwähnt wurde, einen Zweig vom N. laryngeus superior erhält.

Einige feine Zweige sollen die Kehlkopfschleimhaut unterhalb der Stimmritze erreichen.

6. Die *Rr. cardiaci* entspringen nicht allein vom Stamme des N. vagus, sondern auch vom N. laryngeus sup. und inf. Die oberen Rr. cardiaci ziehen längs der Carotis communis (rechts auch längs der A. anonyma), die unteren direct zum Aortenbogen, um in dessen Umgebung mit den Zweigen des N. sympathicus den *Plexus cardiacus* zu bilden (s. Näheres beim Herzen). Die Rr. cardiaci des Vagus führen Hemmungsfasern für die Herzmusculatur; in der Bahn eines der Herznerven verläuft ausserdem in centripetaler Richtung der sogen. *N. depressor cordis* (Ludwig und Cyon). Reizung des centralen Endes dieses Nerven hat zur Folge, dass der Blutdruck innerhalb des Herzens beträchtlich sinkt, während die Reizung des peripheren Nervenendes von keinerlei Wirkung auf das Herz begleitet ist. Bei Thieren bildet der N. depressor cordis einen besonderen Zweig des N. vagus; dagegen verläuft er beim Menschen wahrscheinlich in der Bahn eines der oberen Rami cardiaci zum Herzen. Ausserdem treten (gesondert von den Rr. cardiaci) sensible *Rr. pericardiaci*, theils vom Stamm, theils von Zweigen des Vagus zum Herzbeutel hin.

7. Die *Rr. tracheales* kommen, die oberen vom N. laryngeus inf., die unteren vom Stamm des Vagus und versorgen die glatten Muskeln und die Schleimhaut der Luftröhre.

8. Die *Nn. pulmonales* s. *bronchiales* entspringen in der Nähe der Bronchien und dringen mit den letzteren in die Lungen ein, nachdem sie an der vorderen Wand eines jeden Bronchus den *Plexus pulmonalis ant.*, an der hinteren Wand desselben den *Plexus pulmonalis post.* gebildet haben. Die von diesen Geflechten ausgehenden Zweige versorgen die glatte Musculatur der Bronchien und scheinen auch sensible Fasern für die Lunge und die Bronchien zu enthalten.

9. Die *Nn. oesophagei* kommen für den Halstheil des Oesophagus jederseits aus dem N. laryngeus inf., den Nn. tracheales und bronchiales, für den Brusttheil desselben aus dem Hauptstamm des

N. vagus, während der letztere mit dem Oesophagus nach abwärts zieht. Die Nn. oesophagei bilden um die Speiseröhre den *Plexus oesophageus*, von welchem sensible Fasern für die Schleimhaut und motorische für die glatte Musculatur des Oesophagus abgehen.

10. Der *Plexus gastricus anterior* und *posterior* (beide in der Nähe der kleinen Curvatur gelegen) gehen aus den Endzweigen der beiden Vagusstämme hervor, von welchen bereits erwähnt ist, dass sich der linke an der vorderen, der rechte an der hinteren Wand des Magens ausbreitet. Von diesen beiden Geflechten, welche zahlreiche Anastomosen mit sympathischen Zweigen bilden, entspringen:

a) *Rr. gastrici* für die glatten Muskelfasern und die Schleimhaut des Magens, von denen die vorderen aus dem linken, die hinteren aus dem rechten Vagus stammen.

b) *Rr. hepatici*, welche durch das Lig. hepatico-gastricum und hepatico-duodenale zur Leber gelangen (wahrscheinlich sensibel).

c) *Rr. coeliaci* (sensibel?) kommen nur aus dem Plexus gastricus post. und ziehen zunächst längs der A. coronaria sin. bis zum Plexus coeliacus hin, wo sie sich alsdann zum Theil in das Ganglion coeliacum des N. sympathicus einsenken, zum Theil neben dem Ganglion den entsprechenden Arterien zur Milz, zum Dünndarm, Pankreas, zu den Nieren und Nebennieren anschliessen. Welche Bedeutung diese Vaguszweige haben, und ob dieselben noch tiefer, d. h. zum Dickdarm, zur Blase und zu den Geschlechtsorganen, hinabsteigen, ist durch die anatomische Untersuchung nicht mit Sicherheit zu constatiren.

Der *N. vagus* (der herumschweifende Nerv) ist der längste von allen Hirnnerven. Der Hauptsache nach versorgt derselbe nicht allein das Herz und die Respirationsorgane, sondern auch einen grossen Abschnitt des Verdauungstractus zum Theil mit sensiblen, zum Theil mit motorischen Fasern. Was jedoch die motorischen Vagusfasern anbetrifft, so ist experimentell nachgewiesen, dass ein grosser Theil derselben (s. die folg. Seite) vom N. accessorius stammt. Die Musculatur des Pharynx und Larynx scheint von beiden Nerven zugleich versorgt zu werden. Dagegen sollen die Hemmungsnerven des Herzens vom Accessorius, die motorischen Fasern für die glatte Musculatur der Trachea, der Bronchien, des Magens und des Oesophagus vom Vagus allein geliefert werden.

XI. N. accessorius Willisii.

Der *N. accessorius Willisii* s. *recurrens* entspringt mit einem Theile seiner Wurzelfäden (*N. accessorius vagi*) aus dem Vaguskern, mit einem anderen Theile derselben (*N. accessorius spinalis*) aus dem Seiten- und Vorderhorn des Rückenmarks. Beide Theile vereinigen sich zu einem gemeinsamen Stamm, welcher zunächst durch das For. magnum in die Schädelhöhle hineingeht, jedoch gleich darauf durch das For. jugulare (zusammen mit dem IX. und X. Hirnnerven) wieder aus derselben heraustritt. Indem sich dann beide Theile wieder trennen, geht der obere (der N. accessorius vagi) in den *R. internus*, der untere (der N. accessorius spinalis) in den *R. externus* über.

1. Der innere Ast, *R. internus*, der, wie eben erwähnt wurde, vom Vaguskern stammt, legt sich auch an den N. vagus an und geht gänzlich in die Bahn desselben über, indem er den *Rr. pharyngei, laryngei* und *cardiaci* des letzteren motorische Fasern zuführt.

2. Der äussere Ast, *R. externus*, zieht nach kurzem Verlauf zur Innenfläche des M. sterno-cleido-mastoideus, bohrt sich in diesen Muskel an der Grenze von dessen oberem und mittlerem Drittel ein und kommt hierauf etwa in der Mitte seines hinteren Randes wieder zum Vorschein, um schliesslich in der Fossa supraclavicularis major zum M. cucullaris nach abwärts zu verlaufen. Beide eben genannten Muskeln werden von diesem Nerven versorgt.

Der *N. accessorius Willisii* scheint also ein rein motorischer Nerv zu sein.

XII. N. hypoglossus.

Der Kern des *N. hypoglossus* ist im unteren Winkel der Rautengrube und an der ventralen Wand des Centralcanals gelegen, seine Wurzelfasern treten zwischen der Pyramide und Olive aus der Medulla oblongata hervor und gehen (zu einem Stamm vereinigt) durch das For. condyloideum anterius zur Schädelhöhle hinaus. Hierauf schlingt sich der Nerv hinter dem Vagus auf dessen laterale Seite herum und geht weiterhin auch an der lateralen Seite der Carotis int. und ext. bogenförmig nach abwärts, indem er unter dem M. stylo-hyoideus und dem hinteren Bauch des Digastricus zum Vorschein kommt. Schliesslich tritt der Nerv wieder unter die beiden eben genannten Muskeln und theilt sich dicht oberhalb des Zungenbeins und an der Aussenfläche des M. hyo-glossus in seine Endzweige, welche in die Zungenwurzel eindringen. Schon hoch

oben geht der N. hypoglossus mit dem Sympathicus, Vagus und — was am wichtigsten ist — mit den beiden obersten Cervicalnerven Anastomosen ein. Die letztgenannte Anastomose mit dem I. und II. Cervicalnerven führt dem N. hypoglossus Fasern zu, welche gänzlich in den *R. descendens* desselben übergehen. Die Aeste des Hypoglossus sind:

1. Der *R. occipitalis* (*R. recurrens hypoglossi*), ein feiner sensibler Zweig zur Diploë des Hinterhauptbeins und zur Wand des Sinus occipitalis. Seine Fasern werden dem Hypoglossus wahrscheinlich durch eine der eben genannten Anastomosen zugeführt.

2. Der *R. thyreo-hyoideus* zum gleichnamigen Muskel.

3. Der *R. descendens n. hypoglossi* (*N. cervicalis descendens*), dessen Fasern wie erwähnt aus dem I. und II. Cervicalnerven stammen, verläuft vor der Scheide der grossen Halsgefässe (längs der Carotis int. und comm.) nach abwärts und giebt motorische Zweige an die Mm. sterno-hyoideus, sterno-thyreoideus und omo-hyoideus ab. Eine Anastomose mit dem II. und III. Cervicalnerven, die sogen. *Ansa hypoglossi*, führt dem R. descendens ebenfalls cervicale Nervenfasern zu.

4. Der *R. genio-hyoideus* zum gleichnamigen Muskel.

5. *Rr. linguales* zu sämmtlichen Zungenmuskeln mit Einschluss des M. stylo-glossus.

Der *N. hypoglossus* ist ursprünglich ein rein motorischer Nerv und versorgt sämmtliche Zungenmuskeln (nebst dem M. geniohyoideus) und diejenigen mittleren Halsmuskeln, welche unterhalb des Zungenbeins gelegen sind. Doch kommen nur die Fasern für die Zungenmuskeln von dem eigentlichen Hypoglossusstamme her. Die Fasern für alle übrigen Muskeln, welche der Hypoglossus innervirt, werden ihm durch die beiden eben erwähnten Anastomosen vom Plexus cervicalis aus zugeführt. Der ganze *R. descendens hypoglossi* besteht demgemäss lediglich aus Cervicalnervenfasern. Die wenigen sensiblen Elemente, welche der Hypoglossus enthält, werden ihm ebenfalls durch Anastomosen mit anderen Nerven zugeführt.

D. Die Rückenmarksnerven.

Unter der Bezeichnung Rückenmarks- oder Spinalnerven versteht man alle diejenigen Nerven, welche vom Rückenmark ihren Ursprung nehmen. Jeder Spinalnerv entsteht aus demselben mittelst zweier Wurzeln (s. Fig. 17 S. 279) von denen die vordere motorische, die hintere sensible Fasern enthält. Doch ist dabei zu betonen, dass von der hinteren Wurzel sensible Elemente in die vordere umbiegen, um sich in der Pia mater zu verästeln — worauf die sogen. rückläufige Empfindlichkeit der vorderen Wurzel zurückzuführen ist. Im For. intervertebrale vereinigen sich beide Wurzeln zu einem gemeinsamen Stamme, welcher den eigentlichen Spinalnerven darstellt. Noch im For. intervertebrale ist auch das *Ganglion spinale* s. *intervertebrale* gelegen, eine Anschwellung der hinteren Wurzel, welche dadurch bedingt ist, dass zwischen den Nervenfasern derselben zahlreiche Ganglienzellen eingelagert sind.

Der Zahl nach bilden die Spinalnerven 31 Paare, nämlich:

a) 8 Paar Halsnerven, *Nn. cervicales*, von denen der oberste zwischen Hinterhauptbein und Atlas, der unterste zwischen dem letzten Hals- und dem ersten Brustwirbel hervortritt;

b) 12 Paar Brust- oder Rückennerven, *Nn. thoracici* s. *dorsales* (der unterste zwischen dem letzten Brust- und ersten Lendenwirbel);

c) 5 Paar Lendennerven, *Nn. lumbales* (der letzte zwischen dem letzten Lendenwirbel und dem Kreuzbein);

d) 5 Paar Kreuzbeinnerven, *Nn. sacrales*, deren Aeste aus den Foramina sacralia antt. und postt. heraustreten;

e) 1 Paar Steissbeinnerven, *Nn. coccygei*, welche aus dem Hiatus canalis sacralis herauskommen[1]).

Nachdem sich im Stamm des Spinalnerven die sensiblen Fasern der hinteren und die motorischen der vorderen Wurzel mit einander gemischt und theilweise durchkreuzt haben, theilt sich jeder Spinalnerv in einen vorderen und einen hinteren Ast, von denen ein jeder gemischte, d. h. sensible und motorische Nervenfasern enthält.

Die hinteren Aeste sämmtlicher Spinalnerven treten zu der

[1]) Rauber hat im Filum terminale noch die Rudimente eines zweiten und dritten Steissbeinnervenpaares aufgefunden, so dass also mit den beiden letzteren die Zahl der Spinalnervenpaare 33 betragen würde.

Haut und den tiefen Muskeln des Nackens, Rückens, der Lenden- und hinteren Kreuzbeingegend. Von den drei oberen Lumbal- und den drei oberen Sacralnerven gehen sogar Zweige (in Gestalt der *Nn. cutanei clunium* s. *glutaei superiores*) zur Haut des Gesässes nach abwärts. Ihrem Kaliber nach sind die hinteren Aeste der Spinalnerven erheblich schwächer als die vorderen. Eine Ausnahme hiervon machen nur die hinteren Aeste der beiden obersten Spinalnerven, von denen der erste als *N. suboccipitalis* sämmtliche kurzen tiefen Nackenmuskeln (s. S. 100) versorgt, während der zweite, der *N. occipitalis major*, am unteren Rande des M. obliquus cap. inf. hervortritt und sich hierauf nach oben und medianwärts begiebt, um unter Durchbohrung des M. biventer cervicis und M. ~~cucullaris~~ zur Haut des Hinterhaupts zu gelangen. Auch die benachbarten Muskeln können vom Occipitalis major einige Zweige erhalten.

Die vorderen Aeste der Spinalnerven sind von erheblicher Stärke und bilden eine Anzahl von starken Geflechten, *Plexus*, welche sich in der Richtung von oben nach unten in folgender Weise an einander anschliessen:

1. Der *Plexus cervicalis* setzt sich aus den 4 obersten Cervicalnerven zusammen.

2. Der *Plexus brachialis* entsteht aus den 4 untersten Cervicalnerven und dem grössten Theile des I. Brustnerven, während der Rest des letzteren als N. intercostalis primus nach vorn verläuft.

3. Die vorderen Aeste der *Nn. thoracici* bildet kein eigentliches Geflecht, sondern gehen als *Nn. intercostales* in den Zwischenrippenräumen nach vorn. Der XII. Intercostalnerv verläuft jedoch längs des unteren Randes der XII. Rippe.

4. Der *Plexus lumbalis* s. *cruralis* bildet sich aus den 3 obersten und dem grössten Theile des IV. Lumbalnerven.

5. Der *Plexus sacralis* s. *ischiadicus* (das stärkste dieser Geflechte) setzt sich aus einem Theile des IV., aus dem ganzen V. Lumbalnerven und aus den 3—4 obersten Sacralnerven zusammen.

6. Der *Plexus coccygeus* besteht aus einem Theil des IV., dem ganzen V. Sacral- und dem Steissbeinnerven.

Sämmtliche Spinalnerven hängen mit dem Grenzstrange des N. sympathicus durch die *Rami communicantes* zusammen. Ausserdem schicken dieselben feine Zweige, die *Nn. sinu-vertebrales*, in den Wirbelcanal hinein. Letztere sind zum Theil aus sensiblen, zum Theil aus sympathischen Nervenfasern zusammengesetzt und verzweigen sich an den Gefässen, in dem Periost und in den Knochen des Wirbelcanals.

I. Plexus cervicalis.

Der *Plexus cervicalis* entsteht aus den vorderen Aesten der 4 obersten Cervicalnerven und ist zur Seite der betreffenden Halswirbelquerfortsätze gelegen. Der hinteren Aeste der beiden obersten Cervicalnerven, des *N. suboccipitalis* und *N. occipitalis major*, ist bereits auf voriger Seite Erwähnung geschehen. Ebenso ist bereits S. 308 erwähnt worden, dass vom I.—II. Cervicalnerven anastomotische Zweige zum N. hypoglossus gelangen, welche in den *R. descendens n. hypoglossi* übergehen. Eine zweite Anastomose zwischen dem II.—III. Cervicalnerven und dem R. descendens hypoglossi ist durch die ebendaselbst genannte *Ansa hypoglossi*[1]) gebildet: auch diese führt dem R. descendens hypoglossi Cervicalnervenfasern zu. Abgesehen von diesen eben genannten anastomotischen Zweigen, gehen vom eigentlichen Plexus cervicalis folgende Aeste ab:

1. Muskeläste zu den praevertebralen Halsmuskeln, den oberen Zacken der Mm. scaleni und dem M. levator anguli scapulae.

2. Der *N. occipitalis minor* (vom II.—III. Cervicalnerven) kommt wie alle folgenden Nerven in der Mitte des hinteren Randes des M. sterno-cleido-mastoideus zum Vorschein und verläuft alsdann dicht hinter und parallel diesem Rande zur Haut des Hinterhaupts, in deren Versorgung er sich mit dem N. occipitalis major theilt. Nicht selten ist er doppelt vorhanden oder wenigstens in einen vorderen und hinteren Ast getheilt.

3. Der *N. auricularis magnus* (vom III. Cervicalnerven) geht von demselben Punkte wie der vorige in ziemlich verticaler Richtung auf dem M. sterno-cleido-mastoideus zum Ohr in die Höhe. Er ist nach hinten von der V. jugularis ext. gelegen. In Höhe des Kieferwinkels zerfällt er in einen vorderen und einen hinteren Ast, welche beide die Haut am Ohr und in dessen Umgebung versorgen und zugleich mit dem N. occipitalis minor und N. facialis anastomosiren.

4. Der *N. subcutaneus colli* (*N. superficialis colli*) entspringt wie der vorige und ist gewöhnlich schon kurz nach seinem Abgang in einen oberen Zweig, den *N. subcutaneus colli medius*, und in einen unteren Zweig, den *N. subcutaneus colli inferior*, getheilt, welche sich beide um den Sterno-cleido-mastoideus nach vorn schlingen und alsdann unter das Platysma myoides treten, ohne dem letzteren Zweige zu geben. Nach Durchbohrung des Platysma gelangen sie zur Haut

[1]) Der R. descendens hypoglossi ist dem zu Folge auch als *N. cervicalis descendens sup.*, die Ansa hypoglossi als *N. cervicalis descendens inf.* bezeichnet worden.

des Halses und versorgen dieselbe. Der N. subcutaneus colli medius anastomosirt constant mit dem N. subcutaneus colli superior vom Facialis.

5. Die *Nn. supraclaviculares* (aus dem III.—IV. Cervicalnerven) gehen, bedeckt vom Platysma, zunächst in der Fossa supraclavicularis major, dann vor dem Schlüsselbein nach abwärts und versorgen die Haut der unteren Hals-, der oberen Brust- und vorderen Schultergegend bis über das Acromion hinaus.

6. Muskeläste zum *M. sterno-cleido-mastoideus* und *M. trapezius*, welche den N. accessorius Willisii vertreten können, wenn derselbe nicht stark genug entwickelt ist. Diese Aeste verbinden sich meistens mit dem Accessorius und gehen in der Bahn dieses Nerven zu den eben genannten Muskeln, können jedoch auch isolirt auftreten.

7. Der *N. phrenicus* (vom IV., manchmal auch noch vom III. oder V. Cervicalnerven) geht dicht vor dem M. scalenus anticus nach abwärts und tritt zunächst zwischen A. und V. subclavia, sodann hinter der Artic. sterno-clavicularis in die Brusthöhle. In Begleitung der A. und V. pericardiaco-phrenica verläuft er hier jederseits vor der Lungenwurzel (zwischen dem Pericard und der Pleura mediastinalis) zum Zwerchfell, welches er mit motorischen Fasern versorgt. Der linke Phrenicus ist dabei mehr nach vorn und lateralwärts, der rechte mehr nach hinten und medianwärts gelegen. Noch während dieses Verlaufs giebt er sensible Zweige zur Pleura und zum Pericardium ab. Ausserdem treten noch sensible Zweige dieses Nerven, die *Nn. phrenico-abdominales*, durch das Zwerchfell in die Bauchhöhle. Ein Theil derselben bildet mit sympathischen Zweigen den *Plexus diaphragmaticus* und verästelt sich am Peritonealüberzug des Zwerchfells, ein anderer Theil geht durch das Lig. suspensorium und coronarium hepatis zum Bauchfell der oberen Leberfläche. Ja sogar bis zu den Nebennieren und dem Ganglion coeliacum sollen Phrenicuszweige gelangen.

Nach Luschka soll übrigens die Pars costalis des Zwerchfells entsprechend den 3—4 unteren Rippen ihre motorischen Fasern nicht vom Phrenicus, sondern von den untersten Intercostalnerven beziehen.

II. Plexus brachialis.

Der *Plexus brachialis* setzt sich aus den vorderen Aesten der 4 untersten Cervicalnerven und dem grössten Theile des ersten Brustnerven zusammen und kommt zwischen dem M. scalenus anticus und medius in der Fossa supraclavicularis major zum Theil oberhalb zum Theil hinter der A. subclavia zum Vorschein. Aus dem Geflecht entwickeln sich bald drei Hauptstränge, welche die A. axillaris in der Weise umfassen, dass einer von diesen Strängen

hinter derselben, die beiden anderen vorn, und zwar der eine medial und unten, der andere lateral und oben gelegen sind. Die Aeste, welche von dem Plexus abgehen, theilt man in zwei Hauptgruppen, nämlich:

a) die kurzen Aeste (*Portio supraclavicularis*), welche gewöhnlich oberhalb des Schlüsselbeins entspringen, und

b) die langen Aeste (*Portio infraclavicularis*), welche unterhalb des Schlüsselbeins von den oben erwähnten drei Strängen ihren Ursprung nehmen.

a) Die kurzen Aeste des Plexus brachialis.

1. Muskeläste zum unteren Theil der Mm. scaleni und des M. longus colli.

2. Der *N. thoracicus posterior* (*N. dorsalis scapulae* von Henle) wendet sich nach hinten, indem er meistens den M. scalenus medius durchsetzt. Er versorgt den M. levator anguli scapulae und die Mm. rhomboidei (mitunter noch eine Zacke des M. serratus post. sup.).

3. Die *Nn. thoracici anteriores* treten unterhalb des Schlüsselbeins nach vorn und versorgen den M. pectoralis major und minor Ein feiner Zweig derselben, der *N. subclavius* (von vielen Autoren als ein besonderer Ast des Plexus beschrieben), versorgt den M. subclavius.

4. Der *N. thoracicus longus* s. *lateralis* (*N. thoracicus posterior* von Henle) durchsetzt mit mehreren feinen Wurzeln den M. scalenus medius und verläuft alsdann (etwa in der mittleren Axillarlinie) auf der Aussenfläche des M. serratus ant. nach abwärts, indem er diesen Muskel versorgt[1]).

5. Der *N. suprascapularis* geht längs des M. omo-hyoideus nach hinten zur Incisura scapulae, wo er unter dem Lig. transversum scapulae sup. zur Rückseite der Scapula gelangt, während die A. und V. transversa scapulae neben ihm meistens über, seltener unter dem eben genannten Ligament verlaufen. Abgesehen von sehr feinen Zweigen für das Schultergelenk (Ruedinger), versorgt der Nerv zunächst den M. supraspinatus und tritt hierauf unter dem Lig. transversum scapulae inf. zum M. infraspinatus hin.

6. Die *Nn. subscapulares* (gewöhnlich 2—3) gehen nach abwärts zu den Mm. subscapularis, latissimus und teres major. Der

[1]) Wie es scheint, ist der N. thoracicus longus beim Tragen schwerer Gegenstände auf der Schulter nicht selten Quetschungen ausgesetzt, welche zu einer isolirten Serratuslähmung führen können. Da der Nerv nicht vom IV., sondern vom V. und VI. Cervicalnerven herkommt, so scheint die exponirte Stelle dem Durchtritt des Nerven durch den Scalenus medius zu entsprechen.

Zweig zu den beiden letzteren Muskeln verläuft als *N. marginalis scapulae* am lateralen Schulterblattrande.

7. Der *N. axillaris* s. *circumflexus humeri* entspringt schon vom hinteren Strang des Plexus und kann deswegen auch zur nächstfolgenden Gruppe gerechnet werden. Er verläuft zunächst zwischen dem M. subscapularis und latissimus nach hinten, gelangt hierauf unter den langen Kopf des Triceps, alsdann unter den M. deltoideus und umgreift auf diese Weise von hinten her das Collum chirurgicum humeri. Abgesehen von feinen Zweigen für das Schultergelenk (Ruedinger), giebt er Aeste an den M. deltoideus und teres minor. Am hinteren Rande des Deltoideus giebt er einen Hautast, den *N. cutaneus brachii posterior*, für die hintere laterale Seite des Oberarms ab. Der N. axillaris wird von der A. und V. circumflexa humeri posterior begleitet.

b) Die langen Aeste des Plexus brachialis.

1. Der *N. cutaneus internus* s. *medialis* (*internus minor*) kommt aus dem vorderen medialen Strang des Armgeflechts, zieht zuerst hinter, dann medianwärts von der V. axillaris nach unten, durchbohrt die Fascie etwa in der Mitte des Humerus und versorgt alsdann die Haut an der medialen Seite des Oberarms. Dieser Nerv wird mitunter gänzlich durch den *N. intercosto-humeralis* ersetzt, einen Zweig des II. Intercostalnerven, welcher nahe der Achselhöhle die Intercostalmuskeln durchbricht. Wenn sich, wie dies meistens der Fall ist, beide Nerven in die Versorgung der medialen Fläche des Oberarms theilen, so pflegen sie mit einander zu anastomosiren. In letzterem Falle versorgt der Intercosto-humeralis die Achselhöhle und den oberen, der Cutaneus int. den unteren Theil der genannten Oberarmfläche.

2. Der N. *cutaneus medius* (*internus major*) entspringt wie der vorige und verläuft zunächst am Oberarm unter der Fascie vor dem N. ulnaris und an der medialen Seite der V. und A. brachialis. Er durchbohrt gewöhnlich am oberen Ende des Lig. intermusculare int. zusammen mit der V. basilica die Fascie und theilt sich alsdann in einen vorderen und einen hinteren Ast, welche beide die Ulnarseite der Haut des Unterarms versorgen.

3. Der *N. cutaneus externus* s. *lateralis* (auch als *N. musculocutaneus* bezeichnet, weil er neben den Hautästen noch Muskeläste abgiebt) entspringt aus dem vorderen lateralen Strange des Plexus, durchbohrt gewöhnlich den M. coraco-brachialis (*N. perforans Casseri*) und tritt alsdann zwischen Biceps und Brachialis internus zur lateralen Seite des Oberarms hin. Lateralwärts von der Bicepssehne durchbohrt

er die Fascie und versorgt hierauf die Haut an der Radialseite des Unterarms mit seinen Zweigen, von denen gewöhnlich einer die V. cephalica begleitet. Am Oberarm giebt er ausserdem Zweige für sämmtliche Beugemuskeln ab.

4. Der *N. medianus* entspringt aus den beiden vorderen Strängen des Plexus mit zwei Wurzeln, welche die A. axillaris vorn nach Art einer spitzwinkligen Gabel umfassen. Der Nerv zieht hierauf im Sulcus bicipitalis int. zusammen mit der A. brachialis nach abwärts, indem er gewöhnlich oben an der lateralen Seite, in der Mitte vor, unten medianwärts von der Arterie gelegen ist. Unter dem Lacertus fibrosus der Bicepssehne tritt der N. medianus hierauf zum Unterarm und verläuft hier nach Durchbohrung des M. pronator teres zwischen dem M. flexor digitorum sublimis und profundus bis zur Hand, indem er mit den Sehnen dieser beiden Muskeln unter dem Lig. carpi transversum hindurchtritt. An der Hand theilt er sich in einen medialen und einen lateralen Endast. Am Oberarm giebt der N. medianus keine Zweige ab. Ausser einigen feinen *Rr. articulares* für die vordere Kapsel des Ellenbogengelenks (Ruedinger) entsendet er am Unterarm folgende Zweige:

a) Zweige für sämmtliche Flexoren des Unterarms mit Ausnahme des M. flexor carpi ulnaris und des Ulnartheiles des M. flexor digitorum profundus, welche von dem ihnen nahe gelegenen N. ulnaris innervirt werden.

b) Der *N. interosseus anterior* (*internus*) zieht mit der A. und V. interossea ant. zwischen dem M. flexor pollicis longus und M. flexor digit. profundus an der Vorderfläche des Lig. interosseum nach abwärts und versorgt schliesslich den M. pronator quadratus. Ein feiner Faden gelangt unter dem letzteren zum Handgelenk.

c) Der *R. palmaris longus* (*R. cutaneus palmaris*) bildet einen feinen, nicht ganz constanten Ast, welcher oberhalb des Handgelenks die Fascie durchbohrt und einen kleinen Hautbezirk am Daumenballen und der Hohlhand versorgt.

d) Der laterale Endast pflegt die Muskeln des Daumenballens (mit Ausnahme des Adductor pollicis) und den I. M. lumbricalis zu versorgen. Ausserdem giebt er die sensiblen *Nn. digitales volares* für beide Ränder des Daumens und den Radialrand des Zeigefingers ab.

e) Der mediale Endast giebt dem II., manchmal auch dem III. M. lumbricalis Zweige und theilt sich ausserdem in die sensiblen *Nn. digitales volares* für die einander zugewandten Ränder des Zeige-, Mittel- und IV. Fingers. Hierbei ist jedoch zu

bemerken, dass der mediale Endast des Medianus mit dem oberflächlichen Endast des N. ulnaris ziemlich constant durch eine Anastomose verbunden ist, welche von dem oberflächlichen Hohlhandbogen bedeckt wird, und deren Fasern wohl grösstentheils in den N. medianus übergehen.

Der *N. medianus* versorgt also an der Hand die $3^1/_2$ ersten Fingerränder (den letzten derselben zusammen mit dem Ulnaris), die Muskeln des Daumenballens (mit Ausnahme des Adductor) und die ersten 2—3 Mm. lumbricales.

5. Der *N. ulnaris* (aus dem medialen Vorderstrang des Plexus brachialis) verläuft am Oberarm zunächst medianwärts und nach hinten von der A. brachialis, weiter unten an der hinteren Seite des Lig. intermusculare mediale und gelangt auf diese Weise hinter den Condylus medialis humeri, wo der Nerv in einer besonderen Rinne ziemlich dicht unter der Haut liegt und somit leicht verletzt werden kann (Stelle des sogen. Musikantenknochens). Hierauf bohrt sich der Nerv durch den Ursprung des M. flexor carpi ulnaris hindurch und zieht unter diesem Muskel medial von der A. und V. ulnaris nach abwärts. Zur Hohlhand gelangt der Nerv lateral von dem Erbsenbein zwischen dem Lig. carpi commune volare und carpi transversum und theilt sich gleich darauf in einen oberflächlichen und tiefen Endast. Am Oberarm giebt der N. ulnaris keine Zweige ab, dagegen entspringen ausser einigen feinen Gelenkästen für die hintere Kapsel des Ellenbogengelenks (Ruedinger) am Unterarm von demselben:

a) *Rr. musculares* für den M. flexor carpi ulnaris und den ulnaren Theil des M. flexor digitorum profundus, zwischen denen der N. ulnaris verläuft.

b) Der *R. palmaris longus* (*R. cutaneus palmaris*), welcher ebenfalls die A. ulnaris begleitet, der letzteren feine Zweige giebt und ausserdem einen beschränkten Hautbezirk am untersten Theil des Unterarms und am Kleinfingerballen versorgt.

c) Der *R. dorsalis*, welcher zwischen der Ulna und dem M. flexor carpi ulnaris auf die Rückseite der Hand tritt und hier in Gestalt der *Nn. digitales dorsales* sensible Zweige für die Ränder der $2^1/_2$ letzten Finger abgiebt. Ziemlich constant ist hier eine Anastomose mit dem N. radialis vorhanden.

d) Der oberflächliche Endast, *R. volaris superficialis*, versorgt (abgesehen von einem Zweige für den M. palmaris brevis) mittelst der sensiblen *Nn. digitales volares* die Ränder der $1^1/_2$ letzten Finger und schickt ausserdem dem N. medianus

die oben erwähnte Anastomose zu, welche unter dem Arcus volaris sublimis gelegen ist.

e) Der tiefe Endast, *R. volaris profundus*, dringt zwischen M. abductor und flexor brevis digiti minimi in die Tiefe und verläuft mit dem tiefen Hohlhandbogen längs der Basen der Metacarpi. Dieser Ast versorgt — abgesehen von einigen feinen Fäden für die Bänder der Hand (Ruedinger) — sämmtliche Handmuskeln, welche vorhin beim N. medianus nicht genannt wurden, d. h. die Muskeln des Kleinfingerballens, den III. oder nur den IV. M. lumbricalis, sämmtliche Mm. interossei und den M. adductor pollicis.

6. Der *N. radialis* kommt aus dem hinteren Strang des Plexus brachialis und zieht hinter der A. brachialis zusammen mit der A. und V. profunda brachii zur hinteren Seite des Oberarmbeins, wo er in dem Sulcus spiralis des letzteren, bedeckt vom Triceps, gelegen ist. Nachdem er hierauf das Lig. intermusculare ext. durchbohrt hat, tritt der Nerv zwischen dem M. brachialis int. und Supinator longus nach vorn, um sich alsdann am Ellenbogengelenk in einen oberflächlichen und einen tiefen Ast zu theilen. Die Zweige des N. radialis sind:

a) *Rr. musculares* für sämmtliche Mm. anconaei.

b) Der *N. cutaneus posterior superior* entspringt vom N. radialis bevor derselbe unter den M. triceps tritt, und versorgt die Haut an der Rückseite des Oberarms bis zum Ellenbogen.

c) Der *N. cutaneus posterior inferior* entspringt dort, wo der N. radialis unter dem Triceps hervortritt und das Lig. intermusculare ext. durchbohrt, und findet seinen Verbreitungsbezirk in der Haut an der Rückseite des Unterarms (*N. cutaneus externus antibrachii*).

d) Der tiefe Endast, *N. radialis profundus*, bohrt sich in den M. supinator brevis ein und gelangt so auf die Rückseite des Unterarmes, wo er als *N. interosseus posterior* s. *externus* mit der gleichnamigen Arterie und Vene zwischen den tiefen Extensoren längs des Lig. interosseum nach abwärts zieht. Nachdem dieser Ast einen feinen Faden zum Ellenbogengelenk abgeben hat (Ruedinger), versorgt derselbe sämmtliche Extensoren des Unterarmes (die Muskeln der Radialgruppe mit einbegriffen). Die Endzweige erstrecken sich nach Ruedinger unter den tiefen Extensoren bis zu den Bändern der Handwurzel hin.

e) Der oberflächliche Endast, *R. radialis superficialis*, verläuft zunächst unter dem Schutz des M. supinator longus an

der lateralen Seite der A. radialis[1]) nach abwärts und tritt hierauf zwischen dem Radius und der Supinatorsehne zur Rückseite der Hand. Nachdem er hier mit dem N. musculo-cutaneus eine Anastomose gebildet hat, versorgt er unter mehrfacher gabliger Theilung mittelst der sensiblen *Nn. digitales dorsales* die beiden Ränder des Daumens und Zeigefingers und den Radialrand des Mittelfingers (also die Ränder der $2^1/_2$ ersten Finger an der Rückseite).

Uebersicht über die Verbreitung der Hautnerven des Plexus brachialis.

1. Am Oberarm wird die mediale Seite vom *N. cutaneus internus* (oder vom *N. intercosto-humeralis*), die laterale Seite vom Hautast des *N. axillaris*, die hintere Seite von dem oberen Hautast des *N. radialis* versorgt.

2. Am Unterarm wird die hintere Seite von dem unteren Hautast des *N. radialis*, die ulnare Seite vom *N. cutaneus medius* und die radiale Seite vom *N. cutaneus externus* s. *musculo-cutaneus* innervirt.

3. An der Hand wird die Volarfläche entsprechend den ersten $3^1/_2$ Fingern vom *N. medianus*, entsprechend den $1^1/_2$ letzten Fingern vom *N. ulnaris* versorgt. Die Dorsalfläche dagegen wird entsprechend den ersten $2^1/_2$ Fingern vom *N. radialis*, entsprechend den letzten $2^1/_2$ Fingern vom *N. ulnaris* innervirt. Hierbei ist zu beachten, dass die dorsalen Fingernerven nur auf dem Rücken der I. Phalanx ihre Ausbreitung finden — mit Ausnahme des Daumens, wo sie sich bis zur Fingerspitze erstrecken. Die erheblich stärkeren volaren Aeste übernehmen auch die Versorgung der Rückseite der Finger für die II. und III. Phalanx; an der Volarseite sind sie mit zahlreichen Vater-Pacini'schen Körperchen versehen.

Uebersicht über die Muskelzweige des Plexus brachialis.

Von den betreffenden Muskeln werden versorgt:

Die Mm. pectoralis major, minor und subclavius von den *Nn. thoracici anteriores*. Doch bekommt der M. subclavius sehr oft einen eigenen Zweig (den *N. subclavius*) von dem Plexus brachialis zugesandt.

Der M. levator scapulae und die beiden Mm. rhomboidei vom *N. thoracicus post.* (*N. dorsalis scapulae* von Henle).

---

[1]) Da der N. radialis an der lateralen Seite der A. radialis, der N. ulnaris an der medialen Seite der A. ulnaris gelegen ist, so kann man sagen, dass die beiden eben genannten Nerven peripher von den entsprechenden Arterien verlaufen.

Der M. serratus anticus vom *N. thoracicus longus.*

Die Mm. supraspinatus und infraspinatus vom *N. suprascapularis.*

Die Mm. latissimus, teres major und subscapularis von den *Nn. subscapulares.*

Die Mm. deltoideus und teres minor vom *N. axillaris.*

Am Oberarm sämmtliche Beugemuskeln vom *N. musculocutaneus*, sämmtliche Streckmuskeln vom *N. radialis.*

Am Unterarm ebenso sämmtliche Streckmuskeln vom *N. radialis*[1]), sämmtliche Beuger vom *N. medianus* mit Ausnahme des M. flexor carpi ulnaris und eines Theils des M. flexor digitorum profundus, welche der *N. ulnaris* versorgt.

An der Hand die Muskeln des Daumenballens (mit Ausnahme des Adductor) und gewöhnlich noch die ersten 2—3 Lumbricales vom *N. medianus*, alle übrigen Handmuskeln vom *N. ulnaris.*

III. Nn. thoracici.

Die 12 Brust- oder Rückennerven, *Nn. thoracici* s. *dorsales*, theilen sich ebenso wie alle übrigen Spinalnerven in je einen vorderen und hinteren Ast.

Für die hinteren oder Rückenäste dieser Nerven gilt dasselbe, was über die hinteren Aeste der Spinalnerven im Allgemeinen gesagt wurde.

Die vorderen Aeste der Brustnerven bezeichnet man als *Nn. intercostales*, weil dieselben in den Zwischenrippenräumen nach vorwärts verlaufen. Der oberste Intercostalnerv geht jedoch mit dem grössten Theil seiner Fasern in den Plexus brachialis über. Der unterste verläuft am unteren Rande der XII. Rippe. Ein jeder Intercostalnerv theilt sich bald nach seinem Abgange von dem Hauptstamm in zwei Aeste, von denen der obere am unteren Rande, der untere dagegen am oberen Rande je zweier benachbarter Rippen mit den gleichen Aesten der A. und V. intercostalis verläuft. Die Intercostalnerven sind zunächst vor dem Lig. costo-transversarium ant., dann zwischen den Mm. intercostales extt. und intt. gelegen. Auf diesem Wege geben sie folgende Zweige ab:

1. Muskeläste für die Mm. intercostales, subcostales und triangularis sterni, ferner die Mm. levatores costarum, endlich die Mm. serratus post. sup. und inf. Die vorderen Enden der 6 untersten Intercostalnerven treten ausserdem zwischen den Rippen zu

[1]) Der *N. radialis* versorgt also an der hinteren oder Extensorenseite des Armes nicht allein die ganze Haut, sondern auch sämmtliche Muskeln.

den Bauchmuskeln hin, um den weitaus grösseren oberen Abschnitt der letzteren zu versorgen.

2. Hautäste, welche die Brust- und Bauchmuskeln durchbohren. Man unterscheidet:

a) Die *Rr. perforantes laterales* (*Nn. cutanei pectoris et abdominis laterales*) treten etwa in der Mitte zwischen Wirbelsäule und Brustbein zur Haut der Brust und des Bauches hindurch und theilen sich wiederum in je einen vorderen und einen hinteren Zweig. Dem I. Intercostalnerven, welcher allerdings grösstentheils in den Plexus brachialis übergeht, fehlt der seitliche perforirende Ast, derjenige des II. Intercostalnerven stellt den S. 314 sub 1 erwähnten *N. intercosto-humeralis* dar. Zweige des IV.—VI. R. perforans lat. gehen in die Brustdrüse selbst hinein. Der Verbreitungsbezirk der Rr. perforantes latt. ist etwa zwischen der Mammillar- und Scapularlinie gelegen.

b) Die *Rr. perforantes anteriores* (*Nn. cutanei pectoris et abdominis anteriores*) bilden die vorderen Enden der Intercostalnerven und versorgen die Haut über und neben dem Brustbein, nachdem sie den M. pectoralis major am Seitenrande des Sternum perforirt, und die Haut über dem M. rectus abdominis, nachdem sie den letzteren durchbohrt und zugleich innervirt haben.

IV. Plexus lumbalis.

Der *Plexus lumbalis* s. *cruralis* setzt sich aus den vorderen Aesten der 4 oberen Lumbalnerven zusammen, von denen der vierte allerdings noch einen Zweig zum Plexus sacralis abgiebt. Der Plexus lumbalis liegt zwischen der vorderen und hinteren Schicht des M. psoas major, durch welchen somit seine Aeste hindurchtreten. Diese Aeste, welche sich sehr häufig gegenseitig ersetzen, heissen folgendermassen:

1. Der *N. ilio-hypogastricus* verläuft vor dem M. quadratus lumborum und parallel dem XII. Intercostalnerven (also auch der XII. Rippe) in schräger Richtung nach abwärts und theilt sich über der Mitte des Darmbeinkammes in den *R. iliacus* für die Haut über dem M. glutaeus medius und den *R. hypogastricus* für den untersten Theil der Haut und Muskulatur des Bauches.

2. Der *N. ilio-inguinalis* verläuft etwas tiefer und parallel mit dem vorigen. Beide Nerven sind sehr häufig zu einem gemeinsamen Stamm verschmolzen. Indem der N. ilio-inguinalis seinen Weg nach vorn nimmt und allmälig die Bauchmuskeln durchbohrt, tritt er schliesslich durch den Leistencanal heraus, um einen kleinen Haut-

bezirk am Mons pubis und dem angrenzenden Theil der Leistengegend zu versorgen.

3. Der *N. genito-cruralis* liegt auf der vorderen Fläche des M. psoas major, wo er sich bald höher bald tiefer in den *N. spermaticus externus* und den *N. lumbo-inguinalis* spaltet. Manchmal findet die Theilung schon am Ursprung des Nerven statt. Der *N. spermaticus externus* (*N. pudendus ext.*) geht vor der A. und V. iliaca ext. in den Leistencanal hinein und soll nach seinem Austritt aus dem letzteren hauptsächlich den M. cremaster und die Tunica dartos versorgen (Hyrtl, Schwalbe u. a.). Ist er stark entwickelt, so kann er den N. ilio-inguinalis ganz oder theilweise ersetzen, indem er auch an die Haut des Scrotum (beim Weibe der grossen Schamlippen) und der angrenzenden Schenkelfläche feine Zweige abgiebt. Der *N. lumbo-inguinalis* geht (lateral von dem vorigen und der A. und V. iliaca ext.) unterhalb des Poupart'schen Bandes nach abwärts und tritt bald durch die Fovea ovalis, bald lateral von derselben zur Haut, wo er einen grösseren oder kleineren Bezirk in der Nähe der Fovea ovalis versorgt.

4. Der *N. cutaneus femoris externus* s. *lateralis* verläuft in schräger Richtung vor dem M. iliacus int. bis in die Nähe der Spina ilium ant. sup., wo er unter dem Poupart'schen Bande hindurchtritt, um die Haut an der lateralen Seite des Oberschenkels zu versorgen. Auch der laterale Theil des Gesässes erhält Zweige.

5. Der *N. cruralis* s. *femoralis*, der stärkste Nerv des ganzen Lendengeflechts, bezieht seine Fasern aus sämmtlichen 4 oberen Lendennerven und zieht zunächst zwischen dem Psoas major und Iliacus internus, dann dicht unterhalb des Poupart'schen Bandes durch die Lacuna musculorum zum Oberschenkel (s. S. 195). Hier liegt er zunächst in der Fossa ilio-pectinea lateral von der A. femoralis, löst sich jedoch sehr bald in zahlreiche Zweige auf. Auf diesem Wege giebt er ab:

a) Muskeläste zum M. psoas major und Iliacus int., die innerhalb des Beckens entspringen. Diese Aeste können jedoch auch direct vom Plexus lumbalis geliefert werden.

b) Muskeläste zu sämmtlichen Streckmuskeln des Oberschenkels mit Ausnahme des M. tensor fasciae latae. Hinter den Schenkelgefässen geht ein Zweig des N. cruralis auch zum M. pectineus hin. Von diesen Muskelästen zweigen sich feine *Rr. articulares* zur vorderen Wand der Hüftgelenkkapsel (Ruedinger) und der Kniegelenkkapsel (Rauber) ab. Auch der *N. saphenus major* (s. S. 322) soll nach Ruedinger einen Zweig zur Kniegelenkkapsel abgeben.

c) Ein Zweig zu der A. und V. femoralis.

d) Der *N. cutaneus femoris internus* s. *medialis* (*N. saphenus minor*) ist meistens schon an seinem Ursprung in mehrere Zweige gespalten, von denen gewöhnlich der eine dicht unter der Fovea ovalis hervortritt und neben der V. saphena magna abwärts zieht, während der andere tiefer unten am medialen Rande des Sartorius die Fascie durchbricht. Beide Zweige versehen die Haut an der medialen Seite des Oberschenkels.

e) Der *N. cutaneus femoris medius* s. *anterior* kann ebenso wie der vorige von vornherein in mehrere Zweige gespalten sein, welche die Fascia lata zum Theil etwas über der Mitte des Oberschenkels zum Theil weiter abwärts durchbrechen und die Haut an der vorderen Fläche des Oberschenkels versorgen. Der Nerv durchbohrt vielfach den M. sartorius, bevor er aus der Fascie heraustritt.

f) Der *N. saphenus* (*N. saphenus major*) verläuft am Oberschenkel zuerst lateral, dann vor, endlich medial von der A. femoralis bis zum Adductorenschlitz nach abwärts, wo er sich von der Arterie trennt. Der Nerv zieht hierauf hinter dem unteren Ende des M. sartorius weiter, dessen Sehne er schliesslich meistens durchbohrt, um zur Haut an der medialen Seite des Knies zu gelangen. Am Unterschenkel verläuft er dicht hinter der V. saphena magna nach unten, um entweder nur bis zum Fussgelenk oder bei besonders starker Entwickelung noch längs des medialen Fussrandes bis zur grossen Zehe hinzuziehen und die Haut an der medialen Seite des Unterschenkels und am Grosszehenrande des Fusses zu versehen.

6. Der *N. obturatorius* entspringt vom untersten Theil des Plexus lumbalis und zieht in Begleitung der A. und V. obturatoria an der Seitenwand des kleinen Beckens dicht unterhalb der Linea innominata zur oberen Ecke des For. obturatorium, durch welches er zum Oberschenkel hindurchtritt. Hier versorgt der Nerv mittelst verschiedener Muskeläste sämmtliche Adductoren nebst dem M. obturator ext. Ein Hautast, *R. cutaneus n. obturatorii*, gelangt zwischen Adductor longus und Gracilis (etwa in der Höhe zwischen dem oberen und mittleren Drittel des Oberschenkels) zur Haut an der medialen Fläche des Oberschenkels. Feine Zweige ziehen ausserdem vom N. obturatorius zur vorderen medialen Seite der Hüftgelenkkapsel hin.

V. Plexus sacralis s. ischiadicus.

Dieses grösste Geflecht der Spinalnerven setzt sich aus einem Theile des IV., aus dem ganzen V. Lumbalnerven (*N. lumbo-sacralis*) und den 3—4 oberen Sacralnerven zusammen. Seine Lage ist im

kleinen Becken an der Vorderfläche des M. piriformis. Ausser den *Nn. haemorrhoidales medii*, *vesicales inff.* und *vaginales* für die Beckeneingeweide gehen von dem Plexus für die nahe gelegenen Muskeln, nämlich den M. piriformis und obturator int. nebst den beiden Mm. gemelli, sowie für den M. levator ani directe Zweige ab. Dieselben können jedoch auch von dem einen oder anderen Aste des Plexus ihren Ursprung nehmen. Diese Aeste theilt Henle in kurze und lange Aeste ein, von denen die erste Gruppe sich im Wesentlichen in der Nähe des Beckengürtels verzweigt, während die zweite Gruppe zu der unteren Extremität herunterzieht.

Die kurzen Aeste des Plexus sacralis.

1. Der *N. glutaeus superior* tritt mit der A. und V. glutaea sup. oberhalb des M. piriformis durch das For. ischiadicum majus aus dem kleinen Becken heraus und verläuft zwischen dem M. glutaeus medius und minimus bis zum M. tensor fasciae latae, indem er diese Muskeln versorgt.

2. Der *N. glutaeus inferior* tritt in Begleitung der A. und V. glutaea inf. unterhalb des M. piriformis durch das For. ischiadicum majus aus dem kleinen Becken heraus und versorgt schliesslich den M. glutaeus magnus (nach Ruedinger auch den hinteren Theil der Hüftgelenkkapsel).

3. Der *N. pudendus communis* (*N. pudendo-haemorrhoidalis*) tritt wie der vorige in Begleitung der A. und V. pudenda comm. unterhalb des M. piriformis aus dem For. ischiadicum majus hervor und zieht hierauf mit den genannten Gefässen hinter der Spina ossis ischii zum For. ischiadicum minus, durch welches er wieder in das kleine Becken hineintritt. Der Nerv verläuft alsdann an der lateralen Wand des Cavum ischio-rectale (d. h. an der medialen Fläche des M. obturator int.) bis zum hinteren Rande des M. transversus perinei prof. und gelangt weiterhin zwischen den Fasern dieses Muskels längs dem medialen Rande des unteren Sitz- und Schambeinastes bis unter die Symphysis pubis, wo er neben dem Lig. suspensorium penis nach vorn tritt und als *N. dorsalis penis* (beim Weibe als *N. dorsalis clitoridis*) auf dem Rücken des Penis (der Clitoris) bis zur Eichel zieht. Ausser feinen Zweigen für den M. transv. per. prof. entsendet er auf diesem Wege folgende, meistens von den gleichnamigen Blutgefässen begleitete Aeste:

a) Der *N. perforans lig. tuberoso-sacri* (Schwalbe) geht durch das Lig. tuberoso-sacrum um den unteren Rand des M. glutaeus magnus zum medialen Theil der Gesässhaut.

b) Der *N. haemorrhoidalis inferior* (*externus*) zieht schräg nach

medianwärts durch das Fett des Cavum ischio-rectale zum Anus, woselbst er die Haut und den M. sphincter ani ext. versorgt.

c) Der *N. perinei* zieht dicht unter der Haut zwischen dem M. bulbo-cavernosus und ischio-cavernosus nach vorn und versorgt auf diesem Wege sämmtliche Dammmuskeln (mit Ausnahme des Levator ani und Transv. per. prof.) und die über denselben gelegene Haut. Ein Zweig dringt durch den Bulbus der Urethra zur Schleimhaut der letzteren. Das Ende des N. perinei bilden Zweige, welche beim Manne fast die ganze Haut des Scrotum (*Nn. scrotales posteriores*), beim Weibe in gleicher Weise die Haut der grossen Schamlippen (*Nn. labiales posteriores*) versorgen.

d) Der Endast, *N. dorsalis penis* (beim Weibe *clitoridis*), tritt neben dem Lig. suspensorium penis zur Rückenfurche des Penis (der Clitoris) und versorgt die Haut des Penis (der Clitoris) nebst der Eichel. Feine gefässverengernde Zweige (Lovén) dringen auch in die Corpp. cavernosa penis hinein.

Die langen Aeste des Plexus sacralis.

1. Der *N. cutaneus femoris posterior* tritt ebenfalls unterhalb des M. piriformis aus dem For. ischiadicum majus heraus und ist zunächst vom M. glutaeus magnus bedeckt, an dessen unterem Rande er (hinter dem N. ichiadicus) ziemlich genau in der Mitte zwischen Tuber ischii und Trochanter major zum Vorschein kommt. Er wird bald darauf subcutan und zieht in der Mitte der hinteren Oberschenkelfläche nach abwärts, indem er sich entweder nur bis zum Knie oder bis zur Wade (in seltenen Fällen sogar bis zur Ferse) erstreckt. Die Zweige des Nerven sind:

a) Die *Nn. cutanei clunium inferiores* (*Nn. subcut. glutaei inff.*) gehen um den unteren Rand des M. glutaeus magnus aufwärts zur Haut am unteren Theil des Gesässes.

b) Der *N. cutaneus perinei* (*N. pudendus longus inf.* von Henle) zieht unterhalb des Tuber ischii zur Haut des Dammes und Scrotums (bezw. der grossen Schamlippen).

c) Die *Nn. cutanei femoris* (*cruris*) *posteriores* zur Haut an der hinteren Fläche des Oberschenkels (wenn der Nerv so weit hinunterreicht, auch des Unterschenkels).

2. Der *N. ischiadicus* tritt wie der vorige unterhalb des M. piriformis aus dem For. ischiadicum majus heraus und verläuft alsdann etwa in der Mitte zwischen Tuber ischii und Trochanter major, bedeckt vom Glutaeus magnus und hinter den Mm. gemelli, obturator int. und quadratus femoris, nach abwärts. Der Nerv ge-

langt hierauf unter die Beugemuskeln und theilt sich gewöhnlich in der Mitte des Oberschenkels (mitunter jedoch auch viel höher oder tiefer) in den *N. tibialis* und *N. peronaeus*. Da der N. ischiadicus sich jedoch stets bis zu seinem Ursprung in die beiden eben genannten Aeste spalten lässt, so können alle Zweige desselben auch als Zweige des N. tibialis oder N. peronaeus betrachtet werden.

a) Der *N. tibialis* (*N. popliteus int.*) bildet die eigentliche Fortsetzung des N. ischiadicus und ist in der Kniekehle nach hinten (und etwas lateralwärts) von der V. poplitea gelegen (s. S. 232). Er tritt hierauf zuerst zwischen die beiden Gastrocnemiusköpfe, dann unter den M. soleus und verläuft nun zusammen mit der A. und V. tibialis postica zur medialen Seite des Fussgelenkes, um sich hier (ebenso wie die eben genannten Blutgefässe) in seine beiden Endäste, den *N. plantaris internus* (*medialis*) und *N. plantaris externus* (*lateralis*) zu theilen. Auf diesem Wege gehen von ihm folgende Zweige ab:

α) In der Hüftgegend mitunter Zweige für die Mm. obturator internus, gemelli und quadratus femoris sowie ein Zweig für die hintere Kapselwand des Hüftgelenks.

β) Am Oberschenkel Zweige für sämmtliche Beugemuskeln mit Ausnahme des kurzen Bicepskopfes (s. beim N. peronaeus).

γ) In der Kniekehle ausser einigen Zweigen für das Kniegelenk der *N. communicans tibialis* (*N. suralis*), welcher auf der Sehne zwischen beiden Gastrocnemiusköpfen (zuweilen in einem besonderen fibrösen Canal) nach abwärts verläuft, etwa am Anfange der Achillessehne die Fascie durchbohrt und hierauf mit dem N. communicans peronaei verschmilzt. Aus der Vereinigung beider Nerven geht der *N. cutaneus dorsi pedis lateralis* hervor, welcher die Haut an der Ferse und dem ganzen lateralen Fussrand mit sensiblen Fasern versorgt. Die letzteren werden jedoch hauptsächlich vom N. communicans tibialis geliefert.

δ) Am Unterschenkel Zweige zu sämmtlichen Beugemuskeln. Von dem Zweig, welcher den M. popliteus versorgt, geht ein sensibler Nebenzweig, der *N. ligamenti interossei*, theils an der hinteren Fläche, theils zwischen den Fasern des Lig. interosseum bis zum Tibio-fibulargelenk nach abwärts. Vom Stamm des Tibialis gehen endlich *Rr. calcanei proprii* zur Haut der Ferse.

ε) Am Fuss der *N. plantaris int.* s. *medialis*, welcher zunächst vom Lig. laciniatum und dem M. abductor hallucis bedeckt ist

und hierauf zwischen dem letzteren Muskel und dem M. flexor digitorum brevis in Begleitung der A. und V. plantaris int. nach vorn zieht. Nachdem der Nerv den M. flexor dig. brevis und die Muskeln des Grosszehenballens (mit Ausnahme des Adductor) versorgt hat, theilt er sich in zwei Aeste, von denen der mediale den medialen Rand der grossen Zehe versorgt, während der laterale sich in die 3 *Nn. digitales plantares communes* spaltet, welche sich nach Abgabe von Zweigen für die beiden medialen Mm. lumbricales wiederum gabelförmig in die *Nn. digitales plantares proprii* für die einander zugekehrten Ränder der I.—IV. Zehe theilen. Auch der entsprechende Theil der Fusssohle erhält sensible Zweige.

Der *N. plantaris externus* s. *lateralis* geht zwischen dem M. flexor digitorum brevis und der Caro quadrata Sylvii zuerst in Begleitung der A. und V. plant. ext. nach lateralwärts und dann mit dem Arcus plantaris in die Tiefe. Auf diesem Wege giebt der Nerv den *N. digitalis plantaris communis IV.* ab, welcher sich in die *Nn. digitales plantares proprii* für die noch unversorgten Ränder der IV. und V. Zehe theilt, und innervirt ausserdem die Haut und alle Muskeln der Fusssohle, welche von dem N. plantaris int. nicht versorgt werden (s. S. 329).

b) Der *N. peronaeus* (*N. popliteus ext.*) zieht lateral vom N. tibialis und ganz oberflächlich längs des medialen Bicepsrandes nach unten und wendet sich unterhalb des Capitulum fibulae zur Vorderfläche des Unterschenkels. Hier durchbohrt er den M. peronaeus longus und spaltet sich hierauf in den *N. peronaeus profundus* und *superficialis*.

Auf diesem Wege giebt er ab:

α) Einen Zweig zum kurzen Kopf des M. biceps femoris.

β) Zwei feine Zweige zur hinteren Wand der Kniegelenkkapsel.

γ) Den *N. communicans peronaei* (*N. cutaneus cruris ext.*), welcher die Fascie meistens schon in der Kniegegend durchbohrt und die Haut an der lateralen Seite des Unterschenkels versorgt. Sein Ende senkt sich in den N. communicans tibialis ein (s. S. 325).

δ) Der *N. cutaneus cruris posterior* versorgt die Haut an der hinteren Fläche des Unterschenkels, insoweit der N. cutaneus femoris posterior nicht deren Versorgung übernimmt. Wenn der letztere bis zur Ferse nach abwärts reicht, kann der erstere ganz fehlen.

ε) Der *N. peronaeus superficialis* giebt Zweige für die Mm. peronaei ab, läuft hierauf zwischen den Mm. peronaei und dem M. extensor digitorum longus nach abwärts und durchbohrt die Fascie im unteren Drittel des Unterschenkels. Der Nerv theilt sich alsdann (mitunter auch schon viel höher oben) in zwei Aeste, von denen der eine, der *N. cutaneus dorsi pedis internus*, den medialen Rand der grossen Zehe und die einander zugekehrten Ränder der II. und III. Zehe versorgt, während der andere, der *N. cutaneus dorsi pedis medius*, zu den einander zugekehrten Rändern der III. bis V. Zehe hinzieht. Mitunter werden sämmtliche Zehen, von der II. bis V., von dem letzteren Nerven allein versorgt.

ζ) Der *N. peronaeus profundus* verläuft mit der A. und V. tibialis ant. lateral von dem M. tibialis ant. und dicht vor dem Lig. interosseum nach abwärts, indem er sämmtliche Extensoren des Unterschenkels versorgt. Nachdem er unter dem Lig. cruciatum zum Fussrücken getreten ist, giebt er Zweige für die Muskeln des Fussrückens und die Gelenke des Fusses ab und strebt schliesslich mit der A. und V. dorsalis pedis dem I. Intermetatarsalraum zu, an dessen vorderem Ende er sich in zwei Zweige für die einander zugewandten Ränder der I. und II. Zehe spaltet.

VI. Plexus coccygeus.

Dieses Geflecht setzt sich aus den vorderen Aesten des IV.—V. Sacralnerven und dem vorderen Ast des Steissbeinnerven zusammen. Der aus diesem Geflecht entstehende *N. ano-coccygeus* geht lateralwärts vom Steissbein nach unten und hinten, nimmt den hinteren Ast des Steissbeinnerven auf und versorgt die Haut in der Umgebung der Steissbeinspitze. Nach Krause gehen auch feine Zweige desselben zu den Mm. levator ani, ischio-coccygeus und coccygeus hin.

Uebersicht über die Versorgung der Hautbezirke am Becken und der unteren Extremität.

1. Die Haut des Gesässes wird in ihrem oberen Theil durch die Nn. subcutanei clunium supp. aus den hinteren Aesten der 3 oberen *Nn. lumbales* und *sacrales*, in ihrem medialen Theil durch den N. ligamenti tuberoso-sacri (Schwalbe) vom *N. pudendus communis*, in ihrem unteren Theil durch die Nn. subcutanei glutaei inff. vom *N. cutaneus femoris post.*, in ihrem lateralen Theil oben vom *N. ilio-hypogastricus*, unten auch noch vom *N. cutaneus femoris lat.* versorgt.

2. Die Haut der äusseren Geschlechtstheile wird am Mons pubis vom *N. spermaticus externus* oder *ilio-inguinalis*, an den Hoden

(grossen Schamlippen) durch die Nn. scrotales (labiales) postt. vom *N. pudendus communis*, unten und lateralwärts durch den N. pudendus longus inf. vom *N. cutaneus femoris post.* versorgt.

3. Am Oberschenkel wird die Haut unterhalb des Poupart'schen Bandes noch von dem *N. spermaticus ext.* oder *ilio-inguinalis*, lateralwärts davon vom *N. lumbo-inguinalis* versorgt. Im Uebrigen ist die ganze laterale Seite des Oberschenkels dem *N. cutaneus fem. lat.*, die vordere Seite den *Nn. cutanei antt.* aus dem N. cruralis, die mediale Seite den *Nn. cutanei mediales* des N. cruralis und dem Hautast des *N. obturatorius*, die hintere Seite dem *N. cutaneus femoris post.* zugehörig.

5. Am Unterschenkel gehört die hintere Seite entweder dem *N. cutaneus femoris posterior*, oder wenn der letztere sich nicht soweit abwärts erstreckt, dem *N. cutaneus cruris posterior* aus dem N. peronaeus. Die laterale Seite versorgt der *N. communicans peronaei*, die mediale Seite der *N. saphenus* aus dem N. cruralis.

6. Am Fuss übernimmt die Versorgung des ganzen medialen Randes entweder der *N. saphenus*, oder, wenn der letztere sich nicht so weit nach vorn erstreckt, der *N. peronaeus superficialis*. Der ganze laterale Rand wird vom *N. communicans tibialis* innervirt. Am Fussrücken werden die einander zugekehrten Ränder der I.—II. Zehe vom *N. peronaeus profundus*, diejenigen der II.—V. Zehe vom *N. peronaeus superficialis* versorgt. Die Fusssohle gehört dem *N. tibialis*, welcher mittelst des *N. plantaris medialis* die Ränder der $3^1/_2$ ersten Zehen, mittelst des *N. plantaris lateralis* diejenigen der $1^1/_2$ letzten Zehen übernimmt.

Die *Nn. digitales dorsales* des Fusses erstrecken sich weiter nach vorn als an der Hand, pflegen jedoch den *Nn. digitales plantares* noch die Versorgung des Nagelbetts zu überlassen.

Uebersicht über die Versorgung der Muskeln an der unteren Extremität.

1. Von den Hüftmuskeln werden der M. iliacus int., psoas major und minor durch directe Zweige des *Plexus lumbalis* oder vom *N. cruralis* versorgt. Der M. obturator int. nebst den beiden Gemelli und der Piriformis erhalten Zweige vom *Plexus ischiadicus* oder von einem der grossen Aeste desselben. Der M. glutaeus magnus wird vom *N. glutaeus inf.*, der M. glutaeus medius und minimus (sowie der M. tensor fasciae latae) werden vom *N. glutaeus sup.* innervirt. Der M. quadratus femoris erhält einen Zweig vom *N. ischiadicus*, der M. obturator ext. vom *N. obturatorius*.

2. Am Oberschenkel werden sämmtliche Extensoren vom

N. cruralis versorgt, ausgenommen den M. tensor fasciae latae, der, wie schon erwähnt, vom *N. glutaeus sup.* einen Zweig erhält. Auch der M. pectineus wird durch einen Zweig des N. cruralis (nicht selten auch durch den N. obturatorius) innervirt. Im Uebrigen werden die Adductoren sämmtlich vom *N. obturatorius* versorgt, doch bekommt der Adductor magnus ziemlich constant einen Zweig vom *N. ischiadicus*. Die Flexoren erhalten ihre Zweige vom *N. tibialis*, nur der kurze Kopf des Biceps femoris wird vom *N. peronaeus* versorgt.

3. Am Unterschenkel werden die Flexoren ebenso wie am Oberschenkel vom *N. tibialis* versehen. Die Extensoren und die Mm. peronaei werden vom *N. peronaeus* versorgt.

4. Am Fuss werden die Muskeln des Fussrückens vom *N. peronaeus profundus* innervirt. Sämmtliche Muskeln der Fusssohle sind dem *N. tibialis* untergeordnet, und zwar übernimmt der *N. plantaris internus* den M. flexor digitorum brevis, die Muskeln des Grosszehenballens (mit Ausnahme des Adductor) und die beiden medialen Lumbricales, während dem *N. plantaris externus* alle übrigen Muskeln der Fusssohle zufallen (also der M. adductor hallucis, die Caro quadrata, die beiden lateralen Mm. lumbricales und sämmtliche Mm. interossei).

Der *N. tibialis* versorgt also (mit Ausnahme des kurzen Bicepskopfes) sämmtliche Muskeln an der Rückseite des Oberschenkels und Unterschenkels sowie an der Fusssohle.

E. Der N. sympathicus.

Der *N. sympathicus* stellt einen geflechtartig verzweigten Nerven vor, welcher neben dem Gehirn und Rückenmark als eine Art von selbständigem Centralorgan aufgefasst werden kann, da er für gewöhnlich unabhängig von den eben genannten Organen functionirt. Mit dieser Auffassung stimmt auch die Thatsache überein, dass zwischen seine Nervenfasern zahlreiche Ganglienzellen eingeschaltet sind. Der N. sympathicus innervirt die glatte Musculatur des menschlichen Körpers, so dass ihm also die unwillkürlichen Bewegungen untergeordnet sind.

Die Ganglienzellen des N. sympathicus sind gegenüber anderen Ganglienzellen dadurch ausgezeichnet, dass sie kugelig und mit einer kernhaltigen, bindegewebigen Scheide versehen sind. Auch die sympathischen Nervenfasern, welche von diesen Ganglienzellen ausgehen, unterscheiden sich von den Fasern der cerebro-spinalen Ner-

ven, und zwar dadurch, dass sie kein Nervenmark besitzen und daher mehr grau durchscheinend aussehen. Besonders zahlreiche Ganglienzellen finden sich in den Knotenpunkten der sympathischen Geflechte vor. Grosse Anhäufungen von diesen Zellen sind an verschiedenen Stellen schon für das blosse Auge als Anschwellungen kenntlich und werden als sympathische Ganglien bezeichnet.

Man muss nun an dem N. sympathicus drei Abschnitte auseinanderhalten, nämlich: 1) den Grenzstrang, 2) die *Rami communicantes* zwischen dem Grenzstrang und den Cerebro-spinalnerven, 3) die peripheren sympathischen Geflechte, welche sämmtliche Blutgefässe des menschlichen Körpers bis zu ihren feinsten Verzweigungen begleiten und folglich mit den letzteren in alle Theile des Körpers gelangen.

1. Der Grenzstrang des N. sympathicus.

Der Grenzstrang des Sympathicus begleitet beiderseits als dünner Strang in longitudinaler Richtung die Wirbelsäule. An der Halswirbelsäule ist derselbe vor den Querfortsätzen, an der Brustwirbelsäule vor den Rippenköpfchengelenken, an der Lendenwirbelsäule längs der Seitenfläche der Lendenwirbelkörper und am medialen Rande des M. psoas major, endlich am Kreuz- und Steissbein längs der Vorderfläche und medianwärts von den Foramina sacralia anteriora gelegen. Während dieses Verlaufes bildet der Grenzstrang eine Reihe von Ganglien, welche im Allgemeinen der Zahl der Wirbel entsprechen; doch können an verschiedenen Stellen mehrere benachbarte Ganglien zu einem einzigen verschmolzen sein. Am Halse ist dies die Regel, indem anstatt der 7 sympathischen Ganglien hier nur 3 vorhanden sind, von denen das mittlere meistens auch noch fehlt. Von diesen drei Ganglien liegt das oberste, das *Ganglion cervicale supremum*, hoch oben vor den Querfortsätzen der obersten Halswirbel und ist das stärkste von allen. Das *Ganglion cervicale medium* ist meistens vor den Querfortsätzen der untersten Halswirbel und das *Ganglion cervicale inferius* sehr tief, nämlich schon ganz oder theilweise vor dem ersten Rippenköpfchengelenk gelegen, so dass es also in die Brusthöhle hineinragt. Das erste Dorsalganglion ist entweder mit dem untersten Halsganglion verschmolzen oder ein wenig seitwärts und etwas tiefer auf dem oberen Rande des zweiten Rippenköpfchens gelegen[1]). Der Brusttheil des Grenzstranges zeigt gewöhnlich 12 Ganglien, von denen das I.—X. in ihrer Lage ziemlich genau den Rippenköpfchengelenken entsprechen; die beiden untersten Dorsalganglien treten

[1]) Die Verbindung zwischen dem unteren Hals- und dem ersten Dorsalganglion ist mitunter durch zwei Fäden gegeben, von denen der eine vor, der andere hinter der A. subclavia liegt (*Ansa Vieussenii*).

schon an die Seitenfläche der Brustwirbelkörper heran. Am Lenden- und Kreuzbeintheil des Sympathicus sind die Ganglien meistens nur schwache spindelförmige Anschwellungen und bleiben in ihrer Zahl oft hinter der Zahl der Wirbel zurück. Das Ende beider Grenzstränge wird entweder durch ein unpaares Knötchen, das *Ganglion coccygeum*, oder durch eine abwärts convexe Schlinge gebildet.

Was den Faserverlauf innerhalb des Grenzstranges anbetrifft, so pflegen die meisten Fasern desselben vom Centrum in absteigender Richtung zu den peripheren Theilen zu verlaufen. Doch giebt es hiervon auch Ausnahmen, wie z. B. die sympathischen Fasern für den M. dilatator pupillae, welche vom Cervicaltheil des Rückenmarks durch die Rr. communicantes unterer Halsnerven zum Grenzstrang gelangen und sich alsdann in dem letzteren nach oben verfolgen lassen.

2. Die Rami communicantes.

Die *Rami communicantes* sind Verbindungszweige zwischen dem Grenzstrang und den nahe gelegenen Cerebro-spinalnerven und dienen wohl hauptsächlich dazu, Fasern aus dem Gehirn und Rückenmark in den Grenzstrang und durch diesen zu den peripheren Sympathicuszweigen zu leiten. Dass eine Beeinflussung der sympathischen Nervenfasern von Seiten des Gehirns und Rückenmarks möglich ist, lehrt z. B. die Thatsache, dass nach verschiedenen psychischen Einwirkungen (Angst, Schreck etc.) eine vermehrte Darmperistaltik eintreten kann. Andererseits scheint auch ein kleiner Theil von sympathischen Nervenfasern durch die Rr. communicantes in die Bahn der cerebro-spinalen Nerven überzugehen, um sich (vielleicht als Gefässnerven) in verschiedenen Körpertheilen zu verbreiten. Die letztere Art von Fasern findet sich auch in den *Nn. sinu-vertebrales* vor, welche von den Spinalnerven kurz nach ihrem Austritt aus den Foramina intervertebralia entspringen und hierauf wieder in die Wirbelhöhle zurückkehren (s. S. 310).

3. Die peripheren sympathischen Geflechte.

Unter dieser Bezeichnung versteht man eine Anzahl von sympathischen Zweigen, welche vom Grenzstrang zu den nahe gelegenen grossen Gefässen treten, dieselben geflechtartig umspinnen und mit ihnen in alle Theile des menschlichen Körpers gelangen.

a) Zweige vom Halstheil des Grenzstranges.

Das Ganglion cervicale supremum giebt — ausser verschiedenen Verbindungszweigen zu den Nn. glosso-pharyngeus, vagus und hypoglossus — nach oben hin (wie eine Art von Fortsetzung des

Grenzstranges) den *N. caroticus internus* ab, welcher mit der Carotis interna in den carotischen Canal des Felsenbeins eindringt und sich entweder dort oder schon früher in ein diese Arterie umspinnendes Geflecht, den *Plexus caroticus int.*, auflöst. Während des Verlaufs der Carotis im Sinus cavernosus wird letzteres Geflecht als *Plexus cavernosus* bezeichnet. Vom Plexus caroticus int. geht zunächst der *N. petrosus profundus major* (s. S. 29 Fig. 1) durch den Vidianischen Canal zum Ganglion nasale hin, um wahrscheinlich von dem Ganglion mit den Nasennerven in die Nasenhöhle zu treten und die Drüsen der letzteren zu versorgen. Fernerhin existiren zwischen dem Plexus caroticus int. und dem N. tympanicus eine Anzahl von Verbindungszweigen, die *Nn. carotico-tympanici* (s. ebenfalls Fig. 1), von denen der grösste auch als *N. petrosus profundus minor* besonders bezeichnet ist. Ueber die Bedeutung der zuletzt genannten Nervenzweige ist nichts Sicheres bekannt. Dasselbe Geflecht giebt auch die *Radix media* zum Ganglion ciliare ab, von welcher man annimmt, dass sie die Fasern für den M. dilatator pupillae liefert (s. S. 290). Der Plexus cavernosus sendet noch feine Zweige zur Hypophysis cerebri und begleitet schliesslich die Aeste der Carotis int. bis zu den feinsten Verzweigungen. Aus dem Ganglion cervicale supremum gehen fernerhin Zweige hervor, welche die Carotis ext. und ihre Aeste begleiten und umspinnen (*Plexus caroticus externus.*)

Der Rest des Halstheils sendet Zweige zum *Plexus pharyngeus*, zur *Glandula carotica* und *thyreoidea*, endlich zur A. vertebralis (*Plexus vertebralis*). Jedes der 3 Halsganglien liefert endlich einen Zweig zum Herzen. Man hat diese Zweige, welche die beschleunigenden Herznerven enthalten, als *R. cardiacus sup.*, *medius* und *inf.*, von einander unterschieden. Sie ziehen zunächst neben den grossen Halsgefässen nach abwärts und gelangen weiterhin längs der aufsteigenden Aorta zum Herzen, wo sie die Aa. coronariae als *Plexus coronarius dexter* und *sinister* begleiten. Näheres hierüber s. beim Herzen.

b) Zweige vom Brusttheil des Grenzstranges.

Vom Brusttheil des Grenzstranges ziehen eine grosse Anzahl von Aesten zur Aorta thoracica und bilden um die letztere den *Plexus aorticus thoracicus*, welcher auch zu den Intercostalgefässen und der V. azygos feine Zweige schickt. Auch in den Plexus bronchialis post. treten Sympathicuszweige ein. Vom VI.—X. Dorsalganglion des Bruststranges pflegt sich eine Anzahl variabler Aeste zu entwickeln, welche sich zu dem *N. splanchnicus major* vereinigen. Aus dem XI. und XII. Dorsalganglion geht in ähnlicher Weise der *N. splanchnicus minor* hervor. Beide Nn. splanchnici verlaufen neben

der Wirbelsäule dicht hinter der Pleura nach unten und medianwärts und vereinigen sich hierauf zu einem gemeinsamen Stamm, welcher durch das Crus mediale des Zwerchfells in die Bauchhöhle tritt. Die Fasern des N. splanchnicus major gelangen zu dem Ganglion coeliacum, diejenigen des splanchnicus minor zum Theil zu dem letzteren, zum Theil zum Ganglion renali-aorticum (s. weiter unten). In der Bahn der Nn. splanchnici hat man 1) vasomotorische Nervenfasern für die Darmgefässe, 2) beschleunigende und Hemmungsfasern für die glatte Musculatur des Darmtractus, endlich 3) sensible Fasern (für die Darmwand?) aufgefunden. Uebrigens soll nur der fünfte Theil der Splanchnicusfasern marklos (also sympathisch), der Rest derselben markhaltig (also aus spinalen Fasern) gebildet sein (Ruedinger).

c) Zweige vom Bauchtheil des Grenzstranges.

Von dem Bauchtheil des Grenzstranges geht eine kleinere Anzahl von ziemlich starken Aesten zur Aorta abdominalis und bildet um die letztere den *Plexus aorticus abdominalis*, welcher einerseits mit dem Plexus aorticus thoracicus zusammenhängt andererseits die Aeste der Bauchaorta mittelst geflechtartiger Zweige begleitet. Durch besondere Stärke zeichnen sich die Geflechte um die 3 unpaaren Aeste der Aorta abdominalis aus, welche man als *Plexus coeliacus*, *Plexus mesentericus superior* und *Plexus mesentericus inferior* bezeichnet hat. Doch sind auch die anderen Zweige der Bauchaorta mit sympathischen Nerven versehen. In alle diese Geflechte sind Ganglien eingestreut, von denen sich einzelne wieder durch besondere Grösse auszeichnen. Das *Ganglion coeliacum* (s. *semilunare* s. *splanchnicum* s. *solare*) liegt paarig zu beiden Seiten des Ursprunges der A. coeliaca, das *Ganglion renali-aorticum* jederseits am Ursprung der A. renalis aus der Aorta. Ausserdem pflegt man noch ein *Ganglion phrenicum*, *mesentericum superius* und *inferius* besonders zu unterscheiden, welche in der Nähe der gleichnamigen Arterien gelegen sind. Die sympathischen Geflechte gelangen nun mit den Aesten der Bauchaorta nicht allein zu dem Darmcanal, sondern auch zur Leber, dem Pankreas, der Milz, den Nieren und Nebennieren. Mit den Aa. spermaticae intt. steigen ferner sympathische Zweige als *Plexus spermaticus internus* bis zum Hoden (beim Weibe bis zum Ovarium und Fundus uteri) nach abwärts. Die Endigungen aller dieser Nerven sind grösstentheils unbekannt. Nur vom Magen und Darmcanal, wo sie die glatte Musculatur versorgen, weiss man, dass sie in der Wand dieser Organe zwei grosse Geflechte bilden. Das eine Geflecht, der Auerbach'sche Plexus, *Plexus myentericus*, ist zwischen der Ring- und Längsmusculatur des Verdauungstractus gelegen und für die letztere

bestimmt. Nach innen von dem Plexus myentericus und mit ihm durch Nervenfäden verbunden findet sich in der Submucosa des Darmes der Meissner'sche Plexus, *Plexus submucosus*, welcher zum Theil für die Gefässe der Submucosa, zum Theil für die Muscularis mucosae bestimmt zu sein scheint.

d) Zweige vom Beckentheil des Grenzstranges.

Am Promontorium theilt sich der Plexus aort. abdominalis in ein paariges Geflecht, den *Plexus hypogastricus*, welcher dicht unter dem Peritoneum zu beiden Seiten des Rectum und neben den Beckengefässen nach abwärts zieht und die Nerven für die Beckeneingeweide und die cavernösen Körper der Genitalien liefert. Man hat diese paarigen, in der Medianebene zusammenhängenden Geflechte als *Plexus haemorrhoidalis*, *Plexus vesicalis*, *Plexus utero-vaginalis* oder *deferentialis*, *Plexus seminalis* und *prostaticus*, endlich als *Plexus cavernosus penis* (*clitoridis*) bezeichnet, und es scheint, als ob dieselben wohl hauptsächlich die glatte Musculatur der entsprechenden Eingeweide versorgen. Doch finden sich in diesen Plexus auch markhaltige Nervenfasern vor, welche ihnen durch Communicationen mit spinalen Nerven zugeführt sind, und welche die Schleimhaut der betreffenden Theile mit sensiblen Fasern versehen. Der Plexus cavernosus penis verläuft zunächst neben der Pars membranacea der Urethra nach vorn, tritt hierauf in die Corpora cavernosa ein und scheint vorzugsweise gefässerweiternde Fasern (*Nn. erigentes penis*) zu enthalten, welche ihm nach Eckhard vom III.—IV. Sacralnerven zugeführt werden. Als Verengerer der Penisgefässe hat Lovén den N. dorsalis penis nachgewiesen.

F. Das Herz und der Herzbeutel.

1. Allgemeine Betrachtung des Herzens.

Das Herz, *Cor*, ist eine dickwandige, musculöse Tasche, welche die Aufgabe hat, durch rhytmische Contractionen das im Gefässsystem enthaltene Blut in steter circulirender Bewegung zu erhalten und durch alle Theile des Körpers zu treiben. Das Herz hat eine mit der Faust des betreffenden Individuums ungefähr übereinstimmende Grösse und ein annähernd kegelförmiges Aussehen

Man unterscheidet an demselben ein breites oberes Ende, *Basis cordis*, und ein mehr spitzes unteres Ende, die Herzspitze, *Apex cordis*, ferner eine gewölbte vordere und eine plane hintere Fläche, endlich einen scharfen rechten und einen stumpfen linken Rand. Durch die beiden Ränder werden einerseits die Basis und die Spitze mit einander verbunden, andererseits die vordere und hintere Fläche von einander abgegrenzt.

Die Lage des Herzens ist eine derartige, dass etwa ein Drittel seiner Masse der rechten, etwa zwei Drittel der linken Körperhälfte angehören.[1]) Seine Längsaxe entspricht nicht der longitudinalen Körperaxe, sondern verläuft von rechts, oben und hinten nach links, unten und vorn. Die gewölbte vordere Fläche sieht ein wenig nach links und oben und ist grösstentheils von beiden Lungen bedeckt, welche sich zwischen das Herz und die Brustwand mit ihren vorderen Rändern einschieben. Nur ein Theil des rechten Ventrikels bleibt unbedeckt und grenzt an das Sternum und den linken V.—VI. Rippenknorpel. Will man also bei einer Punction des Herzbeutels eine Verletzung der Lungen vermeiden, so sticht man am besten im V. Intercostalraum dicht neben dem linken Sternalrande ein. Die plane hintere Fläche des Herzens sieht dagegen ein wenig nach rechts und unten. Sie ruht auf dem vordern Abschnitt des Centrum tendineum des Zwerchfells und grenzt hinten an den Oesophagus und die Aorta descendens. Der scharfe rechte Rand liegt ein wenig nach vorn und unten; sein oberer Theil grenzt an die mediale Fläche der rechten Lunge, sein unterer Theil schiebt sich zwischen das Zwerchfell und die vordere Brustwand ein. Der stumpfe linke Rand ist nach hinten und oben gerichtet und grenzt an die mediale Fläche der linken Lunge. An der Aussenfläche des Thorax ist die Lage des Herzens folgendermassen zu bestimmen: Das rechte Drittel desselben liegt hinter der medialen Hälfte des III. und IV. rechten Rippenknorpels. Die Herzspitze entspricht in ihrer Lage dem V. linken Intercostalraum dicht unter der Grenze zwischen dem Knorpel und dem Knochen der V. Rippe. Die obere Grenze des Herzens überragt nach den Untersuchungen von Henke nur in sehr geringem Grade das III. Sterno-costalgelenk, so dass also über dem letzteren hinter dem Sternum nur die grossen Gefässe des Herzens gelegen sein würden. Nach diesen Angaben lassen sich die Contouren der beiden Ränder des Herzens leicht ergänzen.

[1]) Der einfacheren Darstellung wegen sind der Herzbeutel und die Pleura bei der Schilderung dieser Lageverhältnisse nicht berücksichtigt, obschon diese Häute selbstverständlicher Weise stets das Herz, die Lungen und ihre Nachbarorgane von einander trennen.

Betrachtet man die Oberfläche des Herzens, so sieht man, dass die grossen Gefässe desselben mit ihren Ursprungsstellen sämmtauf die Basis zusammengedrängt sind. Nach dem Schema des Herzens könnte man erwarten, dass nur die blutzuführenden Gefässe, also die Venen, an der Basis einmünden, dagegen die blutabführenden Gefässe, also die Arterien, an der Spitze ihren Ursprung nehmen müssten. Indessen auch die Ursprungstellen der letzteren, nämlich der Aorta und A. pulmonalis, sind an die beiden oberen, vorderen Ecken der Ventrikel (dicht neben das Septum cordis) verlegt, so dass eben schliesslich sämmtliche grossen Herzgefässe an der Basis zusammenliegen. An der Oberfläche des Herzens sieht man weiterhin zunächst entsprechend der Längsaxe sowohl vorn wie hinten eine Furche, den *Sulcus longitudinalis cordis*, verlaufen, welcher an der Stelle, wo er über die Herzspitze hinweggeht, gewöhnlich eine Art von Einkerbung, *Vallecula*, bildet. Senkrecht zum Sulcus longitudinalis cordis läuft ringförmig eine zweite Furche, der *Sulcus circularis* s. *atrio-ventricularis*, um das Herz herum. Den an der vorderen Fläche des Herzens gelegenen Theil der Längsfurche hat man als *Sulcus longitudinalis anterior*, den an der hinteren Fläche gelegenen Theil derselben als *Sulcus longitudinalis posterior* bezeichnet. In ähnlicher Weise pflegt man die linke und rechte Hälfte der ringförmigen Furche als *Sulcus circularis dexter* und *sinister* von einander zu unterscheiden. Hierbei ist jedoch zu betonen, dass beide Furchen vollständig nur an der hinteren Fläche des Herzens sichtbar sind, da dieselben am oberen Theil der vorderen Fläche durch die vorhin erwähnten grossen Arterien (die Aorta und A. pulmonalis) verdeckt werden. Dem Sulcus longitudinalis cordis entspricht in ihrer Lage genau die Scheidewand des Herzens, *Septum cordis*, durch welche dasselbe in zwei, beim Erwachsenen vollständig von einander getrennte Abtheilungen, die linke und die rechte Herzhälfte, geschieden wird. Der Sulcus circularis cordis entspricht wiederum in seiner Lage der sogen. Atrio-ventriculargrenze, d. h. eine jede Herzhälfte ist dieser Furche entsprechend in einen oberen Abschnitt, den Vorhof oder die Vorkammer, *Atrium*, und in einen unteren Abschnitt, die Herzkammer, *Ventriculus cordis*, eingetheilt, so dass wir also im Ganzen am Herzen 4 Abtheilungen, nämlich zwei obere, das linke und das rechte Atrium, und zwei untere, den linken und den rechten Ventrikel, unterscheiden müssen. Diese 4 Abtheilungen des Herzens haben zwar eine verschiedene Form, besitzen jedoch die gleiche Capacität, d. h. sie können in gefülltem Zustande alle vier das gleiche Quantum von Blut fassen. Es sollen nun in dem Folgenden zunächst diejenigen Merkmale geschildert werden,

welche einerseits den beiden Atrien, andererseits den beiden Ventrikeln gemeinsam sind.

Die beiden Vorkammern oder Atrien haben eine annähernd cubische Form mit abgerundeten Ecken und Kanten und dienen den grossen Venen des Herzens (links den 4 Lungenvenen, rechts den beiden grossen Hohlvenen) zur Einmündung. An jedem von beiden Atrien unterscheidet man die Haupthöhle, *Sinus atrii*, und einen von dieser Haupthöhle ausgehenden hohlen Fortsatz, das Herzohr, *Auricula cordis*, welches sich sowohl links wie rechts bis vor die A. pulmonalis nach vorn erstrecken kann. Die Wand der beiden Atrien ist relativ dünn und ihre Innenfläche grösstentheils glatt. Nur in den Herzohren und einem Theile des rechten Atriums finden sich parallele Muskelvorsprünge, die man wegen ihres kammähnlichen Aussehens als Kammmuskeln, *Musculi pectinati*, bezeichnet hat. Die Scheidewand, das *Septum atriorum*, ist musculös und nur in der Mitte entsprechend der sogen. Fovea ovalis (s. S. 340) von häutiger Beschaffenheit.

An der Uebergangsstelle der beiden Atrien in die beiden Ventrikel findet sich jederseits eine rundliche Oeffnung, das *Ostium atrio-ventriculare*, dessen Lage genau dem Sulcus circularis cordis entspricht. Die Musculatur der Atrien ist hier von derjenigen der Ventrikel durch je einen derben, bindegewebigen Ring, den *Annulus fibrosus* (früher incorrect als *Annulus fibro-cartilagineus* bezeichnet) völlig geschieden. Diese beiden Ringe dienen nun den Atrio-ventricularklappen zum Ursprung, d. h. häutigen Lappen, welche in die Ventrikel hinabhängen. Durch mehr oder weniger deutliche Einschnitte wird die rechte Atrio-ventricularklappe in drei, die linke in zwei dreiseitige Zipfel getheilt. Die rechte wird dem zu Folge als *Valvula tricuspidalis*, die linke als *Valvula bicuspidalis* oder wegen ihrer Aehnlichkeit mit einer Bischofsmütze auch als *Valvula mitralis* bezeichnet. Wenn die Ventrikelwand schlaff ist (also in der Diastole), liegen diese Klappen derselben dicht an. Bei der Contraction der Ventrikel müssten dieselben jedoch durch das andrängende Blut in das Lumen der Atrien geschleudert werden, wenn sie nicht durch die Musculi papillares vermittelst der Chordae tendineae zurückgehalten würden. Die *Musculi papillares* sind nämlich kegelförmige Muskelvorsprünge der inneren Ventrikelwand mit mehrfach zerklüfteten Spitzen, von denen sehnige Fäden, die *Chordae tendineae*, zu den freien Rändern der Atrio-ventricularklappen hinziehen. Die Zahl der Papillarmuskeln pflegt meistens der Zahl der Klappenzipfel zu entsprechen. Doch ist zu beachten, dass die Chordae tendineae eines jeden Papillarmuskels sich nicht an je einem Klappenzipfel, sondern an den benachbarten

Rändern je zweier Klappenzipfel ansetzen. Die Contraction dieser Muskeln erfolgt gleichzeitig mit der Ventrikelcontraction. In Folge dessen fängt sich während jeder Contraction das Blut in den schlaffen Klappen (ähnlich wie der Wind in einem Segel) und die letzteren werden mit den Schliessungsrändern fest an einander gedrängt[1]). Nicht mit Unrecht hat man die Atrio-ventricularklappen deshalb als Segelventile bezeichnet. Ist ihr Schluss erfolgt, so bilden dieselben einen nach oben (nach dem Atrium) offenen Trichter. Ihrer Structur nach besteht jede Klappe aus zwei Lamellen, welche als Fortsetzungen des Endocards zu betrachten sind und eine bindegewebige Platte zwischen sich fassen. Beim Ansatz an den Annulus fibrosus verdickt sich diese Platte zu einer knorpelharten Bindegewebsmasse, welche in den eben genannten Faserring kleine Fortsätze hineinschickt. Diese knorpelharte Masse hat Henle als Knoten, *Nodus valvulae atrio-ventricularis*, ihre Fortsätze als *Fila coronaria* bezeichnet.

Die beiden Kammern oder Ventrikel nehmen den untersten Theil des Herzens ein und haben (von aussen betrachtet) die Form von Halbkegeln, deren Spitzen der Herzspitze entsprechen. Auf dem Querschnitt sieht man jedoch, dass die Scheidewand, das *Septum ventriculorum*, sich stark in das Lumen des rechten Ventrikels hineinwölbt, so dass das Lumen des linken Ventrikels rundlich, das des

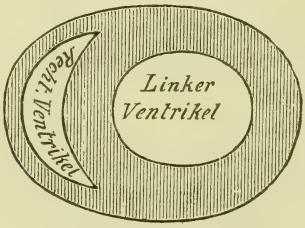

Fig. 18.

Schematischer Querschnitt durch die beiden Ventrikel des Herzens.

rechten dagegen halbmondförmig erscheint. Zugleich stimmt das Septum in seiner Dicke mit der Wand des linken Ventrikels überein, so dass es sich wie ein Theil der letzteren ausnimmt. Die Innenfläche beider Ventrikel bekommt durch eine Anzahl von netz-

[1]) Man begreift somit, warum schon eine Erkrankung oder Erschlaffung der Papillarmuskeln für sich allein zur Insufficienz der Klappen, d. h. dazu führen muss, dass sich die letzteren während der Ventrikelcontraction mehr oder weniger undicht aneinander legen und somit einen Theil des Blutes in das Atrium zurückströmen lassen.

förmigen Muskelbalken, die *Trabeculae carneae*, ein sehr unebenes Aussehen. Neben den letzteren ragen die schon erwähnten kegelförmigen *Musculi papillares* hervor. Die Scheidewand der Ventrikel ist wie das Septum atriorum musculös bis auf eine dünne, häutige, durchscheinende Stelle, die *Pars membranacea septi ventriculorum*, welche allerdings nur theilweise dem Ventrikel angehört, da sie zwischen der Aortenwurzel und dem Ansatz der rechten Atrio-ventricularklappe gelegen ist.

Die Uebergangsstelle der beiden Ventrikel in die grossen Arterien des Herzens (links die Aorta, rechts die A. pulmonalis) wird wiederum jederseits durch eine rundliche Oeffnung, das *Ostium arteriosum*, gebildet, welches, wie schon erwähnt, in der obersten, vordersten Ecke eines jeden Ventrikels dicht neben dem Septum cordis gelegen ist. Dicht oberhalb eines jeden Ostium arteriosum (also eigentlich schon in den Arterien) sitzen nun drei halbmondförmige Klappen, die *Valvulae semilunares*, welche in Folge ihrer Form und Anheftung in wesentlich anderer Weise als die Atrio-ventricularklappen functioniren müssen. Eine jede Valvula semilunaris zeigt nämlich einen concaven Rand, mittelst dessen sie an die Arterienwand angeheftet ist, und einen graden Rand, welcher frei in das Lumen der Arterie hineinragt. Beim Klappenschluss erscheint jedoch der grade Rand einer jeden Semilunarklappe winklig geknickt, so dass alle drei Valvulae semilunares mit ihren Schliessungsrändern die Gestalt eines dreistrahligen Sternes bilden. Jede Klappe besitzt ferner in der Mitte des freien Randes ein Knötchen, *Nodulus Arantii*, welches beim Schluss in das Centrum der eben erwähnten dreistrahligen Figur zu liegen kommt[1]). Die Valvulae semilunares gleichen somit kleinen Taschen, in welchen sich das aus den Arterien strömende Blut fängt, dieselben aufbauscht und dadurch zum Schluss bringt; sie werden in Folge dessen mit Recht als Taschenventile bezeichnet. Der Raum zwischen einer jeden Valvula semilunaris und der Arterienwand (d. h. also das Lumen der Tasche) stellt den *Sinus Valsalvae* dar. Da an der Stelle der eben genannten Sinus die Arterienwand dem stärksten Anprall des regurgitirenden Blutes ausgesetzt ist, so ist dieselbe hier ausgebuchtet. Die Zahl der Sinus Valsalvae entspricht natürlich der Zahl der Valvulae semilunares.

[1]) Nicht selten zeigt der freie Rand der Valvulae semilunares zu beiden Seiten des Nodulus Arantii die sogen. *Lunulae*, d. h. zwei halbmondförmige, verdünnte Stellen, welche offenbar dazu dienen sollen, eine genauere Anlagerung der Klappenränder beim Klappenschluss zu ermöglichen.

2. Betrachtung der einzelnen Herzhöhlen im Besonderen.

Das rechte Atrium wird auch als Hohlvenensinus bezeichnet, weil dasselbe den beiden Hohlvenen zur Einmündung dient. Die Einmündungsstelle der V. cava inferior ist an der hinteren Wand nahe dem Septum cordis und der Atrio-ventricular-grenze, diejenige der V. cava superior an der oberen Wand ebenfalls dicht neben dem Septum gelegen. Das vom rechten Atrium ausgehende Herzohr hat eine mehr pyramidale Form und erstreckt sich nach vorn bis zum Ursprung der Lungenarterie hinüber. Die Innenfläche des rechten Atrium ist durch ziemlich viele und recht deutliche *Musculi pectinati* ausgezeichnet, welche sich jedoch nur am Herzohr, an der vorderen und der rechten Wand desselben vorfinden. Im Uebrigen ist die Innenfläche glatt — abgesehen von einzelnen kleinen Oeffnungen, *Foramina Thebesii*, welche zum Theil blinde Vertiefungen, zum Theil Einmündungsstellen der kleinsten Herzvenen darstellen. Uebrigens finden sich diese Foramina Thebesii, allerdings in weit geringerer Zahl, auch in den anderen Höhlen des Herzens vor.

An der sonst musculösen Scheidewand der beiden Atrien bemerkt man eine ovale häutige Stelle, welche durchsichtig erscheint, wenn man das Septum gegen das Licht hält. Diese bereits S. 337 erwähnte Stelle erscheint an der Innenfläche des rechten Atrium zugleich etwas vertieft und wird deshalb als *Fovea ovalis* bezeichnet. Beim Fötus ist jedoch an Stelle der Fovea ein Loch, das *Foramen ovale*, vorhanden, durch welches die beiden Atrien mit einander communiciren. Von dem hinteren Rande des Foramen ovale ragt ferner nach links hin, also in das Lumen des linken Atrium, mit concavem Rande eine häutige Klappe, die *Valvula foraminis ovalis*, hinein, welche sich nach der Geburt an das Septum anlegt und somit das vorhandene Loch schliesst. Gar nicht selten findet sich übrigens auch beim Erwachsenen noch eine enge Communication als Ueberrest des Foramen ovale vor. Der Rand, welcher die Fovea ovalis umgrenzt, ist gewulstet und wird als *Limbus foveae ovalis* s. *Isthmus Vieussenii* bezeichnet[1]). Vom unteren Rande des Foramen ovale zieht zum vorderen (unteren) Rande der Mündung der V. cava inferior eine häutige Falte hinüber, die *Valvula Eustachii*, welche

[1]) An derjenigen Stelle des Limbus, welche zwischen den Einmündungsstellen der V. cava superior und inferior gelegen ist, soll sich ein stärkerer Vorsprung, *Tuberculum Loveri*, vorfinden, welcher durch eine geringe Anhäufung von Fett hervorgerufen ist und dazu dienen soll, das Zusammenfliessen des Blutes aus den beiden eben genannten Venen zu verhindern. Während dieser Vorsprung bei Thieren und beim Fötus mehr oder weniger gut ausgeprägt ist, ist er, wie Hyrtl ganz richtig bemerkt, beim Erwachsenen niemals deutlich wahrzunehmen.

beim Fötus sehr stark entwickelt ist und dort die Aufgabe hat, das aus der V. cava inferior kommende gute, d. h. sauerstoffhaltige Blut nach dem Foramen ovale und durch dasselbe in das linke Atrium hinüber zu leiten. In der Ecke zwischen der Valvula Eustachii und der Atrio-ventriculargrenze, dicht neben dem Septum cordis, liegt die Einmündungsstelle der Vena magna cordis, welche von einer kleinen halbmondförmigen häutigen Klappe, der *Valvula Thebesii*, zum Theil verdeckt ist. Die Erweiterung, welche diese Vene kurz vor ihrer Einmündung in das Atrium bildet, wird als *Sinus coronarius* bezeichnet.

Das linke Atrium (auch als Lungenvenensinus bezeichnet) zeigt die Einmündungsstellen der beiden linken und der beiden rechten Lungenvenen an den beiden Ecken, welche der Grenze zwischen der hinteren und der oberen Wand entsprechen. Das von ihm ausgehende linke Herzohr ist erheblich viel schmäler und länger als das rechte, Sförmig gekrümmt und mit einem eingekerbten Rande versehen. Sein vorderes Ende überlagert mindestens einen Theil der Lungenarterie. Die Innenfläche des linken Atrium ist dadurch ausgezeichnet, dass sie ein ganz glattes Aussehen besitzt. *Musculi pectinati* finden sich nur in dem Herzohr vor. An dem Septum atriorum bemerkt man den letzten Ueberrest der *Valvula foraminis ovalis* in Gestalt einer kleinen Falte, deren concaver Rand nach vorn gerichtet ist.

Im rechten Ventrikel befindet sich die dreilappige *Valvula tricuspidalis*, von deren Klappenzipfeln der eine medial (also am Septum), der zweite vorn, der dritte hinten gelegen ist. Das ganze *Ostium atrio-ventriculare dextrum* steht in der natürlichen Lage des Herzens nicht horizontal, sondern etwas schräg, so dass dasselbe einer Verbindungslinie zwischen dem Sternalansatze des III. linken und des V. rechten Rippenknorpels entspricht. Der Stand der Papillarmuskeln entspricht den Einschnitten zwischen den Klappenzipfeln. Gewöhnlich sind nur drei *Mm. papillares* vorhanden, doch kann ihre Zahl auch vermehrt sein. Beim Uebergang in die A. pulmonalis verjüngt sich der rechte Ventrikel ganz allmählich und ohne scharfe Grenze zu einer Art von Trichter, welchen man als *Conus arteriosus* bezeichnet hat. Das *Ostium arteriosum* (*Ostium pulmonale*) zeigt die drei *Valvulae semilunares* so angeordnet, dass die eine vorn, die beiden anderen links hinten und rechts hinten gelegen sind. Die Lage des Ostium pulmonale entspricht ungefähr dem linken Seitenrande des Sternum dicht über dem III. Sterno-costalgelenk.

Der linke Ventrikel ist zunächst gegenüber dem rechten durch seine zwei- bis dreimal dickere Wandung ausgezeichnet. In das

Lumen desselben hängt die zweizipflige *Valvula bicuspidalis* s. *mitralis* hinein, an welcher man einen vorderen und einen hinteren Klappenzipfel unterscheidet. Die beiden *Mm. papillares* (ein medialer und ein lateraler) stehen wiederum an den Einschnittstellen zwischen den Klappenzipfeln. Das *Ostium atrio-ventriculare sin.* liegt ein wenig höher und etwas weiter nach links als das Ostium atrio-ventriculare dextrum. Seine Lage dürfte somit etwa dem III. linken Rippenknorpel entsprechen. Das *Ostium arteriosum* (*Ostium aorticum*) zeigt die drei *Valvulae semilunares* so angeordnet, dass man eine hintere, eine vordere rechte und eine vordere linke Klappe[1]) unterscheiden kann. Seine Lage ist dicht hinter dem Ostium der A. pulmonalis (ein wenig tiefer als das letztere) und entspricht also dem III. linken Sterno-costalgelenk.

Werfen wir noch einmal einen kurzen Ueberblick über die Lage der einzelnen Theile des Herzens, so finden wir die Herzspitze im V. Intercostalraum (Mammillarlinie, Knorpelknochengrenze der V. Rippe), die Einmündung der V. cava sup. dicht über dem III. rechten Sterno-costalgelenk, die Semilunarklappen der A. pulmonalis dicht über dem III. linken Sterno-costalgelenk, die Semilunarklappen der Aorta hinter den vorigen und etwas tiefer, also am III. linken Sterno-costalgelenk, die Basis der Valvula tricuspidalis in einer Verbindungslinie zwischen dem III. linken und dem V. rechten Sterno-costalgelenk, die Basis der Valvula bicuspidalis am III. linken Rippenknorpel. Nimmt man hinzu, dass die rechte Grenze des Herzens sich etwa bis zur Mitte des III. und IV. rechten Rippenknorpels (Parasternallinie) erstreckt, so macht es keine Schwierigkeit, sich die ganze, dem Herzen entsprechende Figur auf die Thoraxwand zu projiciren.

Will man sich am herausgeschnittenen Herzen über die einzelnen Höhlen desselben orientiren, so hat man sich zuerst den Conus arteriosus und die von demselben aufwärts strebende Lungenarterie aufzusuchen, welche an der Vorderfläche des Herzens gelegen und leicht kenntlich sind. Man weiss, dass man sich hier am rechten Ventrikel befindet und kann nun leicht die anderen Höhlen auffinden.

3. Die genauere Structur der Herzwand.

Die Musculatur des Herzens ist quergestreift, obschon ihre Contractionen dem Einfluss des Willens entzogen sind. Mit der glatten Musculatur stimmen die Muskelfasern des Herzens übrigens nicht allein in letzterer Beziehung, sondern auch darin überein, dass sie kein deutlich nachweisbares Sarkolemm besitzen. Eine fernere Eigenthümlichkeit der Herzmuskelfasern liegt darin, dass dieselben anastomosiren und auf Behandlung mit gewissen Reagentien, wie

[1]) Das Lageverhältniss zwischen den Valvulae semilunares der Aorta und der A. pulmonalis würde somit dieser Figur $\begin{matrix}\nabla\\\triangle\end{matrix}$ entsprechen. Hierbei stellen die Seiten der beiden Dreiecke die Klappenränder dar.

z. B. Argentum nitricum, in eine Anzahl von Elementen zerfallen, von denen jedes einen Kern besitzt, also einem sogen. Muskelkörperchen aequivalent ist. Betreffs der Anordnung der Muskelfasern ist vor Allem das physiologisch wichtige Resultat zu betonen, dass die Musculatur der Vorhöfe von derjenigen der Ventrikel durch die oben erwähnten Annuli fibrosi vollständig geschieden ist. Ebenso wie die Atrio-ventricularklappen nehmen auch die Muskelfasern von diesen Ringen zum Theil ihren Ursprung. Im Uebrigen ist über die Musculatur des Herzens Folgendes zu merken:

1. Die beiden Atrien besitzen eine äussere Muskellage, welche ihnen gemeinsam, und eine innere Muskellage, welche jedem Atrium besonders angehört. Für die beiden Ventrikel gilt ganz dasselbe.
2. Die Atrien zeigen an den meisten Stellen aussen eine transversale, innen eine longitudinale Schicht von Muskelfasern, von denen die letztere in Gestalt der Mm. pectinati sichtbar hervortritt. Um das Foramen ovale und die Einmündungsstellen der Venen pflegen kreisförmige Faserzüge zu verlaufen.
3. An den Ventrikeln ist im Gegensatz dazu aussen eine longitudinale, innen eine circuläre Muskelschicht gelegen. An die letztere schliesst sich nach innen das Netzwerk der Trabeculae carneae nebst den Mm. papillares an. Die äusseren longitudinalen Fasern laufen schief über beide Ventrikel, um an der Herzspitze spiralig zu convergiren und sich hierauf, nach innen und aufwärts umbiegend, in die Trabeculae und Mm. papillares fortzusetzen. Die spiralige Convergenz dieser Fasern ist an der Herzspitze von aussen als Herzwirbel, *Vertex cordis*, bemerkbar.

Die Nerven des Herzens werden vom *N. vagus* und *sympathicus* geliefert, von denen der erstere hemmende, der zweite beschleunigende Fasern für die Herzaction führt (s. S. 305 und 332). Die Rr. cardiaci des Vagus kommen nicht allein vom Stamm, sondern auch vom N. laryngeus sup. und inf. desselben, diejenigen des Sympathicus von sämmtlichen drei Halsganglien des letzteren: beide Arten von Fasern ziehen längs der grossen Gefässe zum Herzen, wo sie die Aa. coronariae in den Herzfurchen geflechtartig umspinnen und hierauf zu den Muskelfasern treten. Ihre kleinen, undeutlich entwickelten Endorgane können nicht mehr als motorische Endplatten bezeichnet werden. Ranvier hat denselben (ebenso wie den Nervenendigungen in den glatten Muskelfasern) nur die Bezeichnung motorische Flecken (*Tâches motrices*) zuerkannt. Im Verlauf der Herznerven finden sich endlich an einzelnen Stellen Ganglienzellen in grösserer Zahl einge-

lagert. Eine derartige Anhäufung, das einfache oder doppelte Wrisberg'sche Ganglion, ist schon vor dem Eintritt der Nerven in das Herz, nämlich an der Theilungsstelle der Lungenarterie, gelegen. Beim Frosch (nach Schklarewsky auch bei Säugethieren und Vögeln) sind über der Atrio-ventricular grenze die Bidder'schen Ganglien, im Septum atriorum die Ludwig'schen Ganglien zu finden. Wenngleich nun für den Menschen genauere Untersuchungen über die Herzganglien nicht existiren, so scheint es doch, dass die letzteren auch im menschlichen Herzen nicht allein an den eben bezeichneten, sondern auch noch an anderen Stellen vorhanden sind.

Die Blutgefässe des Herzens bestehen aus Arterien und Venen, deren Hauptäste an der äusseren Oberfläche des Herzens unmittelbar unter dem Pericard gelegen sind. Die Arterien, *A. coronaria cordis dextra* und *sinistra*, entspringen aus dem vorderen rechten und vordenen linken Sinus Valsalvae der Aorta. Die *A. coronaria cordis dextra* verläuft hierauf im dem Sulcus circularis dext. (also um die rechte Herzhälfte) nach hinten und alsdann im Sulcus longitudinalis posterior bis zur Herzspitze. Die *A. coronaria cordis sin.* theilt sich von vornherein in einen *R. anterior*, welcher im Sulcus longitudinalis ant., und einen *R. posterior*, welcher im Sulcus circularis sin. verläuft. Beide Arterien gehen überall dort, wo ihre Endzweige sich treffen, Anastomosen ein. Die Venen unterscheidet man in folgender Weise: Die grösste von ihnen, die *V. magna cordis* (*V. coronaria magna*), beginnt im Sulcus longitudinalis ant. und läuft alsdann im Sulcus circularis sin. um die linke Herzhälfte, um sich an der (S. 341) erwähnten Stelle in das rechte Atrium einzusenken. Eine zweite Vene, die *V. media cordis* (auch als *V. cordis minor* s. *posterior* bezeichnet), liegt im Sulcus longitud. post. und senkt sich in die V. magna cordis (unmittelbar neben ihrer Einmündungsstelle) ein. Im rechten Sulcus circularis laufen ferner eine oder mehrere kleine Venen, *Vv. parvae cordis*, und ergiessen ihr Blut in der Nähe dieser Furche in das rechte Atrium. Als *Vv. minimae cordis* hat man endlich jene kleinen Venen bezeichnet, welche mittelst der schon erwähnten Foramina Thebesii nicht allein in das rechte Atrium, sondern auch in die anderen Herzhöhlen einmünden.

4. Pericardium und Endocardium.

Der Herzbeutel, *Pericardium*, gehört zu den sogen. serösen Säcken, d. h. er stellt einen mit seröser Flüssigkeit gefüllten, allseitig geschlossenen Beutel vor, in welchen man sich das Herz von oben her eingestülpt denken kann. Der eingestülpte Theil des Pericardes, das sogen. viscerale Blatt, ist mit der Herzmusculatur fest verwachsen und verleiht der Herzoberfläche das glatte, spiegelnde

Aussehen. Zwischen dem visceralen Blatt und der Musculatur ist bei vielen Individuen an verschiedenen Stellen, besonders aber neben den Blutgefässen, das subpericardiale Fettgewebe angehäuft. Der Rest des Herzbeutels, das sogen. parietale Blatt, umgiebt das Herz in Gestalt eines schlaffen faltigen Sackes, so dass das letztere auch im grössten Füllungszustande für seine Excursionen Platz behält. Von dem visceralen ist das parietale Blatt durch die seröse Höhle, das *Cavum pericardii*, getrennt. Diese Höhle besitzt jedoch in Wirklichkeit nur ein virtuelles Lumen, d. h. sie stellt unter normalen Verhältnissen einen feinen Spalt vor, welcher nur so viel seröse Flüssigkeit enthält, als nothwendig ist, um die beiden Blätter des Pericards schlüpfrig und gegen einander leicht verschieblich zu erhalten.

Die Uebergangstelle zwischen beiden Blättern (die Umschlagstelle des Pericardiums) ist nicht an der Herzbasis gelegen, sondern das viscerale Blatt erstreckt sich über die Herzbasis hinaus bis auf die grossen Gefässe, der Art, dass es die Aorta und A. pulmonalis mittelst einer gemeinsamen Scheide allseitig umhüllt, während es die Hohl- und Lungenvenen meistens nur an ihrer Vorderfläche überzieht. In dieser Weise wird die Aorta bis zur Concavität ihres Bogens, die A. pulmonalis bis zur Theilungstelle, die V. cava sup. bis etwa einen Zoll unterhalb ihrer Theilungstelle vom Pericard bekleidet. Die V. cava inf. kommt nur sehr wenig mit dem Herzbeutel in Berührung, da sie sich unmittelbar nach ihrem Durchtritt durch das Zwerchfell in das rechte Atrium einsenkt. Die Lungenvenen werden dagegen an der Vorderfläche bis zu ihrem Eintritt in die Lunge vom Pericard bedeckt. Da die Aorta und A. pulmonalis gemeinsam und allseitig vom Pericard umschlossen werden, so findet sich zwischen diesen beiden Arterien und der Vorderfläche der Atrien eine weite, für zwei Finger bequem durchgängige Spalte, welche völlig von dem visceralen Blatt des Pericards ausgekleidet ist und von Henle als *Sinus transversus pericardii* bezeichnet wird. Nach beiden Seiten hängt diese Spalte continuirlich mit dem Cavum pericardii zusammen.

Da sich der Herzbeutel, wie eben erwähnt, so weit nach oben auf die grossen Gefässe fortsetzt, so muss derselbe in natürlicher Lage von vorn betrachtet die Figur eines Dreiecks mit abgestutzten Ecken bilden. Die Basis des Dreiecks liegt nach unten und entspricht dem rechten scharfen Rande des Herzens, die nach oben gelegene Spitze desselben wird durch die Austrittsstelle der grossen Gefässe gebildet. Bei krankhafter Flüssigkeitsansammlung im Pericardialraum lässt sich dem zu Folge durch die Percussion eine Herzdämpfung von der eben beschriebenen, sogen. „conischen“ Form an der vorderen Brustwand nachweisen.

Was im Uebrigen die Beziehungen des Herzbeutels zu seiner Nachbarschaft anbetrifft, so ist seine vordere Fläche mit dem Sternum durch einzelne fibröse Stränge, die *Ligg. sterno-pericardiaca*, verbunden. Seitlich ist das Pericard mit dem mediastinalen Blatte des Brustfells, unten mit der oberen Fläche des Zwerchfells ziemlich fest verwachsen. Hinten ist die Verbindung mit dem Oesophagus und der Aorta descendens hauptsächlich durch lockeres Bindegewebe gegeben. Doch pflegen daneben einige festere fibröse Stränge zwischen dem Herzbeutel und der Wirbelsäule zu verlaufen.

Seiner Structur nach besteht der Herzbeutel wie alle serösen Säcke aus festem Bindegewebe mit zahlreichen elastischen Fasern, und ist an der Innenfläche mit platten Endothelzellen austapeziert. Das parietale Blatt ist aussen noch von einer besonderen fibrösen Lage überzogen, welche sich oben in die Adventitia der grossen Gefässe fortsetzt. Viele Autoren haben diese fibröse Lage als fibröses Blatt und das eigentliche Pericardium als seröses Blatt des Herzbeutels bezeichnet.

Die Herzmusculatur mit allen ihren Unebenheiten und Vertiefungen ist an der Innenfläche von dem sogen. *Endocardium* ausgekleidet, einer dünnen glänzenden Haut, welche als Fortsetzung der Intima der grossen Gefässe aufgefasst werden kann. Das Endocardium besteht nämlich in den Atrien aus geschichteten elastischen Lamellen, in den Ventrikeln aus feinen Fasernetzen, welche mit der Musculatur durch Bindegewebe fest zusammenhängen. Seine Innenfläche ist wie die der grossen Gefässe mit platten Endothelzellen ausgekleidet. Die Klappen sind als Duplicaturen des Endocards aufzufassen.

Beim Menschen in den ersten Lebensmonaten und auch bei vielen erwachsenen Thieren fand zuerst Purkinje unter dem Endocard eigenthümliche graue Fäden vor, von welchen sich später bei genauerer Untersuchung zeigte, dass sie aus „kürbiskernartigen“ Zellen zusammengesetzt waren. Da diese Zellen vielfach eine quere Streifung zeigen, so scheinen dieselben neue, in Bildung begriffene Schichten der Herzwand darzustellen.

G. Die A. pulmonalis.

Die *A. pulmonalis* entspringt aus dem rechten Ventrikel dicht oberhalb des III. linken Sterno-costalgelenkes und verläuft vor der Aortenwurzel nach oben und zugleich etwas nach hinten bis unter die Concavität des Aortenbogens, wo sie sich in die linke und rechte Lungenarterie, *A. pulmonalis dextra* und *sinistra*, theilt. Von diesen beiden Aesten zieht die *A. pulmonalis sin.* vor der Aorta descendens, die *A. pulmonalis dext.* hinter der Aorta ascendens und V. cava sup. zum Hilus der entsprechenden Lunge hin. Die Lungenarterie führt im Gegensatz zu allen übrigen Arterien des menschlichen Körpers dunkles, sauerstoffarmes Blut, welches erst in den Lungen wieder mit Sauerstoff gesättigt, also hellroth wird[1]). Wie an der Aorta fasst man auch an der Lungenarterie die Summe der drei *Sinus Valsalvae* (s. S. 339) als *Bulbus arteriae pulmonalis* zusammen. Zwischen der Theilungsstelle der Lungenarterie und der Concavität des Aortenbogens ist beim Erwachsenen ein bindegewebiger Strang, das *Lig. arteriosum*, zu constatiren. Dieser Strang stellt den letzten Ueberrest eines ehemals sehr grossen Blutgefässes, des *Ductus arteriosus Botalli*, dar, durch welchen beim Fötus die Aorta und die A. pulmonalis mit einander communiciren.

H. Die Aorta.

Die Ursprungstelle der *Aorta* aus dem linken Ventrikel ist mehr dorsalwärts und zugleich ein wenig tiefer wie diejenige der A. pulmonalis (also etwa in Höhe des III. linken Sterno-costalgelenks) gelegen. Von diesem Punkte aus zieht das Gefäss zunächst als aufsteigende Aorta, *Aorta ascendens*, hinter der Lungenarterie bis zum II. rechten Sterno-costalgelenk in die Höhe (also nach rechts

[1]) Unter einer Arterie hat man also ein jedes Gefäss zu verstehen, dessen Blut vom Herzen aus irgend einem anderen Organ zugeführt wird, ganz gleich, ob dieses Blut hell oder dunkel ist. Umgekehrt liegt das Characteristicum einer Vene darin, dass das Blut in derselben von den Körperorganen nach dem Herzen fliesst.

und oben). Beide Arterien müssen sich also kreuzen. Dicht oberhalb ihres Ursprunges bildet die Aortenwand in Gestalt der drei bereits erwähnten *Sinus Valsalvae* eine Erweiterung, welche man als Aortenzwiebel, *Bulbus aortae*, bezeichnet. Noch ein wenig höher (bereits hinter dem Sternum) ist eine andere, mehr cylindrische Erweiterung der Aorta, der *Sinus quartus* s. *maximus*, gelegen. Nachdem die Aorta diesen Sinus gebildet hat, tritt sie aus dem Herzbeutel heraus und bildet den aufwärts convexen Aortenbogen, *Arcus aortae*, welcher vom II. rechten Sterno-costalgelenk nach hinten zieht, um hier an der linken Seite des III. Brustwirbelkörpers in die absteigende Aorta, *Aorta descendens*, überzugehen. Der höchste Punkt des Aortenbogens soll dem oberen Rande des I. Rippenknorpels entsprechen. Die absteigende Aorta wird während ihres Verlaufs in der Brusthöhle als *Aorta descendens thoracica*, in der Bauchhöhle als *Aorta descendens abdominalis* bezeichnet und ist dicht vor der Wirbelsäule (oben mehr nach links, unten dicht neben der Medianlinie) gelegen. Ihr Lageverhältniss zu den Nachbarorganen ist in der Brusthöhle ein derartiges, dass sie zunächst links vom Oesophagus, dann aber links von der V. azygos verläuft, da der Oesophagus vom VIII. Brustwirbel an sich allmählig nach links hinüberbegiebt, um zur Cardia des Magens zu gelangen. In der Bauchhöhle ist rechts von der Aorta und dicht neben derselben die V. cava inf. gelegen. Links schiebt sich zwischen die Aorta und das obere Ende der linken Niere die Nebenniere hinein. Ueber die Lagebeziehungen der Aorta zum Ductus thoracicus ist beim Capitel „Lymphgefässe“ nachzusehen. Ungefähr an der Grenze zwischen dem IV.—V. Lendenwirbel spaltet sich die Aorta in drei Aeste, von denen die beiden seitlichen, die *Aa. iliacae communes*, sehr stark sind, während der mittlere, die *A. sacralis media*, nur ein sehr schwaches Kaliber zeigt. Nichtsdestoweniger ist die letztere als eigentliche Fortsetzung der Aorta aufzufassen.

Die Summe aller aus der Aorta direct oder indirect entspringenden Aeste hat man unter der Bezeichnung „Aortensystem“ zusammengefasst. Diese Aeste können nun betreffs ihres Ursprunges und ihres Verlaufes vielfache Abweichungen von dem normalen Verhalten zeigen. Am häufigsten ist der Ursprung einer Arterie auf eine höhere oder tiefere Stelle verlegt, oder mehrere kleinere Arterienzweige sind zu einem gemeinsamen Stamme vereinigt, anstatt gesondert von der Hauptarterie zu entspringen. Erheblich seltener kommen Variationen in Bezug auf den Verlauf einer Arterie vor. Es muss somit als wichtig betont werden, dass sich die Bezeichnung einer vorliegenden Arterie nicht nach ihrem Ursprung oder ihrem Verlauf, sondern nach ihrem Verbreitungsbezirk, d. h. danach richtet, welche Organe dieselbe versorgt. Es sollen nun zunächst sämmtliche aus der Aorta direct entspringenden Aeste aufgezählt und unter ihnen die kleineren sogleich genauer betreffs ihres Verlaufes und ihres Verbreitungsbezirkes characterisirt werden. Die grossen Aeste werden alsdann weiterhin noch ausführlicher besprochen werden. Wo bei den ein-

zelnen Arterien nichts Besonderes erwähnt ist, gilt als selbstverständlich, dass sie die benachbarten Organe versorgen. Auch die kleinen Muskeläste, welche von den stärkeren Arterien in grosser Zahl und sehr unregelmässiger Weise zu den benachbarten Muskeln ziehen, und die zahlreichen Anastomosen zwischen benachbarten Arterien werden nicht überall besonders hervorgehoben werden.

J. Die directen Aeste der Aorta.

a) Brustaorta.

1. Die *A. coronaria cordis dextra* und *sinistra* ist in Bezug auf Verlauf, Ursprung und Verbreitung bereits am Herzen S. 344 besprochen worden.

2. Die *A. anonyma* entspringt aus dem Anfangstheil des Arcus aortae, ist etwa 5 cm. lang und in ausgedehntem Zustande etwa von der Dicke eines kleinen Fingers. Ihr Anfangstheil ist meist noch vor dem unteren Ende der Trachea gelegen. Indem sie hierauf hinter dem Sternum ein wenig schräg von links und unten nach rechts und oben verläuft, theilt sie sich in der Höhe des rechten Sterno-clavicular-gelenkes in die *A. carotis communis dextra* und *A. subclavia dextra*.

3. Die *A. thyreoidea ima* (Neubauer'sche Arterie) entspringt meistens zwischen der vorhergehenden und der folgenden Arterie und bildet einen abnormen Ast der Aorta, welcher jedoch keineswegs selten vorkommt (nach der Mittelzahl zwischen den Beobachtungen von Gruber und Nuhn etwa an jeder zehnten Leiche). Dieser Ast ist von chirurgischer Wichtigkeit, weil derselbe in der Medianlinie dicht vor der Trachea zur Schilddrüse zieht und deswegen beim Luftröhrenschnitt unter das Messer kommen könnte.

4. Die *A. carotis communis sinistra* entspringt wie die beiden vorigen aus der Convexität des Aortenbogens und läuft längs des Halses zum Kopf in die Höhe.

5. Die *A. subclavia sinistra* entspringt ebenfalls aus der Convexität des Aortenbogens und verläuft zur linken oberen Extremität.

6. Die *Aa. bronchiales* stellen mehrere kleine Aeste vor, welche zum Theil aus der Concavität des Aortenbogens, zum Theil bereits aus der Aorta descendens ihren Ursprung nehmen und mit dem linken und rechten Bronchus zu den beiden Lungen ziehen, wo sie sich in den Lymphdrüsen, in der Wand der Bronchien, im peribronchitischen und interlobulären Bindegewebe verzweigen.

7. Die *Aa. oesophageae* sind zwei bis vier kleine Aeste, welche hauptsächlich von der vorderen Wand der Aorta zum nahe gelegenen Oesophagus verlaufen.

8. Die *Aa. mediastinales posteriores* bestehen aus zahlreichen kleinen Zweigen, welche das Bindegewebe des Mediastinum posticum und dessen Nachbartheile (wie z. B. die hintere Wand des Herzbeutels, die benachbarte Pleura etc.) versorgen. Die untersten von diesen Arterien treten mitunter auf die obere Fläche des Zwerchfells hinüber und werden alsdann als *Aa. phrenicae superiores* besonders bezeichnet.

9. Die *Aa. intercostales* (*Aa. intercostales posteriores*), gewöhnlich 8—10 paarige Aeste, entspringen in zwei longitudinalen Reihen am hinteren Umfang der Aorta und verlaufen zunächst hinter der Pleura, dann hinter den Mm. subcostales, endlich zwischen den Mm. intercostales extt. und intt. nach vorn. Wie jeder N. intercostalis ist auch jede A. intercostalis in einen oberen Ast für den Sulcus costalis und einen unteren Ast für den oberen Rand je zweier benachbarter Rippen getheilt. Doch werden die beiden obersten Intercostalräume von einem Ast der Subclavia, der *A. intercostalis suprema*, versorgt. Eine jede Intercostalarterie giebt unmittelbar neben der Wirbelsäule den Rückenast, *R. dorsalis*, ab, welcher mit dem Rückenast des betreffenden Intercostalnerven zur Haut und Musculatur des Rückens geht und überdies einen *R. spinalis* durch das entsprechende For. intervertebrale in die Wirbelhöhle schickt. Perforirende Aeste gehen ferner noch von den Intercostalarterien zu den Brustmuskeln und der Brustdrüse hin. Die vorderen Enden der Aa. intercostales postt. fliessen mit den Aa. intercostales antt. aus der Mammaria int. zusammen.

b) Bauchaorta.

Die Aeste der Aorta abdominalis sind in paarige und unpaare Aeste einzutheilen, von denen die letzteren an der vorderen Seite der Aorta entspringen und für den Verdauungstractus nebst seinen Anhängen bestimmt sind.

α) Unpaare Aeste.

1. Die *A. coeliaca* (*Tripus Halleri*) versorgt den obersten Theil des Verdauungscanals und seiner Anhänge, d. h. den Magen, die obere Hälfte des Duodenum und Pankreas, die Leber und die Milz.

2. Die *A. mesenterica superior* versorgt den nächstfolgenden Theil des Verdauungscanals, d. h. die untere Hälfte des Duodenum und

Pankreas, den ganzen übrigen Dünndarm und den oberen Theil des Dickdarms, also das Colon ascendens und transversum.

3. Die *A. mesenterica inferior* versorgt den untersten Theil des Dickdarms, d. h. das Colon descendens, die Flexura sigmoidea und den obersten Theil des Rectum.

β) Paarige Aeste.

4. Die *Aa. phrenicae inferiores* entspringen entweder neben oder aus der A. coeliaca und gelangen (die rechte hinter der V. cava inf.) zur unteren Fläche des Zwerchfells, wo sie sich in je einen vorderen und hinteren Ast spalten. Kleinere Zweige derselben können auch zu den Nachbarorganen des Zwerchfells, wie z. B. zur Leber, Milz, dem Pankreas und den Nebennieren hinübertreten.

5. Die *Aa. lumbales* (4—5) sind Analoga der Intercostalarterien und entspringen dem zu Folge gewöhnlich vor den entsprechenden Lendenwirbeln. Sie ziehen hinter den Zwerchfellschenkeln und dem M. psoas major nach lateralwärts und versorgen (mittelst des sogen. *R. anterior*) die Lenden- und Bauchmuskeln. Jede A. lumbalis giebt ferner wie die Intercostalarterien einen Rückenast, *R. posterior* s. *dorsalis*, ab, welcher neben der Wirbelsäule zur Haut und Musculatur des Rückens zieht und ausserdem einen *R. spinalis* durch das entsprechende Zwischenwirbelloch in die Wirbelhöhle hineinschickt.

6. Die *Aa. suprarenales* ziehen meist rechtwinklig zu den Nebennieren hin.

7. Die *Aa. renales* (meistens einfach, selten in mehrfacher Zahl) gehen meist rechtwinklig zum Hilus der Nieren, können jedoch auch an die Umgebung der letzteren und an die Nebennieren Zweige geben.

8. Die *Aa. spermaticae internae* sind lange dünne Aeste, welche meistens aus der vorderen Wand der Aorta (seltener aus der rechten oder linken A. renalis) entspringen und vor dem M. psoas, vor den Ureteren und vor der A. und V. iliaca nach abwärts ziehen. Beim Manne durchsetzen sie in Begleitung des Vas deferens den Leistencanal und enden im Hoden; beim Weibe ziehen sie zum Ovarium und dem lateralen Theil der Tube und gehen mit den Zweigen der A. uterina innerhalb des Lig. latum zahlreiche Anastomosen ein.

9. Die *Aa. iliacae communes* (*Aa. anonymae iliacae* von Henle) ziehen schräg divergirend von der Theilungsstelle der Aorta am medialen Psoasrande bis zur Artic. sacro-iliaca, wo sie sich in die Arterie der unteren Extremität, *A. iliaca externa*, und die Arterie des Beckens, *A. iliaca interna* s. *hypogastrica*, theilen.

10. Die *A. sacralis media* ist, wie oben erwähnt, eigentlich nicht als Ast der Aorta, sondern als ihre directe Fortsetzung nach abwärts zu betrachten. Sie zieht an der Vorderfläche des V. Lendenwirbels und des Kreuzbeins nach abwärts, um in der Steissdrüse zu endigen. Ihre Seitenäste, unter denen der oberste, die *A. lumbalis quinta*, durch seine Stärke ausgezeichnet ist, entsprechen den Intercostalarterien und anastomosiren mit den Zweigen der A. sacralis lateralis.

K. Die grösseren Zweige der Aorta.

I. A. carotis communis.

Die *A. carotis communis* verläuft an der Seite der Trachea und des Kehlkopfs bis etwa zur Höhe der Protuberantia laryngea, welche beim männlichen Geschlechte am Halse stets deutlich hervorragt. An dieser Stelle (bei Kurzhalsigen etwas höher) theilt sie sich in zwei ziemlich gleich grosse Hauptäste, die *A. carotis externa* und die *A. carotis interna*. Die Lage der A. carotis communis ist eine derartige, dass sich medianwärts von derselben die Trachea und der Kehlkopf, lateralwärts die V. jugularis communis befindet. Zwischen und hinter beiden Gefässen ist der N. vagus gelegen. Alle drei Organe werden von einer gemeinsamen Scheide umhüllt. Vor dem unteren Theile der Carotis comm. ist der M. sterno-cleido-mastoideus gelegen, während der obere Theil des Gefässes medianwärts von letzterem Muskel in der sogen. Malgaigne'schen Grube oder *Fossa carotidea* (s. S. 83) dicht unter der Haut gefühlt werden kann. Die A. carotis communis kann gegen den ziemlich stark prominirenden Querfortsatz des sechsten Halswirbels (*Tubercule de Chassaignac*) comprimirt werden.

II. A. carotis externa.

Die *A. carotis externa* verläuft in ziemlich senkrechter Richtung von ihrer Ursprungsstelle nach aufwärts, indem sie zunächst von dem M. stylo-hyoideus und dem hinteren Bauche des M. digastricus, weiter nach oben von der Ohrspeicheldrüse bedeckt ist. In der letzteren Gegend (der Fossa parotidea) liegt sie zwischen dem Unterkieferaste und dem Proc. mastoideus und theilt sich alsdann etwa in der Höhe des

Unterkieferhalses in ihre beiden Endäste, die *A. temporalis superficialis* und die *A. maxillaris interna*. Die 9 Aeste, welche die Carotis ext. abgiebt[1]), heissen folgendermassen:

1. Die *A. pharyngea ascendens* entspringt meistens dicht neben der Theilungstelle der beiden Carotiden — seltener höher aufwärts aus der Carotis ext. — und läuft an der Seitenwand des Pharynx in verticaler Richtung nach oben. Ihre Zweige verästeln sich zum Theil im Schlundkopf, zum Theil dringen sie sogar (*Rami meningei*) durch das For. lacerum anterius und posterius in die Schädelhöhle hinein.

2. Die *A. sterno-cleido-mastoidea* (mitunter in mehrfacher Zahl) bildet einen seiner Stärke wegen besonders benannten Muskelzweig zum M. sterno-cleido-mastoideus.

3. Die *A. thyreoidea superior* verläuft unterhalb des Zungenbeins nach abwärts zur Schilddrüse und verästelt sich in der letzteren. Ein Zweig dieser Arterie, die *A. laryngea superior*, geht zusammen mit dem gleichnamigen Nerven durch die Membrana hyo-thyreoidea zu den inneren Theilen des Kehlkopfes hin. In chirurgischer Beziehung wichtig ist ferner ein ziemlich constanter Verbindungszweig zwischen den beiden Aa. thyreoideae supp., die *A. crico-thyreoidea*, welche vor dem Lig. crico-thyreoideum medium in transversaler Richtung verläuft und deshalb bei der Laryngotomie leicht durchschnitten werden kann.

4. Die *A. lingualis* verläuft oberhalb des Zungenbeins zunächst unter dem N. hypoglossus, sodann unter dem M. stylo-hyoideus und dem hinteren Bauch des M. digastricus zur Zungenwurzel, um hier unter die Fasern des M. hyo-glossus zu treten und sich alsdann in ihre beiden Endäste, die *A. dorsalis linguae* und *A. profunda linguae*, zu spalten. Die A. und V. lingualis verlaufen nicht zusammen, sondern sind durch den M. hyo-glossus getrennt. Die Vene liegt also mehr nach aussen wie die Arterie. Zweige der A. lingualis sind:

a) ein *R. hyoideus* verläuft längs dem Zungenbein nach medianwärts und anastomosirt mit dem gleichnamigen Zweige der anderen Seite.

b) die *A. sublingualis* verläuft dicht oberhalb des M. mylohyoideus und auf der lateralen Seite des Ductus Whartonianus am Boden der Mundhöhle nach vorn.

c) die *A. dorsalis linguae* (vielfach in mehrere feine Aestchen getheilt) zieht am Zungenrücken dicht unter der Schleimhaut bis zur Zungenspitze hin.

[1]) Drei grosse Körperarterien, nämlich die Carotis ext., die Subclavia und die Hypogastrica, sind durch die Neunzahl ihrer Aeste ausgezeichnet.

d) die *A. profunda linguae* s. *ranina* wird von vielen Autoren als das eigentliche Ende der A. lingualis angesehen und zieht in der Zungensubstanz nahe der unteren Zungenfläche zur Seite des M. genio-glossus bis zur Zungenspitze hin.

5. Die *A. maxillaris externa* verläuft zunächst ebenso wie die Lingualis medianwärts vom M. stylo-hyoideus und dem hinteren Bauche des Digastricus bis unter die Glandula submaxillaris, von welcher sie also bedeckt wird. Alsdann tritt sie am vorderen Rande des M. masseter über die Basis des Unterkiefers zum Gesicht und verläuft von hier aus bis in die Nähe des medialen Augenwinkels, indem sie von der oberflächlichen Schicht der Gesichtsmuskeln bedeckt wird. Am vorderen Rande des Masseter kann die A. maxillaris ext. leicht aufgesucht und gegen den Unterkiefer comprimirt werden. Ihre Zweige sind:

a) die *A. palatina ascendens* (*A. pharyngo-palatina*) entspringt unterhalb des Unterkiefers und steigt neben der Seitenwand des Schlundes zum Velum palatinum und den angrenzenden Theilen in die Höhe. Die Arterie kommt nicht selten direct aus der Carotis ext.

b) die *A. tonsillaris* entspringt häufig aus der vorigen Arterie und bildet für gewöhnlich einen kleinen Ast, welcher medianwärts vom Kieferwinkel zur Tonsille geht; wenn die letztere krankhaft vergrössert ist, kann die A. tonsillaris jedoch sehr stark werden und bei Operationen an den Mandeln zu beträchtlichen Blutungen Veranlassung geben.

c) die *A. submentalis* (meist von einem Zweig des N. mylo-hyoideus begleitet) verläuft an der unteren Fläche des M. mylo-hyoideus in der Nähe des vorderen Bauches des M. digastricus nach vorn.

d) und e) die *Aa. coronaria labii inferioris* und *labii superioris* (*A. labialis sup.* und *inf.*) gehören schon zu den Gesichtsästen der A. maxillaris externa und verlaufen in transversaler Richtung in der Ober- und Unterlippe nach medianwärts, wo sie mit den gleichnamigen Arterien der anderen Seite anastomosiren und somit einen Gefässkranz um die Mundöffnung bilden. Von der A. coronaria labii superioris steigt die kleine *A. septi mobilis narium* zur Nasenscheidewand in die Höhe.

f) die *Aa. buccales* gehen nach hinten zu den Wangen und anastomosiren mit den Kaumuskelästen der A. maxillaris interna.

g) die *A. angularis nasi* bildet das Ende der Maxillaris externa und läuft an der Seitenwand der Nase in die Höhe, um am medialen Augenwinkel mit der A. nasalis aus der A. ophthalmica zu anastomosiren.

6. Die *A. occipitalis* läuft unter dem Schutz des M. stylohyoideus und des hinteren Bauches des M. digastricus nach oben bis zu der kleinen für sie bestimmten Rinne am Schläfenbein (s. S. 25). Hierauf verläuft sie zunächst hinter dem Proc. mastoideus bis in die Nähe des For. mastoideum nach aufwärts, sodann bedeckt vom Splenius nach medianwärts, um schliesslich am medialen Rande des Splenius den M. cucullaris zu durchbohren und sich mit den Zweigen des N. occipitalis major am Hinterhaupt zu verästeln. Ein kleiner Zweig derselben, die *A. meningea post. externa* (*A. mastoidea*) geht durch das For. mastoideum zur Dura mater in die Schädelhöhle hinein. Andere Zweige der Occipitalis, *Rr. cervicales*, steigen zu den Nackenmuskeln nach abwärts.

7. Die *A. auricularis posterior* verläuft meistens neben dem M. stylo-hyoideus und digastricus zum Proc. styloideus, wendet sich jedoch alsdann dicht vor dem Proc. mastoideus und hierauf hinter dem Ohr nach aufwärts. Die Arterie giebt zunächst einen kleinen Zweig, die *A. stylo-mastoidea*, ab, welche durch das For. stylo-mastoideum in den Fallopischen Canal und die Paukenhöhle eindringt. Weiterhin gehen von ihr Zweige für das Ohr und die Seitenfläche des Schädels ab.

8. Die *A. maxillaris interna*, der eine von den beiden Endästen der Carotis ext., zieht in einer schrägen Linie von der medialen Seite des Unterkieferhalses zwischen dem M. pterygoideus ext. und dem M. temporalis (oder auch zwischen beiden Köpfen des M. pterygoideus ext.) zur Fiss. spheno-maxillaris, in welcher sie sich in ihre Endzweige auflöst. Sie kreuzt den N. lingualis und alveolaris inf., welche einwärts von ihr gelegen sind. Die Zweige der Maxillaris int. lassen sich am besten in drei Gruppen eintheilen.

Die erste Gruppe entspringt an der medialen Seite des Unterkieferhalses, d. h. bevor die A. maxill. int. zwischen die eben genannten Kaumuskeln tritt. Zu dieser Gruppe gehören:

a) die *A. auricularis profunda* steigt hinter dem Kiefergelenk zum äusseren Gehörgang empor.

b) die *A. tympanica* geht durch die Fiss. Glaseri zur Schleimhaut der Paukenhöhle.

c) die *A. alveolaris inferior* s. *mandibularis* tritt mit dem N. alveol. inf. zwischen dem Lig. laterale int. und dem Unterkieferaste in den Can. alveolaris des Unterkiefers hinein, kommt als *A. mentalis* durch das gleichnamige Loch wieder heraus und verästelt sich am Kinn und an der Unterlippe. Vor dem Eintritt in den Unterkiefercanal entspringt von ihr die *A. mylo-hyoidea*, welche mit dem gleichnamigen Nerven im Sulcus mylo-hyoideus nach vorn

zieht. In dem Unterkiefercanal selbst sendet die A. alveolaris inf. die *Aa. dentales* durch feine Knochencanälchen zu den Zähnen des Unterkiefers.

d) die *A. meningea media* dringt durch das For. spinosum zusammen mit dem N. spinosus (N. recurrens des III. Trigeminusastes) in die Schädelhöhle und theilt sich hier in einen vorderen und einen hinteren Ast, von denen der erstere bis in die vordere Schädelgrube hineinzieht, während der letztere sich hauptsächlich am Scheitelbein und am oberen Theile des Hinterhauptbeins verästelt. Beide Aeste versorgen die Dura mater und die angrenzenden Schädelknochen. Ein inconstanter kleiner Zweig der A. meningea media, die *A. meningea parva* s. *accessoria*, entspringt dicht unterhalb der Schädelbasis und geht von unten her durch das For. ovale zur Dura mater.

Die zweite Gruppe von Zweigen der A. maxillaris int. entspringt aus der letzteren während ihres Verlaufs zwischen den Kaumuskeln und entspricht den Zweigen des N. crotaphitico-buccinatorius (vom III. Ast des Trigeminus), welche bekanntlich die Kaumuskeln und die Haut und Schleimhaut der Wange versorgen. Zu dieser Gruppe gehören:

a) die *A. masseterica* zieht durch die Inc. semilunaris des Unterkiefers zu dem gleichnamigen Muskel hin.

b) und c) die *Aa. pterygoideae externae* und *internae* verlaufen direct zu den gleichnamigen Kaumuskeln.

d) die *Aa. temporales profundae* steigen unmittelbar auf dem Planum temporale des Schädels in die Höhe und verästeln sich im M. temporalis.

e) die *A. buccinatoria* verläuft mit dem N. buccinatorius an der Aussenfläche des M. buccinator zur Haut und Schleimhaut der Wange.

Die dritte Gruppe liegt in der Fiss. spheno-maxillaris und bildet die Endzweige, in welche sich die A. maxillaris int. auflöst. Zu dieser Gruppe gehören:

a) die *A. infraorbitalis* verläuft mit dem N. infraorbitalis durch den Sulcus und Can. infraorbitalis zum Gesicht, wo dieselbe mit den anderen Gesichtsarterien zahlreiche Anastomosen eingeht. Kleinere Zweige derselben sind die Oberkieferarterien, *Aa. alveolares superiores*[1]), von denen man wiederum vordere, mittlere und hintere Aestchen (*Aa. alveol. supp. anteriores*, *mediae* und

[1]) Die *Aa. alveol. supp. posteriores* entspringen sehr häufig direct von der Maxillaris int.

posteriores unterscheidet, welche durch die gleichnamigen Löcher und Canäle des Oberkiefers zu den Zähnen des letzteren hinziehen und daher auch als *Aa. dentales superiores* etc. bezeichnet werden. Ein anderer Zweig, die *A. subcutanea malae*, die übrigens sehr häufig auch aus der vorderen A. temporalis profunda kommt, geht mit dem gleichnamigen Nerven (s. S. 291) durch die Fiss. orbitalis inf. in die Augenhöhle, um dort entweder die A. lacrymalis zu ersetzen oder auch mit ihren Zweigen durch den Can. zygomatico-facialis und zygomatico-temporalis zur Haut zu treten.

b) die *A. pterygo-palatina* s. *palatina descendens* sendet zuerst die *A. Vidiana* durch den Can. Vidianus zur Tuba Eustachii und zum oberen Theil des Pharynx, steigt hierauf durch den Can. pterygo-palatinus nach abwärts und theilt sich wie die gleichnamigen Nerven (s. S. 292) in drei Zweige, den *R. palatinus post.* für den weichen Gaumen, den *R. palatinus lat.* für die Mandel und den *R. palatinus ant.* (*A. palatina major*) für die untere Fläche des harten Gaumens bis zum For. incisivum.

c) die *A. spheno-palatina* (*A. nasalis posterior*) zieht durch das For. spheno-palatinum in die Nasenhöhle hinein, indem sie sich meistens schon in der eben genannten Oeffnung in drei oder mehrere kleinere Zweige spaltet, nämlich: α) die *A. pharyngea descendens* zur Decke des Pharynx, β) die *Aa. nasales superiores* (*posteriores*) zur Seitenwand der Nasenhöhle, γ) die *Aa. septi narium* zur Nasenscheidewand. Unter den Scheidewandästen ist durch ihre Stärke die *A. naso-palatina Scarpae* ausgezeichnet, welche mit dem gleichnamigen Nerven in einer Furche des Vomer (s. S. 34) bis zum For. incisivum nach abwärts zieht, um in dem letzteren mit dem vorderen Aste der *A. pterygo-palatina* zu anastomosiren.

9. Die *A. temporalis superficialis* bildet den letzten Ast und die directe Fortsetzung der Carotis externa nach oben und zieht vor dem Ohr dicht unter der Haut und auf der Fascia temporalis in die Höhe, um sich schliesslich an der Schläfe in zwei fast rechtwinklig zu einander stehende Endäste, den *R. anterior* s. *frontalis* und den *R. posterior* s. *occipitalis*, zu theilen. Die Zweige der A. temporalis superf. sind:

a) *Rr. auriculares anteriores* zum vorderen Theil des Ohres.

b) die *A. transversa faciei* verläuft unterhalb des Jochbogens und bedeckt von der Parotis zum Gesicht.

c) die *A. zygomatico-orbitalis* zieht oberhalb des Jochbogens auf der Fascia temporalis zum lateralen Augenwinkel.

d) die *A. temporalis media* bohrt sich dicht oberhalb des Joch-

bogens in die Fascia temporalis ein und verästelt sich alsdann im M. temporalis.

e) der *R. temporalis anterior* s. *frontalis* läuft schräg nach vorn und oben zur Stirngegend.

f) der *R. temporalis posterior* s. *occipitalis* zieht längs der Seitenwand des Schädels nach hinten und oben bis in die Nähe des Scheitels.

III. A. carotis interna.

Die *Carotis interna* liegt zunächst lateralwärts und etwas nach hinten von der Carotis externa und geht dann hinter der letzteren hinweg mehr nach medianwärts hinüber, so dass sie, weiterhin neben der Pharynxwand aufwärts steigend, von der Carotis ext. durch die Mm. stylo-glossus und stylo-pharyngeus getrennt ist. Alsdann durchzieht die Arterie den Can. caroticus des Schläfenbeins und gelangt durch das For. lacerum ant. zu dem Sulcus caroticus des Keilbeins. Während sie in dieser Furche nach vorn zieht, ist sie in dem unteren lateralen Theil des Sinus cavernosus gelegen, von dessen Blut ihre Wandung umspült wird. Neben dem Proc. clinoideus ant. löst sich die Carotis interna schliesslich in ihre Endäste auf.

Während dieses Verlaufes bildet die Arterie folgende Krümmungen. Die erste, schwach Sförmige Krümmung ist an ihrem Ursprungstheil und dicht hinter der Carotis ext. gelegen. Eine zweite, nahezu horizontal liegende Krümmung mit nach vorn und medianwärts gerichteter Convexität, wird von ihr dicht unterhalb der Schädelbasis gebildet. Hieran schliesst sich innerhalb des Can. caroticus des Schläfenbeins die dritte Krümmung, das sogen. *Genu caroticum*. Eine vierte, leicht Sförmige Krümmung liegt in dem Sulcus caroticus zur Seite des Türkensattels. Die fünfte Krümmung endlich entspricht der Impressio carotica des Keilbeins und ist mit der Convexität nach vorn gerichtet. Am Halse gehen von der Carotis int. keinerlei Aeste ab. Nachdem sie im Can. caroticus einige kleinere Zweige für die Paukenhöhle (*Aa. carotico-tympanicae*) und im Sinus cavernosus für die nahe gelegene Dura und andere Nachbartheile abgegeben hat, entsendet sie folgende Aeste:

1. Die *A. ophthalmica* nimmt ihren Ursprung von der letzten, nach vorn convexen Krümmung der Carotis int. und dringt durch das For. opticum zusammen mit dem N. opticus in die Augenhöhle hinein. Hier tritt sie über den Sehnerven hinweg zu der medialen Wand der Orbita, an welcher sie mit dem N. naso-ciliaris etwa in einer Verbindungslinie zwischen dem For. ethmoidale ant. und post. ver-

läuft, um schliesslich oberhalb des Lig. palpebrale mediale zur Augenhöhle hinauszutreten und sich in ihre Endäste, die *A. nasalis* und *A. frontalis*, zu spalten. Auf diesem Wege giebt sie folgende Zweige ab:

a) die *A. centralis retinae* durchbohrt die Hüllen des N. opticus und verläuft in dessen Längsachse bis zur Retina, welche sie ausschliesslich versorgt, ohne mit anderen Arterien zu communiciren.

b) die *A. lacrymalis* geht mit dem N. lacrymalis an der Grenze zwischen oberer und lateraler Augenhöhlenwand zur Thränendrüse und über diese hinaus zum lateralen Augenwinkel, wo sie die *A. palpebralis lat.* (*ext.*) *superior* und *inferior* für das obere und untere Augenlid abgiebt.

c) die *A. supraorbitalis* geht mit dem N. supraorbitalis auf dem M. levator palpebrae superioris und dicht unterhalb des Periostes des Orbitaldachs nach vorn, tritt durch die Inc. supraorbitalis zur Augenhöhle hinaus und steigt alsdann in verticaler Richtung längs der Stirn in die Höhe.

d) die *A. ethmoidalis posterior* zieht durch das For. ethmoidale post. mit den Nn. spheno-ethmoidales zu den hinteren Siebbeinzellen.

e) die *A. ethmoidalis anterior* geht durch das For. ethmoidale ant. zusammen mit dem N. ethmoidalis erst in die Schädelhöhle und dann durch die Lam. cribrosa zum vorderen Theil der Nasenhöhle (insbesondere zum Sinus frontalis und zu den vorderen und mittleren Siebbeinzellen). Ein Zweig derselben, die *A. meningea anterior*, läuft in einer kleinen Furche neben der Crista galli an der hinteren Fläche des Stirnbeins in die Höhe.

f) *Rr. musculares* zu den Augenmuskeln entspringen zum Theil selbständig aus der Ophthalmica, zum Theil als Zweige der bereits genannten Arterien: sie geben die *Aa. ciliares anteriores* ab, welche am vordersten Theil des Bulbus auf der Aussenfläche der Sclera geschlängelt gegen den Rand der Cornea verlaufen, um hier die Sclera zu durchbohren und in einen um den Ciliarrand der Iris gelegenen Gefässkranz, den *Circulus arteriosus iridis major*, überzugehen. Andere Zweige der Aa. ciliares antt. bleiben an der Aussenfläche des Bulbus und bilden um den Rand der Cornea das arterielle Randschlingennetz.

g) die *Aa. ciliares posteriores* (etwa 20 an der Zahl) entspringen direct aus der Ophthalmica und ziehen neben dem N. opticus

zum hintersten Theile des Bulbus. Als *Aa. ciliares postt. breves* bezeichnet man diejenigen Zweige, welche sich nach Durchbohrung der Sclera in der Chorioidea verästeln. Zwei *Aa. ciliares postt. longae* (die eine auf der medialen, die andere auf der lateralen Seite des Bulbus) ziehen an der Innenfläche der Sclera nach vorn, um schliesslich am Ciliarrand der Iris in den bereits erwähnten *Circulus arteriosus iridis major* überzugehen. Aus diesem Gefässkranz gehen alsdann die feinen arteriellen Zweige für die Iris und das Corpus ciliare hervor. Diejenigen Zweige, welche den Pupillarrand der Iris erreichen, bilden daselbst den sogen. *Circulus arteriosus iridis minor*.

h) die *Aa. palpebrales mediales* (*internae*), eine *superior* und eine *inferior*, ziehen nahe dem freien Rande der Augenlider an der Vorderfläche des Tarsus den Aa. palpebr. latt. aus der A. lacrymalis entgegen, um mit den letzteren um die Augenlidspalte einen oberen und einen unteren Gefässbogen, den *Arcus tarseus superior* und *inferior*, zu bilden.

i) die *A. frontalis* läuft mit dem N. frontalis medianwärts von der A. und dem N. supraorbitalis längs der Stirn in die Höhe.

k) die *A. nasalis* (*A. dorsalis nasi*) fliesst an der Seite der Nase mit der A. angularis nasi aus der Maxillaris ext. zusammen (Anastomose zwischen Carotis ext. und int.).

2. Die *A. corporis callosi* s. *cerebri anterior* gehört ebenso wie die nächstfolgenden Aeste der Carotis int. schon zu deren Endverzweigungen. Sie läuft von vorn her um das Genu corporis callosi und alsdann längs der oberen Fläche des Balkens nach hinten, indem sie die mediale Fläche der Grosshirnhemisphären und den Balken mit Zweigen versorgt. Dicht vor dem Chiasma nerv. opticorum werden die beiden Aa. corporis callosi durch eine quere unpaare Anastomose verbunden, welche man als *A. communicans anterior* bezeichnet hat.

3. Die *A. fossae Sylvii* s. *cerebri media* läuft in der Fossa Sylvii nach hinten und oben und versorgt die benachbarten Grosshirnlappen.

4. Die *A. choroidea* zieht lateral von den Pedunculi cerebri mit dem Tractus opticus nach hinten und dringt hierauf mit der Pia unter dem Balkenwulst in die Ventrikel hinein, wo sie sich hauptsächlich in den Plexus choroidei verästelt. Doch sendet sie auch den nahe gelegenen Hirntheilen kleine Zweige zu.

5. Die *A. communicans posterior* läuft jederseits seitlich vom Tuber cinereum und den Corpp. mammillaria in sagittaler

Richtung nach hinten und senkt sich in den Endast der A. basilaris, die *A. cerebri posterior* s. *profunda*, ein, indem sie auf diese Weise einen arteriellen Gefässkranz, den *Circulus arteriosus Willisii*, schliesst.

Der *Circulus arteriosus Willisii* bildet einen an der Gehirnbasis gelegenen Gefässkranz, welcher das Chiasma, das Tuberc. cinereum und die Corpp. mammillaria umfasst und sich (von vorn nach hinten gezählt) aus folgenden Arterien zusammensetzt:

a) der *A. communicans anterior*,
b) den beiden *Aa. corporis callosi*,
c) einem kurzen Stück der *A. carotis interna dextra* und *sinistra*,
d) den beiden *Aa. communicantes posteriores*,
e) den beiden *Aa. cerebri posteriores*.

Die sub e) genannten Arterien kommen jedoch nicht mehr aus der Carotis int., sondern aus der A. basilaris. Man kann also auch sagen, dass die *A. communicans posterior* jederseits eine Communication zwischen der A. carotis interna und der A. basilaris bildet, durch welche eine vollständige Versorgung des Gehirns mit arteriellem Blute auch dann stattfindet, wenn die eine oder die andere der beiden letzteren Arterien (durch Embolie etc.) verstopft ist.

IV. Die A. subclavia.

Die *A. subclavia* verläuft nach ihrem Ursprunge (rechts aus der A. anonyma, links aus der Aorta) bogenförmig dicht über der Pleurakuppel nach aufwärts und geht alsdann dicht über der ersten Rippe wieder nach abwärts. Oberhalb der ersten Rippe liegt sie zwischen dem M. scalenus anticus und medius, welche beide (der erstere von dem Tuberculum Lisfranci) an der ersten Rippe entspringen. Das Lageverhältniss zwischen der A. und V. subclavia und dem Plexus brachialis oberhalb der ersten Rippe ist ein derartiges, dass die *V. subclavia* vor dem M. scalenus anticus und somit auch vor dem Tuberculum Lisfranci, die *A. subclavia* zwischen M. scalenus anticus und medius, also hinter dem Lisfranc'schen Höcker, endlich der *Plexus brachialis* ebenfalls zwischen dem M. scalenus ant. und medius zum Theil oberhalb, zum Theil hinter der Arterie gelegen ist. Weiter nach abwärts gelangt die A. subclavia unter das Schlüsselbein (resp. den M. subclavius) und schliesslich hinter den M. pectoralis minor, um sich alsdann in die A. axillaris fortzusetzen. Wird also das Schlüsselbein stark nach hinten, d. h. gegen die erste Rippe gezogen, so kann die Subclavia zwischen

diesen beiden Knochen derartig comprimirt werden, dass der Radialpuls unfühlbar wird. Das Ende der A. subclavia wird von den meisten Autoren schon dort angenommen, wo dieselbe unter der Clavicula hervortritt. Von anderen wird dagegen das Stück zwischen der Clavicula und dem oberen Rand des M. pectoralis minor ebenfalls zur Subclavia gerechnet. Die 9 Aeste der Subclavia heissen folgendermassen:

1. Die *A. mammaria interna* (*A. thoracica interna*) läuft zunächst in der Gegend des Sterno-claviculargelenks hinter der V. anonyma, dann hinter den Rippenknorpeln dicht neben dem Seitenrande des Sternum bis zum Zwerchfell nach abwärts, wo sie sich in ihre Endäste, die *A. epigastrica superior* und die *A. musculo-phrenica*, spaltet. Auf diesem Wege giebt sie folgende Zweige ab:

a) die *A. pericardiaco-phrenica* zieht mit dem N. phrenicus (s. daselbst) zwischen dem Pericard und der Pleura mediastinalis bis zum Zwerchfell nach abwärts.

b) die *Rr. sternales*, *mediastinales anteriores* und *thymici* verästeln sich an der hinteren Fläche des Sternum, im Mediastinum anticum und der Thymusdrüse (falls die letztere noch vorhanden ist).

c) die *Aa. intercostales anteriores* für die 5—6 oberen Intercostalräume ziehen den Aa. intercostales posteriores entgegen und anastomosiren mit denselben.

d) die *Rr. perforantes* (häufig Zweige der vorigen Arterien) brechen zwischen den Rippenknorpeln hindurch und verästeln sich zum Theil in den Brustmuskeln, zum Theil (als *Aa. mammariae externae*) in der Brustdrüse, wo sie selbstverständlicherweise beim Weibe besonders stark entwickelt sind.

e) die *A. musculo-phrenica* läuft dicht oberhalb des Zwerchfellansatzes die Brustwand entlang und giebt Zweige für das Zwerchfell sowie die *Aa. intercostales anteriores* für die 5—6 unteren Intercostalräume ab.

f) die *A. epigastrica superior* durchbricht die Lücke zwischen der Portio sternalis und costalis des Zwerchfells und läuft längs der hinteren Fläche des M. rectus abdominis (innerhalb seiner Scheide) nach abwärts, um mit der A. epigastrica inferior (aus der A. iliaca externa) zu anastomosiren. Durch die A. epigastrica superior und inferior wird also eine wichtige Anastomose zwischen den grossen Gefässen der oberen und der unteren Extremität hergestellt (s. die Anm. S. 381).

2. Die *A. vertebralis* läuft hinter dem M. scalenus anticus vertical in die Höhe und tritt meistens in das For. transversarium des VI. Halswirbels[1]) ein, um alsdann durch die Forr. transversaria aller übrigen Halswirbel bis zum Atlas vertical nach oben zu ziehen. Hierauf geht die Arterie hinter dem oberen Gelenkfortsatz des Atlas (im Sinus atlantis s. S. 88) nach hinten und bohrt sich alsdann in die Membrana atlantico-occipitalis posterior ein. Auf diese Weise gelangt die Vertebralis zuerst in die Wirbelhöhle und alsdann nach kurzem Verlauf in derselben durch das For. magnum in die Schädelhöhle. Am unteren Rande der Varolsbrücke vereinigen sich die beiden Aa. vertebrales zu der unpaaren *A. basilaris*, welche sich am oberen Rande der Varolsbrücke wieder in ihre beiden Endäste, die *Aa. cerebri posteriores* s. *profundae*, theilt.

Während ihres Verlaufes am Halse giebt die A. vertebralis ausser einzelnen Muskelästen noch *Rr. spinales* ab, welche durch die Forr. intervertebralia in die Wirbelhöhle eindringen. In der Schädelhöhle entspringen zum Theil aus der A. vertebralis (a—c), zum Theil aus der A. basilaris (d—h) folgende Zweige:

a) die *Aa. spinales anteriores* entspringen aus dem Vereinigungswinkel der beiden Aa. vertebrales und laufen alsdann zuerst getrennt durch das For. magnum, hierauf zu einem gemeinsamen Stamm vereinigt an der vorderen Fläche des Rückenmarks nach abwärts.

b) die *Aa. spinales posteriores* entspringen weiter nach hinten, gehen ebenfalls durch das For. magnum und laufen an der hinteren Fläche des Rückenmarks getrennt nach abwärts. Die Aa. spin. antt. und postt. gehen sowohl unter einander, wie mit den durch die Intervertebralöffnungen eindringenden Blutgefässen Anastomosen ein.

c) die *A. meningea posterior interna* verästelt sich jederseits in der Dura mater der hinteren Schädelgrube.

d) die *A. auditiva interna* entspringt ebenso wie die folgenden Arterien bereits aus der A. basilaris und tritt jederseits zusammen mit dem N. acusticus in den Porus acusticus int. hinein, um das innere Ohr mit Zweigen zu versehen.

e) die *Aa. cerebelli inferiores* (gewöhnlich jederseits aus einem vorderen und einem hinteren Zweige bestehend) verlaufen längs der unteren Fläche des Kleinhirns nach hinten.

---

[1]) Der Eintritt kann jedoch auch in das For. transv. irgend eines anderen Halswirbels (vom III. bis VII erfolgen).

f) die *Aa. cerebelli superiores* verlaufen längs der oberen Fläche des Kleinhirns, welches sie ebenso wie die vorigen versorgen.

g) die *Rami ad pontem* sind kleinere Zweige, welche in die Substanz der Varolsbrücke eindringen.

h) die *A. cerebri posterior* s. *profunda* zieht jederseits am oberen Rande der Varolsbrücke zuerst vor dem N. oculomotorius nach lateralwärts, dann seitwärts von den Pedunculi cerebri nach hinten und verästelt sich am hinteren Theile des Grosshirns. Kleinere Zweige dringen durch den Querschlitz des Gehirns in die Tela chorioidea superior hinein. Die Aa. cerebri posteriores stehen durch die *Aa. communicantes postt.* mit der Carotis int. in Verbindung (*Circulus arteriosus Willisii* s. S. 361).

3. Die *A. thyreoidea inferior* entspringt gewöhnlich mit den drei folgenden Arterien, nämlich der *A. cervicalis ascendens*, der *A. cervicalis superficialis* und der *A. transversa scapulae*, von einem kurzen gemeinsamen Stamm, welchen man als *Truncus thyreo-cervicalis* bezeichnet hat. Die A. thyreoidea inferior zieht dicht hinter der Carotis communis zum unteren und seitlichen Theil der Schilddrüse hin und versorgt die letztere mit Zweigen. Bevor sie in die Schilddrüse eintritt, giebt sie die *A. laryngea inferior* ab, welche mit dem N. laryngeus inf. zur hinteren Fläche des Kehlkopfes verläuft (s. S. 305). Zwischen den Aa. thyreoideae inferiores, sowie zwischen diesen und den Aa. thyreoideae supp. finden in der Regel keine Anastomosen statt (Hyrtl).

4. Die *A. cervicalis ascendens* geht in senkrechter Richtung vor den Querfortsätzen der Halswirbel bis zur Schädelbasis in die Höhe.

5. Die *A. cervicalis superficialis* läuft unter dem oberflächlichen Blatt der Fascia colli quer durch die Fossa supraclavicularis major bis unter den vorderen Rand des M. cucullaris, in welchen sie sich einsenkt.

6. Die *A. transversa scapulae* s. *suprascapularis* läuft, der vorigen parallel (aber etwas weiter lateralwärts und tiefer gelegen, meist hinter dem Schlüsselbein versteckt) zur Inc. scapulae und geht gewöhnlich über dem Lig. transversum zunächst in die Fossa supraspinata, dann durch die Inc. colli scapulae in die Fossa infraspinata, indem sie die in diesen beiden Gruben gelegenen Muskeln versorgt und mit der A. circumflexa scapulae anastomosirt. Ein *R. acromialis* geht nach Durchbohrung des M. cucullaris zur Gegend des Acromion.

7. Die *A. transversa colli* entspringt meistens schon unterhalb

des Schlüsselbeins und zieht in der Tiefe der Fossa supraclavicularis major, zunächst zwichen den Zweigen des Plexus brachialis, sodann dicht auf dem M. scalenus med. und post. nach hinten. Indessen verläuft sie den vorigen Aesten nicht parallel, sondern kreuzt dieselben häufig und gelangt auf diese Weise zum oberen medialen Winkel der Scapula. Hier theilt sie sich in einen *Ramus ascendens*, welcher zwischen den Mm. splenii und dem M. levator scapulae nach aufwärts zieht, und einen *Ramus descendens*, welcher zwischen den Mm. rhomboidei und dem M. serratus post. sup. längs der Basis scapulae nach abwärts verläuft. Beide Aeste verzweigen sich in den benachbarten Muskeln.

8. Die *A. cervicalis profunda* bildet meistens an ihrem Ursprung mit der folgenden Arterie einen kurzen gemeinsamen Stamm, den *Truncus costo-cervicalis*, welcher bei der Präparation nicht ganz leicht aufzufinden ist, weil er vom hintersten Umfange der A. subclavia dicht neben der I. Rippe seinen Ursprung nimmt. Die A. cervicalis profunda geht hinter den Mm. scaleni und den Querfortsätzen der Halswirbel in die Höhe und lässt sich auf dem M. semispinalis cervicis bis zu den tiefen Nackenmuskeln verfolgen.

9. Die *A. intercostalis suprema* geht über dem Stamm des letzten Cervicalnerven nach hinten zum Hals der I. Rippe und giebt alsdann die beiden *Aa. intercostales postt.* für die beiden obersten Intercostalräume ab.

V. A. axillaris.

Die *A. axillaris* bildet die Fortsetzung der A. subclavia, beginnt am unteren Rande der Clavicula und reicht bis zum unteren Rande des M. pectoralis major, wo sie aus der Achselhöhle hervortritt und sich in die A. brachialis fortsetzt. In der Achselhöhle ist sie neben der V. axillaris dicht unter der Fascie und den oberflächlichen Lymphdrüsen gelegen. Die *V. axillaris* befindet sich dabei medianwärts und etwas oberflächlicher als die Arterie. Der *Plexus brachialis* ist dicht unterhalb der Clavicula lateralwärts von der Arterie gelegen; weiter abwärts ist er in Gestalt der auf S. 312 erwähnten drei Stränge um die Arterie angeordnet. Der aus den beiden vorderen Strängen entspringende N. medianus muss also die A. axillaris gabelförmig umfassen. Ihre Aeste sind folgende:

1. Die *A. thoracica suprema* verästelt sich (theilweise mit den Zweigen der Nn. thoracici antt.) am oberen Rande des M. pectoralis minor, indem sie dem M. subclavius, pectoralis minor und major und sogar nach Durchbohrung des letzteren der Brustdrüse und der

darüber gelegenen Haut Zweige giebt. Auch der M. serratus ant. und die Intercostalmuskeln können von ihr Zweige bekommen.

2. Die *A. thoracico-acromialis* zieht über den oberen Rand des M. pectoralis minor nach vorn und theilt sich in: a) *Rr. pectorales* für die äusseren Brustmuskeln, b) einen *R. acromialis*, welcher den M. deltoideus durchbohrt und zum Acromion zieht, c) einen *R. deltoideus*, welcher in der Mohrenheim'schen Grube neben der V. cephalica zur Haut durchbricht.

3. Die *A. thoracica longa* verläuft mit dem N. thoracicus longus an der Aussenfläche des M. serratus ant. nach abwärts, um diesen Muskel und mit einigen aufwärts umbiegenden Zweigen auch die Brustdrüse zu versorgen.

4. Die *A. circumflexa humeri anterior* zieht unter dem M. coracobrachialis und biceps vor dem Collum chirurgicum humeri nach lateralwärts, um schliesslich am Schultergelenk, im Periost des Humerus und den benachbarten Muskeln zu enden.

5. Die *A. circumflexa humeri posterior* tritt in Begleitung des N. axillaris zwischen dem M. subscapularis und dem M. latissimus (resp. M. teres major) nach hinten und schlingt sich hierauf vor der Sehne des M. anconaeus longus und hinter dem Collum chirurgicum humeri nach lateralwärts, um am Schultergelenk und den benachbarten Muskeln zu enden und mit der vorigen Arterie zu anastomosiren.

6. Die *A. subscapularis* (mitunter mehrfach vorhanden) zieht längs des lateralen Randes der Scapula nach abwärts und versorgt den M. subscapularis, latissimus und teres major. Ein Ast derselben, die *A. circumflexa scapulae*, schlingt sich zwischen dem M. subscapularis und M. latissimus (resp. M. teres major), aber medianwärts vom M. anconaeus longus, um den lateralen Rand der Scapula und gelangt auf die Rückseite derselben zur Fossa infraspinata, um mit der A. transversa scapulae zu anastomosiren. Ein zweiter Ast, die *A. thoracico-dorsalis*, zieht zwischen dem M. latissimus und serratus ant. (also etwa an der Grenze zwischen der eigentlichen Brust- und Rückengegend) nach abwärts.

VI. A. brachialis.

Die *A. brachialis* geht am unteren Rande des M. brachialis major aus der A. axillaris hervor und läuft in dem Sulcus bicipitalis int., d. h. in der medialen Furche zwischen dem M. biceps und triceps, nach unten. In der Ellbogenbeuge verläuft die Arterie auf dem

M. brachialis int. und bedeckt vom Lacertus fibrosus der Bicepssehne nach abwärts, um sich schliesslich meist dicht unterhalb des Ellenbogengelenkes in ihre beiden Endäste, die *A. ulnaris* und *radialis*, zu spalten.

Die *A. brachialis* ist zu beiden Seiten von den *Vv. brachiales* begleitet, deren Verbindungsäste sie mitunter vielfach umstricken. Der *N. medianus*, welcher sich ebenfalls in ihrer Nachbarschaft befindet, ist gewöhnlich ganz oben lateralwärts, in der Mitte vor und ganz unten medianwärts von den eben genannten Gefässen gelegen. Die meisten Zweige der A. brachialis hat man als Seitenäste, *Aa. collaterales*, bezeichnet und weiterhin radiale und ulnare Seitenäste unterschieden, je nachdem diese sich nach der Radial- oder Ulnarseite des Oberarmes wenden. Diese Aeste sind:

1. Die *A. collateralis radialis superior* (Henle) s. *Ramus deltoideus* (Gegenbaur) bildet einen kleinen, aber ziemlich constanten Ast, welcher hinter dem M. biceps transversal zur Insertion des M. deltoideus hinzieht.

2. Die *A. profunda brachii* verläuft (vom M. triceps bedeckt) mit dem N. radialis in dem Sulcus spiralis, d. h. also unmittelbar hinter dem Humerus, nach unten und lateralwärts. Ihre beiden Endzweige sind:

a) die *A. collateralis media* zieht in der Substanz des M. anconaeus int. an der hinteren Fläche des Humerus bis zum Ellenbogen nach abwärts, um sich in das dort befindliche arterielle *Rete olecrani* einzusenken.

b) die *A. collateralis radialis inferior* steigt dicht hinter dem Lig. intermusculare ext. bis zum *Rete olecrani* nach abwärts.

3. Die *A. collateralis ulnaris superior* entspringt meistentheils in der Nähe der A. profunda brachii (mitunter auch gemeinsam mit der letzteren) und läuft in Gesellschaft des N. ulnaris hinter dem Lig. intermusculare int. bis zum *Rete olecrani* nach abwärts.

4. Die *A. collateralis ulnaris inferior* entspringt unter rechtem Winkel in der Ellenbeuge und zieht auf dem M. brachialis int. oberhalb des Condylus int. nach medianwärts, um sich schliesslich ebenfalls in das *Rete olecrani* einzusenken. Vorher pflegt sie je einen aufsteigenden und absteigenden Ast zu den benachbarten Muskeln abzugeben.

5. Die *A. plicae cubiti superficialis*, ein kleiner, nicht ganz constanter Ast, läuft dicht unter dem Lacertus fibrosus der Bicepssehne nach medianwärts zur Haut der Ellenbeuge.

VII. A. ulnaris.

Die *A. ulnaris* zieht zunächst zwischen der oberflächlichen und der tiefen Schicht der Flexoren des Unterarmes nach ulnarwärts und ist weiterhin ebenso wie der N. ulnaris von dem M. flexor carpi ulnaris[1]) bedeckt, unter dessen Schutz beide zur Hand nach abwärts verlaufen. Am Handgelenk tritt alsdann die A. ulnaris zwischen dem Lig. carpi volare commune und dem Lig. carpi volare proprium (Henle) an der Daumenseite des Erbsenbeins zur Vola manus und theilt sich hier ebenso wie der N. ulnaris in einen oberflächlichen Ast, *R. volaris superficialis*, und in einen tiefen Ast, *R. volaris profundus*, von denen der erstere, bedeutend stärkere Ast in den oberflächlichen, der zweite in den tiefen Hohlhandbogen übergeht. Auf diesem Wege gehen von der A. ulnaris ausser verschiedenen nicht besonders benannten Muskelzweigen folgende Aeste ab:

1. Die *A. recurrens ulnaris* theilt sich in einen vorderen und einen hinteren Ast: der vordere Ast geht vor dem Condylus int. zur A. collat. uln. inf. in die Höhe, der hintere Ast bohrt sich durch den Ursprung des M. flexor carpi ulnaris hindurch und zieht hinter dem Condylus int. zum *Rete olecrani*.

2. Die *A. interossea communis* ist ein kurzer Stamm, welcher sich bald in zwei starke Aeste, die *A. interossea anterior* und *posterior*, theilt.

a) die *A. interossea anterior* (*interna* anderer Autoren) verläuft mit dem N. interosseus ant. längs der Vorderfläche des Lig. interosseum zwischen dem M. flexor pollicis longus und dem M. flexor digitorum profundus nach abwärts und zieht unter dem M. pronator quadratus zu einem arteriellen Netzwerk, dem *Rete carpi volare*, hin, welches an der Volarfläche der Handwurzelknochen gelegen ist. Ein Zweig der A. interossea ant., der mitunter zu beträchtlicher Stärke anwachsen und sich sogar in den tiefen Hohlhandbogen einsenken kann, ist die *A. mediana*, welche den N. medianus begleitet. Ein anderer Zweig, *A. interossea anterior dorsalis* (*A. interossea perforans inferior*), tritt am unteren (distalen) Ende des Lig. interosseum auf die Rückseite des Unterarms und geht an der Dorsalfläche der Handwurzelknochen in das hier gelegene *Rete carpi dorsale* über.

---

[1]) Das Lageverhältniss des *N. ulnaris* und *N. radialis* zu den beiden gleichnamigen Arterien des Unterarms ist ein derartiges, dass beide Nerven peripher von den Arterien verlaufen, d. h. die letzteren sozusagen zwischen sich fassen.

b) die *A. interossea posterior* s. *externa* (auch als *A. interossea perforans superior* bezeichnet) tritt am oberen (proximalen) Ende des Lig. interosseum unter dem M. supinator brevis zur Rückseite des Unterarmes und zieht hier in Begleitung des N. interosseus post. zwischen den oberflächlichen und den tiefen Extensoren des Unterarms nach abwärts. Ein Zweig derselben, die *A. recurrens interossea*, geht unter dem M. anconaeus quartus zum *Rete olecrani.*

3. Die *Aa. carpeae volares* (meistens mehrere kleine Aeste) ziehen am unteren Rande des M. pronator quadratus zum *Rete carpi volare* hin.

4. Die *Aa. carpeae dorsales*, einige ebenfalls sehr kleine Aeste, ziehen unter der Insertionssehne des M. flexor carpi ulnaris zur Rückseite der Hand, um in das dort gelegene *Rete carpi dorsale* überzugehen.

5. Die *A. metacarpea dorsalis* von Henle, welche öfters mit den vorigen Arterien gemeinsam entspringt, geht ebenfalls unter der Insertionssehne des M. flexor carpi ulnaris zur Rückseite der Hand und endet am Ulnarrand des kleinen Fingers (*A. digit. dors. ulnaris*).

6. Der *R. volaris superficialis* (*A. metacarpea volaris sublimis* von Henle) geht neben dem oberflächlichen Ast des N. ulnaris unter dem M. palmaris brevis und der Aponeurosis palmaris in den oberflächlichen Hohlhandbogen, *Arcus volaris sublimis*, über.

7. Der *R. volaris profundus* (*A. metacarpea volaris profunda* von Henle) zweigt sich in der Nähe des Erbsenbeins von der vorigen Arterie ab und dringt mit dem tiefen Aste des N. ulnaris meistens zwischen dem M. abductor und M. flexor brevis digiti minimi in die Tiefe, um sich in den tiefen Hohlhandbogen, *Arcus volaris profundus*, einzusenken.

Von den beiden Endästen der A. ulnaris ist der tiefe Ast erheblich viel schwächer als der oberflächliche; den letzteren kann man somit als eigentliche Fortsetzung der Arterie auffassen.

VIII. A. radialis.

Die *A. radialis* ist am oberen Theile des Vorderarms zwischen dem Muskelbauch des Supinator longus und dem M. pronator teres in derselben fibrösen Scheide[1]) gelegen, welche den M. pronator

[1]) Will man die A. radialis in dieser Gegend unterbinden, so muss man in Folge dessen, nachdem man den M. supinator longus lateralwärts verschoben hat, zuerst diese fibröse Scheide spalten, um das Gefäss zu Gesicht zu bekommen.

teres bekleidet. Weiter unten verläuft sie sehr oberflächlich, nämlich nur von der Haut und Fascie bedeckt, zwischen der Sehne des M. supinator longus und M. flexor carpi radialis. Man kann also sagen, dass die Arterie zunächst etwas tiefer, dann oberflächlicher zwischen dem Supinator longus und den oberflächlichen Flexoren nach abwärts zieht. Ihre Verlaufsrichtung ist durch eine Linie gegeben, welche von der Mitte der Ellenbeuge bis zur Mitte zwischen dem Proc. styloideus radii und der Sehne des M. flexor carpi radialis geht. In der Nähe des Handgelenks ist die Arterie dicht vor dem Radius gelegen und ihr Pulsiren dort bekanntlich sehr deutlich unter der Haut zu fühlen. Von dieser Stelle aus tritt die A. radialis unter den Sehnen der Mm. abductor pollicis longus, extensor pollicis brevis und extensor pollicis longus dicht auf der Kapsel des Handgelenks zum Rücken der Hand hinüber. Die Arterie ist auch hier in der sogen. Tabatière[1]) deutlich fühlbar, d. h. einer Grube, welche zwischen den beiden Sehnen des M. abductor pollicis longus und extensor pollicis brevis einerseits und der Sehne des M. extensor pollicis longus andererseits deutlich sichtbar wird, wenn man den Daumen abducirt. Vom Handrücken kehrt jedoch die A. radialis bald wieder zur Hohlhand zurück, indem sie im I. Intermetacarpalraum zwischen die beiden Ursprungsköpfe des M. interosseus dorsalis I eindringt und sich hier in ihre beiden Endäste, die *A. princeps pollicis* für den Daumen und den *R. volaris profundus* für den tiefen Hohlhandbogen, spaltet. Während die Arterie unter dem M. supinator longus liegt, ist sie von dem oberflächlichen Ast des N. radialis begleitet, welcher sich jedoch weiter abwärts von ihr trennt und schon früher unter der Supinatorsehne zur Rückseite des Unterarms tritt. Die Aeste der A. radialis heissen:

1. Die *A. recurrens radialis* läuft unter den Muskeln der Radialgruppe zum *Rete olecrani* hin.
2. Die *A. carpea volaris* begiebt sich am unteren Rande des M. pronator quadratus zum *Rete carpi volare.*
3. Der *R. volaris superficialis* (*A. metacarpea volaris sublimis* von Henle) ist ein schwacher Ast, welcher meistens auf, seltener zwischen den Muskeln des Daumenballens zum *Arcus volaris sublimis* hinzieht. Dieser Ast kann übrigens auch ganz fehlen oder sich zwischen den Daumenmuskeln verlieren.
4. Die *A. carpea dorsalis* geht dicht auf der Rückseite der Handwurzelknochen zum *Rete carpi dorsale* hin.

[1]) Die Bezeichnung Tabatière (Schnupftabaksdose) rührt daher, weil die alten Anatomen in diese Grube den Schnupftabak zu schütten pflegten, wenn sie schnupfen wollten, ohne sich die schmutzigen Finger zu waschen.

5. Die *A. metacarpea dorsalis* von Henle (*A. interossea dorsalis prima* von Hyrtl) entspringt am Handrücken und spaltet sich in drei *Aa. digitales dorsales* für die beiden Ränder des Daumens und den Radialrand des Zeigefingers.
6. Der *R. volaris profundus* (*A. metacarpea volaris profunda* von Henle) geht zwischen den beiden Köpfen des M. interosseus dorsalis I in den *Arcus volaris profundus* über, zu dessen Bildung er hauptsächlich beiträgt.
7. Die *A. princeps pollicis* (*A. digitalis communis volaris prima* von Henle) spaltet sich unter den Muskeln des Daumenballens in drei *Aa. digitales volares propriae*, welche die beiden Ränder des Daumens und den Radialrand des Zeigefingers versorgen.

Rete cubitale s. olecrani.

Die vielen Zweige welche von den Armarterien nach der Gegend des Ellenbogengelenks hinstreben, bilden hauptsächlich an der hinteren Fläche des Olecranon ein arterielles Netzwerk, welches man als *Rete cubitale* s. *olecrani* bezeichnet hat. An der Bildung desselben nehmen Theil:

a) die *A. collateralis radialis inferior*
b) die *A. collateralis media*
c) die *A. collateralis ulnaris superior*
d) die *A. collateralis ulnaris inferior*

} Aeste der *A. brachialis*, welche sämmtlich nach abwärts verlaufen.

e) die *A. recurrens radialis*
f) die *A. recurrens ulnaris*
g) die *A. recurrens interossea*

} Aeste der entsprechenden Unterarmarterien (*A. radialis*, *ulnaris* und *interossea post.*), welche sämmtlich aufwärts ziehen.

Rete carpi volare.

Das *Rete carpi volare* bildet ein meistens nur sehr schwach und undeutlich entwickeltes Netzwerk, welches an der Volarfläche unmittelbar auf den Bändern der Handwurzelknochen gelegen ist. Abgesehen von den schwachen Endzweigen der *A. interossea ant.* wird dieses Netz von der *A. carpea volaris* aus der *A. radialis* und von der *A. carpea volaris* aus der *A. ulnaris* gebildet.

Rete carpi dorsale.

Das *Rete carpi dorsale* liegt an der Dorsalfläche unmittelbar auf den Bändern der Handwurzelknochen und ist immer bedeutend stärker entwickelt als das Rete carpi volare. An der Bildung des dorsalen Arteriennetzes betheiligen sich zunächst die *Aa. carpeae*

dorsales aus der *A. radialis* und die *A. carpea dorsalis* aus der *A. ulnaris*. Ausserdem senkt sich die *A. interossea anterior dorsalis* (*A. interossea perforans inferior*) mit ihren Endzweigen in dieses Netz ein.

Ist das Rete carpi dorsale gut entwickelt, so entspringen aus demselben 3 *Aa. intermetacarpeae dorsales* (*Aa. interosseae externae* s. *dorsales* anderer Autoren), welche auf den Mm. interossei zwischen den letzten 4 Metacarpalknochen nach abwärts ziehen, um sich alsdann in die *Aa. digitales dorsales* für je zwei benachbarte Fingerränder zu spalten. Doch pflegen die letzteren die Versorgung der Fingerrücken nur bis zur Mitte der II. Phalange zu übernehmen.

Arcus volaris sublimis.

Der oberflächliche Hohlhandbogen, *Arcus volaris sublimis* wird von dem stark entwickelten *R. volaris sublimis* (*A. metacarpea vol. subl.* von Henle) aus der *A. ulnaris* und von dem viel schwächeren *R. volaris sublimis* (*A. metacarpea vol. subl.* von Henle) aus der *A. radialis* gebildet, welche beide bogenförmig zusammenfliessen. Dieser arterielle Bogen liegt unmittelbar unter der Aponeurosis palmaris und bedeckt eine ziemlich constant vorhandene Anastomose zwischen dem N. medianus und ulnaris (s. S. 316).

Von dem convexen Rand des Arcus volaris sublimis gehen 3 *Aa. digitales communes* ab, welche sich in der Nähe der Metacarpalköpfchen gablig spalten und auf diese Weise die *Aa. digitales volares propriae* für die einander zugekehrten Ränder an der Volarseite der letzten 4 Finger abgeben. Die letztgenannten Arterien übernehmen jedoch mittelst feiner Netze auch die Versorgung des Fingerrückens von der Mitte der II. Phalange bis zur Fingerspitze.

Arcus volaris profundus.

Der tiefe Hohlhandbogen, *Arcus volaris profundus*, wird von dem starken *R. volaris profundus* (*A. metacarpea volaris profunda* von Henle) aus der *A. radialis* und von dem viel schwächeren gleichnamigen Aste aus der *A. ulnaris* gebildet und ist vor den Basen der Metacarpalknochen neben dem tiefen Aste des N. ulnaris gelegen.

Aus dem convexen Rande des tiefen Bogens gehen 3 *Aa. intermetacarpeae volares* (*Aa. interosseae internae* s. *volares*) ab und senken sich in die Enden der Aa. digitales communes des oberflächlichen Bogens ein. Die Aa. intermetacarpeae volares und dorsales sind zwischen den Basen und mitunter auch zwischen den Köpfchen

der Metacarpalknochen durch je einen *R. perforans interosseus* verbunden. Wenn das Rete carpi dorsale schwächer entwickelt ist, so können die Aa. intermetacarpeae dorsales aus den hinteren Rami perforantes interossei herhorgehen.

IX. A. coeliaca.

Die *A. coeliaca* (s. auch S. 350) ist ein unpaarer Ast, welcher aus der Aorta dicht über dem oberen Rande des Pankreas entspringt und sich kurz nach seinem Ursprunge in drei Zweige spaltet. Diese drei Zweige, welchen die Arterie auch die Bezeichnung *Tripūs Halleri* verdankt, heissen folgendermassen:

1. Die *A. coronaria ventriculi sinistra* verläuft von der Cardia an längs der linken Hälfte der kleinen Curvatur des Magens, indem sie den angrenzenden Theil des letzteren und des Lig. gastrohepaticum versorgt und mit den anderen Magenarterien Anastomosen eingeht[1]).

2. Die *A. lienalis* s. *splenica* zieht längs des oberen Randes des Pankreas in transversaler Richtung nach links zum Hilus der Milz und giebt auf diesem Wege folgende Zweige ab:

a) *Rr. pancreatici* zum angrenzenden Theil des Pankreas.
b) *Rr. gastrici breves* zum Fundus des Magens.
c) die *A. gastro-epiploica sinistra*, welche längs der linken Hälfte der grossen Curvatur des Magens verläuft und den angrenzenden Theil des letzteren nebst dem grossen Netz (Epiploon) versorgt.
d) *Rr. lienales*, welche in den Hilus der Milz eindringen.

3. Die *A. hepatica* zieht in dem Lig. hepatico-duodenale zusammen mit der Pfortader und dem Ductus choledochus zur Porta hepatis und theilt sich hier in zwei Zweige, von denen der *R. hepaticus sinister* den linken, der *R. hepaticus dexter* den rechten Leberlappen versorgt. Die Lage der Leberarterie, des Gallenganges und der Pfortader zu einander ist eine derartige, dass die *A. hepatica* am meisten nach links, der *Ductus choledochus* am meisten nach rechts und die *V. portae* zwischen und zugleich hinter den beiden eben genannten Gefässen gelegen ist. Von der A. hepatica entspringen folgende Zweige:

a) die *A. coronaria ventriculi dextra* verläuft längs der rechten Hälfte der kleinen Curvatur des Magens und versorgt

---

[1]) Sämmtliche Magenarterien stehen übrigens unter einander durch zahlreiche Anastomosen in Verbindung.

den angrenzenden Theil des letzteren und des Lig. gastro-hepaticum.

b) der *R. gastro-duodenalis* zieht hinter der Pars horizontalis sup. des Duodenum nach abwärts und theilt sich in zwei Zweige, nämlich:

α) die *A. gastro-epiploica dextra*, welche längs der rechten Hälfte der grossen Curvatur des Magens verläuft und den angrenzenden Theil des letzteren nebst dem grossen Netz versorgt, und

β) die *A. pancreatico-duodenalis superior*, welche zwischen dem Kopf des Pankreas und der oberen Hälfte der Pars Pars verticalis duodeni liegt und die eben genannten Organe versorgt.

c) der *R. hepaticus dexter* und *sinister* treten an der Porta hepatis in den linken und den rechten Leberlappen hinein. Ueber ihren weiteren Verlauf in der Lebersubstanz ist bei der Leber nachzusehen. Aus dem stärkeren R. hepaticus dexter entspringt kurz vor seinem Eintritt in die Leber die *A. cystica*, welche die Gallenblase nebst der angrenzenden Lebersubstanz versorgt.

X. A. mesenterica superior.

Die *A. mesenterica* (*mesaraica*) *superior* ist ebenfalls ein unpaares Gefäss, welches an dem unteren Rande des Pankreas (dicht oberhalb der Flexura duodeno-jejunalis) aus der Aorta hervortritt und in der Wurzel des Dünndarmgekröses unter einem nach links convexen Bogen bis in die rechte Fossa iliaca verläuft, wo sie an der Uebergangsstelle zwischen Ileum und Coecum als *A. ilio-colica* endet. Die Aeste derselben sind:

1. Die *A. pancreatico-duodenalis inferior* läuft zwischen dem Kopf des Pankreas und der Concavität der unteren Hälfte des Duodenum der A. pancreatico-duodenalis superior entgegen, um mit der letzteren zu anastomosiren und den unteren Theil des Pankreaskopfes und des Duodenum zu versorgen.

2. Die *Aa. intestinales* (14—16 an der Zahl) entspringen aus der Convexität des Bogens und verlaufen zwischen den beiden Blättern des Gekröses zum Dünndarm, welchen sie (mit Ausnahme des Duodenum) vollständig versorgen, indem die benchbarten Gefässe unter einander bogenförmige Anastomosen eingehen.

3. Mehrere *Aa. colicae dextrae* entspringen aus der Concavität der A. mesenterica superior und verlaufen längs der hinteren Bauchwand nach rechts zum Colon ascendens.

4. Die *A. colica media* wird von vielen Autoren auch zu den Aa. colicae dextrae gerechnet. Sie geht zwischen den beiden Blättern des Mesocolon transversum zum Colon transversum.

5. Die *A. ilio-colica* versorgt die Uebergangsstelle zwischen Ileum und Coecum und tritt sogar hinter dem letzteren Darmabschnitt als *A. appendicularis* zum Proc. vermiformis hin. Die letztere Arterie kann als das eigentliche Ende der A. mesenterica sup. aufgefasst werden.

XI. A. mesenterica inferior.

Die *A. mesenterica* (*mesaraica*) *inferior* ist ebenso wie die beiden vorigen unpaar und entspringt etwa 3—4 cm. über der Theilungstelle der Aorta in die beiden Aa. iliacae communes. Sie zieht erst dicht vor der Aorta, sodann an der hinteren Bauchwand nach links und abwärts und theilt sich bald in ihre beiden Endäste, die *A. colica sinistra* und die *A. haemorrhoidalis superior*, welche stumpfwinklig nach oben und nach unten divergiren.

1. Die *A. colica sinistra* zieht vor dem linken Ureter und der linken A. spermatica int. nach oben und lateralwärts, um das Colon descendens zu versorgen. Die Zweige derselben anastomosiren mit der vorigen und der nächstfolgenden Arterie durch ähnliche Gefässbogen, wie sie sich auch sonst überall an den Gefässen des Dünndarms und Dickdarms vorfinden. Mit der A. colica sin. zusammen verläuft der obere Theil der V. mesenterica inferior nach aufwärts.

2. Die *A. haemorrhoidalis superior* s. *interna* läuft nach abwärts zur Flexura sigmoidea und dem oberen Theile des Rectum. Nach oben geht diese Arterie mit der A. colica sin., nach unten mit der A. haemorrhoidalis media (aus der A. hypogastrica) Anastomosen ein.

XII. A. iliaca communis.

Die *Aa. iliacae communes* (*Aa. anonymae iliacae* von Henle) entstehen gabelförmig aus dem Ende der Aorta, welches ungefähr an der Grenze zwischen dem IV. und V. Lendenwirbel (mitunter aber auch etwas höher oder tiefer) gelegen ist. Eine jede von diesen beiden Arterien bildet einen kurzen Stamm, welcher von der eben genannten Stelle längs des medialen Randes des M. psoas major bis zum oberen Ende der Articulatio sacro-iliaca zieht, um sich vor der letzteren in die *A. iliaca interna* (*A. hypogastrica* von Henle u. a.) und die *A. iliaca externa* (*A. iliaca* von Henle) zu theilen. Zu beachten ist das Lageverhältniss zwischen den eben genannten Ar-

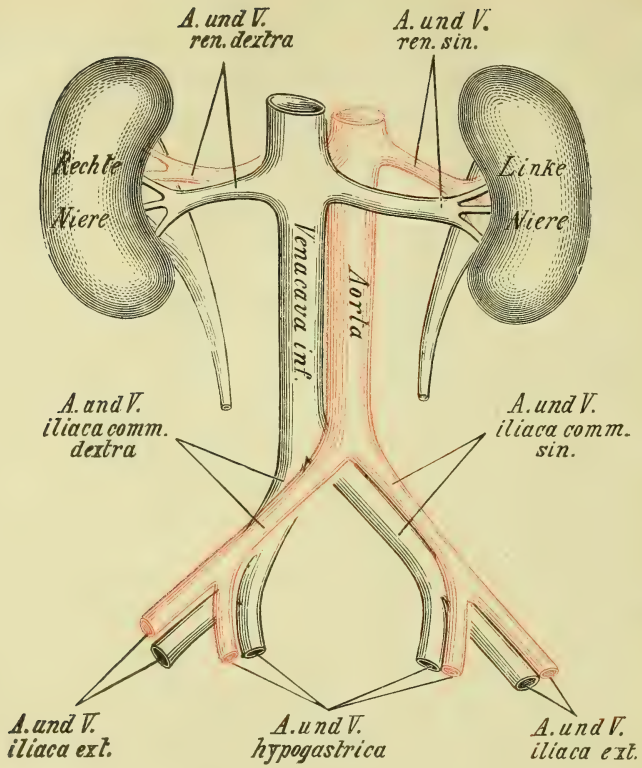

Fig. 19.

Die Lageverhältnisse der Vasa renalia und iliaca.

terien und den gleichnamigen Venen, welche dieselben begleiten. Die V. cava inf. liegt rechts von der Aorta und theilt sich in gleicher Höhe mit der letzteren in die beiden Vv. iliacae communes, von denen sich jede wiederum in die V. iliaca int. und ext. spaltet. Die Vv. iliacae haben nun das Bestreben, an die mediale Seite der entsprechenden Arterien zu gelangen, und es müssen zu diesem Zweck verschiedene Kreuzungen stattfinden, welche ein Blick auf die oben gegebene Zeichnung besser klar macht, als dies eine detaillirte Schilderung thun könnte. Für alle diese Kreuzungen gilt jedoch das Gesetz, dass an den Kreuzungstellen die entsprechenden Venen stets hinter den Arterien hinwegziehen[1]).

[1]) Umgekehrt gilt für die Nierengegend das Gesetz, dass die Vena cava inferior und die von ihr abgehenden Nierenvenen bei den verschiedenen Kreuzungen mit der Aorta und den Nierenarterien stets vor den letzteren gelegen sind.

XIII. A. hypogastrica.

Die *A. iliaca interna* s. *hypogastrica* steigt vor der Articulatio sacro-iliaca in das kleine Becken hinab und löst sich nach kurzem Verlauf in 9 Aeste[1]) auf, welche grösstentheils vor dem Plexus sacralis nach verschiedenen Richtungen divergiren. Sehr häufig ist die Arterie auch erst in einen oberen und unteren Ast gespalten, von denen alsdann ihre 9 Endäste abgehen. Die Aeste heissen:

1. Die *A. umbilicalis* (Nabelarterie) verläuft beim Foetus jederseits neben der Harnblase zur vorderen Bauchwand, wo sie, bedeckt vom Peritoneum, bis zum Nabel in die Höhe zieht, um sich hierauf innerhalb des Nabelstranges bis zum Mutterkuchen fortzusetzen. Beim Erwachsenen ist die Arterie obliterirt und bildet auf jeder Seite einen bindegewebigen Strang, das *Lig. vesicae laterale*, welches in gewissem Grade dazu dient, die Blase in ihrer Lage zu erhalten. Doch bleibt auch beim Erwachsenen nicht selten der Anfangstheil der A. umbilicalis wegsam, und von diesem für das Blut passirbaren Abschnitte der Arterie entspringen dann die *Aa. vesicales superiores*, welche zum oberen Theile der Harnblase ziehen.

2. Die *A. obturatoria* zieht zusammen mit dem N. obturatorius dicht unterhalb der Linea innominata an der Innenfläche des M. obturator int. nach vorn und tritt durch die obere Ecke des For. obturatorium zum Becken hinaus, um sich dort in einen medialen und einen lateralen Endzweig zu spalten. Die Zweige dieser Arterie sind:

a) ein *R. pubicus* zieht hinter dem horizontalen Schambeinast nach medianwärts und anastomosirt mit dem gleichnamigen Aste der A. epigastrica inferior. Diese Anastomose verläuft dicht hinter dem lateralen Rande des Lig. Gimbernati. Wenn der Anfangstheil der A. obturatoria sehr schwach und diese Anastomose sehr stark entwickelt ist, so kommt jene für Bruchoperationen[2]) so wichtige Gefässanomalie zu Stande, bei welcher die A. obturatoria aus der A. epigastrica inf. entspringt.

b) der mediale Endast, *R. internus* s. *anterior* verläuft längs des medialen Randes des For. obturatorium und ver-

[1]) Wenn man die *A. umbilicalis* mitzählt, welche beim Foetus ein ansehnliches Gefäss darstellt, beim Erwachsenen dagegen obliterirt ist, würde die Zahl der Aeste Zehn betragen.

[2]) Die verderbliche Bedeutung dieser Anomalie liegt darin, dass die anomale *A. obturatoria* am lateralen Rande des Gimbernat'schen Bandes verläuft, welches bei Einklemmungen von Schenkelbrüchen eingeschnitten wurde, um den einschnürenden Ring zu trennen. (*Corona mortis*, Todtenkranzarterie der Alten).

sorgt ausser den Mm. obturatores hauptsächlich die Adductoren des Oberschenkels.

c) der laterale Endast, *R. externus* s. *posterior*, verläuft am lateralen Rande des For. obturatorium und verästelt sich in den benachbarten Hüftmuskeln und der Hüftgelenkkapsel. Von diesem Endast geht ein kleiner Zweig, die *A. acetabuli*, durch die Inc. acetabuli in das Lig. teres hinein.

3. Die *A. ilio-lumbalis* zieht zwischen M. psoas und iliacus int. nach lateralwärts und versorgt dieselben mit Zweigen. Wenn die Arterie gut entwickelt ist, so läuft ein Ast derselben längs der Crista ossis ilei nach vorn, um mit der A. circumflexa ilium zu anastomosiren.

4. Die *A. sacralis lateralis* läuft an der Vorderfläche des Kreuzbeins vor den Forr. sacralia anteriora nach abwärts und schickt durch die letzteren die *Rr. spinales* in den Kreuzbeincanal hinein. Die Enden der Rr. spinales gelangen durch die Forr. sacralia posteriora zur Rückseite des Kreuzbeins, wo sie die dort gelegene Musculatur und Haut versorgen.

5. Die *Aa. vesicales inferiores* gehen nach vorn und medianwärts zum Blasengrunde, zur Prostata und zu den Samenblasen. Beim Weibe wird auch die Vagina durch einige Zweige derselben versorgt.

6. Die *A. haemorrhoidalis media* läuft oberhalb der Beckenfascie zum Rectum, indem sie dem letzteren und dem M. levator ani Zweige giebt.

7. Die *A. uterina* (beim Weibe) und die *A. deferentialis* (beim Manne) stellen Analoga dar. Die *A. uterina* verläuft nach vorn und medianwärts bis in die Nähe der Cervix uteri. Nachdem sie hier die *A. vaginalis* abgegeben hat, welche an der Seitenwand der Vagina nach abwärts verläuft, zieht sie zwischen den beiden Blättern des Lig. latum unweit des Seitenrandes der Gebärmutter in die Höhe und versorgt die letztere mit Zweigen. Vom Fundus uteri an zieht die A. uterina alsdann wieder nach lateralwärts und endet in Zweigen für die Tube und das Ovarium, welche mit den Zweigen der A. spermatica int. anastomosiren. Die A. uterina ist für gewöhnlich ein leicht geschlängeltes Gefäss von mässigem Kaliber, erlangt jedoch beim schwangeren Weibe eine beträchtliche Stärke. Sehr häufig ist sie schon in einer gewissen Entfernung von der Cervix uteri in mehrere Zweige getheilt. Die derselben analoge *A. deferentialis* des Mannes läuft zu dem Vas deferens und versorgt dasselbe mit auf- und absteigenden Zweigen, von denen die letzteren sich sogar bis zum Nebenhoden erstrecken und mit der A. sperm. int. anastomosiren können.

8. Die *A. glutaea superior* (*A. glutaea* von Henle) tritt zwischen dem letzten Lumbal- und ersten Sacralnerven oberhalb des M. piriformis (cf. S. 180) zusammen mit dem N. glutaeus sup. aus dem For. ischiadicum majus heraus und theilt sich gewöhnlich in zwei Zweige, von denen sich der eine zwischen M. glutaeus magnus und medius, der andere zwischen M. glutaeus medius und minimus zu verästeln pflegt.

9. Die *A. glutaea inferior* (*A. ischiadica* von Henle) geht nach Durchbrechung des Plexus sacralis unterhalb des M. piriformis zusammen mit dem N. glutaeus inf. durch das For. ischiadicum majus heraus und versorgt hauptsächlich den M. glutaeus magnus. Andere Zweige gehen zum Hüftgelenk und zu den benachbarten Auswärtsrollern und Flexoren des Oberschenkels. Unter den abwärts verlaufenden Zweigen begleitet constant die kleine *A. comes n. ischiadici* den N. ischiadicus eine längere oder kürzere Strecke.

10. Die *A. pudenda communis* (*A. pudenda interna* von Henle) geht ebenfalls unterhalb des M. piriformis mit dem N. pudendus communis durch das For. ischiadicum majus aus dem Becken heraus, gelangt hierauf hinter die Spina ossis ischii und geht alsdann durch das For. ischiadicum minus wieder in das kleine Becken hinein. Daselbst verläuft die Arterie an der Innenfläche des M. obturator int. in der hier gelegenen Fascie nach vorn, um schliesslich längs des medialen Randes des aufsteigenden Sitzbein- und absteigenden Schambeinastes zwischen den Fasern des M. transversus perinei prof.[1]) bis in die Nähe der Symphysis pubis zu ziehen, wo sie sich in ihre beiden Endäste, die *A. dorsalis penis* und *A. profunda penis*, spaltet. Ihre Zweige, welche stets von den gleichnamigen Aesten des N. pudendus communis begleitet sind, heissen folgendermassen:

a) die *Aa. haemorrhoidales (externae)* ziehen transversal durch das Fett des Cavum ischio-rectale zur Analöffnung hin.

b) die *A. perinei* zieht oberflächlich unter der Haut des Dammes in der Furche zwischen dem M. ischio- und bulbo-cavernosus beim Manne zum Scrotum, beim Weibe zu den grossen Schamlippen hin. Ihre Endzweige hat man in Folge dessen als *Aa. scrotales* (*labiales*) *posteriores* bezeichnet. Die Arterie versorgt ausser den Dammmuskeln die Haut am Damm und am hinteren Theil des Scrotum (der grossen Schamlippen). Beim

[1]) Nach Henle theilt sich die A. pudenda comm. am unteren Rande des M. transv. per. prof. in die *A. perinei* und *A. penis*, von denen sich die letztere wiederum unter der Symphyse in die *A. dorsalis* und *profunda penis* spaltet.

Weibe erhält auch das Vestibulum vaginae nebst den Nymphen kleinere Zweige.

c) die *A. bulbo-urethralis* (vielfach in eine *A. bulbosa* und *A. urethralis* getheilt) verläuft zwischen den Fasern des M. transversus perinei prof. nach medianwärts, um hauptsächlich die Urethra (nach Henle von der Prostata bis zur Eichel) zu versorgen. Kleinere Zweige gehen zum M. transv. perinei prof. und zu den Cowper'schen Drüsen.

d) die *A. profunda penis* (beim Weibe *A. profunda clitoridis*) dringt an der medialen Seite in die Wurzel der Corpp. cavernosa penis (clitoridis) ein und führt den letzteren das zur Erection nöthige Blut zu.

e) die *A. dorsalis penis* (*clitoridis*) bohrt sich dicht unter der Symphyse neben dem Lig. suspensorium penis hindurch und verläuft in der Rückenfurche der Penis nach vorn, um hauptsächlich die Haut desselben nebst der Eichel zu versorgen. Kleinere Zweige dringen auch in die Corpp. cavernosa ein. Zwischen den beiden Aa. dorsales penis ist eine einfache V. dorsalis penis gelegen. Die beiden Nn. dorsales penis ziehen an der lateralen Seite der Arterien nach vorn.

XIV. A. iliaca externa.

Die *A. iliaca externa* (von Henle im Gegensatz zur A. hypogastrica auch kurzweg als *A. iliaca*, von anderen Autoren als Bauchstück der *A. cruralis* bezeichnet) läuft am medialen Rande des M. psoas nach abwärts, um alsdann durch die Lacuna vasorum unterhalb des Poupart'schen Bandes hindurchzutreten und in die A. femoralis s. cruralis überzugehen. Medial von der Arterie ist die *V. iliaca ext.* gelegen. Der *N. cruralis* gelangt erst unterhalb des Poupart'schen Bandes (s. Fig. 12. S. 195) an die laterale Seite derselben. Ausser kleineren Muskelzweigen giebt die A. iliaca kurz vor ihrem Austritt aus der Bauchhöhle folgende Aeste ab:

1. Die *A. circumflexa ilium posterior* s. *profunda* zieht zuerst hinter dem Poupart'schen Bande und dann längs der Crista ossis ilei nach hinten, wo sie mit Zweigen der A. ilio-lumbalis zu anastomosiren und die benachbarten Bauch- und Beckenmuskeln zu versorgen pflegt.

2. Die *A. epigastrica inferior* verläuft zunächst unterhalb des Annulus inguin. int. (s. Fig. 7 S. 128) in horizontaler Richtung nach medianwärts, biegt sich hierauf fast rechtwinklig um und dringt

alsdann in die Rectusscheide ein, um an der hinteren Fläche des M. rectus nach oben zu verlaufen und schliesslich mit der A. epigastrica superior (aus der A. mammaria interna) zu anastomosiren[1]). Ueber die rechtwinklige Umbiegungstelle der Epigastrica inf. hinweg tritt das Vas deferens in das kleine Becken hinab. Von der A. epigastrica inf. entspringen noch folgende kleinere Zweige:

a) Ein *R. pubicus* zieht hinter dem Lig. Pouparti zur Symphysis pubis, parallel mit dem gleichnamigen Aste der A. obturatoria, mit welchem er eine Anastomose bildet. Die Anastomose ist hinter dem lateralen Rande des Lig. Gimbernati gelegen. Wenn dieselbe sich im Laufe der Entwicklung stark ausbildet, während der Anfangstheil der A. obturatoria verkümmert, so kann die letztere durch die erstere vollständig ersetzt werden (anomaler Ursprung der A. obturatoria aus der A. epigastr. inf. cf. S. 377).

b) Die *A. spermatica externa* (*A. cremasterica* von Cooper) zieht durch den Leistencanal nach aussen und verästelt sich mit ihren Zweigen beim Manne in den Hüllen des Hodens, beim Weibe im Lig. uteri rotundum und in den grossen Schamlippen.

XV. A. femoralis.

Die *A. femoralis* s. *cruralis* beginnt als Fortsetzung der A. iliaca ext. dicht unterhalb des Lig. Pouparti und endet an dem sogen. Adductorenschlitz, an welchem sie die Sehne des Adductor magnus durchbricht, um an der Rückseite der Kniegegend in die A. poplitea überzugehen. Während dieses Verlaufes kann man an der Arterie drei Segmente unterscheiden, von denen das erste medial, das zweite hinter, das dritte lateral von dem M. sartorius gelegen ist.

Das erste Segment liegt in dem sogen. Scarpa'schen Dreieck (*Trig. subinguinale*), d. h. in jenem Dreieck, welches nach oben von dem Poupart'schen Bande, medial vom M. adductor longus und lateral vom M. sartorius begrenzt wird. Die Arterie zieht hier unterhalb des Poupart'schen Bandes, d. h. in der Mitte zwischen dem vorderen oberen Darmbeinhöcker und der Symphysis pubis, zusammen mit der V. und dem N. cruralis in der Fossa ilio-pectinea nach abwärts, d. h. in jener Rinne, welche sich zwischen dem M. pectineus und ilio-psoas befindet und sozusagen den

[1]) Durch die Anastomose zwischen A. epigastrica sup. und inf. wird eine wichtige arterielle Verbindung zwischen der A. subclavia und iliaca ext. hergestellt, durch welche bei einer Unterbindung oder Verstopfung der Aorta das Blut aus der oberen in die untere Körperhälfte gelangen kann.

Boden des Scarpa'schen Dreiecks bildet. Die Lage der A. cruralis ist eine derartige, dass medial von derselben die *V. cruralis* liegt, welche sich jedoch, je weiter nach abwärts, um so mehr hinter die Arterie begiebt. Der *N. cruralis* ist zunächst lateral von der Arterie gelegen, pflegt sich jedoch schon etwa 3 cm. unterhalb des Lig. Pouparti in seine Aeste aufzulösen.

Das zweite Segment der Arterie liegt in dem sogen. Hunter'schen Canal, unter welchem man jenen Raum versteht, der vorn vom M. sartorius, medial vom M. adductor longus und lateral vom M. vastus int. begrenzt wird. Die Arterie ist also während ihres Verlaufes in diesem Canal von dem M. sartorius bedeckt. Die *V. cruralis* ist hier und ebenso im folgenden Abschnitt schon nach hinten und sogar nach lateralwärts von der Arterie getreten. Vor beiden Gefässen zieht der *N. saphenus* nach abwärts, welcher sich jedoch weiter unten mehr nach medianwärts wendet, um zur Haut des Unterschenkels zu gelangen.

Das dritte Segment der Arterie ist lateral vom M. sartorius gelegen. Die Arterie befindet sich hier zwischen dem M. vastus int. und M. adductor magnus ebenfalls in einem etwa 5 cm. langen Canal (Adductorencanal von Joessel), welcher nach vorn durch sehnige Streifen zwischen den beiden eben genannten Muskeln abgeschlossen ist. Am unteren Ende dieses Canals tritt die Arterie (im sogen. Adductorenschlitz) durch die Sehne des M. adductor magnus auf die Rückseite des Oberschenkels und wird von hier ab als A. poplitea bezeichnet.

Während dieses Verlaufs giebt die A. femoralis folgende Aeste ab:

1. Die *A. epigastrica superficialis* entspringt dicht unterhalb des Poupart'schen Bandes, durchbohrt meistens den Proc. falciformis der Fascia lata und läuft dicht unter der Haut des Bauches in die Höhe, indem sie die Richtung nach dem Nabel einschlägt.

2. Die *A. circumflexa ilium superficialis* s. *anterior* entspringt dicht neben oder gemeinsam mit der vorigen Arterie und schlägt alsdann fast parallel dem Poupart'schen Bande die Richtung nach der Spina ant. sup. ein, indem sie (wie die vorige Arterie) Zweige für die benachbarten Lymphdrüsen und die nahe gelegene Haut abgiebt.

3. Die *Aa. pudendae externae* (selten einfach) durchbrechen die Fascia lata in oder neben der Fovea ovalis und ziehen vor oder hinter der V. cruralis nach medianwärts zur Haut der äusseren Geschlechtstheile, wo sie als *Aa. scrotales* (*labiales*) *anteriores* endigen.

4. Die *A. profunda femoris* ist von nahezu gleicher Stärke wie die A. femoralis und entspringt gewöhnlich etwa 3 cm. unterhalb des Poupart'schen Bandes von der letzteren. Liegt der Ursprung der A.

profunda fem. höher oben, dicht unter dem Lig. Poup arti, so kann es bei Unterbindungen vorkommen, dass beide Arterien mit einander verwechselt werden. Zur Unterscheidung hat man sich zu merken, dass die A. profunda femoris alsdann stets nach hinten und (nach Joessel u. a.) fast immer etwas lateral von der A. femoralis gelegen ist. Weiter abwärts kommt sie jedoch stets hinter die A. femoralis zu liegen. Schon kurz nach ihrem Ursprung giebt die Arterie eine grosse Anzahl von starken Aesten ab, welche nach allen Seiten divergiren. Der Hauptstamm zieht zwischen den Adductoren und dem M. vastus int. nach abwärts, indem er sich dem tiefer gelegenen Femur nähert. Das Ende der Profunda femoris dringt zwischen den M. adductor longus und magnus ein und geht in die letzte *A. perforans* über (s. sub c). Ausser zahlreichen Muskelzweigen giebt die A. profunda fem. ab:

a) die *A. circumflexa femoris medialis* (*interna* s. *posterior*) geht oberhalb der Adductoren, also zwischen M. ilio-psoas und pectineus, an der medialen Seite des Schenkelhalses nach hinten bis in die Gegend der Fossa trochanterica, wo sie mit der nächstfolgenden Arterie anastomosirt. Ihre Zweige verästeln sich hauptsächlich in den benachbarten Adductoren und Flexoren. Andere Zweige können entweder in die Inc. acetabuli (s. auch bei der A. obturatoria) oder in die Hüftgelenkkapsel vordringen.

b) die *A. circumflexa femoris lateralis* (*externa* s. *anterior*) verläuft dicht auf der Vorderfläche des Femur (also bedeckt von den Mm. vasti) unterhalb des Trochanter major nach lateralwärts und gelangt schliesslich ebenfalls bis zur Fossa trochanterica, wo sie mit der vorhergehenden Arterie anastomosirt. Aufsteigende Aeste ziehen zum M. ilio-psoas, sartorius und tensor fasciae latae. Ein absteigender Zweig pflegt sich hinter dem M. rectus zum M. quadriceps zu begeben und kann mitunter bis zum Knie nach abwärts verfolgt werden.

c) die *Aa. perforantes* (3—4 an der Zahl) durchbrechen die Adductoren dicht neben dem Knochen und gelangen so auf die Rückseite des Oberschenkels, wo sie die Flexoren versorgen. Die unterste von diesen Aa. perforantes kann als das Ende der A. profunda femoris aufgefasst werden. Von der III. A. perforans geht gewöhnlich das Ernährungsgefäss des Oberschenkelbeins, die *A. nutritia femoris*, etwa in der Mitte der Linea aspera in den Knochen hinein. Doch können kleinere Aa. nutritiae femoris auch von den anderen Aa. perforantes herkommen.

5. Die *A. articularis genu suprema* s. *superficialis* (*A. anasto-*

motica magna) entspringt meist kurz vor dem Eintritt der A. femoralis in den Adductorenschlitz, giebt einen tieferen Zweig an den M. vastus medialis und zieht (in der Nähe des N. saphenus) vor der Sehne des M. adductor magnus zum Kniegelenk, wo sie sich mit den übrigen Kniegelenkarterien an der Bildung eines grossen arteriellen Netzes, des *Rete articulare genu* betheiligt, welches die Kniegelenkkapsel umspinnt.

XVI. A. poplitea.

Die *A. poplitea* (Kniekehlenpulsader) bildet die Fortsetzung der A. femoralis und zieht durch die rautenförmige Fossa poplitea auf dem Planum popliteum des Femur nach abwärts, von welchem sie jedoch durch eine 1—2 cm. dicke Fettschicht getrennt ist. Weiter unten ist die Arterie unmittelbar hinter der hinteren Wand der Kniegelenkkapsel, noch weiter abwärts hinter dem M. popliteus gelegen, an dessen unterem Rande sie sich in ihre beiden Endäste, die *A. tibialis antica* und *postica*, spaltet.

Die Arterie verläuft jedoch nicht in verticaler Richtung durch die Fossa poplitea, sondern ist schon in der Mitte derselben mehr nach lateralwärts abgewichen. Im Uebrigen ist ihr Lageverhältniss zu den dort gelegenen Venen und Nerven ein derartiges, dass der *N. tibialis* am oberflächlichsten, nämlich unmittelbar unter der Fascie, etwas tiefer die einfache oder doppelte *V. poplitea* und am tiefsten die *A. poplitea* gelegen ist (s. auch die Anm. S. 232), so dass also die Auffindung der letzteren bei Operationen sehr schwierig ist. Zugleich ist der Nerv (besonders im oberen Theile) am meisten lateral, mehr medial die Vene und endlich noch ein wenig weiter medianwärts die Arterie gelegen, d. h. also je tiefer man kommt, desto mehr medianwärts hat man das betreffende von diesen drei Organen zu suchen. Arterie und Vene sind durch festes Bindegewebe mit einander verbunden. Ausser verschiedenen unregelmässigen *Rr. musculares*, welche zum Theil vom Hauptstamm der A. poplitea, zum Theil von ihren Aesten zu den benachbarten Muskeln ziehen, sendet die Arterie hauptsächlich Aeste zum Kniegelenk, welche sich in das bereits erwähnte *Rete articulare genu* einsenken.

1. Die *A. articularis genu superior medialis* (*int.*) geht dicht auf dem Knochen und bedeckt von der Sehne des M. adductor magnus oberhalb des Condylus int. femoris nach vorn zum *Rete articulare genu.*

2. Die *A. articularis genu superior lateralis* (*ext.*) geht wie die vorige dicht auf dem Knochen und bedeckt vom M. biceps ober-

halb des Condylus ext. femoris nach vorn, um an der Bildung des *Rete articulare genu* Theil zu nehmen.

3. Die *A. articularis genu media* s. *azygos genu* (gewöhnlich ein einfacher Ast) dringt in die hintere Wand der Kniegelenkkapsel ein, um sich in den Ligg. cruciata und den Synovialfalten des Kniegelenks zu verästeln.

4. Die *A. articularis genu inferior medialis* (*int.*) wendet sich unterhalb des Condylus int. der Tibia zwischen dem Lig. laterale int. und dem Knochen (also dicht auf dem letzteren) zum *Rete articulare genu.*

5. Die *A. articularis genu inferior lateralis* (*ext.*) zieht zunächst unter dem M. gastrocnemius und plantaris nach lateralwärts, geht sodann dicht oberhalb des Capitulum fibulae bis unter die Bicepssehne und umkreist hierauf unter dem Lig. laterale ext. den lateralen Meniscus des Kniegelenks, um sich ebenfalls in das *Rete articulare genu* einzusenken[1]).

6. Die *Aa. surales*, zwei starke Muskeläste für die beiden Gastrocnemiusköpfe, sind zu beiden Seiten des N. tibialis gelegen. Zweige dieser Arterien können in Begleitung des N. communicans peronaei und N. communicans tibialis auch zur Haut treten.

XVII. A. tibialis antica.

Die *A. tibialis antica* durchbohrt das Lig. interosseum am oberen (proximalen) Ende und gelangt so zur Vorderfläche desselben. Ueberall wo sie dem Lig. interosseum dicht anliegt, ist sie von einem besonderen fibrösen Blatte bedeckt (*Canalis fibrosus* von Hyrtl). Während ihres ganzen Verlaufs am Unterschenkel ist die Arterie an der lateralen Seite des M. tibialis anticus, und zwar zunächst zwischen dem M. tibialis anticus und extensor digitorum longus, weiter unten dagegen zwischen dem M. tibialis anticus und extensor hallucis longus gelegen. In der Nähe des Fussgelenkes tritt sie alsdann unter der Sehne des M. extensor hallucis longus und dem Lig. cruciatum auf den Fussrücken, wo sie als *A. dorsalis pedis* s. *pediaea* bezeichnet wird. Hier zieht die Arterie ganz oberflächlich, lateral von der Sehne des M. extensor hallucis longus, zum I. Intermetatarsalraum, um sich zwischen den Basen des I. und II. Metatarsalknochens in ihre beiden Endäste, die *A. intermetatarsea dorsalis I* und die *A. plantaris profunda*, zu spalten, von denen die letztere zur Fusssohle hindurchtritt und an der Bildung des *Arcus*

[1]) Die beiden oberen und unteren *Aa. articulares genu* sind auch als *Aa. circumflexae genu* bezeichnet worden, weil sie sich bogenförmig von hinten nach vorn schlingen.

plantaris Theil nimmt. Auf diesem Wege wird die Arterie, abgesehen von den beiden gleichnamigen Venen, von dem *N. peronaeus profundus* begleitet. Der Nerv pflegt oben lateral, in der Mitte vor, unten medial von den Blutgefässen zu liegen[1]).

Der Verlauf der A. tibialis antica wird durch eine Linie bezeichnet, welche oben in der Mitte zwischen der Tuberositas tibiae und dem Capitulum fibulae beginnt und unten in der Mitte zwischen beiden Malleolen endigt, um sich von da an bis zum I. Intermetatarsalraum fortzusetzen. Von der A. tibialis antica gehen folgende Aeste ab:

1. Die *A. fibularis superior* entspringt vor dem Durchtritt der A. tibialis ant. durch das Lig. interosseum und wendet sich unter Abgabe einiger Muskeläste (dicht auf dem Knochen) um den Hals der Fibula nach vorn, um im *Rete articulare genu* zu enden.

2. Die *A. recurrens tibialis postica* entspringt, wie die vorige noch an der Rückseite des Unterschenkels und geht, bedeckt von dem M. popliteus, zur hinteren Wand der Kniegelenkkapsel, um ebenfalls im *Rete articulare genu* zu enden.

3. Die *A. recurrens tibialis antica* entspringt gleich nach dem Durchtritt der A. tibialis ant. durch das Lig. interosseum und verläuft dicht vor der Tibia zwischen den Ursprungsfasern des M. tibialis ant. nach aufwärts, um sich an der vorderen und lateralen Seite des Kniegelenks in das *Rete articulare genu* einzusenken[2]).

4. *Rr. musculares* von sehr unregelmässiger Zahl, welche die Muskeln an der Vorderseite des Unterschenkels versorgen.

5. Die *A. malleolaris ant. medialis* (*int.*) zieht unter der Sehne des M. tibialis ant. (also dicht auf dem Knochen) zum Malleolus medialis hin.

6. Die *A. malleolaris ant. lateralis* (*ext.*) zieht unter den Sehnen des M. extensor digg. longus und peronaeus tertius (also ebenfalls dicht auf dem Knochen) nach dem Malleolus lateralis hin.

7. Die *Aa. tarseae mediales* (*intt.*) (2—3 kleinere Zweige) entspringen schon von der A. dorsalis pedis und ziehen unter der Sehne des M. extensor hallucis longus (also dicht auf den Fusswurzelknochen) zum medialen Fussrande hin, wo sie noch bis zu den Muskeln des Grosszehenballens hinabsteigen.

---

[1]) Wie man sieht, haben der *N. medianus*, der *N. saphenus* und der *N. peronaeus prof.* alle das gleiche Lageverhältniss zu den entsprechenden Begleitgefässen, oben lateral, in der Mitte vor, unten medial von denselben.

[2]) Es ist zu beachten, dass alle eben genannten rückläufigen Aeste zum Kniegelenk ihren Ursprung aus der *A. tibialis antica* und nicht aus der A. tibialis postica nehmen. Die letztere sendet keine derartigen Aeste nach aufwärts.

8. Die *A. tarsea lateralis* (*ext.*) *posterior* entspringt hinter dem Lig. cruciatum und zieht zuerst dicht auf dem Taluskopf, sodann unter dem M. extensor digg. brevis schräg nach lateralwärts, um sich mit ihren Zweigen nach vorn in das *Rete tarsi dorsale* einzusenken.

9. Die *A. tarsea lateralis* (*ext.*) *anterior* s. *A. metatarsea* entspringt dicht neben der Theilungsstelle der A. dorsalis pedis und zieht wie die vorige unter den Sehnen des M. extensor digg. brevis (dicht auf den Basen der Metatarsalknochen) bis zum lateralen Fussrande. Ihre Zweige gehen nach rückwärts in das *Rete tarsi dorsale* über. Nach vorn entsendet sie die *Aa. intermetatarseae dorsales* (s. S. 389).

10. Die *A. intermetatarsea dorsalis prima* (*A. interossea dors. I*) geht im I. Intermetatarsalraum (dicht neben dem I. Mittelfussknochen) nach vorn und spaltet sich am vorderen Ende des letzteren gablig in drei *Aa. digitales dorsales* für den medialen Rand der I. und die einander zugekehrten Ränder der I. und II. Zehe.

11. Die *A. plantaris profunda* bohrt sich zwischen den Basen des I. und II. Metatarsus[1]) zur Fusssohle hindurch, um an der Bildung des *Arcus plantaris* theilzunehmen.

XVIII. A. tibialis postica.

Die *A. tibialis postica* ist oben zwischen dem M. soleus und den tiefen Flexoren, am unteren Drittel des Unterschenkels nahe der Haut in der Mitte zwischen der Achillessehne und der Tibia gelegen. Während dieses Verlaufs ist die Arterie stets von der Fascia cruris profunda bedeckt, so dass die letztere gespalten werden muss, wenn das Gefäss unterbunden werden soll. Hierauf tritt die A. tibialis post. unter dem Lig. laciniatum und dem Ursprung des M. abductor hallucis zur Fusssohle und theilt sich hier in ihre beiden Endäste, die *A. plantaris medialis* s. *interna* und die *A. plantaris lateralis* s. *externa*.

Der Verlauf der Arterie am Unterschenkel ist durch eine Linie gegeben, welche in der Mitte der Regio poplitea beginnt und etwas vor der Mitte zwischen Malleolus int. und Fersenhöcker endigt. In ihrer Begleitung ziehen 2—3 mitunter stark erweiterte *Vv. comitantes* und der *N. tibialis* nach abwärts. Der N. tibialis ist zunächst dorsalwärts, weiter unten noch ein wenig lateralwärts von den eben ge-

[1]) Wie aus dem Gesagten folgt, verlaufen mit Ausnahme der unbeständigen *Rr. musculares* sämmtliche Aeste der *A. tibialis antica* dicht auf den Knochen und Bändern zu ihrem Verbreitungsbezirk.

nannten Gefässen (dicht unter der Fascia cruris profunda) gelegen. Die Aeste der A. tibialis post. sind:

1. Die *A. peronaea*, ein starker Ast, zieht längs der hinteren Seite der Fibula (grösstentheils bedeckt vom M. flexor hallucis longus) nach abwärts und endigt in Gestalt der *Rr. calcanei laterales* an der lateralen Fläche des Fersenbeins. Anomaler Weise kann die A. peronaea mitunter die A. tibialis post. oder (mittelst der A. peronaea perforans) die A. tibialis ant. ersetzen. Ausser verschiedenen *Rr. musculares* entspringen von dieser Arterie:

a) die *A. nutritia fibularis* (das Ernährungsgefäss der Fibula) geht etwa in der Mitte der Fibula in das dort befindliche For. nutritium hinein.

b) die *A. peronaea perforans* (*A. peronaea anterior*) geht am unteren Ende des Lig. interosseum nach vorn und senkt sich am Fussrücken in das dort gelegene *Rete tarsi dorsale* ein[1]).

c) die *A. coronaria malleolaris* (*R. anastomoticus transversus*) verläuft etwas oberhalb der Malleolen und bedeckt von den Sehnen der Flexoren in transversaler Richtung zur A. tibialis postica, um sich in die letztere einzusenken.

d) die schon erwähnten *Rr. calcanei laterales* (*extt.*), welche sich an der lateralen Fläche des Calcaneus verästeln.

2. Die *A. nutritia tibiae* (das Ernährungsgefäss der Tibia) dringt dicht unterhalb der Linea poplitea in das dort gelegene For. nutritium ein.

3. Die *A. malleolaris posterior medialis* (*int.*) geht dicht hinter dem medialen Knöchel der A. malleolaris ant. med. entgegen. Eine *A. mall. post. lat.* s. *ext.*, welche hinter dem lateralen Knöchel der A. mall. ant. lat. entgegenziehen würde, ist meistens nicht vorhanden.

4. Die *Rr. calcanei mediales* (*intt.*) gehen zur medialen Fläche der Ferse, um mit den Rr. calcanei laterales (aus der A. peronaea) ein schwaches arterielles Netzwerk (*Rete calcanei*) um das hintere Ende des Calcaneus zu bilden.

5. Die *A. plantaris medialis* (*int.*) läuft mit dem gleichnamigen Nerven zwischen dem M. abductor hallucis und flexor digitorum brevis nach vorn, wo sie sich bei genügend starker Entwickwicklung in den Arcus plantaris oder die A. digitalis comm. plantaris I. einsenkt. Ein Zweig derselben (*A. superfic. pedis medialis* von

[1]) Den Rest der A. peronaea, welcher nach Abgabe der *A. peronaea perforans* s. *anterior* übrig bleibt, hat Hyrtl als *A. peronaea posterior* bezeichnet, so dass sich also nach diesem Autor die A. peronaea ant. und post. zu einander ganz ähnlich wie die A. tibialis ant. und post. verhalten würden.

Henle, *A. dorsalis pedis int.* von Hyrtl) verläuft am medialen Fussrande bis zur grossen Zehe.

6. Die *A. plantaris lateralis* (*ext.*) ist zunächst von dem M. flexor digitorum brevis bedeckt. Zwischen letzterem Muskel und der Caro quadrata geht die Arterie alsdann bis zur Basis des V. Metatarsalknochens, um sich hier bogenförmig in den *Arcus plantaris* einzusenken. Ein Zweig derselben (*A. digitalis plantaris propria lat.* von Henle, *A. digitalis plantaris ext.* von Hyrtl) geht zum lateralen Rand der V. Zehe.

Rete articulare genu.

Unter dem *Rete articulare genu* versteht man ein aus feinen arteriellen Zweigen gebildetes Netzwerk, welches die ganze Kniegelenkkapsel umspinnt und von folgenden, theils vom Oberschenkel, theils vom Unterschenkel herkommenden Arterien gebildet wird:

1) von der *A. articularis genu suprema* aus der *A. femoralis*,
2) von der *A. articularis genu sup. medialis*
3) von der *A. articularis genu sup. lateralis*
4) von der *A. articularis genu media*
5) von der *A. articularis genu inf. medialis*
6) von der *A. articularis genu inf. lateralis*

sämmtlich aus der *A. poplitea*,

7) von der *A. fibularis superior*
8) von der *A. recurrens tibialis posterior*
9) von der *A. recurrens tibialis anterior*

sämmtlich aus der *A. tibialis antica.*

Das Netzwerk, welches aus diesen Arterien hervorgeht, ist an dem vorderen Theil der Kniegelenkkapsel ganz besonders stark entwickelt. Hier ist ein feineres, weitläufiges Netz zwischen Haut und Fascie, ein stärkeres, enges unter den Sehnen und Bändern des Kniegelenks gelegen. Das so reich entwickelte Gefässnetz der vorderen Kniegegend ist Schuld daran, dass Verletzungen hier zu relativ starken Blutergüssen zu führen pflegen.

Rete tarsi dorsale.

Das *Rete tarsi dorsale* ist ein arterielles Netzwerk, welches an der Rückseite des Fusses dicht auf den Bändern der Fusswurzelknochen gelegen ist und von der *A. peronaea perforans* und den beiden *Aa. tarseae laterales* gebildet wird. Von diesem Netzwerk (richtiger gesagt von der *A. tarsea lat. anterior* s. *metatarsea*) ziehen 3 *Aa. intermetatarseae dorsales* (*Aa. interosseae dorsales*) zwischen den 4 letzten Metatarsalknochen nach vorn, um sich an den Köpfchen derselben gablig in die *Aa. digitales dorsales* zu spalten. Ein anderer Zweig,

die *A. dorsalis digiti minimi externa* (*A. metatarsea dorsalis fibularis* von Henle, *A. digitalis dorsalis ext.* von Hyrtl), verläuft längs des lateralen Fussrandes zur kleinen Zehe. Ein *Rete tarsi plantare* fehlt beim Fusse, und auch das Rete tarsi dorsale ist mitunter sehr schwach entwickelt; in letzterem Falle werden die *Aa. intermetatarseae dorsales* durch die *Rr. perforantes anteriores* und *posteriores* der an der Fusssohle gelegenen *Aa. digitales communes* ersetzt.

Arcus plantaris.

Der *Arcus plantaris* wird von der *A. plantaris profunda* (aus der *A. tibialis antica*) und der *A. plantaris lateralis* (aus der *A. tibialis postica*) gebildet und stellt somit eine Anastomose zwischen den beiden eben genannten Arterien vor, welche an der Fusssohle dicht unter den Basen der Metatarsalknochen gelegen ist. Aus diesem Bogen entspringen die 4 *Aa. digitales communes* (*Aa. interosseae plantares*), welche sich zwischen den Köpfchen der Metatarsalknochen gablig in die *Aa. digitales plantares propriae* für sämmtliche Zehen spalten. In jedem Intermetatarsalraum steigen zwischen den Basen und den Köpfchen der Metatarsalknochen die oben erwähnten *Rr. perforantes antt.* und *postt.* zum Fussrücken in die Höhe, um sich in die Aa. intermetatarseae dorsales einzusenken.

L. Das Venensystem.

Zu den Venen rechnet man alle diejenigen Blutgefässe, welche das Blut aus irgend einem Theile des menschlichen Körpers direct oder indirect nach dem Herzen leiten. Von den Arterien unterscheiden sich die Venen zunächst durch die dünnere Beschaffenheit ihrer Wandungen, welche eine erheblich geringere Menge von elastischen Elementen und glatten Muskelfasern enthalten. Ein weiterer Unterschied zwischen den Arterien und Venen liegt darin, dass die ersteren hellrothes, also sauerstoffreiches und kohlensäurearmes Blut führen, während die letzteren dunkelrothes, also kohlensäurereiches und sauerstoffarmes Blut besitzen. Eine Ausnahme von dieser Regel wird beim Erwachsenen durch die Lungenarterien und Lungenvenen, beim Foetus ausserdem noch durch die Nabelarterien und die Nabelvene gebildet. Während die Lungenarterie, *A. pulmonalis*, der Lunge dunkelrothes Blut zuführt,

welches in der letzteren durch Sauerstoffaufnahme und Kohlensäureabgabe restaurirt wird, strömt das restaurirte, hellrothe Blut durch die Lungenvenen, *Vv. pulmonales*, wieder zum Herzen zurück[1]).

Im Gegensatz zu den Arterien besitzen endlich die Venen an ihrer Innenfläche Klappen, denen die Aufgabe zufällt, den Rückfluss und die Rückstauung des Blutes nach den Capillaren zu verhindern. Klappenlos sind die grössten und die kleinsten Venen, ferner die Nieren- und Lebervenen, die Pfortadervene mit ihren Verzweigungen, die Venen des Gehirns und Rückenmarks etc. Am stärksten sind die Venenklappen an den Extremitäten entwickelt, bei welchen die Gefahr einer Rückstauung des Blutes am grössten ist, weil sie für gewöhnlich nach abwärts hängen. Auch die häufigen und starken Muskelactionen, welche hier vorkommen, begünstigen die Compression der Venen und damit die Stauung des Blutes in denselben mehr als an anderen Körpertheilen.

Nach K. Bardeleben betragen die Abstände der Venenklappen das n-fache (1-, 2-, 3- bis vielfache) einer bestimmten Grunddistanz, welche in gradem Verhältnisse zur Länge der betreffenden Extremität steht. Beim Erwachsenen beträgt diese Grunddistanz 5,5 mm. für die obere, 7 mm. für die untere Extremität.

Bei vielen Venen wird der Rückfluss des Blutes nach dem Herzen durch andere mechanische Einrichtungen erleichtert. Diese Venen können nämlich derart mit nahe gelegenen Fascien verwachsen sein, dass ihr Lumen bei gespannter Fascie sich erweitern, bei schlaffer Fascie zusammensinken muss. Wenn nun durch Muskelaction die betreffende Fascie gespannt und das Lumen einer solchen Vene erweitert wird, muss das Blut in dieselbe hineingesogen werden. Das Wichtigste hierüber ist bereits bei den betreffenden Muskeln und Fascien gesagt worden. So muss sich z. B. das Lumen der V. subclavia bei jeder Vorwärtsbewegung oder Hebung der Clavicula erweitern. In gleicher Weise wird das Blut in das erweiterte Lumen der V. cruralis hineingesogen, wenn das Poupart'sche Band gespannt wird, wie dies z. B. bei jeder Contraction der Bauchmuskeln geschieht. Eine genaue Kenntniss dieser Einrichtungen ist für den Chirurgen deswegen von grosser Wichtigkeit, weil eine angeschnittene Vene bei jeder Erweiterung ihres Lumens Luft in sich hineinsaugen muss, welche in Gestalt von kleinen Bläschen durch das Herz bis in die Lungen gelangen und dort durch Verstopfung der Lungencapillaren den Tod herbeiführen kann.

---

[1]) Wesentlich anders wie beim Erwachsenen gestalten sich in dieser Beziehung die Verhältnisse beim Foetus, dessen Kreislauf weiter unten in einem besonderen Kapitel behandelt werden wird.

Wenn schon Abnormitäten bei den Arterien keineswegs selten sind, so muss man von den Venen sagen, dass zahlreiche Variationen in der Stärke, dem Ursprung und Verlauf derselben fast zur Regel gehören. Diese Neigung zur Bildung von Varietäten ist darauf zurückzuführen, dass sich zwischen benachbarten Venen (mit Ausnahme von einigen grossen Hauptstämmen) stets zahlreiche Anastomosen vorfinden, welche vielfach vollständige Geflechte bilden können. Innerhalb dieser Anastomosen und Geflechte ist es oft schwierig, den Verlauf des Hauptstammes zu verfolgen, und so erklären sich die Differenzen, welche sich bei verschiedenen Autoren in der Darstellung des Venensystems vorfinden. Die Venen des menschlichen Körpers kann man nun in folgende Kategorien eintheilen:

1. Die Hautvenen, *Vv. subcutaneae*, sind oberflächlich zwischen Haut und Fascie gelegen und sehr häufig von Nerven, aber niemals von Arterien begleitet.

2. Die tiefen Venen oder Begleitvenen, *Vv. comitantes*, sind unter den oberflächlichen Körperfascien gelegen und verlaufen fast immer in Begleitung von Arterien. Nur der *V. azygos* und *hemiazygos*, der *V. portae* und den *Vv. diploëticae* entsprechen keine gleichnamigen Arterien. Im Allgemeinen wird eine Arterie immer von zwei Venen begleitet. Nur die grössten Venen pflegen constant in einfacher Zahl vorzukommen. An einzelnen Stellen sind auch die kleineren Begleitvenen nur in einfacher Zahl vorhanden: die einfache *V. umbilicalis* und *V. dorsalis penis* werden sogar von doppelten Arterien escortirt.

3. Die Blutleiter der harten Hirnhaut, *Sinus durae matris*, sind venöse Blutleiter, welche, obschon tief gelegen, doch nicht von Arterien begleitet werden. Indessen sind sie von den anderen Körpervenen noch durch manche andere Eigenthümlichkeiten unterschieden, so dass es nicht möglich ist, sie einer von den beiden vorhin genannten Kategorien zuzuzählen. Die Wand des Sinus besteht nämlich nicht wie bei den übrigen Venen aus drei deutlich von einander gesonderten Schichten (der Intima, Media und Adventitia), sondern lediglich aus dem Gewebe der Dura mater, welches an der Innenfläche der Sinus mit einem Endothel ausgekleidet ist. Die Wand des Sinus ist in Folge dessen von starrer Beschaffenheit und fällt nach dem Anschneiden nicht zusammen. Das Lumen eines durchschnittenen Sinus erscheint auf dem Querschnitt aus ebendemselben Grunde entweder dreiseitig oder unregelmässig polygonal, während der Querschnitt einer gewöhnlichen Vene rundlich ist. Endlich ist zu erwähnen, dass das Lumen vieler Sinus von fibrösen Balken durchzogen ist, welche ebenfalls mit

einer einfachen Endothellage überzogen sind. Durch besonders zahlreiche fibröse Balken ist der Sinus cavernosus ausgezeichnet. Klappen finden sich in dem Sinus nicht vor.

Wenn wir von den eigenen Venen des Herzens, den *Vv. minimae, parvae, media* und *magna cordis*, absehen, welche ihr Blut direct ins Herz ergiessen, und über welche bereits beim Herzen (s. S. 344) das Wichtigste gesagt worden ist, so stellen die übrigen Venen des menschlichen Körpers nur Aeste und Zweige folgender Hauptstämme dar:

1) der Lungenvenen, *Vv. pulmonales*,
2) der oberen Hohlvene, *V. cava superior.*
3) der unteren Hohlvene, *V. cava inferior*,
4) der Pfortader, *V. portae.*

I. Vv. pulmonales.

Die beiden linken und die beiden rechten Lungenvenen, *Vv. pulmonales*, sind dazu bestimmt, das in den Lungen restaurirte, also sauerstoffhaltige und hellrothe Blut dem Herzen zuzuführen. Nachdem sie am Hilus der Lunge hervorgetreten sind, ziehen sie sogleich im vordersten untersten Theil der Lungenwurzel zum linken Vorhof, in welchen sie an den beiden oberen Ecken, an der Grenze zwischen der oberen und der hinteren Wand des Atrium, einmünden. Die beiden rechten Lungenvenen müssen natürlich auf diesem Wege hinter der V. cava sup. und dem rechten Vorhof hinweg ziehen. Die Lage der beiden Vv. pulmonales innerhalb der Lungenwurzel (genauer geschildert) ist gewöhnlich derartig, dass jederseits die obere Lungenvene vor der Lungenarterie und dem Bronchus, die untere Lungenvene dagegen schon etwas unterhalb der eben genannten Organe gelegen ist. Die obere V. pulmonalis führt jederseits das Blut aus dem Oberlappen, die untere aus dem Unterlappen der Lunge zum Herzen. Rechterseits nimmt die obere Vene auch den Ast des mittleren Lungenlappens auf. Die Zahl der Lungenvenen kann übrigens auf beiden Seiten vermehrt sein. Klappen finden sich in denselben nicht vor.

II. V. cava superior.

Die obere Hohlvene, *V. cava superior*, mündet dicht über dem III. rechten Sterno-costalgelenk in den rechten Vorhof und zieht rechts von der Aorta hinter dem rechten Sternalrande nach aufwärts. Hinter dem Knorpel der I. rechten Rippe theilt sie sich in zwei gleich starke Aeste, die *V. anonyma dextra* und *sinistra*, von denen die erstere fast senkrecht in die Höhe steigt, während die letztere dicht

hinter dem Sternum fast horizontal nach links zieht. Eine jede V. anonyma spaltet sich weiterhin (die rechte hinter dem rechten, die linke hinter dem linken Sterno-clavicular-gelenk) in die *V. subclavia* und die *V. jugularis communis*. Die *V. subclavia* entspricht mit ihren Verzweigungen im Wesentlichen der A. subclavia und führt somit hauptsächlich das Blut der oberen Extremität zum Herzen. Die *V. jugularis communis* entspricht mit ihren Aesten der Carotis communis und nimmt folglich das Blut aus den meisten Venen des Kopfes und Halses auf. Ueber die Lage der V. subclavia zur A. subclavia und der V. jugularis communis zur Carotis comm. ist bei diesen beiden Arterien nachzusehen.

An dem Vereinigungswinkel der *V. subclavia* und *V. jugularis comm.* oder dicht neben demselben münden jedoch jederseits in die V. anonyma noch eine Anzahl von kleineren und grösseren Venen ein, welche eigentlich Aeste der V. subclavia oder V. jugularis communis sein sollten[1]). Diese Venen sind:

1) die *V. thyreoidea inferior*,
2) die *V. mammaria interna*,
3) die *V. cervicalis profunda*,
4) die *V. intercostalis suprema*,
5) die *V. vertebralis*,
6) die *V. jugularis externa*,
7) die *V. jugularis anterior*,
8) die *V. jugularis posterior*.

Von den eben genannten Venen ist die *V. jugularis post.* nicht immer vorhanden; wenn sie sich vorfindet, zieht sie ohne die Begleitung einer Arterie neben der V. cervicalis prof. auf den tiefen Nackenmuskeln nach abwärts. Da der Vereinigungswinkel der V. subclavia und jugularis communis die Einmündungstelle einer so grossen Anzahl von Venen darstellt, hat man denselben auch als *Angulus venosus* bezeichnet. Im Speciellen betrachtet, verhalten sich die Venen des Kopfes, Halses und der oberen Extremität folgendermassen:

a) Kopf und Hals.

Am Halse sind ausser der *V. jugularis communis* noch jederseits zwei Hautvenen, die soeben erwähnte *V. jugularis anterior* und *V. jugularis externa*, vorhanden.

---

[1]) Henle drückt dies Verhältniss so aus: „Die Aeste der V. anonyma scheinen, mit dem arteriellen System verglichen, von der Subclavia auf die Anonyma vorgerückt zu sein."

1. Die *V. jugularis anterior* (*V. subcutanea colli mediana*) zieht dicht neben der Medianlinie des Halses zwischen Haut und Fascie nach abwärts und senkt sich am medialen Rande des M. sterno-cleido-mastoideus durch die Fascie in den *Angulus venosus* (oder in die V. jugularis ext.) ein. Ihr Blut empfängt sie aus benachbarten kleineren Venen, welche an der vorderen Seite des Halses ein weitläufiges Netz bilden. Ein querer starker Venenast pflegt ziemlich constant die unteren Enden der beiden Vv. jugulares antt. zu verbinden.

2. Die *V. jugularis externa* sammelt das Blut aus den vor und hinter dem Ohre gelegenen Venen, den *Vv. occipitales*, *auriculares posteriores* und zum Theil aus den *Vv. temporales*, welche in ihrem Verlauf den gleichnamigen Arterien entsprechen. Ihr Stamm zieht in ziemlich verticaler Richtung vom Ohr nach abwärts, um sich schliesslich am lateralen Rande des M. sterno-cleido-mastoideus in die Tiefe und in den *Angulus venosus* einzusenken.

Die tiefen Venen des Halses und Kopfes (abgesehen von den bereits beim Angulus venosus erwähnten) fliessen sämmtlich in die *V. jugularis communis* s. *interna* ein. Der Stamm der letzteren kommt durch das For. jugulare aus der Schädelhöhle und ist oben hinter der Carotis int., weiter unten lateral von der Carotis comm. gelegen. Im Foramen jugulare und vor ihrer Vereinigung mit der V. subclavia pflegt sie je eine Anschwellung, den *Bulbus v. jugularis superior* und *inferior*, zu bilden. Die V. jugularis comm. bezieht (von unten nach oben gerechnet) ihr Blut durch folgende Venen:

1. Die *V. facialis communis* entsteht etwa in der Höhe des Unterkieferwinkels aus der *V. facialis anterior* und der *V. facialis posterior* und bildet einen kurzen, ziemlich dicken Stamm, welcher, nur bedeckt vom Platysma, lateral von der Carotis ext. nach abwärts zieht, um sich, etwa der Theilungstelle der Carotiden entsprechend, in die V. jugularis communis einzusenken[1]). Die Aeste der *V. facialis post.* entsprechen den gleichnamigen Aesten der A. maxillaris int. und A. temporalis. Diejenigen Aeste, welche der Maxillaris int. entsprechen, bilden zwischen den Kaumuskeln ein dichtes Geflecht, den *Plexus pterygoideus* (*Plexus maxill. int.*), welcher auch die *V. ophthalmica inferior* aufnimmt; die letztere verläuft am Boden der Augenhöhle und tritt durch die Fiss. orbit. inf. zum Plexus pterygoideus. Das einfache oder

[1]) Während die meisten Autoren die Bezeichnungen *V. jugularis communis* und *interna* identisch gebrauchen, wird von anderen der oberhalb der V. facialis gelegene Theil derselben als *V. jugularis int.*, der unterhalb der V. facialis gelegene Theil als *V. jugularis communis* bezeichnet. Hyrtl reservirt die Bezeichnung *V. jugularis comm.* für den aus der Vereinigung der V. jugul. int. und ext. entstandenen Stamm — wenn sich nämlich die letztere in die erstere ergiesst.

doppelte Stämmchen, welches aus dem Plexus pterygoideus hervorgeht und in die V. facialis post. mündet, hat man auch als tiefen Ast der V. facialis post. bezeichnet. Die *V. facialis ant.* entspricht mit ihren Aesten dem Verbreitungsbezirk der *A. maxillaris ext.*, ist jedoch von der letzteren durch die Glandula submaxillaris getrennt d. h. sie verläuft oberflächlich unter dem Platysma; auch in diese Vene pflegt sich ein tiefer Ast aus dem Plexus pterygoideus einzusenken.

2. Die *V. lingualis* (cf. S. 353) und die *Vv. thyreoideae supp.* entsprechen den gleichnamigen Arterien. Die *Vv. pharyngeae* kommen von dem an der äusseren Pharynxfläche gelegenen *Plexus pharyngeus* her und können auch in die V. lingualis oder die Vv. thyreoideae supp. einmünden.

3. Die *Sinus durae matris* ergiessen ihr Blut schliesslich sämmtlich durch das For. jugulare in die V. jugularis int. Die detaillirte Beschreibung der Sinus ist schon auf S. 246 gegeben worden. Nur die Zuflüsse müssen noch genauer erörtert werden. Die Sinus erhalten ihr Blut ausser von den Venen der Dura (*Vv. meningeae*) noch durch folgende Gefässe:

a) die *Vv. cerebrales* treten an der Oberfläche des Gehirns hervor und münden in verschiedener Höhe in die benachbarten Sinus ein. Je nach ihrer Lage hat man *Vv. cerebrales supp.*, *mediae* und *inff.* unterschieden. Das Blut aus den Wänden der Hirnventrikel und den Plexus chorioidei sammelt sich in der *V. cerebri int. dextra* und *sinistra*, welche unter dem Balkenwulst hervortreten und zu der unpaaren *V. magna Galeni* (*V. cerebri int. comm.* von Henle) zusammenfliessen, die sich nach kurzem Verlauf und nach Aufnahme einiger Zweige von der Hirnbasis und dem Kleinhirn in den Sinus rectus ergiesst.

b) die *Vv. diploëticae* (auch als Breschet'sche Venen bezeichnet) sind ziemlich grosse dünnwandige Gefässe, welche in der Diploë der Schädelknochen gelegen sind und ihr Blut zum Theil in die Sinus, zum Theil in andere benachbarte Schädelvenen ergiessen.

c) die *V. ophthalmica superior* sammelt das Blut aus dem oberen Theil der Augenhöhle und geht durch die Fiss. orbit. superior in den Sinus cavernosus hinein. Die *V. ophthalmica inferior*, welche das Blut aus dem unteren Theil der Augenhöhle sammelt und durch die Fiss. orbitalis inf. hindurchtritt, ergiesst sich zwar meistens in den Plexus pterygoideus, kann jedoch auch mit der vorigen in den Sinus cavernosus einmünden.

d) die *Vv. auditivae internae* (cf. die gleichnamigen Arterien) kommen aus dem Porus acust. int. heraus und führen das

Blut aus dem inneren Ohr zum Sinus transversus oder petrosus inferior.

e) die Vene des *Aquaeductus vestibuli* ergiesst sich gewöhnlich in eine Vene der Dura mater, die Vene des *Aquaeductus cochleae* in den Bulbus der V. jugularis int.

Die Sinus stehen durch zahlreiche *Emissaria Santorini* mit den Venen an der Aussenfläche des Schädels in Verbindung, worüber das Nöthige bereits beim Stirnbein, Scheitelbein, Hinterhauptbein etc. gesagt worden ist.

b) Obere Extremität.

An der oberen Extremität sind ebenfalls die Hautvenen und die tiefen Venen zu unterscheiden.

Die Hautvenen münden sämmtlich in zwei Hauptstämme ein, die *V. cephalica* und *V. basilica*: beide entwickeln sich aus einem Venengeflecht des Handrückens, dem sogen. *Rete venosum manus dorsale*, an welchem übrigens gewöhnlich zwei Stämme, der eine (*V. salvatella*) im vierten, der andere (*V. cephalica pollicis*) im ersten Intermetacarpalraum gelegen, besonders hervortreten.

1. Die *V. cephalica* entsteht in der Gegend des Daumens (also an der Hauptseite der Hand) und steigt zunächst an der Radialseite des Unterarms und Oberarms in die Höhe, um sich schliesslich mehr nach vorn zu wenden und durch die Mohrenheim'sche Grube in die V. axillaris einzusenken.

Nach K. Bardeleben setzt sich beim Embryo die spätere V. cephalica des Unterarms in einen starken Venenstamm fort, welcher vor der Ellenbeuge zur medialen Seite des Oberarms zieht und sich schliesslich in der Achselhöhle in die V. axillaris einsenkt. B. betrachtet das Unterarmstück der V. cephalica und den eben erwähnten Venenstamm des Oberarms als die Hauptvene des Armes, *V. capitalis brachii*, und sieht in der letzteren ein Analogon der V. saphena magna der unteren Extremität. In späterem Alter geht gewöhnlich das Oberarmstück der V. capitalis brachii verloren.

2. Die *V. basilica* kommt von der Kleinfingerseite der Hand und zieht (häufig in einen vorderen und einen hinteren Zweig getheilt) am Ulnarand des Unterarms bis etwa zur Mitte des Oberarms in die Höhe, um hier im Sulcus bicipitalis int. die Fascie zu durchbrechen und sich in die mediale V. brachialis einzusenken.

Ausser den beiden genannten Venen findet sich sehr häufig noch zwischen der V. cephalica und basilica die sogen. *V. mediana* vor, welche an der Vorderfläche des Unterarms bis zur Ellenbeuge nach aufwärts zieht und sich dort gewöhnlich in zwei Zweige theilt, von denen sich der eine, die *V. mediana cephalica*, in die V. cephalica, der andere, die *V. mediana basilica*, in die V. basilica einsenkt.

Die tiefen Venen der oberen Extremität entsprechen in ihrem

Verlauf und ihren Bezeichnungen den Arterien, welche sie überall in doppelter Zahl begleiten. Nur die *V. axillaris* und *subclavia* sind als einfache Stämme vorhanden. Ueber die Lage der letzteren ist bei den gleichnamigen Arterien nachzusehen.

c) Thorax.

Wenn wir von den *Vv. intercostales supremae* und *mammariae intt.* nebst ihren Zweigen absehen, so sammeln sich die Venen des Thorax in einem unpaaren Stamm, der *V. azygos*, deren Blut sich schliesslich in die V. cava sup. ergiesst. Die V. azygos entspringt in der rechten Hälfte der Bauchhöhle aus den Vv. lumbales (mitunter auch aus der V. renalis dextra oder der V. cava inf.) und tritt meistens durch eine Lücke in dem medialen Schenkel des Zwerchfells (nach anderer Version zwischen dem mittleren und inneren Zwerchfellschenkel s. S. 116) in die Brusthöhle hinein. Hier zieht die Vene im Mediastinum posticum rechts vor den Brustwirbelkörpern und den Aa. intercostales dextrae ziemlich senkrecht in die Höhe und krümmt sich dann etwa in Höhe des III.—IV. Brustwirbelkörpers über die Lungenwurzel hinweg, um sich in die V. cava sup. (dicht vor deren Eintritt in den Herzbeutel) einzusenken. Links von der V. azygos ist im unteren Theile des Thorax die Aorta descendens, im oberen Theile desselben der Oesophagus gelegen. Doch schiebt sich zwischen die V. azygos und die Aorta noch der Ductus thoracicus ein, welcher also ebenfalls vor der Wirbelsäule (an der linken Seite der Vene) in die Höhe steigt.

Da die Vv. lumbales, aus welchen die V. azygos entsteht, Aeste der V. cava inf. sind, so kann man sagen, dass die V. azygos eine Anastomose zwischen der V. cava inf. und der V. cava sup. darstellt — eine Anastomose, deren Blut sich allerdings nur nach einer Richtung hin, nämlich in die V. cava sup. ergiesst.

An der linken Seite des Körpers findet sich an Stelle der V. azygos ein kürzerer Stamm vor, die *V. hemiazygos*, welche ähnlich wie die vorige aus den linken Vv. lumbales entsteht und durch eine Lücke im medialen Zwerchfellschenkel in die Brusthöhle tritt, um hier links von der Aorta und dicht vor den Anfängen der Aa. intercostales sinistrae in die Höhe zu ziehen. Indessen meistens schon in Höhe des VIII. Brustwirbels wendet sich die V. hemiazygos hinter der Aorta und dem Ductus thoracicus nach rechts, um in die V. azygos einzumünden. Nicht selten entsteht jedoch aus dem oberen Theile der V. hemiazygos ein neuer Venenstamm, die *V. hemiazygos superior* (*accessoria*), welche links von der Aorta und der Wirbelsäule nach oben zieht, um sich entweder in die V. anonyma sin. oder in die V. intercostalis suprema zu ergiessen. Die V. hemiazygos sup. zeigt übrigens ein

äusserst variables Verhalten. Wenn sie vorhanden ist, würde sie im Verein mit der V. hemiazygos auf der linken Seite des Körpers eine Anastomose zwischen der V. cava sup. und inf. darstellen.

Ausser der *V. hemiazygos*, in welche sich meistens nur die 4—5 unteren linken Intercostalvenen und einzelne kleine Nachbarvenen aus dem Mediastinum posticum einsenken, nimmt die V. azygos folgende Venen auf:

1) sämmtliche *Vv. intercostales*, welche nicht in die V. hemiazygos (resp. V. hemiazygos superior) und die V. intercostalis suprema (Ast der V. subclavia) einmünden.

2) die *Vv. oesophageae* und *mediastinales posteriores* vom Oesophagus und den benachbarten Organen des Mediastinum posticum.

3) die *V. bronchialis dextra* und *sinistra*, welche neben den Bronchien aus dem Hilus der Lunge heraustreten.

Wie man sieht, bezieht die V. azygos ihr Blut im Brustkorb aus denjenigen Venen, welche den Aesten der Aorta descendens thoracica entsprechen. Wenn die V. hemiazygos sup. vorhanden ist, pflegt dieselbe allerdings das Blut aus einigen Nachbarvenen, wie z. B. einigen *Vv. intercostales*, aufzunehmen und in die V. anonyma sin. zu leiten.

III. V. cava inferior.

Die untere Hohlvene, *V. cava inferior*, mündet unmittelbar nach ihrem Durchtritt durch das Zwerchfell (s. S. 115) in das rechte Atrium ein. Von dieser Einmündungsstelle an erstreckt sie sich dicht vor der Wirbelsäule und rechts von der Aorta descendens bis etwa zur Grenze zwischen dem IV. und V. Lendenwirbel nach abwärts, wo sie sich ebenso wie die Aorta in die beiden *Vv. iliacae communes* und die *V. sacralis media* theilt. Jede *V. iliaca communis* (*V. anonyma iliaca* von Henle) theilt sich wiederum in eine *V. iliaca interna* (*V. hypogastrica* von Henle) und eine *V. iliaca externa* (*V. iliaca* von Henle), deren Verzweigungen völlig den gleichnamigen Arterien entsprechen. Die V. iliaca ext. führt das Blut aus den Venen der unteren Extremität, die V. iliaca int. aus den Venen des Beckens der V. cava inf. zu. Was die Lage dieser Venen anbetrifft, so ist hierüber Fig. 19 S. 376 nachzusehen. Während ihres Verlaufes von der Theilungstelle bis zur Einmündung in den rechten Vorhof nimmt die V. cava inf. eine Anzahl von Venenästen auf, welche den paarigen Aesten der Bauchaorta entsprechen. Man kann also sagen, dass die Verzweigungen der ganzen V. cava inf. den Aesten der Aorta abdominalis entsprechen — mit Ausnahme der drei Eingeweideäste, der A. coeliaca, mesenterica sup. und inf., deren Begleitvenen in

die Pfortader fliessen (s. weiter unten). Im Speciellen verhalten sich die Verzweigungen der V. cava inf. folgendermassen.

a) Bauchhöhle.

Da, wie eben erwähnt, die Begleitvenen der drei unpaaren Aortenäste zu einem besonderen Stamm, der Pfortader, zusammenfliessen, so muss die V. cava inf. der Bauchaorta entsprechend jederseits folgende Venen in sich aufnehmen, welche mit Ausnahme der *Vv. hepaticae* neben den gleichnamigen Arterienästen verlaufen:

1. die *Vv. hepaticae*, zwei bis drei grössere und verschiedene kleinere Venen, die aus dem hinteren Rande der Leber hervortreten und sofort in die V. cava inf. einmünden, deren vordere Wand der Leber unmittelbar anliegt.
2. die *Vv. phrenicae inferiores* (jederseits doppelt).
3. die *Vv. lumbales*, von denen die oberen durch verticale Anastomosen in Verbindung stehen, welche sich nach oben in die V. azygos und hemiazygos fortsetzen. Den durch diese Anastomosen gebildeten Anfangstheil der V. azygos und hemiazygos hat man auch als *V. lumbalis ascendens* bezeichnet.
4. die *V. suprarenalis*, welche sich übrigens sehr häufig in die V. renalis einsenkt.
5. die *V. renalis* (nur selten jederseits in mehrfacher Zahl vorhanden) kommt vor der A. renalis aus dem Hilus der Niere hervor (betreffs ihres weiteren Verlaufs s. Fig. 19 S. 376).
6. die *Vv. spermaticae internae* (meistens jederseits doppelt) kommen beim Manne vom Hoden und bilden im Samenstrange ein starkes Geflecht, den *Plexus pampiniformis* s. *spermaticus*, an dem sehr leicht in Folge der Stauung des Blutes jene Erweiterungen entstehen können, welche man als Krampfaderbruch, *Varicocele*, bezeichnet hat. Nachdem diese Venen den Leistencanal passirt haben, ziehen sie neben den gleichnamigen Arterien an der hinteren Bauchwand in die Höhe. Doch pflegt sich gewöhnlich nur die rechte V. spermat. int. in die V. cava inf., die linke dagegen in die V. renalis sin. einzusenken, so dass also der Blutstrom rechts unter spitzem Winkel in die V. cava inf. einströmen würde, während er links zwei Mal einen nahezu rechtwinklig geknickten Verlauf nehmen würde. In Folge dieses Hindernisses wird linkerseits eine grössere Prädisposition für Stauungen im Plexus pampiniformis, d. h. also für das Zustandekommen der Varicocele, vorhanden sein müssen. Beim Weibe bilden die Vv. spermaticae intt. zwischen den beiden Blättern des Lig. latum einen erheblich kleineren Plexus, welcher mit dem Plexus uterinus zusammenhängt.

b) Becken.

Die Verzweigungen der *V. hypogastrica* entsprechen den Aesten der A. hypogastrica, welche sie in doppelter Zahl begleiten; sie sind ausserhalb des Beckens mit Klappen versehen. Im Becken sind die Eingeweideäste dieser Venen durch starke Geflechte ersetzt, welche man zum Theil besonders benannt hat, obschon sie continuirlich unter einander und mit den Nachbarvenen zusammenhängen. Man unterscheidet:

1) den *Plexus pubicus impar* (*Plexus pudendalis*), welcher hinter dem unteren Rande der Symphysis pubis gelegen ist und sich bis zur vorderen Wand der Blase und Urethra erstreckt. Da dieses Geflecht beim Manne die Prostata umspinnt, hat man es hier auch als *Plexus prostaticus* s. *Santorini* bezeichnet. Dasselbe erhält seinen Zufluss ausser durch die kleinen Venen der Nachbarorgane hauptsächlich durch die *V. dorsalis penis* (*clitoridis*) und ergiesst sein Blut in die V. pudenda communis. Die *Vv. profundae penis* (*clitoridis*) sollen dagegen nach Henle stets direct in die V. pudenda comm. einmünden.

2) den *Plexus vesicalis*, welcher den Grund der Harnblase umgiebt und sein Blut durch die *Vv. vesicales* in die V. hypogastrica ergiesst.

3) beim Weibe den *Plexus utero-vaginalis*, welcher die Vagina umstrickt und sich auch (im Lig. latum) längs der Seitenränder der Gebärmutter bis zum Fundus uteri ausdehnt. Das Blut dieses Plexus wird hauptsächlich durch die *Vv. uterinae* in die V. hypogastrica geleitet; indessen wird ein Theil desselben auch durch die *Vv. spermat. intt.* abgeführt.

4) den *Plexus haemorrhoidalis*, welcher das Rectum umgiebt und sich in seinem oberen Theil durch die *V. haemorrhoidalis sup.* s. *int.* in die Pfortader, in seinem mittleren Theile durch die *V. haemorrhoidalis media* in die V. hypogastrica, in seinem unteren Theil durch die *Vv. haemorrhoidales inff.* s. *extt.* in die V. pudenda comm. ergiesst.

c) Untere Extremität.

An der unteren Extremität sind wie an der oberen die Hautvenen und die tiefen Venen von einander zu unterscheiden.

Die Hautvenen entstehen beide hauptsächlich aus einem venösen Geflecht am Fussrücken, dem *Rete venosum dorsale pedis* und sammeln sich in folgenden beiden Stämmen:

1. Die *V. saphena magna* (*interna*) entwickelt sich am medialen Fussrande aus den Venen des Fussrückens und der Fusssohle und verläuft hierauf vor dem inneren Knöchel zum Unterschenkel, an dessen medialer Fläche sie zunächst bis zum Condylus int. femoris in die Höhe zieht. Am Oberschenkel pflegt sie weiterhin ziemlich genau dem Verlaufe des M. sartorius zu folgen, um sich schliesslich unterhalb des Proc. falciformis in die V. femoralis einzusenken. Nicht selten ist sie doppelt vorhanden, in sehr seltenen Fällen kann sie gänzlich fehlen. Ausser den benachbarten Hautvenen an der medialen und der hinteren Seite der unteren Extremität pflegt die V. saphena magna noch in der Nähe der Fovea ovalis die *Vv. epigastricae superficiales*, *Vv. pudendae externae*, und mitunter auch einige *Vv. dorsales penis subcutaneae* aufzunehmen.

2. Die *V. saphena parva* (*minor* s. *posterior*) entsteht in ähnlicher Weise wie die vorige am lateralen Fussrand und verläuft hinter dem äusseren Knöchel zur hinteren Fläche des Unterschenkels, wo sie weiterhin zwischen den beiden Gastrocnemiusköpfen in die Höhe zieht, um sich entweder in der Kniekehle in die V. poplitea einzusenken oder sich mit der nahe gelegenen V. saphena magna zu vereinigen.

Die tiefen Venen der unteren Extremität entsprechen in Bezug auf ihren Verlauf und ihre Bezeichnung vollständig den Aesten der A. iliaca ext., femoralis und poplitea: hierbei ist zu betonen, dass die grossen Venen, d. h. also die *V. iliaca ext.*, *femoralis* und meistens auch die *V. poplitea*, einfache Stämme bilden, während die übrigen, kleineren Venen in doppelter Zahl die entsprechenden Arterien begleiten. Ueber die Lageverhältnisse dieser Gefässe ist bei den Arterien nachzusehen.

Nach Braune ist die V. femoralis das einzige Gefäss, welches das Blut aus der unteren Extremität zum Herzen führt, so dass nach einer Verschliessung oder Verletzung dieser Vene unterhalb des Poupart'schen Bandes kein collateraler Kreislauf zu Stande kommt, durch welchen das Blut der unteren Extremität zum Herzen gelangen könnte.

Die Venen des Rückens ergiessen ihr Blut zum Theil in Zweige der V. cava sup., zum Theil in solche der V. cava inf.: ihr Blut sammelt sich in den Rückenästen (*Rr. dorsales*) der *Vv. vertebrales*, *intercostales*, *lumbales* und *sacrales*, deren Verzweigungen durchaus den Arterien entsprechen.

Ueber die Venen innerhalb und ausserhalb des Wirbelcanals, welche ihr Blut ebenfalls in die soeben aufgezählten Venen ergiessen ist beim Rückenmark (S. 278) nachzusehen.

IV. V. portae.

Die Pfortader, *V. portae* s. *portarum*, führt das Blut aus dem grössten Theile des Verdauungscanals und seiner Anhänge zur Leber, deren Capillaren es passirt, um schliesslich durch die Lebervenen, *Vv.* hepaticae, der V. cava inf. zugeführt zu werden.

Der Stamm der Pfortader entsteht hinter dem Kopfe des Pankreas aus der Vereinigung der *V. mesenterica sup.*, *V. lienalis* und *V. mesenterica inf.*[1]) und zieht hierauf hinter der Pars horizontalis sup. des Duodenum zum Lig. hepatico-duodenale, in welchem derselbe zwischen der Leberarterie und dem Gallengang zur Fossa transversa (Porta) hepatis aufwärts steigt, um sich hier in einen linken und einen rechten Ast zu theilen. Die Leberarterie ist hierbei nach links, der Ductus choledochus nach rechts (am freien Rande des Lig. hepatico-duodenale) und die Pfortader etwas nach hinten und zwischen den beiden anderen Gefässen gelegen.

Die Lage der drei venösen Hauptstämme, aus welchen sich die Pfortader zusammensetzt, weicht von derjenigen der gleichnamigen Arterien insofern ab, als die *V. mesenterica sup.* rechts von der A. mesent. sup. gelegen ist, die *V. lienalis* gewöhnlich isolirt längs des unteren Randes des Pankreas nach rechts zieht, und die *V. mesenterica inf.* zuerst in Begleitung der A. colica sin. senkrecht nach oben zieht, um dann die letztere zu verlassen und bogenförmig nach rechts zu den anderen Venen hinzustreben. Dagegen entsprechen die Verzweigungen der eben genannten drei Venen in ihrem Verlauf und ihren Benennungen genau den Zweigen der drei unpaaren Aortenäste, also der A. coeliaca, mesenterica sup. und mesenterica inf. — mit Ausnahme der A. hepatica, welche in Begleitung des Pfortaderstammes zur Leber tritt. Doch pflegen die *V. coronaria ventriculi sin.* und die *V. cystica* sich direct in den Stamm der Pfortader zu ergiessen.

Anastomosen zwischen der Pfortader und anderen Körpervenen sind für verschiedene Stellen beschrieben worden. So soll sich ziemlich häufig ein Verbindungsast zwischen der V. lienalis und der V. azygos vorfinden. Ferner ist bereits erwähnt worden, dass die venösen Beckengeflechte ihr Blut zum Theil in die Pfortader, zum Theil in Zweige der V. hypogastrica ergiessen. Nach Retzius sollen sich kleine Pfortaderästchen aus dem Dünn- und Dickdarm direct in die V. cava inf. oder V. renalis einsenken. Endlich treten aus dem benachbarten Peritoneum und der vorderen Bauchwand eine grosse Anzahl von kleineren Venen durch die Ligamente der Leber in die Substanz der letzteren hinein. Diese Gefässe sind deswegen von grosser

[1]) Anstatt in den Vereinigungswinkel kann sich die *V. mesenterica inf.* auch in die *V. mesenterica sup.* oder *V. lienalis* ergiessen.

Wichtigkeit, weil sie bei Störungen im Pfortaderkreislauf (wie z. B. durch Lebercirrhose) dazu dienen, das Blut nach den äusseren Venen abzuleiten. Nach Sappey pflegt sich in diesem Fall ganz besonders ein stärkerer Ast zu erweitern, welcher von der Bauchwand aus neben der Nabelvene zum linken Pfortaderast hinzieht.

M. Der Kreislauf des Blutes beim Foetus.

Während der Mensch nach der Geburt durch den Athmungsprocess sein Sauerstoffbedürfniss befriedigt und sich der überschüssigen Kohlensäure entledigt, kann sich das Blut des intrauterinen Foetus nur dadurch restauriren, dass es mit dem Blute der Mutter in einen directen Austausch von Gasen und anderen Stoffen tritt. Dieser Stoffaustausch findet durch ein plattes rundliches Organ, den Mutterkuchen, *Placenta*, statt, welcher an die Innenfläche des Uterus angeheftet ist und sich mittelst zottiger Hervorragungen, der sogen. Placentarzotten, in dessen Wand einsenkt. Zu dem Mutterkuchen zieht nun von dem Nabel des Foetus ein ziemlich langer Strang, der Nabelstrang, *Funiculus umbilicalis*, welcher drei grosse Blutgefässe enthält, von denen zwei, die Nabelarterien, *Aa. umbilicales*, das schlechte, d. h. dunkle und kohlensäurereiche Blut des Foetus zur Placenta führen, während das dritte, die Nabelvene, *V. umbilicalis*, das in der Placenta restaurirte, also hellrothe und sauerstoffhaltige Blut wieder zum Foetus zurückleitet.

Wenn wir nun bei der Schilderung des foetalen Kreislaufes von der Nabelvene ausgehen, so führt dieselbe das gute, sauerstoffhaltige Blut zunächst von der Placenta zum Nabel und gelangt hierauf durch den letzteren zur unteren Fläche der Leber, wo sie sich an der Leberpforte in zwei Aeste theilt, von denen der eine sich in die Pfortader einsenkt und sein Blut auf diese Weise in die Leber hineinsendet, während der andere, der *Ductus venosus Arantii*, weiter nach hinten zieht und in die V. cava inf. einmündet. Indessen auch das Blut aus dem ersteren Aste muss, nachdem es sich mit dem Pfortaderblute gemischt und die Lebercapillaren passirt hat, durch die Vv. hepaticae in die V. cava inferior gelangen, so dass also schliesslich das ganze Nabelvenenblut dem rechten Atrium zugeführt wird. Natürlich ist das Blut im oberen Abschnitt der V. cava inf. schon erheblich dunkler als das Blut der Nabelvene, weil einerseits dem

Nabelvenenblut beim Passiren der Lebercapillaren schon etwas Sauerstoff entzogen und ihm ausserdem das Pfortaderblut beigemischt ist, andererseits die V. cava inf. auch das schlechte, mit

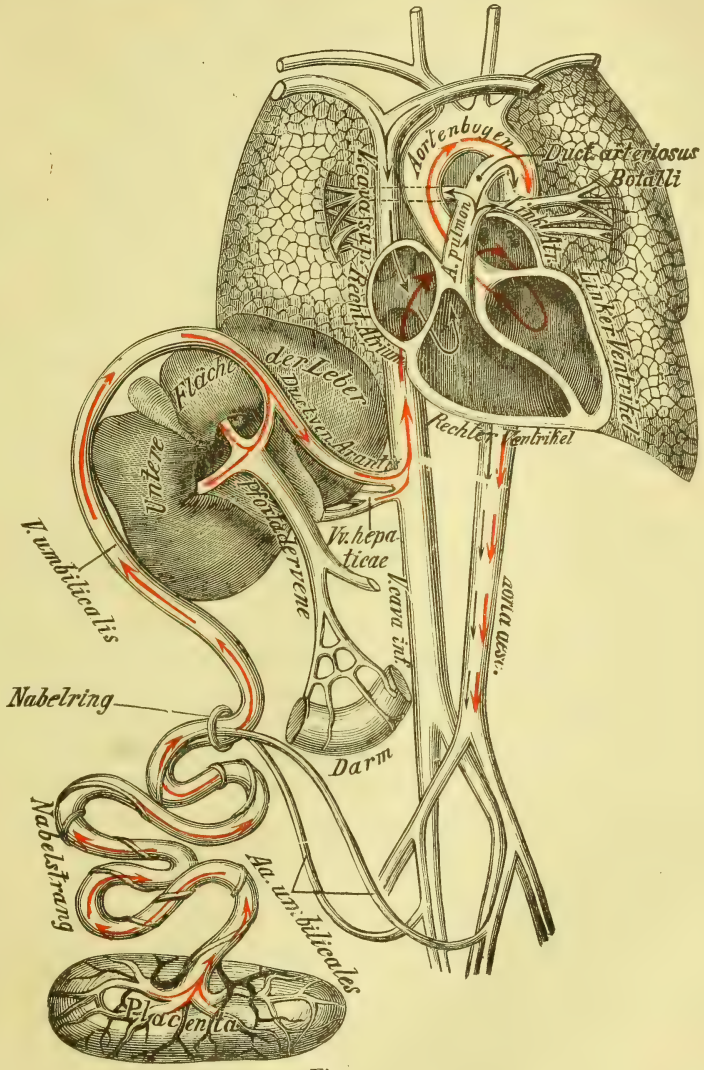

Fig. 20.

Schema für den Kreislauf des Blutes beim Foetus.
(unter Benutzung einer Zeichnung von Heitzmann).

Die rothen Pfeile bezeichnen den Weg, welchen das hellrothe oxydirte Blut aus der Nabelvene nimmt, die schwarzen Pfeile den Weg, welchen das dunkle desoxydirte Blut der V. cava sup. einschlägt. Der Verlauf des Blutes in den übrigen Gefässen ist der Einfachheit wegen nicht besonders bezeichnet worden.

Kohlensäure überladene Blut der unteren Körperhälfte zum Herzen leitet. Nachdem nun das Blut der unteren Hohlvene in das rechte Atrium eingetreten ist, fliesst dasselbe nicht wie beim Erwachsenen in den rechten Ventrikel, sondern wird durch die *Valvula Eustachii* derartig abgelenkt, dass es fast gänzlich durch das For. ovale in das linke Atrium hinüberströmt. Aus dem linken Atrium gelangt es alsdann in den linken Ventrikel und aus dem letzteren in das Aortensystem, durch dessen Verzweigungen es allen Organen des Körpers zugeführt wird. Wenngleich dem guten Blut der Nabelvene auf seinem Wege bis zum Aortensystem somit eine erhebliche Menge schlechten kohlensäurehaltigen Blutes beigemischt wird, so genügt doch der in demselben enthaltene Sauerstoff vollständig für die Ernährung des Foetus, da der letztere nur ein relativ geringes Sauerstoffbedürfniss besitzt.

Während der V. cava inf. durch die Nabelvene gutes Blut beigemischt wird, enthält die V. cava sup. nur das schlechte Blut, welches aus dem Kopf und den oberen Extremitäten zum Herzen zurückkehrt. Aus dem rechten Vorhof gelangt nun das Blut der V. cava sup. in den rechten Ventrikel: es fliesst also an demjenigen der V. cava inf. vorbei, so dass sich beide Blutströme kreuzen und vielleicht auch in geringem Grade mischen. Aus dem rechten Ventrikel fliesst dasselbe in die Lungenarterie, und somit erhalten die Lungen unter allen Körperorganen das schlechteste Blut. Indessen gelangt nur ein kleiner Theil des Blutes aus der V. cava sup. in die Lungen. Beim Foetus findet sich nämlich zwischen der Theilungstelle der A. pulmonalis und der Concavität des Aortenbogens eine starke Anastomose, der *Ductus arteriosus Botalli*[1]), durch welchen der grösste Theil des Lungenarterienblutes in die Aorta hinübergeleitet wird. Da dieses Blut aus der V. cava sup. stammt und somit stark kohlensäurehaltig ist, so wird das Blut der Aorta descendens in Bezug auf seinen Sauerstoffgehalt derartig verschlechtert, dass es wieder der Restauration bedürftig ist. Die letztere wird durch die beiden Nabelarterien, *Aa. umbilicales*, vermittelt, welche jederseits aus der A. hypogastrica entspringen und zunächst zu den Seiten der Blase, hierauf längs der hinteren Fläche der vorderen Bauchwand bis zum Nabel verlaufen, um durch den Nabelstrang zum Mutterkuchen zu gelangen.

Das beste Blut von allen foetalen Organen erhält auf diese Weise zunächst die Leber, in welche das reine sauerstoffhaltige Blut

[1]) Der *Ductus Botalli* ist beim Foetus so stark entwickelt, dass es fast den Eindruck macht, als ob die Aorta mit zwei Wurzeln, einer linken aus dem linken Ventrikel, einer rechten (A. pulmonalis + Ductus Botalli) aus dem rechten Ventrikel, ihren Ursprung nähme.

der Nabelvene (lediglich mit dem Pfortaderblut gemischt) einfliesst. Weiterhin führen durch Vermittlung der V. cava inf. noch gutes Blut diejenigen Blutgefässe, welche vom Aortenbogen abgehen, d. h. die Gefässe für den Kopf und die obere Extremität. In Folge der Ernährung mit diesem noch wenig benutzten Blute sind auch die Leber, der Kopf und die obere Extremität beim Foetus im Vergleich mit anderen Organen so stark entwickelt, dass der Schwerpunkt des Foetus nach der oberen Körperhälfte verlegt wird — wodurch man wiederum die grosse Häufigkeit der sogen. Schädellagen zu erklären versucht hat, bei welchen der Kopf des Embryo nach abwärts gerichtet ist. Das schlechteste Blut (nämlich das Blut aus der V. cava sup., welches sich im rechten Vorhof jedenfalls nur in sehr geringem Grade mit dem Blut der V. cava inf. mischt) erhalten dagegen die Lungen, welche dem zu Folge beim Foetus auch sehr schwach entwickelt sind: der knorplige Thorax ist vollständig eingesunken, und die Lungen zeigen den Zustand tiefster Exspiration, d. h. sie sind völlig contrahirt und die Alveolen gänzlich luftleer. Wie man sieht, lässt sich mit Recht sagen, dass das sauerstoffhaltige Blut beim Foetus soviel als möglich die Lungen vermeide.

Nach der Geburt treten folgende Veränderungen ein. Die Placenta wird durch die Zusammenziehung der Gebärmutter von der Uteruswand abgelöst und später ebenfalls ausgestossen. Der Foetus kann in Folge dessen seinen Sauerstoff nicht mehr vom Mutterkuchen beziehen und muss die erste Athembewegung machen. Die bis dahin zusammengezogenen Lungen dehnen sich jetzt so stark aus, dass in die erweiterten Lungencapillaren aus der Lungenarterie eine erhebliche Menge von Blut einfliessen muss, welches aus der rechten Herzhälfte stammt. Der Blutdruck muss in Folge dessen in der rechten Herzhälfte so gering werden, dass kein Blut mehr durch das For. ovale von rechts nach links hinüberströmen kann. Ja, es müsste das Blut aus der linken Herzhälfte in die rechte hinüberströmen, wenn nicht die *Valvula foraminis ovalis* vorhanden wäre, welche durch das von links her andrängende Blut an das Septum atriorum angedrückt wird und somit das For. ovale schliesst. Nachdem sich späterhin der Druck in beiden Herzhälften so ziemlich ausgeglichen hat, obliterirt der Ductus arteriosus Botalli, indem sich in demselben das Blut aus der Aorta demjenigen aus der A. pulmonalis sozusagen entgegenstaut und dadurch zum Stillstand kommt. Da der Placentarkreislauf aufgehört hat, so muss ferner das Blut in der Nabelvene, dem Ductus venosus Arantii und den Nabelarterien gerinnen, so dass diese Gefässe späterhin ebenfalls zur Obliteration kommen. Die Nabelvene wird alsdann zum Lig.

teres, die Nabelarterien zu den Ligg. vesicae lateralia, und an Stelle des Ductus Botalli und Arantii finden sich beim Erwachsenen nur bindegewebige Stränge vor.

N. Das Lymphgefässsystem.

I. Die Lymphgefässe.

Die Lymphgefässe haben die Aufgabe, die in den Geweben des menschlichen Körpers vorhandenen lymphatischen Flüssigkeiten aufzusaugen und von neuem den Blutgefässen zuzuführen, aus denen sie vorher in die Gewebe transsudirt waren. Da sich sämmtliche Lymphgefässe schliesslich in zwei Hauptstämmen sammeln, welche in die obere Hohlvene münden (s. weiter unten), so kann man das ganze Lymphgefässsystem auch als einen Anhang des Venensystems bezeichnen. Diejenigen Lymphgefässe, welche das nahrhafte Product der Verdauung, den Milchsaft oder Chylus, aus dem Darmcanal aufnehmen, hat man als Chylusgefässe bezeichnet. Man kann die letzteren als weissliche Streifen sehr deutlich in der Darmwand und im Gekröse bei Thieren constatiren, welche während der Verdauung getödtet wurden.

Die Anfänge der Lymphgefässe sind noch vielfach Gegenstand der Controverse: doch sind sie zweifellos in den Saftlücken und Saftcanälchen der Gewebe zu suchen. Die aus diesen Safträumen entstehenden Lymphcapillaren bilden vielfache Netze und sind, wie die Blutcapillaren, aus Endothelzellen gebildet. Die grösseren Lymphgefässe unterscheiden sich in ihrem Bau sehr wenig von den Venen; nur sind sie dünnwandiger und weniger reich an elastischen Fasern. Auch pflegt im Gegensatz zu den Venen ihre Tunica media zahlreiche glatte Ringmuskelfasern zu enthalten. Alle Lymphgefässe mittleren und grösseren Kalibers sind in geringen Abständen mit Klappen versehen, oberhalb deren sich bei gefüllten Gefässen die Lymphe derart staut, dass dieselben dem Sitz der Klappen entsprechende rosenkranzförmige Einschnürungen zeigen. In ihrem Verlaufe pflegen die tiefliegenden Lymphgefässe den Arterien, die oberflächlichen dagegen den subcutanen Venen zu folgen. In einzelnen Organen bilden die Lymphgefässe vollständige Scheiden um die Blutgefässe, welche somit ganz in dem Innern der Lymph-

gefässe stecken und ringsum von Lymphe umspült sind. Man hat diese Art von Gefässen als perivasculäre Lymphgefässe bezeichnet.

Nachdem nun die Lymphgefässe allmälig zu immer grösseren Aesten zusammengetreten sind, sammeln sie sich zuletzt in zwei Hauptstämmen, von denen man den grösseren als *Ductus lymphaticus sinister* s. *thoracicus*, den kleineren als *Ductus lymphaticus dexter* bezeichnet hat.

Der *Ductus lymphaticus dexter* nimmt vermittelst des *Truncus broncho-mediastinalis*, *jugularis*, *subclavius dexter* die Lymphgefässe der rechten Brusthälfte, der ganzen rechten oberen Extremität und der rechten Hälfte des Halses und Kopfes — also kurz gesagt, der rechten oberen Körperhälfte — auf und bildet einen etwa 1—2 cm. langen Stamm, welcher sich in der rechten Fossa supraclav. major meistens in den Angulus venosus, d. h. den Vereinigungswinkel der V. jugularis comm. und subclavia, ergiesst.

Der *Ductus thoracicus* s. *lymphaticus sin.* entsteht etwa an der Vorderfläche des zweiten Lendenwirbels aus der Vereinigung von drei kurzen und weiten Lymphgefässstämmen, nämlich dem *Truncus lymph. intestinalis*, welcher die Lymphgefässe der Baucheingeweide sammelt, und dem *Truncus lymph. lumbalis dexter* und *sinister*, welche die übrigen Lymphgefässe der rechten und linken unteren Körperhälfte aufnehmen. Die Vereinigungstelle dieser drei Stämme ist mitunter durch eine Erweiterung, das Pequet'sche *Receptaculum* s. *Cisterna chyli*, ausgezeichnet. Von dieser Stelle aus zieht nun der Ductus thoracicus hinten und rechts von der Aorta nach oben, tritt mit der letzteren durch den Hiatus aorticus des Zwerchfells hindurch und verläuft nun vor den Wirbelkörpern weiter aufwärts. In der Brusthöhle ist der Gang unten zwischen der Aorta und der V. azygos vor den Aa. intercostales dextrae gelegen, wendet sich jedoch alsdann hinter dem Oesophagus mehr nach links hinüber. Vor dem III. Brustwirbel hebt er sich etwas von der Wirbelsäule ab und zieht dann hinter dem Ende des Aortenbogens und der A. subclavia sin. bis zur Höhe des VII. Halswirbels weiter, um hierauf unter einem steilen Bogen zwischen der A. carotis und A. subclavia nach vorn und abwärts zum linken Angulus venosus hinzuziehen. Während seines Verlaufs vom Zwerchfell bis zum Angulus venosus nimmt er, ähnlich wie der Ductus lympathicus dexter, den *Truncus broncho-mediastinalis*, *jugularis* und *subclavius sin.* auf. Der Ductus thoracicus ist also dazu bestimmt, die Lymphgefässe

der ganzen unteren und der linken oberen Körperhälfte aufzunehmen.

II. Die Lymphdrüsen.

An gewissen Stellen des menschlichen Körpers sind in den Verlauf der Lymphgefässe die Lymphdrüsen, *Glandulae lymphaticae*, (besser als Lymphknoten, *Ganglia lymphatica* zu bezeichnen) eingeschaltet, d. h. rundliche, meistens etwas platte Körper von Hirsekorn- bis Bohnengrösse, welche für die hindurchtretende Lymphe gewissermassen als Filtrationsapparate dienen, indem sie verschiedene, der letzteren beigemengte Elemente entweder ganz oder nur für einige Zeit zurückhalten. So werden Zinnober- und andere Farbstoffkörnchen, welche an irgend einer Stelle unter die Haut gebracht wurden, von den Lymphgefässen zu den nächstgelegenen Lymphdrüsen transportirt und in denselben retinirt. Auch verschiedene Gifte, wie z. B. das Trippergift, das Schankergift etc., werden zunächst in den benachbarten Lymphdrüsen zurückgehalten und können dann zu Entzündungen derselben führen. Meist pflegen die Lymphdrüsen in Haufen oder Ketten zusammenzuliegen, deren einzelne Glieder durch Lymphgefässe mit einander in Verbindung stehen.

In Bezug auf ihren mikroskopischen Bau bestehen die Lymphdrüsen aus reticulärem Bindegewebe, in dessen Maschen zahlreiche Rundzellen, die sogen. Lymphkörperchen, eingelagert sind, welche sich in ihrem Bau von den farblosen Blutkörperchen (Leukocyten) nicht wesentlich unterscheiden. Man hat in Folge dessen beide Arten von Zellen identificirt und die Lymphdrüsen als eine Hauptbildungstätte derselben angesehen.

In gewissen Organen des menschlichen Körpers (insbesondere in den Schleimhäuten) sind sehr kleine, vielfach mikroskopische Körperchen eingelagert, welche sich in ihrem Bau von den Lymphdrüsen nicht unterscheiden und im Allgemeinen als Lymphfollikel bezeichnet werden. Wenn dieselben, wie z. B. im Darmcanal, vereinzelt auftreten, hat man sie als solitäre Follikel, wenn sie in Gruppen zusammenliegen, als aggregirte Follikel oder Peyer'sche Haufen (Peyer'sche Plaques) bezeichnet. Auch die Balgdrüsen der Zunge und des Rachens und die Malpighi'schen Körperchen der Milz sind der Kategorie der Lymphfollikel zuzuzählen.

Die Lymphdrüsen nehmen sämmtlich auf der einen Seite eine Anzahl von Lymphgefässen, die *Vasa afferentia*, auf und senden auf der anderen, meistens etwas vertieften Seite (dem sogen. Hilus) die *Vasa efferentia* aus, welche entweder zu benachbarten Lymphdrüsen ziehen oder sich in die grösseren Lymphgefässstämme ergiessen. So ist erklärlich,

wie Entzündungsproducte von der einen Lymphdrüse zur anderen transportirt werden können, bis sie schliesslich in den Kreislauf des Körpers gelangen. Da die Lymphdrüsen sehr häufig der Sitz von Erkrankungen sind, so ist es wichtig, die Stellen kennen zu lernen, wo dieselben gelegen sind.

a) Lymphdrüsen des Kopfes und Halses.

a) Oberflächliche Drüsen.

1. Die *Glandulae occipitales* (1—2) sind auf der Ursprungssehne des M. cucullaris unweit der Protub. occip. ext. gelegen. Ihre Vasa afferentia stammen aus der Scheitel- und Hinterhauptgegend, ihre Vasa efferentia gehen zu den Gl. cervicales superficiales.

2. Die 2—3 *Gl. auriculares posteriores* (*subauriculares*) liegen hinter dem Ohr auf der Insertion des Sterno-cleido-mastoideus. Ihre V. affer. stammen aus der hinteren Ohrgegend, ihre V. effer. gehen zu den Gl. cervicales superff. hin.

3. Die 2—4 *Gl. auriculares anteriores* (*Gl. faciales superfic.*) liegen vor dem Ohr zum Theil auf, zum Theil in der Substanz der Parotis. Ihre V. affer. stammen aus der Schläfengegend, ihre V. effer. gehen zu den Gl. cervicales superff. und submaxillares hin.

4. Die 8—10 *Gl. submaxillares* liegen zum Theil an der inneren Fläche, zum Theil auf dem Rande des Unterkiefers. Ihre V. affer. stammen aus den vorigen Drüsen und aus den Weichtheilen des ganzen Gesichtschädels nebst dem Boden der Mundhöhle. Ihre V. effer. gehen zu den Gl. cervicales superff. und proff. hin.

5. Die 2—4 *Gl. linguales* liegen zur Seite des Genio- und Hyoglossus. Ihre V. affer stammen aus der Zunge, ihre V. effer. gehen zu den Gl. cervicales proff. hin.

6. Die 4—6 *Gl. cervicales superficiales* liegen längs der V. jugularis ext. auf dem M. sterno-cleido-mastoideus. Ihre V. affer. stammen aus den vorhin genannten Lymphdrüsen und dem Ohr, von der Haut des Halses und Nackens. Ihre V. effer. gehen in die Gl. supraclaviculares über.

b) Tiefe Drüsen.

7. Die *Gl. faciales profundae* liegen in der Fossa spheno-maxillaris, auf dem hinteren Theil des M. buccinator und an der Seitenwand des Pharynx. Ihre V. affer. sammeln die Lymphe aus der Fossa spheno-maxillaris, der Augen- und Nasenhöhle, dem

Gaumen und dem oberen Theile des Pharynx, ihre V. effer. gehen zu den folgenden Drüsen hin.

8. Die 10—16 *Gl. cervicales profundae* (*Gl. jugulares supp.* s. *cervicales proff. supp.*) sind längs der Vv. jugulares intt. und der Carotiden gelegen. Ihre V. affer. stammen aus den Gl. faciales proff. und submaxillares, ferner aus der Schädelhöhle, dem Schlundkopf, Kehlkopf und anderen Nachbartheilen, ihre V. effer. gehen zu den folgenden Drüsen hin.

9. Die *Gl. supraclaviculares* (*Gl. jugulares inff.* s. *cervicales proff. inff.*) liegen in der Fossa supraclavicularis major neben dem Plexus brachialis. Ihre V. affer. nehmen zum Theil direct aus der Nachbarschaft zum Theil indirect aus anderen Drüsen sämmtliche Lymphgefässe des Kopfes und Halses auf, ihre V. effer. gehen in den Truncus jugularis über.

b) Lymphdrüsen der oberen Extremität.

1. Die *Gl. cubitales* liegen zum Theil (2—5) in der Tiefe um die Vasa brachialia, zum Theil oberflächlich, gewöhnlich eine vor, die zweite hinter dem Condylus int. und etwas oberhalb desselben. Die V. affer. der oberflächlichen Drüsen stammen aus dem ulnaren Theile des Unterarmes und der Hand, diejenigen der tiefen Drüsen begleiten die A. radialis, ulnaris und interossea und sammeln die Lymphe aus den übrigen Theilen des Unterarmes und der Hand. Ihre V. effer. gehen zu den folgenden Drüsen hin.

2. Die 10—12 *Gl. axillares* liegen in der Achselhöhle zum Theil dicht unter der Fascie, zum Theil neben der V. axillaris bis zur Clavicula. Ein anderer Theil davon liegt dicht auf dem Thorax; unter den letzteren pflegen eine oder zwei, in Höhe der III.—IV. Rippe gelegene Drüsen bei Krebs der Mamma zuerst zu erkranken. Die V. affer. stammen entweder durch Vermittlung der vorigen Drüsen oder direct aus der ganzen oberen Extremität, ferner aus der ganzen entsprechenden Hälfte der Thoraxwand und der vorderen Bauchwand bis zum Nabel, endlich aus der entsprechenden Hälfte des Rückens und zum Theil sogar des Nackens. Auch die oberflächlichen und tiefen Lymphgefässe der Mamma ziehen zum allergrössten Theile zu den Gl. axillares hin. Von den Lymphgefässen der vorderen Bauchwand pflegt ein Theil durch eine kleine, zwischen Nabel und Herzgrube gelegene Drüse, die *Gl. epigastrica*, hindurchzutreten. Die V. effer. der Axillardrüsen vereinigen sich zum Truncus subclavius.

c) Lymphdrüsen der Brusthöhle.

1. Die *Gl. thoracicae superficiales* in der Nähe der Achselhöhle und die *Gl. thoracicae profundae* an der Aussenfläche des M. serratus ant. major kommen nur unbeständig vor und senden ihre Lymphgefässe den Achseldrüsen zu.

2. Die 8—10 *Gl. sternales* liegen an der Innenfläche des Thorax zwischen den Rippenknorpeln und neben den Vasa mammaria intt. Ihre V. affer. stammen aus dem medialen Rande der Mamma, dem vorderen Theil der Intercostalräume und des Zwerchfells und dem oberen Theil der vorderen Bauchwand. Ihre V. effer. vereinigen sich mit denen der folgenden Drüsen.

3. Die *Gl. mediastinales anteriores* liegen zum Theil (3—4) dicht über dem Zwerchfell und hinter dem Sternum, zum Theil (8—10) höher oben um die grossen Gefässe des Herzens. Ihre V. affer. stammen vom vorderen Theil des Zwerchfells und durch Vermittlung des letzteren sogar von der oberen Fläche der Leber, ferner vom Pericard und vom Herzen, endlich aus der Thymusdrüse. Ihre V. effer. gehen nach oben in die Hauptlymphgefässstämme hinein.

4. Die *Gl. intercostales* liegen vereinzelt in der Gegend der Rippenköpfchengelenke. Ihre V. affer. kommen aus dem Wirbelcanal, den Intercostal- und tiefen Rückenmuskeln, ihre V. effer. ergiessen sich in den Truncus broncho-mediastinus oder direct in den Ductus thoracicus.

5. Die 8—12 *Gl. mediastinales posteriores* liegen neben der Aorta thoracica. Ihre V. affer. kommen vom Oesophagus, von dem hinteren Theile des Zwerchfells, der Leber und des Pericards. Ihre V. effer. gehen zum Theil direct in den Ductus thoracicus, zum Theil in die Bronchialdrüsen über.

6. Die 20—30 *Gl. bronchiales* liegen längs der Bronchien von der Theilungstelle der Trachea bis zu ihrem Eintritt in den Hilus der Lunge. Die meist graue oder schwarze Färbung derselben ist auf den von den Lungen eingeathmeten Kohlenstaub zurückzuführen. Ihre V. affer. kommen, abgesehen von den vorigen Drüsen, aus den Lungen und dem hinteren Theile des Herzens, ihre V. effer. münden in den Duct. thoracicus ein.

d) Lymphdrüsen der unteren Extremität.

1. Die *Gl. popliteae* sind unbeständig in der Kniekehle gelegen.

2. Die 6—12 *Gl. inguinales superficiales* sind zum Theil oberhalb, zum Theil unterhalb des Poupart'schen Bandes im subcutanen

Bindegewebe gelegen. Ihre V. affer. stammen aus den oberflächlichen Partien der unteren Extremität und des Gesässes, vom unteren Theil der Bauchwand, vom Damm und den Genitalien, ihre V. effer. gehen zu den folgenden Drüsen.

3. Die *Gl. inguinales profundae* liegen unter dem Proc. falciformis auf und neben den Stämmen der Vasa femoralia. Zu ihnen gehört auch die Rosenmüller'sche Drüse, welche im Schenkelring gelegen ist. Ihre V. affer. stammen aus den vorigen Drüsen und den tiefen Theilen der unteren Extremität, ihre V. effer. gehen zu den Gl. iliacae hin.

e) Lymphdrüsen der Beckenhöhle.

1. Die 3—5 *Gl. iliacae* liegen gewissermassen als Fortsetzung der vorigen neben den Vasa iliaca. Ihre V. affer. stammen aus den vorigen Drüsen und aus den tiefen Partien der nahe gelegenen Bauch- und Beckenwand, ihre V. effer. gehen zu den Gl. lumbales.

2. Die 9—12 *Gl. hypogastricae* liegen um die Vasa hypogastrica etwas oberhalb der Inc. ischiadica major. Ihre V. affer. stammen aus den Muskeln des Beckens und den tieferen Theilen des Dammes und der Genitalien, ihre V. effer. gehen zu den Gl. lumbales.

3. Die *Gl. sacrales* sind in der Aushöhlung des Kreuzbeins gelegen. Ihre V. affer. kommen aus dem Rectum, der hinteren Beckenwand und dem unteren Theil der Wirbelhöhle, ihre V. effer. gehen zu den Gl. lumbales.

f) Lymphdrüsen der Bauchhöhle.

1. Die *Gl. lumbales* (20—30) liegen an der hinteren Wand der Bauchhöhle zum Theil um den Stamm der Aorta, zum Theil zwischen den Querfortsätzen der Lendenwirbel. Ihre V. affer. stammen aus sämmtlichen Drüsengruppen des Beckens, aus dem Lendentheil der Bauchwand, der tiefen Rückenmuskeln und der Wirbelhöhle, endlich aus der Flexura sigmoidea, aus den paarigen Bauch- und einigen Beckeneingeweiden. Ihre V. effer. treten zum Truncus lumbalis zusammen.

2. Die *Gl. mesentericae* sind in grosser Zahl in dem Gekröse des Dünndarms und Dickdarms gelegen. Ihre V. affer. sind die Chylusgefässe des Dünndarms und des Colon bis zur Flexura sigmoidea, ihre V. effer. gehen zum Truncus intestinalis oder zu den folgenden Drüsen.

3. Die *Gl. coeliacae* schliessen sich continuirlich an die Lenden- und Gekrösdrüsen an und sind vor dem oberen Ende der Aorta,

dicht hinter dem Pankreas gelegen. Ihre V. affer. stammen aus dem Magen, durch Vermittlung der Gl. mesentericae aus dem Dünn- und Dickdarm, ferner aus der Leber, der Milz und dem Pankreas. Während diese Gefässe zu den Gl. coeliacae hinziehen, können sie ausser den Gl. mesentericae noch einzelne andere kleinere Drüsen passiren, wie z. B. die *Gl. gastro-epiploicae supp.* und *inff.*, welche längs der kleinen und grossen Curvatur des Magens, die *Gl. hepaticae*, welche in dem Bindegewebe um die Pfortader, und die *Gl. splenico-pancreaticae*, welche neben den Milzgefässen längs des Randes des Pankreas gelegen sind. Die V. effer. gehen in den Truncus intestinalis über.

Dritter Theil.

Eingeweide und Sinnesorgane.

A. Athmungsorgane.

I. Der Kehlkopf.

Der Kehlkopf, *Larynx*, bildet ein an dem Zungenbein aufgehängtes Gerüst von beweglichen Knorpeln, welche durch Bänder mit einander verbunden und durch Muskeln gegen einander verstellbar sind. Seine Function besteht darin, durch die Schwingungen der an seiner Innenfläche befestigten elastischen Stimmbänder die Stimme (aber nicht die Sprache) hervorzubringen. Der Kehlkopf besitzt eine obere Oeffnung, den Kehlkopfeingang, *Aditus* s. *Apertura superior laryngis*, durch welche er mit dem Schlunde (*Pharynx*) zusammenhängt. Die untere Oeffnung, der Kehlkopfausgang, *Apertura inferior* s. *Exitus laryngis*, geht in die Trachea über. Man kann den Binnenraum des Larynx in drei Abschnitte oder Etagen eintheilen, nämlich: 1) einen oberen Abschnitt, das *Vestibulum laryngis* (*Regio supraglottica*), welches sich vom Kehlkopfeingang bis zu den oberen (falschen) Stimmbändern erstreckt, 2) einen mittleren Abschnitt (*Regio glottica*), welcher von den oberen (falschen) bis zu den unteren (wahren) Stimmbändern reicht und der (falschen und wahren) Stimmritze nebst den Morgagni'schen Ventrikeln (s. S. 429) entspricht und 3) einen unteren Abschnitt (*Regio infraglottica*), welcher sich von den wahren Stimmbändern bis zum Kehlkopfausgang erstreckt. Da sich der letztere Abschnitt von den wahren Stimmbändern an nach abwärts erweitert und zugleich durch die besonders stark hervortretende elastische Beschaffenheit seiner Wandung ausgezeichnet ist, ist derselbe auch als *Conus elasticus* bezeichnet worden.

Die Lage des Zungenbeins und Kehlkopfes ist meistens eine derartige, dass das Zungenbein dem oberen Rand des IV. Halswirbels, der obere Rand des Schildknorpels der Grenze zwischen dem IV.—V. Halswirbel, der untere Rand des Ringknorpels der Grenze zwischen dem VI.—VII. Halswirbel entspricht. Der Kehlkopf ist somit in der Höhe des V. und VI. Halswirbels gelegen. Hinter dem Kehlkopf befindet sich der unterste Theil (die Pars laryngea) des Pharynx, zu beiden Seiten die Carotis communis, welche neben dem hinteren Rande des Schildknorpels nach oben zieht und sich meistens

in der Höhe der Protuberantia laryngea (s. S. 421 oben) in die Carotis ext. und int. theilt. Doch kommt es bei stärkerer Entwicklung der Schilddrüse nicht selten vor, dass die letztere sich zwischen Carotis und Larynx beträchlich nach hinten und oben verlängert, so dass sie den Kehlkopf theilweise seitlich begrenzt. Die beiden hinteren Spitzen der Schilddrüse können sich unter Umständen bis zum oberen Rande des Schildknorpels aufwärts erstrecken. Vorn ist der Kehlkopf zunächst von den unteren Zungenbeinmuskeln bedeckt, welche sämmtlich in das tiefe Blatt der Fascia colli eingelagert sind. Von der letzteren durch wenig lockeres Binde- oder Fettgewebe getrennt, ist alsdann nach aussen das oberflächliche Blatt der Fascia colli und auf dem letzteren wiederum die Haut gelegen. Doch ist der Kehlkopf in der Medianlinie nicht von Muskeln, sondern lediglich von den eben genannten Fascienblättern und der Haut bedeckt. Als chirurgisch wichtig ist noch die unmittelbar vor dem Lig. crico-thyreoideum medium gelegene A. crico-thyreoidea (s. S. 353) zu nennen.

Beim Verschieben des Kehlkopfes gegen die Wirbelsäule fühlt man normaler Weise ein Reibegeräusch (Crepitation), welches zu der Annahme verleiten kann, dass das Knorpelgerüst gebrochen sei.

a. Die Knorpel des Kehlkopfes.

Die Knorpel, aus welchen sich der Larynx zusammensetzt, heissen folgendermassen:

1. Der Ringknorpel, *Cart. cricoidea*, wird auch als Grundknorpel bezeichnet, weil er für gewöhnlich während der Muskelaction des Kehlkopfes feststeht, während sich die anderen Knorpel gegen ihn bewegen. Dieser Knorpel besteht aus einem hinteren hohen Theil, der Platte, *Lamina*, und einem vorderen niedrigen Theil, dem Bogen, *Arcus*, und hat somit die Form eines Siegelringes, dessen Stein nach hinten gelegen wäre. Die hintere Fläche der Platte zeigt in der Medianlinie eine verticale Leiste, neben welcher sich jederseits eine Grube befindet, die für den Ursprung des M. crico-arytaenoideus post. bestimmt ist. Etwa an der Stelle, wo die Platte anfängt in den Bogen überzugehen, befindet sich an beiden Seitenflächen je eine rundliche Gelenkfacette zur Articulation mit den unteren Hörnern des Schildknorpels. Eine mehr ovale Gelenkfläche liegt jederseits am oberen Rande des Ringknorpels — ebenfalls dort, wo die Platte anfängt, in den Bogen überzugehen. Die beiden letzteren Gelenkflächen sind zur Articulation für die Basis der Giessbeckenknorpel bestimmt.

2. Der Schildknorpel, *Cart. thyreoidea*, wird auch als Spannknorpel bezeichnet, weil durch seine Bewegungen gegen den Ringknorpel die Stimmbänder gespannt und erschlafft werden. Er besteht aus zwei vierseitigen Platten, welche vorn in der Medianlinie derart

mit einander verschmolzen sind, dass sie einen nach hinten offenen Winkel bilden. Sein oberer Rand zeigt in der Medianlinie einen ziemlich tiefen Einschnitt, die *Incisura thyreoidea superior*, eine Stelle, welche beim männlichen Geschlechte etwa in der Mitte des Halses stark hervorspringt und daher auch *Protuberantia laryngea* s. *Pomum Adami* benannt worden ist. Drei seichtere Einschnitte kann man an dem unteren Rande wahrnehmen; von diesen ist die *Inc. thyreoidea inf. medialis* in der Mitte, die beiden *Incc. thyreoideae inff. laterales* zu beiden Seiten gelegen. Der mittlere und die beiden seitlichen Einschnitte sind durch je einen kleinen Vorsprung, den *Processus marginalis*, von einander getrennt. Die äussere Fläche der beiden Schildknorpelplatten zeigt in ihrem hinteren Abschnitt eine schräge Leiste, die *Linea obliqua*, welche dem M. hyo-thyreoideus und sterno-thyreoideus zur Befestigung dient. Dicht vor dem hinteren Rande beider Schildknorpelplatten befindet sich mitunter noch eine zweite, jedoch verticale Leiste, an welche sich der M. constrictor pharyngis inf. ansetzt. Die Linea obliqua und die eben erwähnte verticale Leiste stossen nach oben hin zusammen, indem sie an dieser Stelle einen Höcker, das *Tuberculum thyreoideum*, bilden. Die innere Fläche der beiden Schildknorpelplatten zeigt keinerlei Besonderheiten. Mitunter finden sich an derselben dicht neben der Medianlinie zwei seichte Grübchen, welche der Insertion der wahren Stimmbänder entsprechen. Der hintere Rand der beiden Schildknorpelplatten läuft endlich oben und unten in je einen griffelförmigen Fortsatz aus, das obere Horn, *Cornu superius*, und das untere Horn, *Cornu inferius*. Mittelst der oberen Hörner ist der Kehlkopf am Zungenbein aufgehängt. Die beiden unteren Hörner articuliren mit den erwähnten Gelenkfacetten an den beiden Seiten des Ringknorpels.

3. Der Kehldeckel, *Epiglottis*, hat eine platte, zungenförmige Gestalt. Man unterscheidet an demselben ein breites oberes Ende, die beiden Seitenränder und den nach abwärts gekehrten Stiel, *Radix* s. *Petiolus*, welcher in der Medianlinie an die hintere Fläche des Schildknorpelwinkels angeheftet ist. Der Kehldeckel besitzt ferner an seiner hinteren Fläche eine median gelegene Erhabenheit, den Epiglottiswulst, welcher sich beim Schlusse des Kehldeckels in den Kehlkopfeingang hineinlegen soll. Hauptsächlich an der hinteren Fläche und in der Nähe dieses Wulstes zeigt die Epiglottis eine Anzahl von kleinen Gruben, welche durch Bindegewebe und kleine Schleimdrüsen ausgefüllt werden.

4. Die beiden Giessbeckenknorpel, *Cartt. arytaenoideae*, werden auch als Stellknorpel bezeichnet, weil durch ihre Drehung um eine verticale Axe d. h. also durch ihre verschiedene Stellung die Stimm-

ritze erweitert oder verengert wird. Sie haben die Gestalt von dreikantigen Pyramiden, welche mit ihrer Basis auf den beiden Gelenkflächen am oberen Rande des Ringknorpels aufsitzen. Ihre Längsaxe steht annähernd vertical, doch ist ihre Spitze etwas nach hinten und medianwärts gerichtet. Von den drei Flächen ist die mediale ziemlich eben und mit Schleimhaut bekleidet. Die laterale Fläche, welche bei enger Stimmritze zugleich nach vorn gekehrt ist, erscheint in ihrem oberen Theile convex, in ihrem unteren Theile concav; zwei kleine Wülste (die *Spina sup.* und *Spina inf.* von Henle) pflegen an derselben hervorzuspringen. Die hintere Fläche ist in der Richtung von oben nach unten concav. Die laterale und die hintere Fläche sind fast gänzlich von den Kehlkopfmuskeln bedeckt. Die Kanten sind dem entsprechend als eine vordere, eine hintere mediale und hintere laterale zu unterscheiden. Dort, wo die vordere Kante mit der Basis zusammenstösst, springt der spitze *Processus vocalis* hervor, welcher jederseits dem wahren Stimmband zum Ansatz dient. In ähnlicher Weise ist an der Stelle, wo die laterale Kante die Basis trifft, der stumpfe *Processus muscularis* gelegen, welcher verschiedenen Muskeln zur Insertion dient.

5. Die beiden Santorini'schen Knorpel, auch *Cartt. corniculatae* genannt, haben eine meistens etwas platte, länglich gebogene Form und hängen von den Spitzen der Aryknorpel nach hinten und medianwärts, indem sie am hinteren Ende der Plicaeary-epiglotticae (s. S. 429) durch die Schleimhaut des Kehlkopfs hindurchschimmern.

6. Die Wrisberg'schen Knorpel, auch als *Cartt. cuneiformes* bezeichnet, bilden zwei vertical gestellte, keilförmige oder plattcylindrische Knorpelstreifen, welche jederseits dicht vor den Santorini'schen Knorpeln in den Plicae ary-epiglotticae gelegen sind, wo sie ebenfalls als schwachgelbliche Stellen durch die Schleimhaut hindurchschimmern. Die Wrisberg'schen Knorpel können sehr häufig vollständig fehlen.

7. Die *Cartt. sesamoideae* (Luschka) sind noch unbeständiger wie die vorigen und stellen kleine Knorpelstückchen dar, welche mitunter unweit der Spitze an der lateralen Kante der Giessbeckenknorpel gelegen sind.

In Bezug auf ihre mikroskopische Structur zeigen sich der Schildknorpel, der Ringknorpel und die Hauptmasse der Aryknorpel aus hyalinem Knorpel gebildet. Dagegen bestehen die Epiglottis, die Santorini'schen, Wrisberg'schen und Sesamknorpel sowie der Proc. vocalis und nach Henle mitunter auch die Spitze der Aryknorpel aus elastischer Knorpelsubstanz. Verknöcherungen pflegen in höherem Alter häufig vorzukommen.

b) Die Gelenke und Bänder des Kehlkopfes.

1. Das *Lig. hyo-epiglotticum* bildet eine breite, starke, bandartige Membran, welche sich von der Vorderfläche des Kehldeckels zum oberen Rande des Zungenbeins erstreckt und sich spannt, wenn der Kehldeckel zu stark nach hinten und abwärts gezogen wird.

2. Die *Ligg. glosso-epiglottica* (ein *medium* und zwei *lateralia*) sind keine eigentlichen Bänder, sondern sagittale Schleimhautfalten, welche dicht oberhalb des Lig. hyo-epiglotticum von der Vorderfläche des Kehldeckels zur Zungenwurzel ziehen. Das *Lig. glosso-epiglotticum medium* ist am stärksten entwickelt und wird auch als *Frenulum epiglottidis* bezeichnet. Zwischen ihm und den beiden seitlichen Schleimhautfalten ist jederseits eine Vertiefung, *Vallecula*, gelegen.

3. Das *Lig. thyreo-epiglotticum* befestigt in der Medianlinie den Stiel der Epiglottis an die Innenfläche des Schildknorpels.

4. Zwischen dem Zungenbein und dem Schildknorpel sind drei Bänder gelegen. Das mittlere, *Lig. hyo-thyreoideum medium*, geht von der Inc. thyreoidea sup. nicht zum unteren, sondern zum oberen Rande des Zungenbeins (hinter der hinteren Fläche des letzteren). Doch ist zwischen dem eben genannten Band und der hinteren Zungenbeinfläche ein Schleimbeutel, die *Bursa hyoidea* (*subhyoidea*), eingeschaltet. Das Lig. hyo-thyreoideum medium ist ziemlich breit und besteht fast ganz aus elastischen Fasern, woher sein gelbliches Aussehen rührt. Ausserdem findet sich zwischen den Spitzen der grossen Zungenbeinhörner und der oberen Schildknorpelhörner jederseits das strangförmige Lig. *hyo-thyreoideum laterale*, welches vielfach in der Mitte ein rundliches Knorpelstück, den Weizenknorpel, *Cart. triticea* (*sesamoidea*), einschliesst. Der Zwischenraum zwischen dem Lig. hyo-thyreoideum medium und den beiden Ligg. hyo-thyreoidea lateralia ist durch eine schlaffe Haut, *Membrana hyo-thyreoidea* s. *obturatoria laryngis*, ausgefüllt, welche von der A. und V. laryngea superior sowie dem N. laryngeus sup. durchbohrt ist.

5. Zwischen dem Ringknorpel und dem Schildknorpel ist vorn das *Lig. crico-thyreoideum medium* s. *conicum* gelegen, welches an elastischen Fasern sehr reich ist und nach hinten und oben continuirlich mit den unteren Stimmbändern zusammenhängt. Eine weitere Verbindung zwischen den beiden eben genannten Knorpeln ist jederseits durch ein kleines Gelenk, die *Art. crico-thyreoidea lateralis*, gegeben, welche sich zwischen der Seitenfläche des Ringknorpels und dem unteren Horn des Schildknorpels befindet. Alle Be-

wegungen des Schildknorpels erfolgen um eine transversale Axe, welche diese beiden Gelenke mit einander verbindet, und bestehen bei fixirtem Ringknorpel darin, dass der vordere Theil des Schildknorpels gehoben oder gesenkt wird. Wird der Schildknorpel gehoben, so nähert sich derselbe den Giessbeckenknorpeln, und die Stimmbänder werden schlaff. Wird der Schildknorpel dagegen nach abwärts gezogen, so entfernt er sich von den Giessbeckenknorpeln und die Stimmbänder müssen gespannt werden.

In die Gelenkkapsel der Art. crico-thyreoidea lat. sind drei kleine Verstärkungsbänder eingewebt, welche man als ein vorderes, das *Lig. kerato-cricoideum anterius*, und zwei hintere, das *Lig. kerato-cricoideum posterius sup.* und *inf.* unterschieden hat. Diese kleinen Bänder gestatten die Bewegungen des Schildknorpels um die transversale Axe; wird jedoch der Schildknorpel in anderer Weise bewegt, so spannen sich dieselben entweder einzeln oder zu mehreren, je nachdem diese oder jene Bewegung ausgeführt wird.

6. Die Gelenkverbindung zwischen der Basis der Giessbeckenknorpel und dem oberen Rande des Ringknorpels, *Art. crico-arytaenoidea*, ist durch die Schlaffheit ihrer Kapsel ausgezeichnet. In diesem Gelenk erfolgt die Drehung der Giessbeckenknorpel um eine verticale Axe, welche man sich etwa durch die hintere mediale Kante derselben gelegt denken muss (s. Fig. 21). Bei der Drehung nach lateralwärts werden die Procc. musculares nach hinten gezogen, während sich die Procc. vocales nach lateralwärts bewegen, also von einander entfernen. Wenn sich jedoch die Procc. vocales von einander entfernen, muss sich die Stimmritze erweitern. Umgekehrt müssen sich bei der Drehung nach medianwärts die Procc. musculares nach vorn bewegen, während die Procc. vocales medianwärts zusammenrücken, d. h. sich einander nähern. Wenn sich aber die Procc. vocales einander nähern, wird die Stimmritze verengt.

7. Zwischen den beiden Giessbeckenknorpeln und der Innenfläche des Schildknorpels verlaufen die Stimmbänder, *Ligg. glottidis* s. *thyreo-arytaenoidea*, als sagittale, mit Schleimhaut überzogene Bandstreifen, welche in das Lumen des Kehlkopfes hineinragen. Die unteren oder wahren Stimmbänder, *Ligg. thyreo-arytaenoidea inferiora* (*Ligg. glottidis vera*), verlaufen jederseits vom Proc. vocalis des Giessbecken- zur Innenfläche des Schildknorpels, wo sie sich dicht neben der Medianlinie ansetzen. Die wahren Stimmbänder bestehen gänzlich aus elastischem Gewebe und können durch Anblasen in Schwingungen versetzt werden, welche zur Erzeugung der Stimme dienen. Die oberen oder falschen Stimmbänder, *Ligg. thyreo-arytaenoidea superiora* s. *Ligg. glottidis spuria* (auch als Taschenbänder bezeichnet), entspringen dicht oberhalb des Proc. vocalis von der vorderen Kante der Aryknorpel und ziehen parallel

mit den wahren Stimmbändern zur Innenfläche des Schildknorpels, wo sie sich ebenfalls dicht neben der Medianlinie festsetzen. Die falschen Stimmbänder sind nicht wie die wahren compacte elastische Stränge, sondern bestehen aus elastischen Fasernetzen, in deren Maschen gewöhnliche Bindegewebsfasern und Schleimdrüsen eingelagert sind.

Der zwischen den wahren Stimmbändern gelegene Spalt wird Stimmritze, *Glottis vocalis*, benannt[1]). Im Gegensatz dazu ist der zwischen den Arytaenoidknorpeln gelegene Spalt als Athmungsritze, *Glottis respiratoria*, bezeichnet worden, weil die ausgeathmete Luft durch die letztere auch dann noch entweichen kann, wenn die Stimmritze wie z. B. beim Sprechen oder Singen geschlossen ist, d. h. wenn die Stimmbänder dicht neben einander liegen. Von vielen Autoren wird der ganze zwischen den wahren Stimmbändern und Aryknorpeln gelegene Spalt als Stimmritze bezeichnet und an der letzteren ein vorderer, zwischen den Stimmbändern ge-

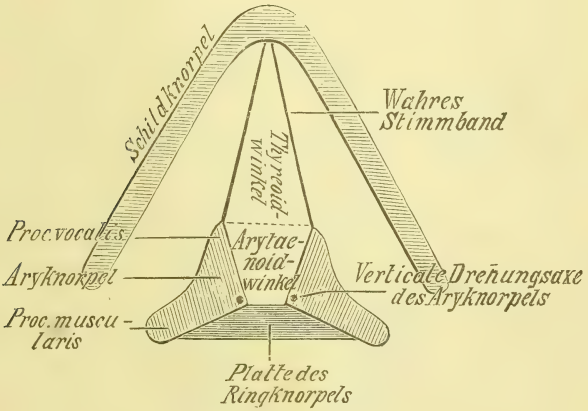

Fig. 21.

Horizontalschnitt durch die wahren Stimmbänder.

legener Theil, der Thyreoidwinkel (die *Glottis vocalis* im engeren Sinne), und ein hinterer, zwischen den Aryknorpeln gelegener Theil, der Arytaenoidwinkel (die *Glottis respiratoria*), unterschieden.

8. Die kleinen *Ligg. ary-corniculata* dienen dazu, die Santorini'schen Knorpel an die Spitzen der Aryknorpel zu befestigen.

9. Die *Lig. jugale* (Luschka) ist ein Yförmiges, also aus drei

[1]) Hyrtl bezeichnet den zwischen den falschen Stimmbändern gelegenen Spalt als falsche Stimmritze, den zwischen den wahren Stimmbändern gelegenen als wahre Stimmritze.

Schenkeln bestehendes Band, welches zwischen dem oberen Rande der Ringknorpelplatte und den Santorini'schen Knorpeln gelegen ist (s. Fig 22). Der Kreuzungspunkt der drei Schenkel ist mit demjenigen Theil der Pharynxschleimhaut verwachsen, welcher die hintere Fläche des Kehlkopfes bekleidet. Da nun die beiden oberen Schenkel dieses Bandes an die Santorini'schen Knorpel (Cartt. corniculatae) befestigt sind, so werden sie von Henle *Ligg. corniculo-pharyngea* benannt. Der untere Schenkel, welcher am oberen Rande der Ringknorpelplatte festsitzt, wird von demselben Autor als *Lig. crico-pharyngeum* bezeichnet. Die Ligg. corniculo-pharyngea müssen sich spannen, wenn die Pharynxschleimhaut wie z. B. beim Schlucken von Speisen zu weit abwärts gezerrt wird. Im Gegensatz dazu würde das Lig. crico-pharyngeum verhindern müssen, dass die Schleimhaut des Schlundes zu weit aufwärts geschoben wird, wie dies z. B. beim Regurgitiren der Speisen geschehen könnte. Das Lig. jugale ist unmittelbar hinter den Mm. arytaenoidei (s. S. 427 und 428) gelegen.

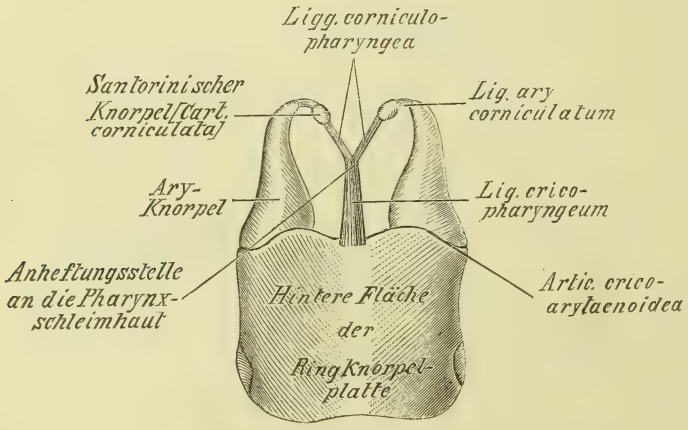

Fig. 22.

Hintere Ansicht der Ring- und Giessbeckenknorpel mit dem Lig. jugale.

10. Das *Lig. crico-tracheale* ist eine bindegewebige Membran, welche den Ringknorpel und den obersten Trachealknorpel mit einander verbindet.

c. Die Muskeln des Kehlkopfes.

1. Der *M. crico-thyreoideus* ist an der Vorderfläche des Kehlkopfes gelegen, wo er jederseits am Bogen des Ringknorpels unweit der Medianlinie entspringt und sich am unteren Rande des

Schildknorpels festsetzt. Henle theilt diesen Muskel in zwei Portionen, den medialen *M. crico-thyreoideus rectus* und den lateralen *M. crico-thyreoideus obliquus*, deren Grenze durch den Proc. marginalis des unteren Schildknorpelrandes gegeben ist.

Function: Der M. crico-thyreoideus zieht den Schildkorpel nach vorn und unten. Dadurch wird der letztere vom Aryknorpel entfernt d. h. die Stimmbänder werden gespannt.

2. Der *M. crico-arytaenoideus posticus* entspringt jederseits aus der Grube, welche an der hinteren Fläche der Ringknorpelplatte gelegen ist, und setzt sich am Proc. muscularis des Giessbeckenknorpels fest. Nicht selten springt dieser Muskel hinter der Art. crico-thyreoidea lat. auf das untere Horn des Schildknorpels über und man hat alsdann den letzteren Theil seiner Fasern als *M. kerato-cricoideus* bezeichnet.

Function: Er zieht den Proc. muscularis nach hinten — eine Bewegung, durch welche zugleich (s. Fig. 21) der Proc. vocalis lateralwärts gedreht und die Stimmritze erweitert wird[1]).

3. Der *M. crico-arytaenoideus lateralis* entspringt vom oberen Rande des Ringknorpelbogens und zieht in etwas schräger Richtung nach hinten zum Proc. muscularis, wo er sich festsetzt.

Function: Er zieht den Proc. muscularis nach vorn — eine Bewegung, durch welche zugleich der Proc. vocalis nach medianwärts gedreht und die Stimmritze verengert wird.

4. Der *M. arytaenoideus* (*transversus*) ist unpaar und verläuft zwischen den hinteren concaven Flächen der beiden Giessbeckenknorpel.

Function: Der Muskel nähert die beiden Aryknorpel, so dass der Arytaenoidwinkel (die Glottis respiratoria) verschlossen wird. Der letztere ist nämlich für gewöhnlich offen, so dass beim Sprechen oder Singen die Athemluft durch denselben entweichen kann. Doch kann auch ein vollständiger Verschluss des Arytaenoidwinkels, wie z. B. beim Husten oder Räuspern, stattfinden. Hierbei wird erst tief inspirirt, alsdann die Stimmritze fest verschlossen und hierauf die eingeathmete Luft aus dem Thorax-Raum durch eine starke Exspiration herausbefördert, welche den Verschluss der Stimmritze sprengt. Uebrigens kann dieser Muskel den Arytaenoidwinkel nur dann vollständig schliessen,

---

[1]) Es ist zu beachten, dass die Erweiterung und Verengerung der Stimmritze völlig unabhängig von der Spannung und Erschlaffung der Stimmbänder ist. Bei enger Stimmritze können die Stimmbänder ebensowohl als zwei schlaffe, wellig verlaufende wie als zwei gespannte, gradlinige Saiten neben einander liegen. Ebenso kann die erweiterte Stimmritze bald von schlaffen, bald von gespannten Stimmbändern begrenzt sein.

wenn zu gleicher Zeit die Procc. vocales durch den M. crico-arytaenoideus lat. einander genähert werden.

5. Die *Mm. ary-epiglottici* (*Mm. arytaenoidei obliqui*) liegen zum Theil hinter dem vorigen und sind zwei sich kreuzende kleine Muskeln, von denen jeder einzelne vom Proc. muscularis des einen Giessbeckenknorpels entspringt und sich hierauf über die Spitze des anderen Giessbeckenknorpels hinweg in der Plica ary-epiglottica bis zum Kehldeckel fortsetzt. Da ausserdem sehr häufig ein Theil der Fasern dieses Muskels nach abwärts zieht und sich am Winkel des Schildknorpels ansetzt, so ist derselbe von Henle als *M. thyreo-ary-epiglotticus* bezeichnet worden.

Function: Henle hat diese beiden Muskeln als eine Art von Constrictor des Kehlkopfeinganges aufgefasst. Wenngleich Hyrtl diese Wirkung der Mm. ary-epiglottici unter Bezugnahme auf ihre schwache Entwicklung leugnet, so dürfte sie doch nicht ganz in Abrede zu stellen sein. Auch die Epiglottis könnte durch dieselben nach unten und abwärts gezogen werden.

6. Der M. *thyreo-epiglotticus* (unbeständig) entspringt unweit der Medianlinie von der Innenfläche des Schildknorpels und zieht zur Epiglottis und Plica ary-epiglottica in die Höhe, welche er bei seiner Contraction abwärts ziehen müsste. Nach Gegenbaur sollen seine Fasern häufig den folgenden Muskel kreuzen und durchflechten.

7. Der *M. thyreo-arytaenoideus* bildet eine Muskelmasse, welche jederseits lateral von den wahren Stimmbändern gelegen ist und ebenso wie die letzteren einen im Wesentlichen sagittalen Faserverlauf zeigt. Man kann ihn in eine laterale und eine mediale Portion, den *M. thyreo-arytaenoideus externus* und *internus*, zerlegen.

Der *M. thyreo-arytaenoideus ext.* entspringt unweit der Medianlinie von der Innenfläche des Schildknorpels und setzt sich an der lateralen Kante und dem Proc. muscularis des Giessbeckenknorpels fest. Seine Function muss einerseits darin bestehen, die Procc. musculares nach vorn zu ziehen und die Procc. vocales einander zu nähern, d. h. die Stimmritze zu verengern. Da jedoch andererseits bei seiner Contraction auch der Schildknorpel an die Aryknorpel herangezogen wird, so müssen zu gleicher Zeit die Stimmbänder erschlaffen. Wenn indessen während der Contraction des M. thyreo-arytaenoideus ext. der Proc. muscularis durch den M. crico-arytaenoideus post. nach hinten gezogen wird, so kann keine Verengerung der Stimmritze, sondern nur eine Erschlaffung der Stimmbänder eintreten (s. Fig. 21).

Der *M. thyreo-arytaenoideus int.* (Merkel) ist ein dreikantig prismatischer Muskel, welcher das wahre Stimmband völlig ausfüllt und mit dem vorigen Muskel vielfach so verwachsen ist, dass sie nur künst-

lich getrennt werden können. Die Fasern dieses Muskels entspringen von der Innenfläche des Schildknorpels (medial von dem vorigen) und inseriren sich am Proc. vocalis und der angrenzenden lateralen Fläche des Aryknorpels. Von denjenigen Fasern, welche in unmittelbarer Nähe des Stimmbandes verlaufen, soll sich ausserdem nach Ludwig ein Theil direct an das letztere festsetzen — was allerdings von Luschka bestritten wird. Die Function dieses Muskels ist folgendermassen zu definiren: Mittelst des grössten Theiles seiner Fasern müsste derselbe auf das ganze Stimmband einen erschlaffenden Einfluss ausüben. Diejenigen Fasern, welche sich am Stimmband selbst festsetzen, würden bei ihrer Contraction den einen Theil des letzteren spannen, den anderen erschlaffen. Da nun von zwei gleich stark gespannten Saiten die kürzere immer den höheren Ton giebt, so scheint es (wenigstens nach der Ludwig'schen Theorie), als ob diese Fasern von ganz besonderer Wichtigkeit für die Erzeugung der höchsten Töne sind.

8. Auch in der Substanz der falschen Stimmbänder sollen nach Ruedinger quergestreifte Muskelfasern (der sogen. Taschenbandmuskel) gelegen sein. Diese Fasern verlaufen zum Theil sagittal und würden somit das falsche Stimmband erschlaffen, zum Theil sind dieselben frontal in mehr schiefer oder verticaler Richtung gelegen, so dass sie bei ihrer Contraction die falsche Stimmritze erweitern müssten. Hierdurch könnten sie auf die Phonation und den Klang der Stimme Einfluss haben.

d. Die Schleimhaut, Gefässe und Nerven des Kehlkopfes.

Die Schleimhaut des Kehlkopfes begrenzt den Kehlkopfeingang auf beiden Seiten in Form von zwei sagittal verlaufenden Falten, den *Plicae ary-epiglotticae*, welche sich von den Seitenrändern der Epiglottis zu den vorderen Kanten der Giessbeckenknorpel erstrecken. Zwischen der Plica ary-epiglottica und der Schildknorpelplatte bildet die Schleimhaut dagegen jederseits eine tiefe Bucht, *Sinus piriformis*, welche indessen als ein Theil des Pharynx betrachtet werden muss (s. ebendaselbst), da sie dem Speisebrei beim Schlucken hauptsächlich zur Passage dient. Auch an der Innenfläche des Kehlkopfes ist jederseits zwischen dem wahren und dem falschen Stimmbande eine tiefe Schleimhautbucht, die Morgagni'sche Tasche, *Ventriculus laryngis* s. *Morgagni*, gelegen, welche sich übrigens in Form eines Blindsacks lateral von dem falschen Stimmbande noch ein beträchtliches Stück nach oben erstreckt. In seltenen Fällen kann dieser Blindsack sogar bis an die Zungenschleimhaut reichen. Die Schleimhaut des Kehlkopfes ist an die hintere Fläche der Epiglottis und an die mediale

Fläche der Aryknorpel fest und unverschieblich angeheftet. Auch mit dem freien Rande der wahren Stimmbänder ist sie ziemlich fest verbunden, während sie an allen anderen Theilen des Kehlkopfes ihrer Unterlage mehr oder weniger verschieblich aufliegt.

In Bezug auf die mikroskopische Structur der Kehlkopfschleimhaut ist zu sagen, dass die letztere vom Kehlkopfeingang nach abwärts von einem geschichteten Flimmerepithel überzogen ist, dessen Bewegung nach der Mundhöhle gerichtet ist. Eine Ausnahme hiervon machen die wahren Stimmbänder, welche an ihrer Oberfläche ein geschichtetes Plattenepithel besitzen, da das zarte Flimmerepithel den zahlreichen mechanischen Insulten nicht widerstehen würde, welchen die Stimmbänder ausgesetzt sind. Aus demselben Grunde ist auch die vordere und hintere Fläche der Epiglottis mit Pflasterepithel versehen.[1]) Uebrigens kann das Pflasterepithel der Mundhöhle sich auch noch ein kurzes Stück durch den Kehlkopfeingang ins Vestibulum laryngis abwärts erstrecken. In das Epithel der wahren Stimmbänder sind auch Geschmacksorgane, die sogen. Schmeckbecher (Näheres s. bei der Mundhöhle) eingelagert. Das Substrat, auf welchem dies Epithel aufsitzt, ist an der Vorderfläche der Epiglottis und den wahren Stimmbändern mit Papillen versehen und zeigt an Querschnitten dicht unter dem Epithel einen hellen Saum, welchen man auf das Vorhandensein einer glashellen (allerdings nicht isolirbaren) Basalmembran zurückführt. Im Uebrigen besteht das Substrat aus gewöhnlichem fibrillärem Bindegewebe mit zahlreichen elastischen Fasernetzen, welche um so dichter und mächtiger auftreten, je weiter man von innen nach aussen (also in die Tiefe) dringt.

Die Drüsen des Kehlkopfes sind acinöse Schleimdrüsen, deren Mündungen als nadelstichförmige Oeffnungen mit blossem Auge sichtbar sind Vereinzelt kommen dieselben an der ganzen Innenfläche des Kehlkopfes vor und scheinen nur am Rande der wahren Stimmbänder zu fehlen. In grösseren Anhäufungen finden sie sich in der Gegend des Epiglottiswulstes, um die Wrisberg'schen Knorpel, an den falschen Stimmbändern, in den Morgagni'schen Taschen und im Arytaenoidwinkel vor. Lymphfollikel scheinen in der Kehlkopfschleimhaut nur ausnahmsweise vorzukommen.

Die Nerven des Kehlkopfes werden vom *N. laryngeus sup.* und *inf.* des *N. vagus* geliefert und bilden in der Schleimhaut zahlreiche Verzweigungen, in deren Verlauf nach Remak Ganglienzellen eingestreut sind. Der *N. laryngeus sup.* (s. S. 304) versorgt mittelst des *R. in-*

[1]) Beim Neugeborenen soll die hintere Epiglottisfläche noch mit Flimmerepithel bekleidet sein (s. Henle Eingeweidelehre p. 274.)

ternus die Kehlkopfschleimhaut, mittelst des *R. externus* den M. crico-thyreoideus. Alle übrigen Kehlkopfmuskeln werden vom *N. laryngeus inf.* innervirt (Näheres s. S. 305.)

Die Arterien des Kehlkopfs werden von der *A. laryngea sup.* und *crico-thyreoidea* (aus der Thyreoidea sup.) und von der *A. laryngea inf.* (aus der Thyreoidea inf.) geliefert. Die *A. laryngea sup.* dringt durch die Membrana hyo-thyreoidea (selten durch die Schildknorpelplatte) in das Innere des Kehlkopfs hinein, wo sie den *R. epiglotticus* abgiebt, welcher zur Seite des Kehldeckels senkrecht in die Höhe steigt. Hierauf zieht sie unter der Schleimhaut des Sinus piriformis bis zum unteren Schildknorpelrande abwärts und geht hier mit den beiden folgenden Arterien Anastomosen ein. Die *A. crico-thyreoidea* ist dicht vor dem Lig. crico-thyreoideum gelegen und anastomosirt mit der gleichnamigen Arterie der anderen Seite. Die *A. laryngea inf.* ist ein schwaches Aestchen, welches mit dem N. laryngeus inf. hinter der Articulatio crico-thyreoidea lateralis aufwärts zieht.

Die Venen des Kehlkopfs begleiten im Allgemeinen die gleichnamigen Arterien und hängen sämmtlich unter einander zusammen. Doch ist der Kehlkopf an seiner vorderen und hinteren Fläche ausserdem mit dichten Venengeflechten versehen. Nach oben hängen die Kehlkopfvenen mit den Venen am Rücken der Zungenwurzel, nach unten mit einem Venenkranz zusammen, welcher den Anfangstheil der Trachea völlig umgiebt (*Circulus venosus trachealis* von Luschka). Dieser Venenkranz steht wiederum mit den zahlreichen Venengeflechten der Schilddrüse in Zusammenhang.

Die Lymphgefässe aus dem oberhalb der wahren Stimmbänder gelegenen Theil des Kehlkopfs ziehen zu einer Lymphdrüse hin, welche in der Nähe der Membrana hyo-thyreoidea neben den grossen Halsgefässen gelegen ist. Die Lymphgefässe aus dem unteren Theil des Kehlkopfs münden in die zur Seite der Luftröhre gelegenen tiefen Halsdrüsen ein.

II. Trachea und Bronchien.

Die Luftröhre, *Trachea*, bildet die Fortsetzung des Kehlkopfes nach abwärts und entsteht aus dem letzteren etwa an der Grenze zwischen dem VI—VII. Halswirbel. Von hier aus zieht sie in der Medianlinie bis in die Brusthöhle hinein und theilt sich in der Höhe des IV. Brustwirbels[1]) in die beiden Luftröhrenäste, den *Bronchus dexter* und *sinister*, welche sich alsdann zu den Lungen begeben. Die

[1]) Die Strecke zwischen dem Zungenbein und der Theilungsstelle der Trachea ist also zwischen dem IV. Hals- und IV. Brustwirbel gelegen.

Trachea besitzt als Stütze eine Anzahl von hufeisenförmigen Knorpelringen, deren Enden nach hinten gekehrt sind und deren Verbindung durch feste Bandstreifen gegeben ist, welche an der Aussenfläche der Knorpel continuirlich miteinander zusammenhängen. Der Bandstreifen zwischen dem Ringknorpel und dem obersten Trachealring wird auch besonders als *Lig. crico-tracheale* bezeichnet. Zwischen den hinteren Enden der Knorpelringe sind quer verlaufende glatte Muskelfasern ausgespannt und die Wand ist hier in Folge dessen nachgiebiger und schlaffer.

Was die Lage der Trachea anbetrifft, so verläuft dicht hinter derselben der Oesophagus, welcher den hinteren musculösen Theil der Trachea ein wenig in das Lumen der letzteren nach vorn vorzuwölben pflegt. Doch ist zu beachten, dass die Speiseröhre schon am Halse hinter der Trachea ein wenig nach links hervorragt, so dass sie weiter abwärts hinter den linken Bronchus zu liegen kommt. Vor dem oberen Theil der Trachea (meistens zwischen dem II—V. Trachealring) ist der Isthmus der Schilddrüse gelegen, welcher sich allerdings auch erheblich weiter nach oben oder nach unten erstrecken kann, wenn dies Organ vergrössert ist. Gar nicht selten (vielleicht bei jedem zwölften Menschen) wächst der obere Rand des Isthmus in eine schmale Verlängerung, den *Proc. pyramidalis*, aus, welcher bei dem oberen Luftröhrenschnitt unter das Messer gerathen kann. Zwischen dem Brustbein und der Schildrüse ist bei Kindern vor der Trachea die Thymusdrüse anzutreffen, welche wiederum beim unteren Luftröhrenschnitt abwärts gedrängt werden muss, wenn man Platz zum Operiren erhalten will. Vor der Schild- und Thymusdrüse sind noch ähnlich wie beim Kehlkopf die unteren Zungenbeinmuskeln und die Fascien des Halses gelegen. In der seitlichen Rinne zwischen dem Oesophagus und der Luftröhre zieht der N. laryngeus inf. aufwärts. Es bliebe noch zu bemerken, dass vor dem untersten, in der Brusthöhle befindlichen Theil der Trachea (dicht oberhalb der Bifurcationsstelle) die V. anonyma sin. und die A. anonyma vorüberziehen. Die Theilungstelle selbst ist hinter dem Aortenbogen gelegen.

Die Schleimhaut der Trachea besteht ebenso wie die des Kehlkopfes: 1) aus einem geschichteten Flimmerepithelium, 2) aus einer glashellen Basalmembran, und 3) aus einem bindegewebigen Substrat, in welches starke elastische Fasernetze eingelagert sind, die man schon mit blossem Auge an der Innenfläche gelblich durchschimmern sieht. An der Innenfläche sind ferner als punktförmige Oeffnungen die Mündungen von acinösen Schleimdrüsen sichtbar, welche am zahlreichsten in den Zwischenräumen zwischen je zwei Knorpelringen und an dem hinteren musculösen Theil der Trachea auftreten. Hier

sind sie zum kleineren Theil zwischen den glatten Muskelfasern, zum grösseren Theil an der inneren und äusseren Fläche der letzteren gelegen.

Die Blutgefässe der Trachea stammen hauptsächlich aus der *A.* und *V. thyreoidea inf.*, nahe der Bifurcationsstelle auch aus den *Aa. bronchiales*, die Nerven vom Stamm des *N. vagus* und dem *N. laryngeus inf.* Die Lymphgefässe senken sich in die untersten tiefen Hals- und die obersten Bronchialdrüsen ein.

Von den beiden Luftröhrenästen, *Bronchi*, spaltet sich am Lungenhilus der rechte in drei, der linke in zwei Zweige, welche in die betreffenden Lungenlappen eindringen. Der rechte Bronchus ist nur halb so lang, dafür aber etwas weiter und höher gelegen als der linke. Auf dem rechten reitet die V. azygos, auf dem linken der Aortenbogen. Ueber das Lageverhältniss der Bronchien zu den ebenfalls am Lungenhilus eintretenden Aa. und Vv. pulmonales ist bei der Lunge nachzusehen.

III. Die Lungen.

Die Lungen, *Pulmones*, stellen zwei unvollständig kegelförmige Organe dar, welche den Austausch der Blutgase mit der atmosphaerischen Luft, d. h. die Aufnahme des Sauerstoffs und die Ausscheidung der Kohlensäure vermitteln. An jeder Lunge unterscheidet man eine concave untere Fläche, welche auf dem Zwerchfell ruht, eine convexe äussere Fläche, welche der Thoraxwand anliegt, und eine concave innere Fläche, welche an den Mittelfellraum, das Mediastinum, angrenzt. Ausserdem unterscheidet man an jeder Lunge einen scharfen unteren, einen scharfen vorderen, einen stumpfen hinteren Rand und die kuppelförmig gewölbte Spitze, *Apex pulmonis*.

Die vorderen Ränder der linken und rechten Lunge laufen ziemlich vertical nach abwärts: beide sind dicht neben dem linken Sternalrande gelegen. Doch ist zu bemerken, dass der unterste Theil des vorderen Randes der linken Lunge (s. Fig. 23a S. 442) einen nach rechts concaven Ausschnitt, die *Incisura cardiaca*, bildet, welche sich vom IV. linken Sterno-costalgelenk bogenförmig bis zur VI. Rippe erstreckt. Am Herzen entspricht diesem Ausschnitt ein Theil der Vorderfläche des rechten Ventrikels (s. auch S. 335). Die scharfen unteren Ränder schieben sich jederseits zwischen das Zwerchfell und die Thoraxwand ein.[1]) Die stumpfen hinteren Ränder liegen in den sogen. Sulci

[1]) Bei dieser ganzen Betrachtung ist selbstverständlicherweise die Pleura ausser Acht gelassen, welche die Lunge wie ein Sack umhüllt und sie demgemäss von ihren Nachbarorganen scheidet.

pulmonales zu beiden Seiten der Wirbelsäule: sie entsprechen in ihrer Lage etwa den Rippenköpfchen. Die Lungenspitzen endlich lehnen sich hinten an die beiden ersten Rippen an, überragen jedoch vorn die I. Rippe und das Schlüsselbein um ein Beträchtliches: sie sind lateral von den Mm. scaleni, vorn und medial von der A. und V. subclavia, ganz oben von den untersten Strängen des Plexus brachialis bedeckt. Der Verlauf der A. subclavia ist sogar jederseits an der Lungenspitze durch eine transversale seichte Furche markirt. Am hinteren Theil der medialen Lungenfläche zieht ferner dicht hinter dem Lungenhilus (s. die folg. Seite) eine verticale Furche nach abwärts, welche linkerseits von der Aorta descendens, rechterseits von der V. azygos herrührt.

Die Lungen werden durch Einschnitte, *Incisurae interlobulares* (richtiger *interlobares*), in eine Anzahl von Lappen getheilt. Die linke Lunge besitzt nur einen tiefen Einschnitt, welcher schräg von hinten und oben nach vorn und unten verläuft: demgemäss kann man an derselben einen Oberlappen, *Lobus superior*, und einen Unterlappen, *Lobus inferior*, unterscheiden. Der vorderste unterste Theil des linken Oberlappens bekommt durch die Inc. cardiaca ein mehr zungenförmiges Aussehen und ist deswegen auch als *Lobus lingualis* bezeichnet worden. Die rechte Lunge zeigt zunächst einen tiefen schrägen Einschnitt, welcher einen ganz ähnlichen Verlauf wie auf der linken Seite nimmt. Etwa von der Mitte dieses schrägen Einschnittes zweigt sich jedoch ein zweiter Einschnitt von geringerer Tiefe ab, welcher in nahezu horizontaler Richtung nach vorn verläuft. Die rechte Lunge besitzt folglich drei Lappen, welche man als Oberlappen, *Lobus superior*, als Mittellappen, *Lobus medius*, und als Unterlappen, *Lobus inferior*, unterscheidet. Der Mittellappen ist nur sehr klein und ganz nach vorn gelegen, sodass es den Eindruck macht, als wäre derselbe nur ein kleineres abgetrenntes Stück des rechten Oberlappens. Obwohl aber der rechte Ober- und Mittellappen zusammen ebenso gross sind wie der linke Oberlappen, wäre es doch falsch, den letzteren als ein Analogon der beiden ersteren zu betrachten — eine Annahme, welche durch die weiter unten zu erörternden Untersuchungen von Aeby widerlegt ist.

Betrachtet man nun die Lungenoberfläche näher, so findet man überall ein System von feinen Linien, durch welche eine Anzahl von unregelmässig polygonalen Feldern (*Insulae pulmonales*) begrenzt werden. Diese Felder entsprechen Abschnitten der Lungensubstanz, welche als Lungenläppchen, *Lobuli pulmonales*, bezeichnet werden und durch fibrilläres Bindegewebe von einander getrennt sind. Sehr häufig pflegt sich bei Erwachsenen zwischen den einzelnen Lobuli ein schwarzer Farbstoff, das sogen. Lungenpigment, abzulagern, so dass ihre Grenzen sehr deutlich erkennbar werden. Indessen kann sich das Pigment auch

über die ganze Oberfläche der Lungen ausbreiten, und zwar soll sich dasselbe nach Virchow hauptsächlich an den nachgiebigen, den Intercostalräumen entsprechenden Partien der Lunge ansammeln, während den Rippen hellere, pigmentarme Streifen entsprechen. Von Huschke und Henle wird allerdings grade das Gegentheil behauptet. Nicht minder verschieden sind die Ansichten über die Beschaffenheit des Lungenpigmentes: während die meisten Autoren alles Pigment an normalen Lungen für eingeathmeten Kohlenstaub ansehen, halten andere, wie z. B. Henle, an der Möglichkeit fest, dass der schwarze Farbstoff wenigstens theilweise von der Lunge selbst gebildet werde. Sicher ist, dass bei Thieren, welche immer im Freien gelebt haben, und beim neugeborenen Menschen kein Pigment an der Lungenoberfläche sichtbar ist. Im Uebrigen hat die letztere ein spiegelndes, glattes, glänzendes Aussehen, welches sie ihrem Pleuraüberzug verdankt. Trübungen oder Rauhigkeiten an dem letzteren deuten immer auf frische oder abgelaufene Krankheitsprocesse hin. Sind die Lungen aufgeblasen, so sieht man an der Oberfläche derselben eine Anzahl von sehr kleinen, mit Luft gefüllten Bläschen, die *Vesiculae aëreae*, von denen jedes einer Lungenalveole entspricht.

An der medialen Fläche der Lungen findet sich der sogen. *Hilus pulmonis*, d. h. eine birnförmige, mit dem spitzen Ende abwärts gelegene Stelle, an welcher die Bronchien nebst den Aa. und Vv. bronchiales, die Lungenarterien und die Lungenvenen ein treten. In Begleitung der eben genannten Organe dringen hier auch Nerven und Lymphgefässe in die Lunge ein. Alle diese Organe zusammen bilden einen dicken Strang, die Lungenwurzel, *Radix pulmonis*, an welchem die Lunge wie an einem Stiele hängt. Auf der linken Lungenwurzel reitet der Aortenbogen, auf der rechten die V. azygos. Der Höhe nach nimmt der Hilus etwa die unteren zwei Drittel der medialen Lungenfläche ein. Die Lage der am Hilus ein- und austretenden Organe ist eine derartige, dass jederseits am meisten nach vorn die Lungenvenen, etwas weiter rückwärts die Lungenarterie, endlich am meisten nach hinten der Bronchus gelegen ist. Doch ist dabei zu beachten, dass rechts der Bronchus, links die Lungenarterie am höchsten liegt, während die Lungenvenen beiderseits die tiefste Stelle des Hilus einnehmen.

Nachdem nun die beiden aus der Theilung der Trachea hervorgegangenen Bronchi am Hilus angelangt sind, theilt sich ein jeder in zwei gleiche Aeste, von denen sich der untere Ast der rechten Seite sehr bald wieder in zwei Aeste spaltet. Die auf diese Weise entstandenen beiden linken und drei rechten Bronchien ziehen in die entsprechenden Lungenlappen hinein. Wichtig ist das Lageverhältniss

dieser Aeste zur Lungenarterie — ein Punkt, auf welchen zuerst Aeby aufmerksam gemacht hat. Die Lungenarterie ist nämlich auf der rechten Seite unter dem oberen und über den beiden unteren Bronchialästen, linkerseits über beiden Bronchialästen gelegen, so dass also rechts ein „eparterieller" und zwei „hyparterielle" Bronchien in die Lungensubstanz eintreten, während sich links nur zwei „hyparterielle" Bronchien vorfinden. Hieraus — und aus anderen Gründen — zieht Aeby den Schluss, dass sich: 1) der linke und der rechte Unterlappen, 2) der linke Oberlappen und der rechte Mittellappen entsprechen, während ein Analogon des rechten Oberlappens an der linken Lunge nicht existirt. Die hyparteriellen Bronchien bilden an beiden Lungen dorsale und ventrale Aeste, d. h. Aeste, welche nach vorn und nach hinten in die Lungensubstanz ausstrahlen. Indem sich diese Aeste hierauf dichotomisch (seltener trichotomisch) weitertheilen, nehmen sie an Kaliber mehr und mehr ab, bis sie schliesslich nur 1,0—1,5 mm im Durchmesser halten. Diese kleinsten Bronchialverzweigungen, welche man als Endbronchien, *Bronchioli*, bezeichnet hat, gehen nun in die Alveolargänge (F. E. Schultze) über, d. h. sackartige Gänge, deren Wand vollständig von kleinen Ausbuchtungen, den Lungenzellen, *Alveoli*, besetzt ist. Uebrigens zeigt schon der unterste Abschnitt eines jeden Bronchiolus an seiner Wand zahlreiche Lungenalveolen und wird deshalb im Bereich der letzteren von Koelliker als *Bronchiolus respiratorius* bezeichnet. Sämmtliche Alveolargänge, welche aus einem Bronchiolus hervorgehen, setzen je ein Lungenläppchen, *Lobulus pulmonis*, zusammen. Dass die Grenzen der Lobuli an der Lungenoberfläche den Insulae pulmonales entsprechen, ist bereits erwähnt worden. Da sich die Alveolargänge vom Bronchiolus an trichterförmig

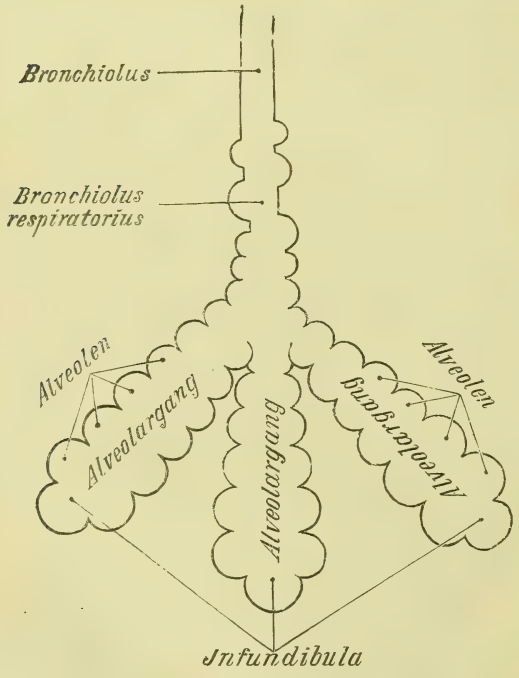

Fig. 23.

erweitern, so haben viele Autoren die blinden Enden derselben nach dem Vorgange von Rossignol *Infundibula* benannt. Auch hat man die Ausbuchtungen der Infundibula als terminale, die der Seitenwände als parietale Alveolen bezeichnet.

Was die mikroskopische Structur der Bronchien und des Lungenparenchyms anbetrifft, so ist zunächst betreffs der Bronchien zu bemerken, dass dieselben ebenso wie die Trachea mit einer durch feine Längsfalten ausgezeichneten Schleimhaut ausgekleidet sind, welche (von innen nach aussen gerechnet) aus einem geschichteten Flimmerepithel, einer homogenen Basalmembran und einem von elastischen Fasern reichlich durchsetzten bindegewebigen Substrat besteht. In dem letzteren finden sich normaler Weise spärlichere oder reichlichere Anhäufungen von Leukocyten vor. Die Schleimhaut enthält in ihrer tieferen (vielfach als Submucosa bezeichneten) Schicht acinöse Drüsen, welche mitunter sogar die Muskelschicht durchsetzen. Nach aussen von der Schleimhaut ist nämlich als Fortsetzung der glatten Musculatur der Trachea eine circuläre Schicht von glatten Muskelfasern gelegen, welche sich bis in die Bronchiolen abwärts erstreckt und sich nach Rindfleisch am Ende der letzteren zu einem ringförmigen Sphincter verdicken soll[1]). Nach Koelliker sollen sogar einzelne schleifenförmige Faserzüge auf die Wand der Alveolargänge übergehen und auch um den Eingang zu jeder Alveole eine Art von circulärem Schliessmuskel bilden. Nach aussen von der Ringmuskelschicht ist endlich an den gröberen Bronchien überall eine Art von bindegewebiger Adventitia gelegen, in welche unregelmässig gestaltete Knorpelstücke eingebettet sind. Knorpelstücke und Drüsen fehlen jedoch in der Wand der Bronchiolen, welche somit lediglich aus der Schleimhaut und der Ringmuskelschicht zusammengesetzt sind. Das Flimmerepithel bildet hier nur eine einfache niedrige Lage und geht schon in den Bronchioli respiratorii in das sogen. respiratorische Epithel über, welches weiterhin auch die Alveolen austapeziert. Dieses respiratorische Epithel besteht nach Koelliker hauptsächlich aus grossen, hellen, kernlosen Platten, zwischen denen kleinere, kernhaltige und noch Protoplasma führende Zellen einzeln oder in Gruppen eingestreut sind. Welche Bedeutung die letzteren haben, weiss man nicht genau, doch lässt sich vermuthen, dass aus ihnen durch Proliferation die hellen Zellplatten hervorgehen. Beim Neugeborenen scheint übrigens das ganze Lungenepithel kernhaltig zu sein. Abgesehen von dem respiratorischen

[1]) Denkt man sich die Sphincteren sämmtlicher Bronchioli contrahirt, so muss dadurch dem Eindringen der Respirationsluft in die Lungen ein erheblicher Widerstand erwachsen, welcher (je nach dem Grade der Contraction) zu grösserer oder geringerer Athemnoth führen kann.

Epithel besteht die Wand der Alveolen aus einer (nur an einzelnen Stellen undeutlich faserigen) homogenen Grundsubstanz, in welche (abgesehen von einem dichten Capillarnetz) vereinzelte Bindegewebszellen und ein starkes Netzwerk von elastischen Fasern eingelagert sind. Um den Eingang zu einer jeden Alveole findet sich ein vollständiger elastischer Ring vor. Dem Vorhandensein dieser elastischen Elemente in den Alveolenwänden verdankt die Lunge die Eigenschaft, dass sie sich nach dem Aufblasen wieder zusammenzieht und die eingeblasene Luft heraustreibt. Gewöhnliches fibrilläres Bindegewebe findet sich in der Lunge nur in der Umgebung der Bronchien und ihrer Begleitgefässe (peribronchiales Bindegewebe), zwischen den Lobuli (interstitielles Bindegewebe), und unter der Pleura (subpleurales Bindegewebe) vor. Dagegen muss betont werden, dass im Uebrigen abweichend von dem in Fig. 23 dargestellten Schema die Wände sämmtlicher zu einem Lobulus gehörigen, benachbarten Alveolen völlig mit einander verschmolzen sind, so dass ein Querschnitt eines Lungenläppchens ein durchaus schwammiges Aussehen darbietet.

An den Blutgefässen der Lunge hat man sogenannte *Vasa publica* und *Vasa privata* zu unterscheiden. Die Verzweigungen der *Aa.* und *Vv. pulmonales* (s. S. 347 und S. 393) folgen den Bronchien und lösen sich zuletzt in der Wand der Alveolen in ein engmaschiges Capillarnetz auf, welches vielfach schlingenförmig in das Lumen der Alveolen hineinragt. Die Kerne des respiratorischen Epithels, das diesem Capillarnetz unmittelbar aufliegt, sind hierbei stets in den Maschen zwischen den Blutgefässen gelegen, so dass sie die Capillarwand niemals verdecken. Da nun in diesen Capillaren der Gasaustausch, d. h. die Sauerstoffaufnahme und Kohlensäureabgabe des Blutes erfolgt, welches weiterhin in oxydirtem Zustande durch die Vv. pulmonales zum Herzen und hierauf in den ganzen Körper gelangt, so sind die Pulmonalgefässe als Vasa publica bezeichnet worden. Die *Aa.* und *Vv. bronchiales* dagegen (s. S. 349 und 399) ziehen zwar auch in Begleitung der Bronchien in das Innere der Lunge hinein, verästeln sich jedoch hauptsächlich in dem peribronchialen, interlobulären und subpleuralen Bindegewebe, indem sie zugleich die Wand der Bronchien und die Lungenpleura versorgen. Ihr Blut dient also nur zur Ernährung von Lungentheilen, und somit können sie als Vasa privata der Lunge bezeichnet werden. Indessen ist zu betonen, dass die Capillargebiete der Pulmonal- und Bronchialgefässe überall dort continuirlich mit einander zusammenhängen, wo sie an einander stossen. Man kann in Folge dessen durch eine Injection der Aa. bronchiales stets die Capillaren der Alveolen füllen (Hyrtl). Auch sollen zwischen den gröberen Zweigen beider Gefässarten Anastomosen stattfinden, so dass

eine strenge Scheidung zwischen den Vasa privata und publica der Lunge nur einen schematischen Werth hat.

Die Lymphgefässe der Lunge sind unter dem Pleuraüberzuge und in dem interstitiellen Bindegewebe gelegen. Sie ziehen zum Theil längs der Lungenoberfläche, zum Theil längs der Bronchialzweige zum Lungenhilus, um sich in die *Glandulae bronchiales* (s. S. 413) einzusenken. Häufig sind auch im Inneren der Lunge neben den Bronchien Lymphdrüsen gelegen (*Glandulae pulmonales*), durch welche die tiefen Lymphgefässe hindurchtreten müssen, um zu den Glandulae bronchiales zu gelangen.

Die Nerven werden von den Zweigen des *N. vagus* und des *N. sympathicus* geliefert. Die Sympathicuszweige, welche mit den Blutgefässen in die Lunge eindringen, scheinen lediglich vasomotorischer Natur zu sein. Ueber die Vagusfasern s. S. 305 sub 8.

IV. Pleura und Mediastinum.

Das Brustfell, *Pleura*, bildet einen völlig geschlossenen, serösen Sack, in welchen man sich die Lunge eingestülpt denken kann. Die Wand dieses Sackes besteht aus einer Bindegewebsschicht, welche von elastischen Fasernetzen durchzogen und an der freien Oberfläche (der Innenfläche der Pleurahöhle) mit einem einfachen, polygonalen Plattenepithelium ausgekleidet ist Wie an allen anderen serösen Säcken unterscheidet man auch an der Pleura ein viscerales und ein parietales Blatt, deren Uebergangstelle (Umschlagstelle) die Lungenwurzel bekleidet. Zwischen diesen beiden Blättern liegt die Pleurahöhle, *Cavum pleurae*, welche allerdings normaler Weise nur einen lumenlosen Spalt bildet, d. h. das parietale und das viscerale Blatt liegen überall dicht an einander und zwischen ihnen befindet sich nur soviel seröse Flüssigkeit als nothwendig ist, um beide Blätter schlüpfrig und gegen einander leicht verschieblich zu erhalten.

Das viscerale Blatt ist es nun, welches mit der Lungenoberfläche fest verwachsen ist und der letzteren das glatte, glänzende, spiegelnde Aussehen verleiht; es scheint völlig zu dem Organ zu gehören, indem es auch die Einschnittstellen zwischen zwei benachbarten Lappen bekleidet. Doch spannt sich die Pleura hier in Form von kurzen Falten, den *Ligg. interlobaria* (*interlobularia*), von dem einen Lappen zu dem anderen hinüber. Indem das viscerale Blatt weiterhin die Lungenwurzel allseitig bekleidet, geht es allmälig in das parietale Blatt über. Unterhalb der Lungenwurzel wird diese Uebergangstelle durch eine Duplicatur der Pleura, das sogen. *Lig. pulmonale*, gebildet. Das Band spannt sich in frontaler Richtung von der medialen Lungenfläche zur

Pleura mediastinalis hinüber (s. weiter unten), indem es gewissermassen eine häutige Fortsetzung der Lungenwurzel nach abwärts darstellt. Sein unteres Ende reicht bis zur Lungenbasis hinab und besitzt einen scharfen, freien Rand, welcher der oberen Fläche des Zwerchfells aufliegt.

An dem parietalen Blatt hat man die Pleurakuppel, die Rippenpleura (*Pleura costalis*), die Zwerchfellpleura (*Pleura diaphragmatica*), und die Mittelfellpleura (*Pleura mediastinalis*) zu unterscheiden. Als Pleurakuppel bezeichnet man denjenigen Abschnitt des Brustfells, welcher vorn die I. Rippe und das Schlüsselbein überragt und somit der Lungenspitze entspricht. Die Pleurakuppel ist lateral von den Mm. scaleni, medial von einem Stück der Trachea und des Oesophagus, vorn und medial von der A. und V. subclavia, ganz oben von den untersten Strängen des Plexus brachialis begrenzt. Indem sie sich hinten an die beiden obersten Rippen anlehnt, reicht sie bis zum ersten Rippenköpfchengelenk in die Höhe. Die Pleura costalis überzieht die Innenfläche der Rippen und Intercostalmuskeln vom Brustbein bis zu den Wirbelkörpern. Unten setzt sie sich in die Pleura diaphragmatica fort, welche die obere Zwerchfellfläche bekleidet. Doch wird der Winkel, welchen der Ansatz des Zwerchfells mit der Thoraxwand bildet, von der Pleura nicht vollständig austapeziert, sondern nur ausgerundet. Als Pleura mediastinalis (*Lamina mediastini*) bezeichnet man endlich denjenigen Theil des Brustfells, welcher sich jederseits von der Seite der Wirbelkörper in ziemlich sagittaler Richtung zum Sternum hinüberspannt.

Zwischen der linken und der rechten Pleura mediastinalis bleibt jedoch ein Raum, welchen man Mittelfellraum, *Cavum mediastini*, benannt hat, obschon derselbe keineswegs eine Höhle darstellt, sondern durch eine Anzahl von Organen, wie z. B. das Herz, die Trachea, den Oesophagus, verschiedene Gefässe und Nerven völlig ausgefüllt ist. Von anderen Autoren, wie z. B. Henle, wird dieser Raum kurzweg als *Mediastinum* bezeichnet.[1]) Wo die Pleura mediastinalis dem Herzbeutel anliegt (*Pleura pericardiaca*), ist sie mit dem letzteren ziemlich fest verwachsen. Das Cavum mediastini (Mediastinum) würde sich also in der Sagittalebene vom Sternum bis zu den Wirbelkörpern erstrecken. Man hat nun an diesem Raum einen vorderen Abschnitt, das *Mediastinum anticum*, und einen hinteren Abschnitt, das *Mediastinum posticum*, unterschieden. Diese Eintheilung hinkt deswegen, weil es nicht

[1]) Da *Mediastinum* nach Spigelius dasjenige ist, *quod per medium stet*, so ist diese Terminologie durchaus correct. Für andere Autoren, wie z. B. Hyrtl, sind dagegen die Ausdrücke *Mediastinum* und *Pleura mediastinalis* völlig gleichbedeutend. Indessen ist es wohl einfacher, sich in diesem Falle an die Henle'sche Bezeichnung anzuschliessen.

möglich ist, beide Abschnitte einigermassen präcise von einander abzugrenzen. Gewöhnlich giebt man als Grenze eine ziemlich frontale Ebene an, welche man sich durch den vorderen Theil der Lungenwurzel gelegt denkt. Geht man von dieser Voraussetzung aus, so würden zum Mediastinum anticum[1]) die Thymusdrüse, das Herz mit dem Herzbeutel und den Anfangstücken der grossen Gefässe und zu beiden Seiten des Herzbeutels der N. phrenicus gehören. Das Mediastinum posticum — dicht vor den Wirbelkörpern gelegen — würde die Trachea, den Oesophagus nebst den Nn. vagi, die V. azygos und hemiazygos, den Ductus thoracicus, die Aorta descendens, endlich den Grenzstrang des N. sympathicus und die Nn. splanchnici major und minor enthalten. Die letztgenannten Nerven sind allerdings schon an der Uebergangstelle der Pleura mediastinalis in die Pleura costalis gelegen.

An der kindlichen Leiche oder der mageren Leiche eines Erwachsenen kann man nach Eröffnung des Brustkorbes einen grossen Theil der eben erwähnten Organe ohne weitere Präparation wahrnehmen. Schlägt man die linke Lunge nach rechts hinüber, so kann man vor der Wirbelsäule die Aorta descendens, links von derselben (halb unter ihr verborgen) die V. hemiazygos, endlich im unteren Theile vor der Aorta auch den Oesophagus wahrnehmen. Schlägt man die rechte Lunge nach links hinüber, so kann man vor der Wirbelsäule die V. azygos, neben derselben oben den Oesophagus, unten ein Stück der Aorta erkennen. An der linken und rechten Seite sieht man neben dem Oesophagus die Nn. vagi, vor den Rippenköpfchengelenken den Grenzstrang des Sympathicus, zur Seite der unteren Brustwirbelkörper die Nn. splanchnici durch die Pleura hindurchschimmern. Auch die Nn. phrenici sind ohne weitere Präparation zu beiden Seiten des Herzbeutels sichtbar.

V. Die Lage der Brusteingeweide.

Was zunächst die Pleuragrenzen anbetrifft, so ist betreffs der Pleurakuppel (s. d. vor. Seite) zu bemerken, dass der höchste Punkt derselben ziemlich genau dem I. Rippenköpfchengelenk oder, was dasselbe sagen will, der Spitze des VII. Halswirbeldorns (der Vertebra prominens) entspricht. Von vorn betrachtet würde also die Pleurakuppel die Clavicula um 3—5 cm überragen. Hinten ist die Grenze

[1]) Hyrtl u. a. bezeichnen als *Cavum mediastini ant.* lediglich das lockere Bindegewebe, welches zwischen dem Sternum und dem Herzbeutel nebst den aus ihm hervortretenden grossen Gefässen gelegen und in welches hinter dem Manubrium sterni bei Kindern die Thymusdrüse eingelagert ist. Wenn übrigens Henle mit Struthers es vorzieht, ein *Mediastinum superius* und *inferius* zu unterscheiden, deren Grenze dem oberen Rand der Lungenwurzel entsprechen würde, so lassen sich dagegen doch vom praktisch-medicinischen Standpunkt aus schwere Bedenken erheben.

zwischen der Pleura costalis und mediastinalis nicht scharf zu bezeichnen; man kann nur sagen, dass sie an der Seitenfläche der Wirbelkörper gelegen ist. Noch weit weniger präcise lassen sich die vorderen Pleuragrenzen, d. h. die vordere Uebergangstelle zwischen der Pleura costalis und mediastinalis, definiren, weil sie individuell ausserordentlich variiren. Indessen wird man nicht fehlgehen, wenn man für die Mehrzahl der Fälle folgendes Verhalten als Norm nimmt.

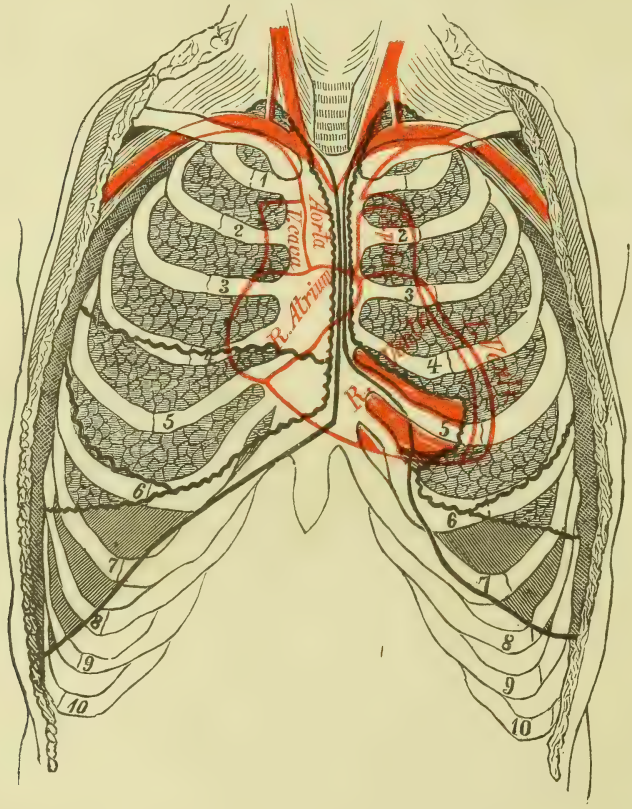

Fig. 23a.

Die Grenzen der beiden Lungen, ihrer Lappen und ihrer Pleurae von vorn betrachtet. Die Contouren des Herzens in rother Farbe auf die Brustwand projicirt, die Lungengrenzen durch schwarze Zackenlinien, die Pleuragrenzen durch schwarze gerade Linien dargestellt.

An dem mittleren Theil des Sternums (s. Fig 23a) stossen die linke und rechte Pleura dicht neben dem linken Sternalrande zusammen, indem sie den grössten Theil des dahinter gelegenen Herzens verdecken. Nach oben tritt jedoch eine Divergenz der beiden Pleurablätter ein, so dass sie hinter dem Manubrium sterni einen dreiseitigen Raum zwischen sich fassen, welcher zur Aufnahme für die Thymusdrüse bestimmt ist. Vom IV. Sterno-costalgelenk an weichen die Pleuragrenzen auch nach

abwärts auseinander. Doch ist es hier nur die linke Pleura, welche entsprechend der Incisura cardiaca der Lunge eine leichte Ausbuchtung nach links zeigt (s. Fig. 23a), während der vordere Rand der rechten Pleura senkrecht und abwärts zieht. In der Höhe des VI. Rippenknorpels geht alsdann sowohl rechts wie links die vordere Pleuragrenze in die untere über. Es entsteht auf diese Weise hinter

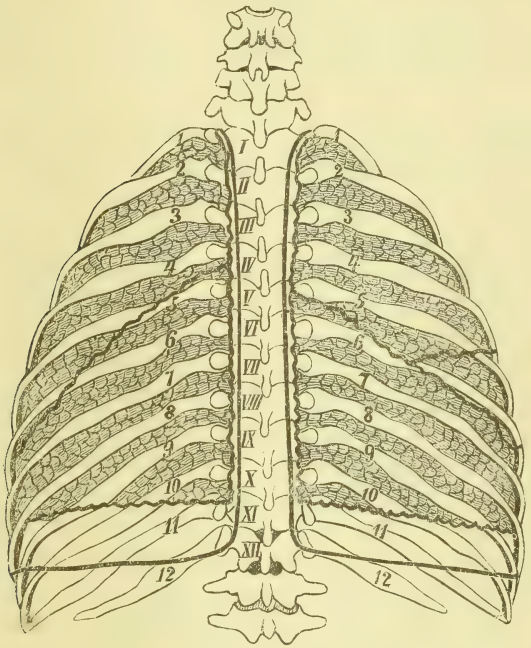

Fig. 23b.

Die Grenzen der beiden Lungen, ihrer Lappen, und ihrer Pleurae von hinten betrachtet. Auf der rechten Seite ist noch ein Stück des Mittellappens sichtbar. Alles Uebrige wie Fig. 23a.

den Knorpeln der IV.—VI. Rippe links eine Art von *Area interpleurica*, an welcher das vom Pericard umhüllte Herz der Brustwand unmittelbar anliegt. Sticht man dicht neben dem Sternum im V. (oder VI.) Intercostalraum ein, so kann man ohne Verletzung der Pleura den Herzbeutel eröffnen[1]). Was endlich die untere Pleuragrenze anbe-

[1]) Die Abweichungen von dem eben geschilderten Verhalten beziehen sich einerseits darauf, dass die beiden vorderen Pleuragrenzen gänzlich auseinanderweichen können, so dass die linke dem linken, die rechte dem rechten Sternalrande entspricht. Andererseits können dieselben in der ganzen Ausdehnung des Brustbeins dicht

trifft, so giebt Henle an, dass dieselbe von der Mitte des Knorpels der VI. über den Knorpel der VII. Rippe längs den vorderen Enden der folgenden Rippenknochen bis zur Mitte der XII. Rippe zieht. Der hintere Theil derselben pflegt nahezu horizontal zu verlaufen. Nach Pansch erstreckt sich diese Linie leicht abwärts gebogen vom Sternalende des VI. Rippenknorpels über die Knorpel-Knochengrenze der VII. Rippe hinweg bis zum Hals der XII. Rippe, also ähnlich wie dies in Fig. 23a und 23b angegeben ist. Auch hier scheinen also individuelle Verschiedenheiten vorkommen. Ausserdem ist die untere Pleuragrenze (ebenso wie das Zwerchfell) links stets etwas tiefer wie rechts gelegen.

Die Lungengrenzen entsprechen oben an der Spitze, vorn am Sternum und hinten an der Wirbelsäule sowohl während der Exspiration wie während der Inspiration durchaus den soeben angegebenen Pleuragrenzen. Nur an der Incisura cardiaca pflegt der Lungenrand nicht an die Pleuragrenze heranzureichen. Für die untere Lungengrenze an der Leiche (also im Zustande völliger Exspiration) wird ziemlich übereinstimmend eine ziemlich grade Linie angegeben, welche vorn rechts am Sternalansatz der VI. Rippe, links etwa in der Mitte des VI. Rippenknorpels beginnt und hinten an dem Ansatz der XI. Rippe — (oder was dasselbe sagen will) in der Höhe des X. Brustwirbeldorns — endet, indem sie die X. Rippe unweit der Wirbelsäule schneidet. Auch diese Grenze ist links stets etwas tiefer als rechts gelegen. Beim Lebenden wird als untere Lungengrenze rechts nach den Resultaten der Percusion in der Parasternallinie die VI., in der Mammillarlinie der obere Rand der VII., in der Axillarlinie der untere Rand der VII. in der Scapularlinie die IX., zur Seite der Wirbelsäule die X. Rippe angegegeben. Links ist diese Grenze höchstens um eine Rippenbreite tiefer gelegen. Bei der Inspiration kann jedoch der untere Lungenrand um mehrere Centimeter nach abwärts rücken.

Was endlich die Grenzen zwischen den einzelnen Lungenlappen anbetrifft, so ist zunächst auf der rechten Seite die Grenze zwischen dem Ober- und Mittellappen durch eine Linie gegeben, welche vom IV. Sterno-costalgelenk ziemlich horizontal nach hinten läuft. Die Grenze zwischen dem rechten Mittel- und Unterlappen erstreckt sich

---

neben einander liegen, so dass weder oben noch unten eine Area interpleurica existirt. Nach Hamernik und Nuhn ist das letztere Verhalten sogar das normale, so dass bei gesunden Lungen vor dem Pericardium kein Raum existiren würde, an welchem die Paracentese des Herzbeutels ausführbar wäre. Wo die letztere mit Erfolg gemacht ist, soll es sich nach der Annahme dieser Autoren um kranke Lungen und Pleurae gehandelt haben.

von der Knorpelknochengrenze der VI. Rippe in ziemlich grader Linie bis in die Nähe des V. Rippenköpfengelenkes nach hinten. Auf der linken Seite entspricht die Grenze zwischen dem Ober- und Mittellappen ebenfalls im Wesentlichen der VI. Rippe; nur pflegt sie vorn meistens etwas unterhalb der letzteren zu beginnen und hinten etwas oberhalb der V. Rippe zu endigen. Es muss also betont werden, dass der rechte Mittellappen nur mittelst einer schmalen Spitze an die Rückenfläche des Thorax hinanreicht (s. Fig. 23b).

Aus dem Gesagten und aus Fig. 23a und b ist ersichtlich, dass die unteren Pleuragrenzen erheblich tiefer als die unteren Lungengrenzen gelegen sind, d. h. dass der unterste Theil des Pleurasackes jederseits einen Raum besitzt, welcher nur ganz ausnahmsweise im Zustande tiefster Inspiration von der Lunge ausgefüllt wird. Diese Räume hat man als *Sinus Pleurae* oder nach Gerhardt als Complementärräume bezeichnet.

Ueber die Lage der Organe im Mediastinum kann hier nur das Allgemeine gesagt werden und muss im Speciellen auf die betreffenden Kapitel verwiesen werden. Im Mediastinum anticum ist unten das Herz mit dem Herzbeutel gelegen, über dessen Lageverhältnisse S. 335 und 342 sowie Fig. 23a einzusehen ist. Es ist bereits erwähnt worden, dass für gewöhnlich die vordere Fläche des Herzbeutels von dem Sternum zum grössten Theile durch die vorderen Lungenränder nebst der entsprechenden Parthie der Pleura abgedrängt ist und nur links hinter dem IV. bis VI. Rippenknorpel der Brustwand unmittelbar anliegt. Mit der letzteren ist sie durch lockeres Bindegewebe verbunden. Zwischen dem Pericard und der Pleura mediastinalis zieht vor der Lungenwurzel zu beiden Seiten des Herzens der N. phrenicus (s. S. 312) nach abwärts. Oben ist im Mediastinum anticum dicht hinter dem Manubrium sterni die Thymusdrüse gelegen, welche allerdings in vorgerückterem Lebensalter nur noch rudimentär vorhanden ist. Hinter der Thymusdrüse befinden sich die grossen Gefässe des Herzens, die V. cava sup., Aorta und A. pulmonalis nebst ihren Aesten, über welche S. 393 und 347 nachzusehen ist. Das Mediastinum posticum enthält die Aorta descendens, die V. azygos und hemiazygos, den Oesophagus nebst den beiden Nn. vagi, den Ductus thoracicus, im oberen Theile die Trachea nebst den Bronchien, endlich, wenn man will, den Grenzstrang des Sympathicus nebst den beiden Nn. splanchnici. Von diesen Organen ist die Aorta descendens (s. S. 348) links, die V. azygos (s. S. 398) rechts vor der Wirbelsäule gelegen. Die Aorta und die V. azygos sind im oberen Theile der Brusthöhle durch den Oesophagus getrennt, welcher indessen in Begleitung der Nn. vagi (der linke mehr nach vorn, der rechte mehr

nach hinten) etwa in Höhe des VIII. Brustwirbels vor der Aorta hinweg nach links hinüberzieht. Im unteren Abschnitt des Mediastinum post. ist links und hinten von der Aorta (dicht vor den Ursprüngen der Aa. intercostales sin.) noch die V. hemiazygos (s. S. 398) gelegen: dieselbe zieht indessen sehr bald (nämlich ebenfalls in Höhe des VIII. Brustwirbels) hinter der Aorta und dem Ductus thoracicus nach rechts hinüber, um sich in die V. azygos zu ergiessen. Der Ductus thoracicus (s. S. 409) ist im unteren Theil des Thorax zwischen V. azygos und Aorta, ganz oben hinter dem Oesophagus ein wenig mehr nach links gelegen. Die Trachea (s. S. 432) ist ziemlich genau in der Medianlinie und vor dem Oesophagus gelegen, welcher sie indessen ein wenig nach links überragt. Der Grenzstrang des Sympathicus wird dicht vor den Rippenköpfchengelenken gefunden; von ihm ziehen in der unteren Hälfte des Thorax der N. splanchnicus major und minor längs der Seitenflächen der Wirbelkörper nach hinten und medianwärts, um dann, zu einem gemeinsamen Strange vereinigt, das Zwerchfell zu passiren.

VI. Nebenorgane. Die Schild- und die Thymusdrüse.

Wenngleich die Schild- und die Thymusdrüse dem Athmungsprocess gänzlich fern stehen, so pflegt man dieselben doch nicht allein wegen ihrer benachbarten Lage, sondern auch aus entwicklungsgeschichtlichen Gründen im Anschluss an die Athmungsorgane zu beschreiben.

a) Die Schilddrüse.

Die Schilddrüse, *Glandula thyreoidea*, ist ein gefässreiches, drüsiges Organ, welches entwicklungsgeschichtlich ebenso wie die Athmungsorgane als ein Auswuchs aus dem Epithel der vorderen Pharynxwand entsteht. Dieser Auswuchs schnürt sich indessen sehr bald ab und wächst von vorn nach hinten bogenförmig um die Luftröhre herum. Zugleich werden an dem Organ eine Anzahl von Drüsenläppchen bemerkbar, welche völlig abgeschlossen sind und keinen Ausführungsgang besitzen, da die Continuität mit dem Schlunde durch die eben erwähnte Abschnürung unterbrochen ist. Die physiologische Bedeutung der Schilddrüse ist dunkel; doch weiss man, dass nach der operativen Herausnahme derselben häufig Kachexien einzutreten pflegen. Die Form des Organs kann man mit einem abwärts convexen Halbmond vergleichen, welcher in der Mitte mehr oder weniger tief eingeschnürt ist. Die eingeschnürte Stelle hat man als *Isthmus*, die beiden seitlichen Hälften als Lappen, *Lobi s. Cornua*, bezeichnet. Der Isthmus ist vor den obersten

Trachealringen gelegen (s. S. 432), während sich die beiden Lappen bis an die Wirbelsäule nach hinten erstrecken, indem sie sich zwischen die Carotis comm. und die Seitenfläche der Trachea und des Kehlkopfes einschieben. Die spitzen Enden der Lappen pflegen meistens den oberen Rand des Schildknorpels nicht zu überragen. Vorn ist die Schilddrüse von den unteren Zungenbeinmuskeln (M. sterno- und M. omo-hyoideus, M. sterno-thyreoideus) bedeckt, welche in das tiefe Blatt der Fascia colli eingelagert sind. Von dem letzteren durch lockeres Binde- oder Fettgewebe geschieden ist hierauf noch weiter vorn das oberflächliche Blatt der Fascia colli gelegen. Häufig löst sich von dem medialen Rande des M. hyo-thyreoideus ein kleines Muskelfascikel ab und tritt als *M. suspensorius* s. *levator glandulae thyreoideae* zur Schilddrüse hin. Uebrigens kann dieser kleine Muskel auch selbstständig auftreten. Es ist schliesslich noch als wichtig zu betonen, dass die Schilddrüse besonders bei kleinen Kindern mit dem Ringknorpel und den obersten Trachealringen durch fascienähnliche Bindegewebsmassen (*Ligg. glandulae thyreoideae*) zusammenhängt, welche in die Bindegewebshülle des Organs übergehen und nebst der ganzen Schilddrüse vom Ringknorpel abgelöst werden müssen, wenn man den oberen Luftröhrenschnitt machen will.

Mannigfache Variationen in Bezug auf die Gestalt und Grösse des Organs sind indessen ausserordentlich häufig. Die oben erwähnte Einschnürung (des Isthmus) ist entweder gar nicht vorhanden oder trennt die beiden Schilddrüsenlappen völlig von einander, so dass sie nur durch einen Bindegewebsstrang mit einander zusammenhängen. Gar nicht selten (etwa bei jeder zwölften Leiche, nach Gruber sogar unter 100 Fällen 40 Mal) wächst der Isthmus nach oben in eine schmale Verlängerung, *Cornu medium s. Proc. pyramidalis*, aus, welche sich bald neben, bald in der Medianlinie vor der Trachea und dem Kehlkopf bis zum Zungenbein erstrecken und somit bei der oberen Tracheotomie unter das Messer kommen kann. Ist die Schilddrüse krankhaft vergrössert — einen Zustand, welchen man als Kropf, *Struma*, bezeichnet — so kann ihr Mittelstück bis vor den Ringknorpel nach aufwärts und bis hinter das Sternum nach abwärts reichen. Auch können sich abgeschnürte Stücke, sogen. *Glandulae thyreoideae accessoriae*, neben der Schilddrüse (insbesondere neben dem Proc. pyramidalis derselben) vorfinden.

In Bezug auf die mikroskopische Structur ist zu bemerken, dass die Bindegewebshülle der Drüse nur die verdichtete und mit elastischen Fasern durchsetzte Aussenschicht eines bindegewebigen Stroma bildet, welches durch eine Anzahl mehr lockerer Bindegewebszüge in verschiedene Lappen und Läppchen getheilt wird. In das Stroma der

Läppchen sind nun eine Anzahl von kugligen, völlig abgeschlossenen Drüsenbläschen eingebettet, welche aus einer zarten homogenen Tunica propria bestehen, deren Innenfläche wiederum ein einschichtiges kubisches Epithel auskleidet. Die Höhle der Bläschen wird von einer hellen, in Essigsäure und Alkohol gerinnbaren Flüssigkeit eingenommen. In Folge einer Degeneration der Drüse ist diese Flüssigkeit beim Erwachsenen sehr häufig durch eine eigenthümliche, gelbbräunlich gefärbte, leicht brüchige Masse, die sogen. Colloidsubstanz, ersetzt, und es können alsdann auch die Epithelzellen ganz oder theilweise fehlen.

Die Blutgefässe der Drüse sind sehr zahlreich und gross, so dass bei einer Verletzung besonders dann gefährliche Blutungen eintreten können, wenn das Organ colloid entartet und somit von breiig weicher oder brüchiger Beschaffenheit ist. Die Arterien kommen von der *A. thyreoidea sup.* (aus d. Carotis ext.), welche sich mehr an der Spitze und am oberen Rande des Organs verzweigt, und von der *A. thyreoidea inf.* (aus der A. subclavia), welche sich am unteren Rand und der hinteren Fläche desselben verästelt. Nicht selten ist noch eine chirurgisch wichtige *A. thyreoidea ima* (s. S. 349) vorhanden. Diese Arterien, welche übrigens nach Hyrtl in der Regel nicht mit einander anastomosiren, dringen zwischen die Drüsenläppchen und Drüsenbläschen ein und umspinnen schliesslich die letzteren mit engmaschigen Netzen. Die Venen communiciren vielfach unter einander und verlaufen theils isolirt, theils in Begleitung der vorhin genannten Arterien.

Die Lymphgefässe, welche hauptsächlich zwischen den Läppchen und an der Oberfläche des Organs gelegen sind, senken sich direct in den Ductus thoracicus und lympathicus dexter ein.

Von Nerven ziehen lediglich einzelne sympathische Zweige mit den Blutgefässen in das Innere des Organs hinein.

b) Die Thymusdrüse.

Die Thymus- oder innere Brustdrüse, *Glandula thymus*, ist ein plattlängliches, übrigens sehr verschieden geformtes röthliches Organ, welches bei der Aussenbetrachtung aus einer Anzahl deutlich erkennbarer Lappen und Läppchen zusammengesetzt erscheint, die ihm das Aussehen einer acinösen Drüse geben. In den meisten Fällen ist sie der Länge nach in zwei gesonderte, nur durch Bindegewebe verbundene Seitenlappen geschieden. Die centrale Partie dieser Seitenlappen ist durch eine weichere Substanz eingenommen, welche nach dem Anschneiden in Form einer milchigen Flüssigkeit hervorquillt. Dies hat zu der Annahme Veran-

lassung gegeben, dass die Thymus in ihrem Innern einen hohlen Gang besitze, welcher sich mittelst kleiner Divertikel auch in die Läppchen fortsetzen und mit einem milchigen Saft erfüllt sein sollte. Indessen ist in Wirklichkeit weder eine solche centrale Höhle noch ein Ausführungsgang an dem Organ vorhanden. In voller Entwicklung existirt die Thymus nur im ersten Kindesalter und scheint sich hierauf bis zur Pubertät in ziemlich der gleichen Grösse zu erhalten. Von dieser Zeit an tritt ein scheinbarer Schwund des Organs ein, welcher indessen nur darauf beruht, dass die Drüsensubstanz allmählich verfettet: in diesem, theilweise fettig metamorphosirtem Zustande findet sie sich stets noch in späterem Lebensalter vor (Waldeyer). Ihre physiologische Bedeutung ist gänzlich dunkel. In Bezug auf ihre Entwicklung muss erwähnt werden, dass die Thymusdrüse nach Koelliker ursprünglich ein epitheliales Organ ist, dessen erste Anlage aus dem Epithel der zweiten Kiemenspalte hervorwuchert. Dieses dickwandige, mit einem spaltförmigen Hohlraum versehene Epithelialorgan soll dann erst später, indem allmählich Gefässe und Bindesubstanz in seine dicken Wandungen hineinwachsen und die Epithelzellen verdrängen, den mehr lymphdrüsenähnlichen Character der fertigen Thymus annehmen. Was die Lage der gut entwickelten Drüse anbetrifft, so erstreckt sich dieselbe vor der Trachea von der Schilddrüse an bis in das Mediastinum ant. hinab, wo sie vor den grösseren Herzgefässen und dem Herzbeutel entweder dicht hinter dem Sternum (s. d. Anm. S. 443) oder dicht hinter den vorderen Lungen- und Pleurarändern gelegen ist. Sie kann bis zum Zwerchfell hinabreichen.

In Bezug auf ihre mikroskopische Structur ist zu bemerken, dass das lockere Bindegewebe, in welches die Thymus eingelagert ist, und welches sich an ihrer Oberfläche zu einer Art von Involucrum verdichtet, in die eigentliche Drüsensubstanz eindringt und dieselbe mehr oder weniger vollständig in eine grosse Anzahl von Lappen und Läppchen theilt, welche schliesslich wiederum aus kleinen follikelähnlichen Körnern zusammengesetzt sind. Ein jeder solcher Thymusfollikel — wie man ihn wohl nennen kann — unterscheidet sich mikroskopisch in nichts von den gewöhnlichen Lymphfollikeln, d. h. er besteht aus einem Reticulum von sternförmigen, anastomosirenden Zellen, in dessen Maschen runde Lymphkörperchen (Leukocyten) eingelagert sind. Der milchige Saft, welcher aus der angeschnittenen Thymus hervorquillt, besteht aus solchen Zellen und ihren durch Zerfall freigewordenen Kernen. Ausserdem finden sich in der Substanz der Thymusfollikel bald vereinzelt, bald in Reihen, bald in Form concentrisch geschichteter Kugeln (sogen. Perlkugeln) eigenthümliche, epithel-

ähnliche Zellen vor. Wenngleich über die Bedeutung der letzteren bisher nichts sicheres feststeht, so wird man wohl nicht fehlgehen, wenn man sie für Ueberreste der von Koelliker angenommenen ursprünglichen Epithelialanlage ansieht.

Die Blutgefässe der Thymusdrüse stammen von den *Aa.* und *Vv. thymicae* (aus der Mamm. int. oder seltener aus der Thyreoidea inf.) und haben eine derartige Vertheilung, dass die grösseren Stämme sich zuerst zwischen den Läppchen verbreiten und dann in die Mitte der Läppchen und Follikel eindringen, in denen sie sich schliesslich zu Capillaren auflösen.

Ueber die Lymphgefässe ist wenig mehr bekannt, als dass sie in dem Bindegewebe zwischen den Läppchen nachgewiesen worden sind.

Die Nerven sind sympathisch und begleiten in geringer Zahl die Blutgefässe.

B. Verdauungsorgane.

I. Die Mundhöhle mit den Zähnen und Speicheldrüsen.

Die Mundhöhle bildet den Anfang des sogen. Verdauungskanals und kann in drei Abschnitte eingetheilt werden: 1) den Vorhof, *Vestibulum oris*; 2) die eigentliche Mundhöhle, das *Cavum oris* im engeren Sinne; 3) die Rachenenge, *Isthmus faucium*, welche bereits den Uebergang von der Mundhöhle zu dem Schlunde bildet.

1. Das Vestibulum oris nebst den Zähnen.

Der Eingang zu dem *Vestibulum oris* ist die Mundspalte, *Rima oris*, welche von den beiden Lippen, dem *Labium superius* und dem *Labium inferius*, begrenzt wird. Die beiden Seitenenden der Mundspalte sind die Mundwinkel, *Anguli oris*, an welchen die Ober- und die Unterlippe durch die *Commissura labiorum dextra* und *sinistra* in Verbindung stehen. Aussen zeigt die Oberlippe die vom Septum narium nach abwärts laufende Unternasenrinne, *Philtrum*, zu deren beiden Seiten sich beim männlichen Geschlechte der Schnurrbart, *Mystax*, befindet. Lateralwärts wird die Oberlippe begrenzt durch zwei schräge Furchen, den linken und rechten *Sulcus naso-labialis*, welcher sich jederseits vom Nasenflügel bis in die Nähe des Mundwinkels erstreckt. Die Unterlippe wird an ihrer Aussenfläche von der rundlichen Prominenz des Kinns durch eine quere Furche, den *Sulcus mento-labialis*, geschieden. Kinn und Unterlippe sind beim männlichen Geschlecht mit dem Kinnbart, *Pappus*, versehen, welcher indessen am stärksten an und unter dem Kinn auftritt. Die Lippen

bestehen an ihrer Aussenfläche aus der äusseren Haut, an ihrer Innenfläche aus der Schleimhaut der Mundhöhle: zwischen beiden ist die Musculatur des M. sphincter oris gelegen. Die Uebergangstelle der Haut in die Schleimhaut wird als Lippenroth bezeichnet: ihre Farbe rührt von den hier besonders stark entwickelten und mit besonders reichen Blutgefässnetzen versehenen Papillen her. Auch durch zahlreiche Nerven, welche in den Papillen zum Theil als Krause'sche Endkolben endigen, ist das Lippenroth ausgezeichnet, womit auch die Thatsache zusammenhängt, dass hier das Tast- und Schmerzgefühl sehr entwickelt sind. An der Innenfläche der Lippen kann man unter der Schleimhaut kleine, höglige Prominenzen, die acinösen Lippendrüsen, *Glandulae labiales*, durchfühlen. Mit dem Zahnfleisch, *Gingiva*, sind die Ober- und Unterlippe durch je eine mediane Schleimhautfalte, das *Frenulum labii sup.* und *inf.*, verbunden. Abgesehen von den Lippen wird die vordere Wand des Vestibulum noch von den Wangen, *Malae* s. *Buccae*, gebildet, an deren Innenfläche ebenfalls eine Anzahl von acinösen Schleimdrüsen, die *Glandulae buccales*, ausmünden. Die Drüsenkörper der grösseren Glandulae buccales drängen sich zwischen den Fasern des M. buccinator nach aussen durch, während die kleineren dicht unter der Mundschleimhaut liegen. Die hintere Wand des Vestibulum besteht aus den Zähnen und den Procc. alveolares des Unterkiefers und des Oberkiefers, welche überall vom Zahnfleisch überzogen sind, wo sich keine Alveolen befinden.

Die Zähne.

Die Zähne, *Dentes*, sind harte, in den Alveolen des Ober- und Unterkiefers festsitzende Organe, welche die Aufgabe haben, die Speisen zu ergreifen, zu zerreissen, zu zerkleinern und zu zermalmen. Sie sind in zwei bogenförmigen Reihen angeordnet, deren Krümmung indessen nicht die gleiche ist, da die Vorderzähne des Unterkiefers beim Kieferschluss hinter diejenigen des Oberkiefers zurücktreten. An jedem Zahne kann man: 1) die in der Alveole steckende Zahnwurzel, *Radix dentis*, 2) den vom Zahnfleisch bekleideten, leicht eingeschnürten Zahnhals, *Collum dentis*, und 3) die frei in die Mundhöhle hinausragende Zahnkrone, *Corona dentis*, unterscheiden. Jeder Zahn besitzt ferner eine seiner Längsaxe entsprechende, längliche Zahnhöhle, *Cavum dentis*, welche von einer röthlichen Masse, der Zahnpulpa, *Pulpa dentis*, ausgefüllt ist und die Gefässe und Nerven des Zahnes enthält. Die letzteren dringen durch ein kleines Loch an der Spitze der Wurzel in die Zahnhöhle hinein.

Hinsichtlich ihrer Form lassen sich die Zähne einer jeden Kieferhälfte in vier Arten eintheilen, nämlich: 1) die beiden am meisten medianwärts gelegenen Schneidezähne, *Dentes incisivi* s.

Incisores, von denen somit jede Kieferhälfte einen medialen und einen lateralen besitzt; 2) den Eck- oder Hundszahn, *Dens angularis* s. *caninus*, welcher sich lateral an die Incisoren anschliesst; 3) noch weiter nach hinten die beiden kleinen Backzähne, *Dentes praemolares* s. *bicuspidati* (auch *Dentes molares minores* s. *buccales* genannt); 4) am Ende einer jeden Zahnreihe die drei grossen Backzähne, *Dentes molares* s. *multicuspidati* (auch als *Dentes molares majores* bezeichnet). Da jede Kieferhälfte somit 8 Zähne enthält, muss das vollständige Gebiss des Erwachsenen aus 32 Zähnen bestehen, deren Stellung sich durch folgendes Schema (die sogen. Zahnformel) wiedergeben lässt:

$$\frac{3.\ 2.\ 1.\ 2.\ |\ 2.\ 1.\ 2.\ 3.}{3.\ 2.\ 1.\ 2.\ |\ 2.\ 1.\ 2.\ 3.}$$

Diese vier Arten von Zähnen sind nun durch verschiedene Merkmale von einander unterschieden.

Die Schneidezähne besitzen eine Krone, welche eine convexe vordere Fläche, eine concave, mit leichten Längsrinnen versehene hintere Fläche und zwei dreiseitige, ziemlich ebene Seitenflächen zeigt. Die Grenze zwischen der Krone und dem Zahnhalse ist durch eine vordere und eine hintere Bogenlinie gegeben, welche an den Seitenflächen unter einem nach der Wurzel offenen, nahezu rechten Winkel zusammenstossen. Dicht neben dieser Grenze zeigt die hintere Kronenfläche die Schmelzleiste, *Cingulum*, d. h. einen kleinen hufeisenförmigen Wall, dessen Convexität gegen den Zahnhals gekehrt ist. Die vordere und die hintere Fläche der Krone stossen an dem freien Ende in einer Kante zusammen, welche man als Schneide bezeichnet. Die Schneide bildet jedoch nur bei abgenutzten Zähnen eine gradlinige, transversale Kante, während sie bei eben hervorgebrochenen Schneidezähnen aus drei Zacken besteht, von denen die mittelste etwas stärker hervorragt. Die Wurzel der Schneidezähne ist etwa doppelt so lang als die Krone, an den Seiten etwas comprimirt und mit einer schwach ausgeprägten Längsrinne versehen. Die Schneidezähne des Oberkiefers sind stärker als die des Unterkiefers, und zwar sind am grössten die oberen medialen Schneidezähne, dann folgen die oberen lateralen, dann die unteren lateralen und endlich die unteren medialen. Die beiden Schneidezähne einer jeden Kieferhälfte unterscheiden sich von einander dadurch, dass der laterale an den beiden Enden der Schneide abgerundete Winkel besitzt, während der mediale einen abgerundeten lateralen und einen fast rechten medialen Winkel zeigt.

Die Eckzähne besitzen eine Krone, welche die der Schneidezähne an Dicke übertrifft, in Bezug auf die Flächen aber sich ganz analog verhält. Nur darin weichen die Eckzähne von den Schneidezähnen ab, dass ihre vordere und hintere Fläche sich an dem freien Ende der

Krone zu einer Kante vereinigen, welche winklig geknickt ist. Die Eckzähne haben also ein pfriemenförmiges Aussehen, während die Schneidezähne als meisselförmig bezeichnet werden können. Die Wurzel der Eckzähne ist ebenfalls seitlich comprimirt und mit einer seitlichen Längsrinne versehen, ist jedoch mindestens drei Mal so lang als die Krone. Am Oberkiefer reicht sie sogar bis nahe an die Augenhöhle heran, weshalb man die oberen Eckzähne auch als Augenzähne bezeichnet.

Die Praemolarzähne besitzen eine Krone, welche durch eine horizontal um den Zahn verlaufende Linie vom Hals des letzteren abgegrenzt wird. Diese Krone besitzt eine elliptische Kaufläche, welche durch eine meistens sagittal verlaufende Furche in eine grössere, laterale, und eine kleinere, mediale Zacke getheilt ist. Die Wurzel ist von vorn nach hinten comprimirt und stets mit einer deutlichen Längsrinne versehen. Nicht selten läuft ihre Spitze in zwei oder sogar drei kleine Zacken aus.

Die Molarzähne besitzen eine Krone, welche vom Zahnhals wiederum durch eine horizontale Bogenlinie abgegrenzt ist. Die Krone zeigt eine runde Kaufläche, welche in den regelmässigsten Fällen durch eine sagittale und eine transversale Furche in vier Zacken getheilt ist. Sehr häufig finden sich jedoch Abweichungen von diesem Verhalten vor, indem entweder die Furchen bald mehr bogenförmig, bald mehr Hförmig aussehen, oder durch eine Nebenfurche eine fünfte Zacke abgegrenzt wird. Diese fünfte Zacke scheint an den ersten Molarzähnen beider Kiefer besonders oft vorzukommen. Die Wurzel läuft normaler Weise gewöhnlich in zwei oder in mehr Spitzen aus, welche den Zacken der Kaufläche entsprechen.

Was die mikroskopische Structur der Zähne anbetrifft, so sind dieselben (abgesehen von der Zahnpulpa) aus drei Arten von Geweben, nämlich aus dem Dentin, dem Schmelz und dem Cement zusammengesetzt. Das Dentin findet sich an der Innenfläche der Zahnhöhle vor und begrenzt die letztere vollständig. An der Aussenfläche des Zahnes ist die Krone von dem Schmelz, die Wurzel dagegen von dem Cement überzogen. Ausserdem findet sich zwischen der Wurzel und der Alveole eines jeden Zahnes als einfache Bindegewebslage das Zahnperiost vor, welches am Alveolarrande allmählich in das derbe Bindegewebe des Zahnfleisches übergeht.

Das Dentin oder die *Substantia eburnea* hat in frischem Zustande ein gelbliches, in getrocknetem ein weissatlasglänzendes Aussehen und besteht aus einer homogenen Grundsubstanz, in welche ausserordentlich feine Fäserchen, die v. Ebner'schen Dentinfibrillen, eingelagert sind. Die Dentinfibrillen sind leimgebend und

unverkalkt, während in der zwischen ihnen gelegenen (interfibrillären) Grundsubstanz sich Kalksalze abgelagert finden[1]). Das Dentin wird ferner von den sogen. Dentinkanälchen durchzogen, welche sich in leicht schraubenförmigen Windungen bis in die Nähe des Schmelzes und Cements erstrecken, wo sie entweder aufhören oder sich noch ein Stück in die letzteren beiden Substanzen fortsetzen können. Nach Koelliker und E. Neumann besteht die Wand der Dentinkanälchen aus einer besonderen Schicht der Grundsubstanz, welche isolirbar ist und sich gegen Säuren sehr widerstandsfähig zeigt. Endlich zeigt das Dentin in der dem Cement und Schmelz angrenzenden Schicht die sogen. Interglobularräume, d. h. von Kugelabschnitten begrenzte kleine Inseln von Grundsubstanz, welche unverkalkt sein sollen, und über deren Bedeutung man zur Zeit noch nichts Sicheres weiss. Diese Interglobularräume sind an der Grenze zwischen dem Dentin und dem Cement so klein, dass sie an luftgefüllten Zahnschliffen den Eindruck von Körnern machen, weswegen Koelliker die ihnen entsprechende Schicht auch als Körnerschicht bezeichnet hat.

Der Schmelz, *Substantia adamantina* s. *vitrea*, ist von bläulich weisser Farbe und so hart, dass er beim Anschlagen mit dem Stahl Funken giebt. Mikroskopisch betrachtet zeigt sich derselbe zusammengesetzt aus einer Anzahl von meistens fünf- oder sechskantigen, mehr oder weniger deutlich quergestreiften Prismen, den Schmelzfasern oder Schmelzprismen, welche ähnlich wie die Dentinkanälchen in leichten Biegungen verlaufen und der Oberfläche des Dentins ziemlich senkrecht aufsitzen. An frisch hervorgebrochenen, noch nicht abgenutzten Zähnen ist ausserdem der Schmelz an seiner Aussenfläche von dem Nasmyth'schen Schmelzoberhäutchen (*Cuticula dentis*) überzogen, d. h. von einer verkalkten, homogenen Haut, welche eine so grosse Widerstandsfähigkeit gegen Säuren und Alkalien besitzt, dass sie sich selbst beim Kochen in den letzteren nur wenig verändert.

Der Cement oder Zahnkitt, *Substantia osteoidea*, besteht aus gewöhnlichem Knochengewebe, d. h. aus sternförmigen Knochenkörperchen und einer kalkhaltigen Grundsubstanz, in welche leimgebende, unverkalkte Fasern, die v. Ebner'schen Knochenfibrillen, eingelagert sind (s. Anm. 1).

Die Zahnpulpa oder der Zahnkeim, *Pulpa dentis*, endlich ist die weiche röthliche Masse, welche die Zahnhöhle ausfüllt. Ihre äusserste, dem Dentin angrenzende Schicht besteht aus den sogen. Dentinzellen, d. h. epithelähnlichen grossen Zellen, von denen jede einzelne einen langen Fortsatz in das zunächst gelegene Dentinkanäl-

[1]) Nach Koelliker sind auch die Dentinfibrillen und Knochenfibrillen verkalkt.

chen hineinschickt. Diese protoplasmatischen Fortsätze der Dentinzellen hat man früher auch als Zahn- oder Dentinfasern bezeichnet, eine Bezeichnung, welche man jedoch jetzt am besten fallen lässt, seitdem durch v. Ebner im Dentin eine andere Art von Fasern, nämlich die leimgebenden Dentinfibrillen, entdeckt worden sind. Die Entwicklungsgeschichte lehrt, dass das Dentin als ein Ausscheidungsproduct der Dentinzellen zu betrachten ist, weswegen Waldeyer die letzteren auch als Odontoblasten bezeichnet. Abgesehen von den Dentinzellen besteht die Pulpa aus einem undeutlich faserigen Bindegewebe ohne alle elastischen Elemente, welches zahlreiche runde und nur wenig sternförmige Zellen besitzt, so dass es fast völlig den Character des embryonalen Bindegewebes zeigt. Gefässe und Nerven sind in der Pulpa in ziemlich grosser Zahl vorhanden; die letzteren sind zunächst markhaltig und bilden Geflechte, von denen alsdann feine marklose Fasern bis in die Schicht der Dentinzellen hineinzuragen scheinen.

Die erste Anlage der Zähne besteht in einer aus Epithelzellen zusammengesetzten Leiste, der sogen. Schmelzleiste, welche von dem Epithelüberzug des Proc. alveolaris in das Kiefergewebe hineinwuchert. Von dieser Leiste wachsen alsdann, der Zahl der späteren Zähne entprechend, zapfenartige Epithelsprossen in die Tiefe, welche sich weiterhin von dem Mundepithel allmählich abzuschnüren beginnen. Eine jede solche Sprosse wird als Schmelzkeim oder Schmelzorgan, die dünnere Abschnürungstelle als der Hals des Schmelzorgans bezeichnet. Nach seiner völligen Abschnürung und Trennung von dem Mundepithel besitzt das Schmelzorgan die Gestalt einer dickwandigen Kappe, welche somit ganz aus Epithelzellen zusammengesetzt ist. An der concaven Fläche der Kappe bildet das Epithel des Schmelzorgans eine continuirliche Schicht von cylindrischen Zellen, die *Membrana adamantina*, an der convexen eine solche von pflasterförmigen Zellen. Zwischen diesen beiden Schichten findet sich noch eine eigenthümliche gallertartige Masse, die sogen. Schmelzpulpe vor, welche aus sternförmigen, anastomosirenden Epithelzellen und einer homogenen Intercellularsubstanz besteht. Den von der Kappe bedeckten Theil des Kiefergewebes hat man als Zahnpapille bezeichnet. Um das Schmelzorgan und die Papille differenzirt sich ferner als bindegewebige Schicht das Zahnsäckchen, indem es die beiden eben genannten Theile (abgesehen von den an der späteren Wurzel aus- und eintretenden Gefässen und Nerven) continuirlich einhüllt. Im weiteren Verlaufe der Entwickelung wandelt sich die Peripherie der Zahnpapille in das Dentin um, während der centrale Rest der letzteren weich bleibt und zur Pulpa dentis wird. Das kappenförmige Schmelzorgan wird späterhin zum Schmelz, indem die Zellen der Membrana

adamantina sich in die Schmelzprismen verwandeln und verkalken, während der Rest des Schmelzorgans gänzlich zu schwinden scheint. Die Cuticula dentis muss jedoch nach v. Brunn als eine von dem Schmelzepithel gelieferte Bildung betrachtet werden. Von dem Zahnsäckchen wandelt sich derjenige Theil, welcher der späteren Zahnwurzel entspricht, in das Cement um. Der dem Schmelzorgan anliegende Theil des Zahnsäckchens scheint dagegen allmählich von dem wachsenden Zahne durchbrochen und zerstört zu werden. Zuerst werden die Keime der Milchzähne in Gestalt der sogen. primitiven Schmelzorgane angelegt. Von dem Halse eines jeden primitiven Schmelzorgans wächst alsdann nach einer Seite ein neuer Fortsatz aus, welcher die erste Anlage des bleibenden Zahnes darstellt und zum sogen. secundären Schmelzorgan wird.

Die Entwicklung der Milchzähne beginnt schon sehr früh, nämlich in dem fünften Monate des Foetallebens: doch bleiben die Zahnanlagen zunächst in dem Kiefergewebe verborgen, so dass der Mensch in der Regel zahnlos geboren wird. Erst sechs Monate nach der Geburt pflegt der Durchbruch der Zähne zu beginnen, und zwar kommen zuerst die medialen, dann die lateralen Schneidezähne, hierauf (mit Umgehung der Eckzähne) die ersten Praemolarzähne, dann erst die Eckzähne und endlich die zweiten Praemolarzähne heraus. In dieser Reihenfolge treten die Zähne sowohl am Oberkiefer wie am Unterkiefer hervor: nur pflegt jede einzelne Art am Unterkiefer etwas früher als am Oberkiefer zum Vorschein zu kommen. Mit dem Ende des zweiten Lebensjahres ist der Durchbruch der soeben aufgezählten Zähne vollendet. Das Gebiss des Kindes besteht also zu dieser Zeit aus 20 Zähnen, deren Stellung folgendes Schema

$$\frac{2.\ 1.\ 2.\ |\ 2.\ 1.\ 2.}{2.\ 1.\ 2.\ |\ 2.\ 1.\ 2.}$$

wiedergiebt, und welche man als Milchzähne, *Dentes lactei* s. *caduci* s. *decidui*, bezeichnet. Wie man sieht, fehlen dem Milchgebiss sämmtliche Molarzähne. Dafür gleichen die beiden hintersten (praemolaren) Milchzähne an jeder Kieferhälfte durchaus den Molarzähnen des Erwachsenen. Die übrigen Zähne des Milchgebisses sind in Bezug auf ihre Form von den bleibenden Zähnen des Erwachsenen nicht verschieden.

Das Hervorbrechen der bleibenden Zähne, *Dentes permanentes*, geht in derselben Reihenfolge vor sich, wie das der Milchzähne, d. h. es treten zuerst die medialen, dann die lateralen Schneidezähne, hierauf die ersten Praemolares, dann die Eckzähne und endlich die zweiten Praemolares hervor, nachdem sie durch ihr Wachsthum die entsprechenden Zähne des Milchgebisses gelockert, verdrängt und zum Ausfallen gebracht haben. Der Ersatz der 20 Milchzähne durch die

bleibenden Zähne beginnt ungefähr mit dem sechsten Lebensjahre und ist meistens mit dem zwölften beendet. Doch geht dem Hervorbrechen sämmtlicher bleibenden Zähne das der ersten Molarzähne voraus, welche im vierten oder fünften Lebensjahre hervorzutreten pflegen. Die ersten Molarzähne beider Kiefer sind somit die ältesten am Gebiss des Erwachsenen. Da sie demgemäss am längsten der Abnutzung ausgesetzt sind und somit auch am frühesten schadhaft zu werden pflegen, hat sie der Volksmund als Stockzähne bezeichnet. Die zweiten bleibenden Molarzähne kommen dagegen viel später, nämlich zwischen dem vierzehnten bis sechzehnten Lebensjahre, die dritten bleibenden Molarzähne erst zwischen dem sechzehnten bis fünfunddreissigsten Lebensjahre zum Durchbruch. Bei den letzteren pflegt dieser Process nicht selten unter lebhafter Entzündung des Zahnfleisches und grossen Schmerzen vor sich zu gehen. Da die dritten Molarzähne erst so spät hervorbrechen, hat man dieselben auch als Weisheitszähne, *Dentes sapientiae* s. *serotini*, bezeichnet. Im späteren Alter pflegen bekanntlich auch die sogen. bleibenden Zähne auszufallen. Dem Ausfallen derselben soll meistens eine Verknöcherung der Pulpa vorhergehen. Uebrigens sind einzelne Fälle von einem sogen. zweiten Zahnwechsel in hohem Alter, einer *Dentitio tertia*, beschrieben. Indessen erscheint es zweifelhaft, ob diese spät hervortretenden Zähne nicht bei einer früheren Dentition im Kiefer stecken geblieben und erst dann zur Entwicklung gelangt sind, wenn die übrigen Zähne ausgefallen waren.

2. Das Cavum oris nebst der Zunge und den Speicheldrüsen.

Die eigentliche Mundhöhle, das *Cavum oris* im engeren Sinne, wird vorn und seitlich durch die Procc. alveolares der beiden Kiefer und durch die in denselben steckenden Zähne begrenzt. Ihr Boden wird hauptsächlich vom M. mylo-hyoideus gebildet, welcher an seiner oberen Fläche von der Mundschleimhaut überzogen ist. Doch sind die Glandulae sublinguales zwischen den Muskel und die Mundschleimhaut eingelagert. Diese Drüsen heben die Schleimhaut am Boden der Mundhöhle dicht neben dem Frenulum linguae in Gestalt von zwei länglichen, nach vorn convergirenden Wülsten, den *Carunculae sublinguales* (*salivales*), empor. Die obere Wand der Mundhöhle wird vorn durch den harten Gaumen, *Palatum durum*, hinten durch den weichen Gaumen oder das Gaumensegel, *Palatum molle s. Velum palatinum*, gebildet, von dessen hinterem Rande in der Mitte ein stumpf kegelförmiger Vorsprung, das Zäpfchen, *Uvula*, herabhängt. Statt der hinteren Wand findet sich eine grosse Oeffnung vor, welche in den Isthmus faucium führt.

α. Die Zunge.

Am Boden der Mundhöhle erhebt sich ferner die Zunge, *Lingua*, an welcher man einen nach hinten gelegenen Theil, die Zungenwurzel, *Radix linguae*, das nach vorn gelegene freie Ende, die Zungenspitze, *Apex linguae*, ferner eine obere Fläche, den Zungenrücken, *Dorsum linguae*, und eine untere Fläche, sowie die beiden Seitenränder von einander unterscheidet. In der Medianlinie ist die untere Fläche mit dem Boden der Mundhöhle durch einen hauptsächlich aus Musculatur bestehenden und mit Schleimhaut überzogenen Stiel, das Zungenbändchen, *Frenulum linguae*, verbunden. Im Uebrigen ist die untere Fläche ziemlich glatt — abgesehen von zwei nach vorn convergirenden und von einem Venenast begleiteten Schleimhautfalten, welche man als *Cristae* s. *Plicae fimbriatae* bezeichnet hat. Am Zungenrücken kann man mit blossem Auge sehr deutlich einen vorderen, mehr rauhen und einen hinteren, mehr glatten Abschnitt erkennen. Die Rauhigkeiten des vorderen Theiles werden zum grössten Theile durch faden- oder zottenförmige Fortsätze, die *Papillae filiformes*, gebildet, deren Spitzen vielfach in eine Anzahl kleinerer Zotten auslaufen und somit wie zerklüftet aussehen. Die Form derselben ist entweder mehr walzenförmig oder mehr zugespitzt, so dass man cylindrische und konische Papillae filiformes unterscheiden kann. Zwischen den Pap. filiformes sind verstreut in geringer Anzahl mehr rundliche, pilz- oder keulenförmige Prominenzen, die *Papillae fungiformes* s. *clavatae* (s. *lenticulares*), gelegen. Die Grenze zwischen dem vorderen rauhen und dem hinteren glatten Abschnitte des Zungenrückens wird durch die *Papillae vallatae* s. *circumvallatae* gebildet, d. h. durch 8—15 grössere, rundliche Hervorragungen, deren jede von einem ringförmigen Wall umgeben ist. Dieser Wall ist durch eine ebenfalls ringförmige Vertiefung (den sogen. Wallgraben) von der eigentlichen Papille getrennt. Sämmtliche Papillae vallatae sind in der Form eines V angeordnet, dessen Spitze nach hinten gerichtet ist. An dieser Spitze oder dicht hinter derselben ist ziemlich constant eine Vertiefung, das *Foramen coecum*, gelegen. Auch der hintere glatte Theil des Zungenrückens zeigt eine Anzahl von rundlichen oder plattlinsenförmigen, etwa 1 bis 5 mm. breiten Hervorragungen, welche durch die sogen. Zungenbalgdrüsen (früher auch als *Glandulae lenticulares* bezeichnet) hervorgerufen werden. Diese Zungenbalgdrüsen sind Lymphfollikel, welche je nach ihrer Zahl und Entwicklung sich entweder als isolirte, von einem besonderen Balge umschlossene kleine Körper darstellen oder auch derartig confluiren können, dass sie unter der Zungenschleimhaut eine nahezu continuirliche Schicht von lymphatischer Drüsensubstanz darstellen. Die Gesammtheit dieser an dem hinteren Theil des

Zungenrückens gelegenen Zungenbalgdrüsen hat man auch als Zungentonsille bezeichnet. Fast jeder Balgdrüse entspricht an ihrer freien Oberfläche eine (höchstens 1 mm. grosse) Oeffnung, welche indessen keinen Ausführungsgang darstellt, sondern als blinde Vertiefung (*Recessus follicularis*) endigt. Der Recessus ist überall vom Mundepithel ausgekleidet und kann einen kleinen, käsigen Pfropf enthalten, welcher aus abgeschilferten Epithelzellen, ausgewanderten Leukocyten etc. besteht. Dass sich von dem hintersten Theil des Zungenrückens die drei *Plicae glosso-epiglotticae* zur Epiglottis hinüber erstrecken, ist bereits S. 423 sub 2 erwähnt worden. An den Seitenrändern der Zunge sind endlich eine Reihe vertical gestellter streifiger Erhabenheiten, die *Papillae foliatae*, wahrzunehmen.

Die Hauptmasse der Zunge setzt sich aus quergestreiften Muskelfasern zusammen, welche sich mannigfach durchflechten. Ihre Endigungsweise in der Zunge ist, wie Hyrtl meint, noch unbekannt. Von anderer Seite wird behauptet, dass die Muskelfasern in Sehnen auslaufen, welche sich an den fibrösen oder elastischen Elementen der Zunge inseriren. Die Muskelsubstanz ist durch eine median gelegene, derbe fibröse Platte, das *Septum linguae* (fälschlich als *Cartilago linguae* bezeichnet), in zwei symmetrische Seitenhälften getheilt. Diese Theilung ist jedoch keine vollständige, da das Septum linguae erstens überhaupt nicht an die Oberfläche der Zunge heranreicht und zweitens eine sichelförmige Gestalt hat, d. h. nur hinten eine gewisse Breite besitzt, während es vorne spitz endigt. Die einzelnen Muskeln, welche zum Theil von aussen in die Zunge hineinstrahlen, zum Theil gänzlich in derselben gelegen sind, sind alle paarig und heissen folgendermassen:

1. Der *M. genio-glossus* bildet den im Frenulum linguae gelegenen sogen. Muskelstiel der Zunge. Er entspringt von der Spina mentalis int. dicht oberhalb der Mm. genio-hyoidei und strahlt von hier aus fächerförmig in die Zungensubstanz hinein, wo sich seine Fasern bis zum Zungenrücken erstrecken sollen. Bei seiner Contraction würde dieser Muskel die Zunge nach vorn und abwärts ziehen.

2. Der *M. hyo-glossus* entspringt vom ganzen grossen Zungenbeinhorn und ist lateralwärts von dem vorigen an der unteren Zungenfläche gelegen. Seine Fasern gehen zum Theil zwischen den folgenden Muskeln, zum Theil mehr am Seitenrande der Zunge aufwärts, um schliesslich ebenfalls am Zungenrücken zu endigen. Sehr häufig greift der Ursprung dieses Muskels auf den Körper oder das kleine Horn des Zungenbeins über. Man hat alsdann an dem Muskel drei Portionen, nämlich die vom grossen Horn kommende als *M. kerato-glossus*, die vom kleinen Horn kommende als *M. chondro-glossus* und die vom

Körper des Zungenbeins entspringende als *M. basio-glossus* unterschieden. Die Function des M. hyo-glossus würde wohl hauptsächlich darin bestehen, die Zunge nach unten und rückwärts zu ziehen.

3. Der *M. stylo-glossus* ist mit seinem unteren Abschnitt wiederum lateral von dem M. hyo-glossus gelegen. Er entspringt vom Proc. styloideus und meistens auch noch vom Lig. stylo-maxillare und zieht zunächst dicht hinter, sodann medianwärts von dem M. pterygoideus int. bis zum unteren Ende des vorderen Gaumenbogens, um hier in den Seitenrand der Zungenwurzel einzustrahlen. Ein Theil seiner Fasern soll sich bis zur Zungenspitze erstrecken. Seine Function besteht darin, die Zungenwurzel nach hinten und oben zu ziehen.

4. Der *M. transversus linguae* bildet keinen compacten Muskel, sondern besteht aus queren Fasern, welche unter Durchflechtung mit den eben genannten Muskeln jederseits vom Septum linguae entspringen und sich am Seitenrand der Zunge festsetzen. Vor der Spitze des Septum ziehen seine Fasern continuirlich von dem einen zu dem anderen Seitenrande hinüber. Seine hintersten Fasern sollen lateralwärts in den (im vorderen Gaumenbogen gelegenen) M. palato-glossus und in den oberen Schlundkopfschnürer ausstrahlen. Function: er muss die Zunge im queren Durchmesser verkleinern und somit verlängern.

5. Der *M. longitudinalis linguae inf.* (*M. lingualis* Henle) zieht an der unteren Zungenfläche zwischen dem M. genio-glossus und hyo-glossus von der Basis zur Spitze der Zunge. Am vorderen Ende existirt er nicht mehr als selbständiger Muskel, sondern ist mit den Fasern des Stylo-glossus und Transversus verflochten. Seine Function besteht darin, die Zunge zu verkürzen und somit breiter zu machen.

Verschiedene Anatomen, wie z. B. Hyrtl, nehmen auch unter der Schleimhaut des Zungenrückens sagittale Fasern, einen *M. longitudinalis linguae sup.*, an. Henle bezweifelt die Existenz derartiger selbständiger Fasern. Auch das von manchen Autoren behauptete Vorkommen besonderer verticaler Fasern an der Zungenspitze wird von Henle in Abrede gestellt.

Von den Nerven der Zunge liefert der *N. hypoglossus* die motorischen Fasern für die Zungenmuskeln, der *N. glosso-pharyngeus* die Geschmacksfasern, der *N. lingualis* aus dem III. Aste des Trigeminus die sensiblen Fasern der Zunge, wozu allerdings hinzuzufügen ist, dass die in der Bahn des N. lingualis verlaufenden Fasern der *Chorda tympani* ebenfalls Geschmacksnerven sind, welche centralwärts bis in die Portio intermedia Wrisbergii und weiterhin bis zum Glosso-pharyngeuskern verfolgt worden sind (s. S. 298).

Betreffs der in die Zungenschleimhaut eingebetteten Geschmacksorgane ist S. 470 bei der Mundschleimhaut nachzusehen. Nur das Eine mag hier hervorgehoben werden, dass unter der Schleimhaut des Zungenrückens sich eine derbe Submucosa befindet. Die Schleimhaut,

die Submucosa und die darunter gelegenen Muskeln sind hier fest mit einander verwachsen. An der unteren Zungenfläche ist die Schleimhaut dagegen mit den angrenzenden Muskeln weniger fest verbunden.

Eine Anzahl acinöser Schleimdrüsen, *Glandulae linguales*, sind am Zungenrande und am Zungenrücken in die Musculatur eingebettet. Am Zungenrücken liegen diese Drüsen hinter den Papillae vallatae zwischen den Follikeln der Zungentonsille, wo sie entweder frei an der Oberfläche der Zunge oder in die Recessus folliculares oder auch in den ringförmigen Graben der Papillae vallatae ausmünden können. Am Zungenrande sind ihre Ausführungsöffnungen zwischen den Leisten der Papillae foliatae gelegen. Ueber die an der Zungenspitze befindliche Nuhn'sche oder Blandin'sche Drüse ist S. 465 nachzusehen.

β. Der Gaumen.

Der Gaumen, *Palatum*, bildet die obere Wand des Cavum oris und setzt sich aus einem vorderen festen und einem hinteren beweglichen Theil zusammen. Der vordere feste Theil, der harte Gaumen, *Palatum durum*, besitzt als feste Stütze die knöcherne Platte, welche vom Proc. palatinus des Oberkieferbeins und der Pars horizontalis des Gaumenbeins gebildet wird. Oben ist diese Platte von der Nasenschleimhaut, unten von der Mundschleimhaut überzogen. Ihre Fortsetzung nach hinten wird durch den weichen Gaumen oder das Gaumensegel, *Palatum molle* s. *Velum palatinum*, gebildet — eine bewegliche, in derselben Weise mit Schleimhaut bekleidete Platte, welche Muskel- und Sehnenfasern nebst einer Anzahl von Schleimdrüsen einschliesst. In der Mitte des hinteren Randes hängt von dem Gaumensegel eine platt kegelförmige Verlängerung, das Zäpfchen, *Uvula* s. *Staphyle*, nach abwärts, dessen stumpfe Spitze bei geschlossenen Kiefern sich für gewöhnlich in das For. coecum der Zunge hineinsenkt. Der weiche Gaumen wird von folgenden Muskeln bewegt:

1. Der *M. tensor veli palatini* s. *spheno-salpingo-staphylinus* (*Salpinx* die Tube) entspringt jederseits von der Spina angularis und aus der Fossa scaphoidea des Keilbeins, sowie von dem Knorpelhaken und besonders von dem häutigen Theile der Tuba Eustachii und zieht sodann an der medialen Fläche des M. pterygoideus int., aber zugleich lateral von der Lamina int. des Proc. pterygoideus nach abwärts, bis er den Hamulus pterygoideus erreicht. Der Muskel schlingt sich alsdann um die Inc. hamuli herum und strahlt in das Gaumensegel aus, indem seine Sehnenfasern zum Theil an dem hinteren Rande des knöchernen Gaumens inseriren, zum Theil in der Medianlinie mit denen des gegenüberliegenden Muskels verschmelzen. Die sehnige Ausstrahlung beider Mm. spheno-salpingo-staphylini bildet somit eine Art von fibröser Platte,

welche als eine directe Fortsetzung des knöchernen Gaumens angesehen werden kann. Diese Platte wird nun durch die Contraction beider Muskeln seitlich auseinandergezogen und somit gespannt. Da der M. tensor veli am knöchernen Gaumen festsitzt, wird er ausserdem ganz besonders dazu geeignet sein, die Tuba Eustachii zu erweitern. Eine solche Erweiterung findet zugleich mit der Hebung und Spannung des Gaumensegels bei jedem Schlingact statt.

2. Der *M. levator veli palatini* s. *M. petro-salpingo-staphylinus* entspringt jederseits von der Spitze der Schläfenbeinpyramide und dem knorpligen Theil der Tuba Eustachii und zieht hierauf medial von der Lam. int. des Proc. pterygoideus (dicht an der Rachenschleimhaut) zum weichen Gaumen, um sich in innigem Zusammenhang mit der vorhin erwähnten fibrösen Platte bis zur Medianlinie auszubreiten, wo die beiden gleichnamigen Muskeln theilweise in einander übergehen. Seiner Function nach sich M. levator veli wohl hauptsächlich als ein Heber des Gaumensegels anzusehen.

Würde das Gaumensegel durch die in den beiden Gaumenbögen nach abwärts verlaufenden Mm. palato-glossus und palato-pharyngeus (s. sub 4 und 5) festgehalten, so könnte der M. petro-salpingo-staphylinus das Gaumensegel seitlich breitziehen und somit im Gegensatz zu seinem Namen als ein Spanner des letzteren wirken (Theile, Henle). Nach diesen beiden Autoren soll er sogar der eigentliche Spanner des Gaumensegels sein. Auch die Tuba Eustachii soll bei gespanntem Gaumensegel nach der Ansicht verschiedener Autoren wenigtsens in ihrem oberen Abschnitt durch seine Contraction erweitert werden können.

3. Der *M. azygos uvulae* (*M. palato-staphylinus* von Henle) bildet entweder einen doppelten oder einfachen, in der Medianlinie des weichen Gaumens gelegenen Muskel, welcher von der Spina nasalis post. entspringt und an der Spitze des Zäpfchens endigt. Der Muskel ist oberhalb der vorhin erwähnten fibrösen Platte gelegen und muss bei seiner Contraction die Uvula verkürzen.

4. Der *M. palato-glossus* (*M. glosso-staphylinus*) steigt als eine Fortsetzung des M. transversus linguae (s. S. 460) im vorderen Gaumenbogen bis zum Gaumensegel in die Höhe und muss somit im Stande sein, das letztere abwärts zu ziehen und zugleich die beiden vorderen Gaumenbögen einander zu nähern, so dass der Isthmus faucium verengert wird.

5. Der *M. palato-pharyngeus* (*M. pharyngo-palatinus*) kann auch zu den Schlundmuskeln gerechnet werden und ist im hinteren Gaumenbogen gelegen. Der Muskel entspringt erstens an dem unteren Abschnitt der hinteren Pharynxwand von der dort gelegenen, medianen sehnigen Raphe, zweitens von einem elastischen Streifen, welcher sich von dem unteren Ende dieser Raphe bis zum unteren Horn des Schild-

knorpels hinüberspannt; er findet seine Insertion in der fibrösen Platte des Gaumensegels und am untern Ende des Tubenknorpels. Seine Function würde ähnlich wie die des vorigen Muskels darin bestehen, das Gaumensegel abwärts zu ziehen und die hinteren Gaumenbögen zu nähern, so dass der Isthmus faucium verengert wird. Auch der Tubenknorpel könnte durch ihn nach abwärts gezogen werden.

Betreffs der Innervation der Gaumenmuskeln steht fest, dass der *M. levator veli* und wahrscheinlich auch der *M. azygos uvulae* durch Vermittlung der Nn. pterygo-palatini und des N. petrosus superficialis major (s. S. 291 und 299) vom N. facialis versorgt werden. Der *M. tensor veli* wird durch einen Zweig vom Ganglion oticum des III. Trigeminusastes (s. S. 297 und 299 sub 3) innervirt. Die *Mm. palato-glossus* und *palato-pharyngeus*, welche übrigens auch den Schlundmuskeln zugezählt werden können, scheinen Zweige vom Plexus pharyngeus (s. S. 304 sub 3) zu erhalten.

Acinöse Schleimdrüsen, *Glandulae palatinae*, sind sowohl an der oberen wie an der unteren Gaumenfläche vorhanden. Oben sind sie auf das Gaumensegel beschränkt. Unten pflegen sie sich neben der Medianlinie von der Mitte des harten Gaumens bis in das Zäpfchen hinein zu erstrecken. Die oberen Gaumendrüsen werden durch die sehnige Ausbreitung der Gaumenmuskeln von den unteren Gaumendrüsen geschieden.

γ. Die Speicheldrüsen.

Zu den Speicheldrüsen kann man vier Paar Drüsen, nämlich: 1) die Ohrspeicheldrüse, *Parotis*, 2) die Unterkieferdrüse, *Gl. submaxillaris*, 3) die Unterzungendrüse, *Gl. sublingualis*, 4) die Nuhn'sche oder Blandin'sche Drüse rechnen. Da von diesen Drüsen nur das Secret der Parotis aus reinem Speichel besteht, während dasjenige der drei anderen mehr schleimiger Natur ist, sind die letzteren (besonders die Nuhn'sche Drüse) auch vielfach zu den Schleimdrüsen gerechnet worden. Das Absonderungsproduct sämmtlicher eben genannten Drüsen wird als Speichel bezeichnet und bildet die Hauptmasse der sogen. Mundflüssigkeit. Der Speichel ist eine wasserhelle, schaumige, schwach fadenziehende Flüssigkeit von leicht alkalischer Reaction, welche zu 99% aus Wasser, ferner aus Mucin, sodann aus dem Speichelferment oder Ptyalin, endlich aus geringen Mengen von Eiweissstoffen und Salzen besteht. Der Parotisspeichel ist übrigens noch durch seinen Gehalt an Schwefelcyankalium (Rhodankalium) ausgezeichnet. Ausser einer grossen Anzahl von Luftblasen enthält die Mundflüssigkeit weiterhin eine Menge von corpusculären Elementen, unter denen hauptsächlich die sogen. Speichelkörperchen

(ausgewanderte, gequollene farblose Blutkörperchen), sodann abgestossene Plattenepithelien der Mundschleimhaut, ferner Bacterien und und Mikrokokken, sowie mitunter ein Fadenpilz, der Leptothrix buccalis, endlich allerlei Zerfallsproducte und mehr oder weniger veränderte Speisebestandtheile, wie z. B. Muskelfasern, Amylumkörper etc., hervorzuheben sind. Im Einzelnen verhalten sich die Speicheldrüsen folgendermassen:

1. Die Ohrspeicheldrüse, *Gl. parotis*, ein ziemlich grosses, plattes Organ von annähernd dreiseitiger, mit der Spitze abwärts gerichteter Form, ist in die derbe Fascia parotideo-masseterica eingehüllt und somit an die Aussenfläche des M. masseter fest angeheftet. Sie erstreckt sich von dem Jochbogen und der Gegend des äusseren Gehörganges bis zum Kieferwinkel nach abwärts und kann sogar mit einem unteren Zipfel das tiefe Blatt der Fascia colli durchbrechen, sodass sich bei Vereiterungen der Parotis der Eiter bis in die tieferen Theile des Halses abwärts senken kann. Ihr unterer Abschnitt dringt zwischen dem Unterkieferast und dem M. sterno-cleido-mastoideus bis zum Proc. styloideus in die Tiefe. Die Parotis bedeckt die V. facialis post. und die Carotis ext. nebst einem Theil ihrer Aeste und wird von den Zweigen des N. facialis durchsetzt. Einige kleine Lymphdrüsen sind ebenfalls in oder auf der Parotissubstanz gelegen (s. S. 441), was unter Umständen von chirurgischem Interesse sein kann. Die Ausführungsgänge der einzelnen Drüsenläppchen münden schliesslich sämmtlich in den Stenson'schen Gang, *Ductus parotideus* s. *Stenonianus*, zusammen, welcher etwa in Höhe der Nasenöffnung horizontal nach vorwärts zieht, um sich schliesslich am vorderen Rande des Masseter mehr in die Tiefe zu senken und durch den M. buccinator in die Mundhöhle einzutreten. Während dieses Verlaufes ist der Gang an der Aussenfläche des Masseter etwa 1—2 cm. unterhalb des Jochbogens gelegen. Seine Einmündungstelle in die Mundhöhle befindet sich etwa in der Gegend des II. oder III. oberen Molarzahns. Mitunter sind am vorderen Rande der Parotis einige accessorische Drüsenlappen (*Gl. parotis accessoria*) vorhanden, deren Ausführungsgänge ebenfalls in den Stenson'schen Gang einmünden.

2. Die Unterkieferdrüse, *Gl. submaxillaris*, ein mehr rundliches plattes Organ, ist medianwärts vom Kieferwinkel in dem dreiseitigen Raum gelegen, welcher vom Unterkiefer und den beiden Bäuchen des M. digastricus mandibulae gebildet wird. Die Drüse grenzt medial an den M. hyo-glossus, oben an den M. mylo-hyoideus und ist unten von der Fascia colli und dem Platysma bedeckt. Ihr hinteres Ende kann die Parotis berühren, oben pflegt ein Zipfel derselben längs der oberen Fläche des M. mylo-hyoideus bis an die Gl. sublingualis

hinanzureichen. Aus diesem Zipfel geht auch der Ausführungsgang der Submaxillardrüse hervor. Die V. facialis ant. verläuft an der unteren (äusseren) Fläche der Drüse, die A. maxillaris ext. an der oberen (inneren) Fläche derselben nach aufwärts. Ihr Ausführungsgang, der Wharton'sche Gang, *Ductus Whartonianus* s. *submaxillaris*, zieht an der oberen Fläche des M. mylo-hyoideus (zwischen ihm und der Sublingualdrüse) nach vorn, um die Mundschleimhaut am vorderen Ende der Caruncula sublingualis dicht neben dem Frenulum linguae zu durchbohren. Auf diesem Wege wird er unter spitzem Winkel von dem unter ihm verlaufenden N. lingualis (aus dem III. Trigeminusaste) gekreuzt.

3. Die Unterzungendrüse, *Gl. sublingualis*, ist an der oberen Fläche des M. mylo-hyoideus zwischen dem Unterkiefer und dem M. genio-hyoideus gelegen und nur von der Mundschleimhaut bedeckt. Die Einlagerung dieser Drüse bedingt das Hervortreten der Caruncula sublingualis (s. S. 457). Die Unterzungendrüse ist von länglicher, platt eiförmiger Gestalt: sie kann nach vorn bis zur Fossa sublingualis des Unterkiefers (s. S. 60), nach hinten bis zur Submaxillardrüse reichen. Ihr Secret entleert die Drüse durch etwa 8—10 kurze Ausführungsgänge, die *Ductus Riviniani*, welche auf der Höhe der Caruncula sublingualis oder neben der letzteren die Mundschleimhaut durchbohren. Manchmal ist ein Theil dieser Gänge zu einem einzigen stärkeren Ausführungsgang, dem *Ductus Bartholinianus*, vereinigt. Der Bartholin'sche Gang zieht alsdann zusammen mit dem Ductus Whartonianus unter der Sublingualdrüse nach vorn, wo beide Gänge entweder vereint oder getrennt am vorderen Ende der Caruncula sublingualis ausmünden.

4. Die Nuhn'sche oder Blandin'sche Drüse (Zungenspitzendrüse) besteht aus einer etwa 2 cm. langen Reihe kleinerer acinöser Drüsen, welche zu beiden Seiten des vorderen Endes des Frenulum linguae in die Zungensubstanz eingelagert sind. Die Drüse ist zwischen den Muskelfasern des M. transversus linguae in geringer Entfernung von der unteren Zungenfläche gelegen. Ihre Ausführungsgänge (4—5 an der Zahl) münden an der unteren Zungenfläche längs der dort befindlichen Crista fimbriata.

Betreffs der Innervation der Speicheldrüsen hat Pflüger festgestellt, dass Nervenfasern in die Zellsubstanz der absondernden Epithelien eindringen, wo sie im Zellkern zu endigen scheinen. Kurz vor dem Eintritt in die Drüsenepithelien sind in den Verlauf dieser Nervenfasern Ganglienzellen eingelagert. Im Uebrigen muss man die secretorischen Nerven der Speicheldrüsen in zwei Kategorien eintheilen. Die erste Art von Nerven stammt von den sympathischen Fasern,

welche in Begleitung der Blutgefässe zu den Speicheldrüsen ziehen. Da eine Reizung dieser Fasern ausser der Speichelabsonderung noch eine Verengerung der Blutgefässe hervorruft, so wird nach derselben ein zähes, spärliches und dickflüssiges Secret abgesondert. Die zweite Art von Nervenfasern stammt trotz ihres complicirten Verlaufes in der Bahn des Facialis und Trigeminus in letzter Instanz von dem Glosso-pharyngeuskern ab[1]). Die Secretionsnerven der Parotis ziehen nämlich vom Ganglion petrosum des Glosso-pharyngeus durch den N. tympanicus und den N. petrosus superfic. minor zum Ganglion oticum des III. Trigeminusastes und von hier durch den N. auriculo-temporalis zur Parotis (s. S. 294 sub 1). Die Secretionsnerven für die Gl. submaxillaris und sublingualis gehen vom Glosso-pharyngeuskern zunächst durch die Portio intermedia Wrisbergii in die Bahn des N. facialis und von letzterem Nerven als Chorda tympani zum N. lingualis des III. Trigeminusastes (s. S. 298 sub 1 und S. 299 sub 5), um schliesslich als Zweige des N. lingualis zu den beiden eben genannten Speicheldrüsen zu gelangen. Da auf Reizung dieser zweiten Art von secretorischen Nervenfasern sich zugleich die Blutgefässe der Speicheldrüsen erweitern, so erscheint es begreiflich, dass ihr Absonderungsprodukt ein reichlicher, dünnflüssiger und an festen Bestandtheilen ärmerer Speichel sein muss.

In Bezug auf die mikroskopische Structur der Speicheldrüsen ist zu bemerken, dass dieselben zusammengesetzt acinöse Drüsen sind, deren Acini in ein reichlich mit Blutgefässen versehenes interstitielles Bindegewebe eingelagert sind. Jeder einzelne Acinus besteht aus einer homogenen Membrana propria und aus Epithelzellen, welche an verschiedenen Stellen ein sehr verschiedenes Aussehen haben. Die eine Art von Zellen (*Cellulae muciparae*) besitzen vielfach nur undeutliche Kerne, lassen sich durch Carmin nur wenig färben und zeigen an der dem Drüsenlumen zugewandten Seite einen hell gallertartigen Inhalt, welcher indessen auch die ganze Zelle erfüllen kann. Ihr Inhalt und ihr Secret besteht hauptsächlich aus Mucin (Schleimstoff), welches bekanntlich durch den Zusatz von Essigsäure zum Gerinnen gebracht wird. Die zweite Art von Zellen (*Cellulae aquiferae*) sind viel kleiner und mit einer Menge von Körnchen versehen, welche sich durch Ueberosmiumsäure stark bräunen und dadurch als Fermentbestandtheile characterisiren. Man schreibt diesen Zellen zu gleicher Zeit die Absonderung von Wasser und Speichelferment (Ptyalin) zu. Eine

[1]) Man sollte also anstatt von einem „Trigeminusspeichel" correcter Weise von einem „Glosso-pharyngeusspeichel" im Gegensatz zu dem „Sympathicusspeichel" sprechen.

dritte Art von Zellen werden wegen ihrer Halbmondform nach ihrem Entdecker als Gianuzzi'sche Halbmonde bezeichnet und sind stets dicht an der Tunica propria, d. h. an der Wand der Drüsenalveolen, gelegen. Diese Halbmondzellen sind stets dunkelkörnig, stark färbbar und können mehrere Kerne enthalten. Ihre Bedeutung ist nicht ganz klar. Nach der einen Ansicht sollen aus ihnen durch Proliferation die Cellulae muciparae und aquiferae hervorgehen. Ihre Halbmondform rührt wahrscheinlich nur daher, weil sie durch die stark gefüllten Schleimzellen an die Wand gedrängt werden. In der Parotis scheinen die Drüsenacini keine Cellulae muciparae zu enthalten. Die feineren Ausführungsgänge der Speicheldrüsen bestehen nur aus einer homogenen Tunica propria, deren Innenfläche mit Pflasterepithel bekleidet ist. Die gröberen Ausführungsgänge zeigen aussen eine Bindegewebslage, hierauf eine homogene Tunica propria, endlich innen ein Cylinderepithel, welches ein längsgestreiftes Aussehen hat. Diesem Streifenepithel hat Pflüger sogar secretorische Eigenschaften zugeschrieben.

3. Der Isthmus faucium.

Die Rachenenge, *Isthmus faucium*, bildet den hintersten Theil der Mundhöhle, welcher sich dorsalwärts in den Pharynx fortsetzt. Die Seitenwände des Isthmus werden jederseits durch den vorderen und hinteren Gaumenbogen, d. h. durch zwei Schleimhautfalten begrenzt, welche oben spitzwinklig convergiren und in den hinteren Rand des Gaumensegels übergehen, während sie nach unten divergiren und somit eine dreiseitige Nische zwischen sich fassen. Der vordere Gaumenbogen, *Arcus palatinus ant.* s. *glosso-palatinus* s. *palato-glossus*, verläuft vom hinteren Rand des Gaumensegels zum Seitenrand der Zungenwurzel nach abwärts. Der hintere Gaumenbogen, *Arcus palatinus post.* s. *pharyngo-palatinus* s. *palato-pharyngeus*, zieht vom hinteren Rand des Gaumensegels zur Seitenwand des Pharynx nach hinten und abwärts; doch zweigt sich von demselben noch eine secundäre Falte, der *Arcus palato-epiglotticus* s. *pharyngo- epiglotticus*, ab, welcher nach vorn und abwärts zum Seitenrande der Epiglottis verläuft. Im vorderen Gaumenbogen ist der M. palato-glossus, im hinteren der M. palato-pharyngeus gelegen (s. S. 462). Die dreiseitige Nische zwischen dem vorderen und hinteren Gaumenbogen zeigt jederseits die Mandel, *Tonsilla palatina* (für gewöhnlich kurzweg als Tonsille bezeichnet), welche, von der Mundhöhle aus betrachtet, sich als eine rundliche, normaler Weise nur wenig vorspringende Hervorragung praesentirt, während sie, von aussen praeparirt, mehr die Form einer vertical gestellten Mandel zeigt. Die Tonsille besteht aus einer

Anhäufung von Lymphfollikeln, welche indessen vielfach so mit einander verschmolzen sind, dass das ganze Organ, ähnlich wie die Zungentonsille, eine einzige lymphatische Drüsenplatte darstellt. Ihre mediale Fläche ist mit der Mundschleimhaut, ihre laterale Fläche mit dem M. constrictor pharyngis sup. fest verwachsen. Nach aussen von dem letztgenannten Muskel ist zunächst noch ein ansehnlicher, mit Bindegewebe oder Fett erfüllter Zwischenraum gelegen. Erst dann schliesst sich lateralwärts der M. pterygoideus int. an. Die nahe gelegenen Halsgefässe (Carotis int., A. pharyngea asc., V. jugul. int.) sind nicht lateralwärts, sondern mehr dorsalwärts von der Tonsille gelegen — was bei Tonsillenoperationen beachtet werden muss. Doch sind auch diese Gefässe durch die Schlundmuskeln und die eben erwähnte Bindegewebs- oder Fettmasse von der Tonsille getrennt. Die Grösse der Tonsille ist variabel: sie kann bei Entzündungen wallnussgross in die Mundhöhle hineinragen. Ihre Schleimhautfläche zeigt stets eine Anzahl von grösseren oder kleineren Buchten und Vertiefungen (*Recessus folliculares*), in welche sich (ähnlich wie bei der Zungentonsille und anderen Tonsillen) das Epithel der Mundschleimhaut hineinsenkt, indem es dieselben continuirlich auskleidet[1]). Auch hier enthalten die Recessus sehr häufig käsige Pfröpfe, welche hauptsächlich aus abgeschilfertem Epithel und Leukocyten bestehen und bei längerer Stagnation übelriechend werden können. Werden diese Käsepfröpfe beim Husten oder Räuspern nach aussen entleert, so werden Unkundige häufig zu der Annahme verleitet, dass dieselben aus den Lungen stammen.

Die drei Abschnitte des Isthmus faucium, deren erster zwischen den beiden vorderen Gaumenbögen, deren zweiter zwischen den beiden Tonsillen und deren dritter zwischen den beiden hinteren Gaumenbögen gelegen ist, hat man auch als *Isthmus ant.*, *medius* und *post.* von einander unterschieden.

Anhang. Die Schleimhaut der Mundhöhle.

Die Schleimhaut der Mundhöhle beginnt mit dem sogen. Lippenroth und geht am hinteren Gaumenbogen in die Pharynxschleimhaut über. Am harten Gaumen bildet sie (deutlicher beim Kinde als beim Erwachsenen) eine mediane Erhebung (Raphe), von welcher

[1]) Zwischen den über den Follikeln gelegenen Epithelzellen (insbesondere in den Rec. folliculares) finden sich bei allen Schleimhäuten zahlreiche, in der Auswanderung begriffene farblose Blutkörperchen (Leukocyten) vor. Mitunter haben die letzteren die Epithelzellen ganz verdrängt. Derartige von Epithel nahezu entblösste Stellen hat Stöhr als „physiologisch wunde" Schleimhautstellen bezeichnet.

einige transversale Leisten (Gaumenleisten) ausgehen können. Ueber die sonst von der Mundschleimhaut gebildeten Falten, Fortsätze, Erhebungen und Vertiefungen ist in den vorhergehenden Kapiteln bereits das Wichtigste gesagt worden. An den Alveolarfortsätzen der Kiefer stellt sie das Zahnfleisch, *Gingiva*, dar, welches von den Zähnen durchbrochen ist. Das Zahnfleisch und die Schleimhaut des harten Gaumens sind durch eine sehr dicke, derbe submucöse Schicht unverschieblich mit den von ihnen bedeckten Knochen verbunden. Auch am Zungenrücken ist die Mundschleimhaut fest an die darunterliegenden Muskeln angeheftet. Sonst ist der Zusammenhang mit den von ihr bedeckten Organen weniger innig.

Bei mikroskopischer Untersuchung zeigt sich die Mundschleimhaut aus einem ziemlich festen bindegewebigen Substrat und einem geschichteten Pflasterepithel zusammengesetzt. Die Elemente des letzteren sind auch in den oberen Schichten noch mit je einem Kern versehen. Das bindegewebige Substrat, welches nur am harten Gaumen und am Zahnfleisch keine elastischen Fasern besitzt, zeigt an seiner Oberfläche gefässhaltige Papillen, welche an verschiedenen Stellen verschieden stark entwickelt sind. Am Lippenroth sind sie am stärksten und enthalten das dichteste Netzwerk von Capillarschlingen. Auch am Zahnfleisch ragen sie recht weit in die Epithelschicht hinein, worauf vielleicht die Thatsache zurückzuführen ist, dass das Zahnfleisch so leicht blutet. Eine besondere Entwicklung nehmen die Papillen auf dem Rücken und an den Seitenrändern der Zunge. Indem sie hier gruppenweise zusammentreten und an jeder Gruppe mit ihren Basen verschmelzen, bilden sie die zusammengesetzten Papillen, welche wir als *Papillae filiformes, fungiformes, circumvallatae* und *foliatae* kennen gelernt haben. Eine jede zusammengesetzte Papille bildet also einen Complex von einfachen, an der Basis mit einander verschmolzenen Papillen (Einzelpapillen). Bei den Papillae fungiformes, circumvallatae und foliatae überzieht das Mundepithel den ganzen Complex der Einzelpapillen in toto, so dass die zusammengesetzte Papille äusserlich eine einfache Hervorragung bildet. Bei den Papillae filiformes dagegen (ausnahmsweise auch bei den Papillae fungiformes) besitzt jede Einzelpapille ihren besonderen Epithelüberzug. Die Papillae filiformes verhalten sich somit betreffs des letzteren zu den übrigen Papillen ähnlich wie ein Fingerhandschuh zu einem Fausthandschuh, wie von Henle ganz richtig bemerkt wird. Doch kommt es auch vor, dass bei einer Papilla filiformis sämmtliche einfachen Papillen von einem gemeinsamen Epithelüberzug bekleidet sind: in diesem Falle ist der letztere jedoch an seinem freien

Ende stets in eine Anzahl von feinen Spitzen zerklüftet, von denen jede einzelne gänzlich aus Epithelzellen besteht.

Die Papillen der Zunge sind sämmtlich Gefässpapillen, d. h. jede einfache Papille besitzt eine Capillarschlinge. Ausserdem ist aber ein Theil derselben mit Nervenfasern versehen, welche in das Epithel eindringen, um die hier gelegenen, von Lovén als Geschmacksknospen oder Geschmackszwiebeln, von Schwalbe als Schmeckbecher, von Henle als Geschmackskolben bezeichneten Organe zu versorgen. Ein jedes von diesen Organen hat in der That in Bezug auf seine Form am meisten Aehnlichkeit mit einer Knospe oder Zwiebel, welche vollständig in das Mundepithel eingebettet ist, indem sie dessen ganze Dicke von dem bindegewebigen Substrat bis zur freien Oberfläche durchsetzt. An jeder Geschmacksknospe kann man zwei Arten von Zellen, nämlich die sogen. Deckzellen und Stiftzellen unterscheiden. Die Deckzellen nehmen in mehreren Schichten die Peripherie des Organs ein, sind platt, länglich und an beiden Enden zugespitzt. Die Stiftzellen (auch als Stäbchenzellen oder Geschmackszellen bezeichnet) sind in der Mitte der Geschmackszwiebel gelegen und besitzen einen spindelförmigen Körper, dessen Enden in je einen schmalen Fortsatz auslaufen. Der eine von diesen Fortsätzen ist kurz, stiftförmig und ragt über die Schleimhautoberfläche frei in die Mundhöhle hinein. Der andere ist lang, dünn, fadenförmig und senkt sich in das bindegewebige Substrat ein, um sich dort wahrscheinlich in eine Geschmacksnervenfaser fortzusetzen. Die Speisen, deren Geschmack wir unterscheiden, scheinen also zunächst die „Stifte“ oder „Stäbchen“ der Stiftzellen zu erregen. Von hier aus pflanzt sich die Erregung durch den Körper der letzteren auf die Geschmacksnervenfasern fort. Geschmacksknospen hat man in der Mundhöhle an folgenden Stellen vorgefunden: 1) an den Seitenwänden des ringförmigen Grabens, welcher die Papillae circumvallatae umgiebt; 2) an der freien Fläche der Papillae fungiformes[1]); 3) an den Seitenflächen der verticalen Falten der Papillae foliatae; 4) am Gaumensegel, wo sie sich von der vorderen Grenze bis zur Uvula sowie auf die Vorderfläche des vorderen Gaumenbogens erstrecken. Indessen auch an anderen, nicht zur Mundhöhle gehörigen Organen, nämlich an der hinteren Fläche der Epiglottis und an den wahren Stimmbändern, sind eigenthümlicher Weise Geschmacksknospen aufge-

[1]) W. Krause unterscheidet zwei Arten von Papillae fungiformes, von denen er die eine am Seitenrande der Zunge gelegene Art als *Papillae lenticulares*, die andere am Zungenrücken befindliche als *Papillae conicae* bezeichnet. Nur die mehr flachen Papillae lenticulares sollen nach diesem Autor Geschmacksknospen enthalten.

funden worden. Auch Krause'sche Endkolben sind in den oberflächlichen Bindegewebslagen der Mundschleimhaut, insbesondere der Zungenpapillen aufgefunden worden: sie scheinen als Tastorgane zu dienen. Sertoli endlich fand in der Zungenschleimhaut überall feine, vom subepithelialen Nervennetz ausgehende Nervenfasern vor, welche frei innerhalb des Epithels enden. Ihre Function ist zweifelhaft.

Dass die Mundschleimhaut an der Zungentonsille und den Mandeln einen ganz besonderen Charakter zeigt, ist bereits betreffenden Orts (S. 458 und 468) erwähnt worden. Ganz abgesehen von den zahlreichen hier eingelagerten Follikeln hat nämlich das bindegewebige Substrat an dieser Stelle einen „lymphatischen Character", d. h. zwischen seine Bindegewebsfibrillen sind zahlreiche Rundzellen von dem Aussehen farbloser Blutkörperchen, sogen. Leukocyten, eingelagert. In der Wanderung begriffene Leukocyten finden sich auch in überraschend grosser Zahl (s. S. 468 Anm.) zwischen den hier gelegenen Epithelzellen vor.

Ausser den Speicheldrüsen sind noch eine Menge acinöser Schleimdrüsen über die Mundschleimhaut verstreut. Diese Drüsen bilden an einzelnen Stellen grössere Gruppen, welche man als *Glandulae labiales*, *buccales*, *palatinae* und *linguales* bezeichnet hat und über welche bei den betreffenden Organen nachzusehen ist, nach denen sie benannt sind. Die Acini dieser Drüsen sind übrigens meistens nicht in, sondern unter der Mundschleimhaut gelegen: nur ihre Ausführungsgänge treten durch dieselbe hindurch.

II. Der Pharynx.

Der Schlund[1]) oder Rachen, *Pharynx*, schliesst sich unmittelbar an die Nasen- und Mundhöhle an und geht abwärts unter allmäliger Verengerung in die Speiseröhre über. Seine obere Wand, das Dach oder Gewölbe (*Fornix pharyngis*) ist an die Pars basilaris des Occiput angeheftet. Die hintere Wand ist dicht vor der Halswirbelsäule und den praevertebralen Halsmuskeln gelegen: sie ist von diesen Theilen nur durch eine leicht verschiebliche, lockere Bindegewebslage, das sogen. retropharyngeale Bindegewebe getrennt, in welches einige kleinere Lymphdrüsen eingelagert sind. Die Seitenwände grenzen an die Carotiden, sowie an einzelne kleinere Zweige der Carotis ext. (A. palatina ascendens, A. pha-

[1]) Als Schlundkopf ist bald der ganze Pharynx, bald der obere Theil, bald der untere Theil desselben bezeichnet worden, so dass man wohl am besten thut, diesen Ausdruck ganz fallen zu lassen.

ryngea ascendens). Doch kommt es nicht selten vor, dass sich zwischen die eben genannten Gefässe und die seitliche Pharynxwand jederseits das hintere Ende der Schilddrüse einschiebt. Die Uebergangstelle des Schlundes in die Speiseröhre entspricht genau der Uebergangstelle des Kehlkopfes in die Luftröhre, d. h. sie ist etwa an der Grenze zwischen dem VI.—VII. Halswirbel gelegen. Da der Pharynx eine Art von Kreuzweg darstellt, welcher in der einen Richtung für die Speisen, in der anderen für die Athmungsluft zur Passage dient, so kann derselbe zum Theil zu den Athmungsorganen, zum Theil zu den Verdauungsorganen gerechnet werden. Der Kreuzungspunkt beider Wege würde dem mittleren Theil, der sogen. Pars oralis des Schlundes, entsprechen.

Der Pharynx kann in drei etagenförmig über einander gelegene Abschnitte eingetheilt werden, welche man (von oben nach unten gerechnet) als *Pars nasalis*, *Pars oralis* und *Pars laryngea pharyngis* unterschieden hat.

Die Pars nasalis pharyngis (*Cavum pharyngo-nasale*, Nasen-Rachenraum) bildet den obersten Theil des Schlundes und ist dicht hinter den Choanen gelegen. Ihre untere Grenze würde also dem Gaumensegel entsprechen. An der Seitenwand der Pars nasalis ist in der Höhe des hinteren Endes der unteren Muschel das Ostium pharyngeum der Tuba Eustachii gelegen: man hat den vorderen Rand desselben als vordere Tubenlippe, den hinteren als hintere Tubenlippe bezeichnet. Da die hintere Tubenlippe besonders stark hervorspringt, wird sie auch Tubenwulst benannt. Die vordere Tubenlippe würde die von Zaufal sogen. Hakenfalte, die hintere Tubenlippe die sogen Wulstfalte bilden (Näheres s. beim Gehörorgan). Das starke Hervortreten des Tubenwulstes bedingt nun die Entstehung einer ziemlich tiefen Bucht, der Rosenmüller'schen Grube (*Recessus pharyngeus*), welche hinter und über dem Tubenwulste gelegen ist. Der vordere wie der hintere Rand der Tubenmündung verlängert sich nach abwärts in je eine Schleimhautfalte, von denen die vordere (*Plica salpingo-palatina*) zu dem weichen Gaumen hinunterzieht und in ihrer Lage etwa dem hinteren Rande der Lam. ext. pterygoidea entspricht, während die hintere (*Plica salpingo-pharyngea*) sich unten allmälig an der Seitenwand des Pharynx verliert. Der zwischen diesen beiden Falten gelegene untere Rand der Tubenmündung ist flach und mitunter sogar durch eine Grube ersetzt. Zwischen der Tubenmündung und dem Gaumensegel ist jederseits in der Schleimhaut eine grössere oder geringere Zahl von Lymphfollikeln gelegen, deren Gesammtheit von Gerlach als Tubentonsille bezeichnet worden ist. Eine andere weit grössere Anhäufung von Lymphfollikeln, die von Luschka sogen. Tonsilla

pharyngea (entdeckt von Lacauchie), zieht sich längs der oberen und hinteren Pharynxwand von der einen Tubenmündung zur andern hinüber. Wie bei der Mandel- und Zungentonsille sind auch bei der Tuben- und Pharynxtonsille in vorgerückterem Lebensalter die Follikel vielfach derartig mit einander verschmolzen, dass sie eine einzige Drüsenplatte darstellen[1]). Indessen auch wo die Follikel nicht mit einander verschmolzen sind, zeigt das bindegewebige Substrat der Tonsillen einen exquisit lymphatischen Charakter, durch welchen sich dasselbe wesentlich von der Mundschleimhaut unterscheidet. Recessus folliculares können sich an der Tuben- und Pharynxtonsille ebenso häufig wie an den anderen bereits beschriebenen Tonsillen vorfinden. Nicht selten ist an der Grenze zwischen der oberen und der hinteren Pharynxwand in der Medianlinie eine etwa erbsgrosse Bucht, die *Bursa pharyngea*, wahrzunehmen, welche von Henle wohl mit Recht lediglich als ein sehr grosser Recessus follicularis angesehen wird, während andere Autoren dieselbe für einen Ueberrest eines beim Foetus zwischen der Pharynx- und der Schädelhöhle vorhandenen Ganges, des Canalis cranio-pharyngeus, halten. Die Pars nasalis (das Cavum pharyngo-nasale) dient für gewöhnlich nur der Athmungsluft zur Passage, indem sie während des Schlingactes oder beim Regurgitiren der Speisen durch das Gaumensegel von dem übrigen Theil des Schlundes (dem Cavum pharyngo-laryngeum verschiedener Autoren) abgeschlossen ist.

Die Pars oralis des Schlundes ist unmittelbar hinter dem Isthmus faucium gelegen und würde sich also vom Gaumensegel bis etwa zur Höhe des Kehlkopfeinganges erstrecken. Sie dient ebensowohl der Athmungsluft wie den Speisen zum Durchtritt und zeigt im Uebrigen keinerlei Besonderheiten.

Die Pars laryngea des Pharynx bildet den untersten, engsten Theil desselben und ist dicht hinter dem Kehlkopf gelegen. Sie erstreckt sich also vom Kehlkopfeingang bis zum unteren Rande des Ringknorpels, wo sie in die Speiseröhre übergeht. Zur Pars laryngea kann man auch den *Sinus piriformis* rechnen (s. S. 429) — eine tiefe Bucht, welche jederseits zwischen der Plica ary-epiglottica und der Schildknorpelplatte gelegen ist. Diese Bucht ist von einer schräg von oben nach unten verlaufenden Schleimhautfalte (*Plica nervi laryngei*) durchzogen, welche durch den darunter gelegenen N. laryngeus sup. und die gleichnamigen Blutgefässe emporgehoben wird. Die Pars

[1]) Wie man sieht, ist der Eingang zum Pharynx von einer Art lymphatischem Rachenring umgeben, welcher von der Zungentonsille, den beiden Mandeln, den beiden Tubentonsillen und der Tonsilla pharyngea gebildet wird.

laryngea dient ausschliesslich zur Passage für die hindurchtretenden Speisetheile, welche, wie bereits früher erwähnt wurde, ihren Weg nicht in der Medianlinie, sondern hauptsächlich zu beiden Seiten des Kehlkopfeinganges durch den Sinus piriformis nehmen.

Die Pharynxwand besteht (von innen nach aussen gezählt) aus vier Schichten, nämlich: 1) der Schleimhaut (Mucosa); 2) der Submucosa; 3) den quergestreiften Muskelfasern und 4) der Fascia buccopharyngea. Nach aussen von der letzteren ist noch lockeres Bindegewebe gelegen. Die Schleimhaut ist aus zwei Lagen, nämlich aus Epithel und einem bindegewebigen Substrat zusammengesetzt. Die Epithelschicht besteht in der Pars nasalis entsprechend ihrer lediglich respiratorischen Bestimmung aus Flimmerepithel. Die Pars oralis und laryngea, durch welche die Speisen ihren Weg nehmen, besitzen dagegen ähnlich wie die Mundhöhle geschichtetes Pflasterepithel, welches sich auch in den Oesophagus continuirlich fortsetzt. Das bindegewebige Substrat der Schleimhaut zeigt besonders im oberen Theile des Schlundes — ganz abgesehen von den Tonsillen und eingestreuten Solitärfollikeln — meistens einen lymphathischen Character. Acinöse Schleimdrüsen, *Glandulae pharyngeae*, finden sich hauptsächlich an der hinteren Pharynxwand vor: hier sind sie in grossen Mengen zwischen den Follikeln der Pharynxtonsille, spärlicher im unteren Theile des Pharynx gelegen. Die Submucosa bildet eine starke Lage fibrillären Bindegewebes, welche mehr den Character einer Fascie besitzt und mit der Schleimhaut innig verbunden ist. Da diese Bindegewebslage oben an die Schädelbasis fest angeheftet ist, hat man dieselbe auch als *Membrana pharyngo-basilaris* bezeichnet. Nach aussen von der Submucosa, von ihr durch wenig lockeres Bindegewebe getrennt, ist alsdann die Musculatur des Pharynx gelegen. Die Schlundmuskeln (sämmtlich paarig) werden gewöhnlich in Schlundkopfschnürer, *Constrictores pharyngis*, und Schlundkopfheber, *Levatores pharyngis*, eingetheilt. Zu den Levatoren können der *M. stylo-pharyngeus* und *palato-pharyngeus* gerechnet werden. Zu den Constrictoren gehören der *M. constrictor pharyngis sup.*, *medius* und *inf.*, von denen der mittlere den untersten Theil des oberen, der untere wiederum den untersten Theil des mittleren von hinten her bedeckt. Sämmtliche Constrictoren setzen sich hinten an einem sehnigen Streifen (Raphe) an, welcher in der Medianlinie der hinteren Pharynxwand vom Tuberculum pharyngeum des Occiput nach abwärts zieht und sich unten allmälig verliert. Im Einzelnen verhalten sich diese Muskeln folgendermassen:

1. Der *M. constrictor pharyngis sup.* s. *kephalo-pharyngeus* entspringt von so verschiedenen Stellen des Kopfes, dass man an ihm

verschiedene Portionen besonders unterschieden hat, obschon dieselben eigentlich eine continuirliche Muskelmasse darstellen. Der Muskel nimmt nämlich seinen Ursprung in einer zusammenhängenden Linie: a) vom unteren Ende der Lamina int. des Proc. pterygoideus (*M. pterygo-pharyngeus*), b) vom Lig. pterygo-mandibulare (*M. bucco-pharyngeus*), worüber auch S. 73 nachzusehen ist, c) vom hinteren Ende der Linea mylo-hyoidea (*M. mylo-pharyngeus*), d) aus der Zungenwurzel (*M. glosso-pharyngeus*), wo seine Fasern als eine continuirliche Fortsetzung des M. transversus linguae entstehen. Sein Ansatz erfolgt an der oben erwähnten medianen sehnigen Raphe. Seine obersten Fasern sind ebenso wie die Raphe an das Tuberc. pharyngeum des Hinterhauptbeins angeheftet. Da diese obersten Fasern von dem Tuberc. pharyngeum in einem schrägen Bogen zum unteren Ende des Proc. pterygoideus nach vorn und abwärts ziehen, so erhellt daraus, dass an dem obersten Abschnitt des Pharynx (entsprechend der Pars nasalis) die Seitenwände und ein Theil der hinteren Wand keine Musculatur besitzen. Die Musculatur ist hier allerdings nicht nothwendig, da in diesen Theil des Schlundes für gewöhnlich keine Speisen hineingelangen.

2. Der *M. constrictor pharyngis medius* s. *hyo-pharyngeus* entspringt von dem grossen und kleinen Horn des Zungenbeins und setzt sich mittelst einer fächerförmigen Ausbreitung an der vorhin erwähnten sehnigen Raphe fest. Die vom kleinen (meistens knorpeligen) Zungenbeinhorn kommende Portion ist auch als *M. chondro-pharyngeus*, die vom grossen Zungenbeinhorn stammende Portion als *M. kerato-pharyngeus* bezeichnet worden.

3. Der *M. constrictor pharyngis inf.* s. *laryngo-pharyngeus* entspringt von der Aussenfläche des Kehlkopfs, und zwar mittelst einer oberen Portion (*M. thyreo-pharyngeus*) vom Schildknorpel nahe dessen hinterem Rande, mittelst einer unteren Portion (*M. crico-pharyngeus*) vom Ringknorpel dicht unterhalb der Artic. crico-thyreoidea. Die eine oder die andere dieser beiden Portionen kann übrigens sehr schwach entwickelt sein oder ganz fehlen. Indem sich der M. constrictor pharyngis inf. alsdann ebenso wie der vorige Muskel fächerförmig ausbreitet, setzt er sich ebenfalls an die erwähnte mediane sehnige Raphe fest. Der Uebergang der untersten Fasern in die glatte Musculatur des Oesophagus geschieht ganz allmälig. Die Fasern des M. constrictor pharyngis inf. weichen hierbei unten allmälig auseinander und reichen noch ein Stück an der hinteren Oesophaguswand nach abwärts, deren Längsmusculatur sie ersetzen. Diese Stelle des Oesophagus ist in Folge dessen dünner (s. S. 478).

4. Der *M. stylo-pharyngeus* entspringt an der Wurzel des Proc. styloideus und zieht nach unten und medianwärts, um an der Lücke zwischen dem oberen und mittleren Schlundkopfschnürer in die Seitenwand des Pharynx einzustrahlen. Seine Fasern enden zum Theil an der fibrösen Submucosa des Pharynx, zum Theil ziehen sie noch weiter nach vorn und abwärts zur Epiglottis und zum oberen Rand des Schildknorpels.

5. Der *M. palato-pharyngeus* (in der gleichnamigen Schleimhautfalte gelegen) ist bereits S. 462 beschrieben worden. Diejenige Portion dieses Muskels, welche vom unteren Ende des Tubenknorpels entspringt und in der Plica salpingo-pharyngea abwärts zieht, wird von einigen Autoren als *M. salpingo-pharyngeus* besonders beschrieben.

An ihrer Aussenfläche sind die Schlundmuskeln von einer mässig dünnen Bindegewebslage, der *Fascia bucco-pharyngea*, bedeckt, über welche S. 73 nachzusehen ist.

Ueber die Innervation der Schleimhaut und Musculatur des Pharynx ist S. 304 sub 3 das Wichtigste zu finden.

Die Arterien des Pharynx werden von Zweigen der *A. thyreoidea inf.* (aus der Subclavia), der *A. thyreoidea sup.* und der *A. pharyngea ascendens* (aus der Carotis ext.), endlich der *A. pharyngea descendens* s. *suprema* (aus der A. spheno-palatina) geliefert. Die Venen bilden hauptsächlich an der Aussenfläche der Pharynxwand dichte Geflechte, aus denen sich einzelne stärkere Stämme, die *Vv. pharyngeae*, entwickeln, welche sich wiederum in die V. jugularis int. ergiessen.

Die Lymphgefässe münden in die retropharyngealen und die benachbarten tiefen cervicalen Lymphdrüsen ein.

III. Der Oesophagus.

Die Speiseröhre, *Oesophagus*, bildet ein cylindrisches Rohr, welches etwa an der Grenze zwischen dem VI.—VII. Halswirbel als die Fortsetzung des Pharynx beginnt und ungefähr in der Höhe des X. oder XI. Brustwirbels in die Cardia des Magens einmündet. Seine Länge beträgt etwa 30—35 Centimeter. Der oberste Theil des Oesophagus liegt dicht hinter der Trachea und unmittelbar vor der Wirbelsäule. Weiter abwärts tritt er jedoch hinter der Trachea ein wenig nach links hervor, so dass er sich neben der Theilungstelle der Trachea mit dem linken Bronchus kreuzt, indem er hinter demselben hinweggeht. In der Brusthöhle liegt der Oesophagus zunächst noch vor der Wirbelsäule zwischen Aorta descendens und V. azygos, indem er vorn dicht an den Herzbeutel grenzt. Weiter nach abwärts, etwa

in der Höhe des VIII. Brustwirbels, wendet er sich jedoch vor der Aorta hinweg noch weiter nach links hinüber, um endlich durch den Hiatus oesophageus des Zwerchfells zur Cardia des Magens zu gelangen. Der Oesophagus hat also von seinem Ursprunge an die Tendenz, allmälig aus der Medianlinie nach links hinüberzurücken, um zur Cardia zu gelangen. Auf diesem Wege wird er von den Nn. vagi begleitet, welche im oberen Theil der Brusthöhle zu beiden Seiten desselben gelegen sind. Weiter abwärts tritt der linke Vagus mehr an die vordere, der rechte mehr an die hintere Fläche der Speiseröhre.

Der Oesophagus stellt kein gleichmässig weites Rohr dar, sondern zeigt abwechselnd engere und weitere Partien, welche sich übrigens nicht immer in gleicher Regelmässigkeit nachweisen lassen. Am häufigsten finden sich drei enge Partien des Oesophagus und zwar an folgenden Stellen vor: 1) an seiner Uebergangstelle zum Pharynx; 2) an seiner Kreuzungstelle mit dem linken Bronchus; 3) dicht über seiner Eintrittstelle in die Cardia des Magens. Da sich oberhalb der engen Stellen natürlich die hindurchpassirenden Speisen etwas stauen, so findet sich über jeder engeren Stelle eine Erweiterung der Oesophaguswand. Die oberste Erweiterung wird durch die Pars laryngea des Pharynx gebildet.

Die Wand der Speiseröhre besteht, von innen nach aussen betrachtet, aus folgenden Schichten:

1. Die Schleimhaut, *Mucosa*, ist innen mit einem geschichteten Pflasterepithel bedeckt, welches an der Cardia mittelst einer deutlichen, gezackten Grenzlinie in das Cylinderepithel des Magens übergeht. Dieses Pflasterepithel sitzt auf einem bindegewebigen, mit langen Papillen versehenen Substrat, welches zahlreiche elastische Fasern und eine deutliche Lage von longitudinalen glatten Muskelfasern (*Muscularis mucosae*) enthält. Auch vereinzelte lymphfollikelähnliche Körper finden sich in derselben vor.

2. Unter der Schleimhaut liegt die sogen. Submucosa (*Nervea*), welche aus einem mehr lockeren Bindegewebe mit gröberen elastischen Elementen besteht und die grösseren Gefässe und Nerven enthält. Auch vereinzelte acinöse Schleimdrüsen sind in dieser Schicht gelegen.

3. Nach aussen davon ist eine Muskellage, die *Muscularis*, gelegen, welche aus einer äusseren longitudinalen und einer inneren ringförmigen Schicht von glatten Muskelfasern besteht. Nach den Untersuchungen von Laimer scheinen die sogenannten ringförmigen Fasern nicht eigentlich circulär, sondern spiralig zu verlaufen — eine Einrichtung, welche die Hinabbeförderung der Speisen noch mehr begünstigen soll.

Mitunter sendet die Längsmuskelschicht des Oesophagus dem ihr nahe gelegenen linken Bronchus ein Muskelfascikel, den von Hyrtl sogen. *M. broncho-oesophageus*, zu. Etwas tiefer kann ein zweites ähnliches Fascikel, der *M. pleuro-oesophageus* Hyrtl, vor der Aorta hinweg auf die linke Pleura mediastinalis ausstrahlen. Die schwächste Stelle der Oesophagusmusculatur soll nach Laimer an ihrer hinteren Wand dicht unterhalb der Uebergangstelle zwischen Pharynx und Oesophagus liegen, was eine Erklärung dafür bietet, dass hier mit Vorliebe Erweiterungen (Divertikel) der Speiseröhre entstehen.

Nach aussen hin wird die Muscularis von dem lockeren Bindegewebe des Halses und des Mediastinum posticum eingehüllt.

IV. Der Magen.

Der Magen, *Ventriculus* s. *Stomachus* s. *Gaster*, ist der weiteste Theil des Tractus alimentarius und hat eine birnförmige Gestalt, wenn er gefüllt oder aufgeblasen ist. Sein oberes, an der Eintrittstelle des Oesophagus gelegenes Ende wird als Magenmund, *Cardia*, bezeichnet, sein unteres Ende geht mittelst einer ringförmigen Einschnürung, des Pförtners, *Pylorus*, in den Dünndarm über. An dieser Stelle springt in das Lumen des Magens eine Art von circulärer Klappe, die *Valvula pylori*, hervor, welche jedoch keine einfache Schleimhautfalte darstellt, sondern durch eine Verdickung der Ringmuskelschicht der Magenwand hervorgerufen wird. Die Übergangstelle zwischen dem Pförtner und dem Dünndarm ist ausserdem noch an ihrer äusseren Fläche durch je einen vorderen und einen hinteren Längsstreifen, die *Ligamenta* s. *Taeniae pylori*, ausgezeichnet, welche im Gegensatz zur Valvula pylori durch Verdickung der Längsmusculatur entstanden sind. Im Übrigen wird hinsichtlich der äusseren Form des Magens eine vordere und eine hintere Fläche, ferner ein concaver oberer Rand, die kleine Curvatur, *Curvatura minor*, und ein convexer unterer Rand, die grosse Curvatur, *Curvatura major*, unterschieden. Den nach links und oben, unweit der Cardia gelegenen, ausgebuchteten weitesten Theil des Magens bezeichnet man als Grund oder Blindsack, *Fundus ventriculi* s. *Saccus coecus*; an ihn schliesst sich ohne scharfe Grenze der Körper, *Corpus ventriculi*, an, welcher wiederum in die am meisten nach rechts und unten, d. h. dem Pylorus am nächsten gelegene, engere *Pars pylorica* übergeht. Die Grenze zwischen dem Corpus und der Pars pylorica ist meistens keine scharfe, wird jedoch mitunter durch eine undeutliche Einschnürung markirt, an deren Innenfläche sogar eine kleine Falte, die *Valvula praepylorica*, in das Lumen des Magens hineinragen kann.

Die Grösse des Magens ist individuell aussorordentlich verschieden. Man hat Fälle beobachtet, bei denen unter sonst ganz normalen Verhältnissen der gefüllte Magen bis zu einer beide Spinae supp. anteriores des Darmbeins verbindenden Linie hinunterreichte. Beim Lebenden pflegt man jedoch für gewöhnlich eine krankhafte Magenerweiterung anzunehmen, wenn der (durch Verschlucken von Brausepulver) künstlich aufgeblähte Magen den Nabel nach abwärts überragt.

Was die Lage des Magens anbetrifft, so sind etwa fünf Sechstel desselben in der linken, ein Sechstel in der rechten Körperhälfte gelegen. Da die Cardia links neben der Medianlinie etwa in Höhe des X. bis XI. Brustwirbels und der Pylorus rechts neben dem I. Lendenwirbel, etwa entsprechend einer Verlängerung der rechten Sternallinie, gelegen ist, so muss die Längsaxe des Magens in der natürlichen Stellung desselben ein wenig schräg von links und oben nach rechts und unten verlaufen. Indessen steht diese schräge Richtung der verticalen ausserordentlich nahe. Bei zunehmender Füllung des Magens kann sich nach Lesshaft die Lage irgend eines seiner Theile nicht wesentlich ändern. Da die Cardia fixirt ist und die kleine Curvatur an die untere Leberfläche stösst, so wird die Ausdehnung des Magens nach links, nach vorn und besonders nach unten erfolgen müssen. Nur der Pylorus rückt bei stärkerem Füllungszustande mehr nach rechts hinüber.

Die Lage zu den Nachbarorganen ist derartig, dass die kleine Curvatur vom linken Leberlappen bedeckt wird, während längs der grossen Curvatur in grösserer oder geringerer Entfernung das Colon transversum von rechts nach links hinüberzieht. Der Fundus des Magens nimmt im linken Hypochondrium die Kuppe des Zwerchfells ein: er grenzt hinten an die linke Niere und Nebenniere sowie an die Milz, welche sich übrigens auch, je nach ihrer Grösse, von hinten her (links von dem Fundus) mehr oder weniger weit nach vorn erstrecken kann. Der Rest der hinteren Magenfläche ist vor dem Vertebraltheil des Zwerchfells und dem Pancreas gelegen. Die vordere Fläche endlich, insoweit sie nicht von der Leber verdeckt wird, liegt links von dem vorderen Theile des Zwerchfells, rechts unmittelbar der vorderen Bauchwand an. Mit den entsprechenden Nachbarorganen ist der Magen durch die *Ligg. phrenico-gastricum*, *gastro-lienale*, *gastro-hepaticum* und *gastro-colicum* verbunden. Näheres über diese Bänder ist bei der Beschreibung des Peritoneum nachzusehen.

Die Wand des Magens zeigt ebenso wie die des übrigen Darmkanals folgende, in der Richtung von innen nach aussen gelegene Schichten: 1) die Schleimhaut oder Mucosa; 2) die Submucosa;

3) die Muskelschicht oder Muscularis; 4) die Subserosa; 5) die Serosa oder das Peritoneum.

1. Die Schleimhaut des Magens ist nur im ausgedehnten Zustande des Organes glatt. Ist der Magen contrahirt, so bildet sie mehr oder weniger starke Falten oder Höcker (*état mamelonné*), welche sich indessen am aufgeschnittenen Organ leicht mit der Hand verstreichen und glätten lassen. Ist dies nicht möglich, so hat man es mit einer pathologischen Schwellung der Magenschleimhaut zu thun. Nur im Pylorustheile finden sich mitunter ganz normaler Weise feine, faden- oder blattförmige Hervorragungen (*Plicae villosae*) vor, welche man als eine Art von Vorläufer der Dünndarmzotten auffassen kann.

Bei mikroskopischer Betrachtung zeigt sich die Schleimhaut zunächst an ihrer Innenfläche mit einem einfachen Cylinderepithel bedeckt, welches sich an den Einmündungstellen der Magendrüsen unmittelbar in das Epithel der letzteren fortsetzt. An der Cardia ist die Uebergangstelle dieses Cylinderepithels in das Pflasterepithel des Oesophagus schon für das blosse Auge durch eine scharfe zackige Grenzlinie markirt. Das Schleimhautepithel sitzt auf einem Substrat auf, welches beim Magen ebenso wie beim Darmcanal nicht aus gewöhnlichem fibrillärem Bindegewebe, sondern aus einer nur undeutlich faserigen Grundsubstanz mit zahlreichen Rundzellen besteht[1]). In das Substrat der Mucosa sind ferner dichtgedrängte Drüsen eingebettet, welche beim Magen dadurch besonders characterisirt sind, dass sie an ihrer Mündungstelle eine trichterförmige Erweiterung, eine Art von Vorraum (Magengrube Donders) besitzen, welche sich an anderen Drüsen des menschlichen Körpers nicht vorfindet. In diesen Vorraum können jedoch auch mehrere Drüsen zugleich einmünden.

Die Magendrüsen sind sämmtlich schlauchförmig, tubulös; doch können ihre blinden Enden gablig getheilt oder auch nach Art der acinösen Drüsen mit Ausbuchtungen versehen sein. Jede Drüse besitzt eine homogene, durchsichtige, zarte Wand (Membrana propria), welche das Drüsenepithel einschliesst. Dieses Epithel tritt nun in zwei Formen auf. Die eine Art von Epithelzellen sind kleiner, hell, nahezu cylind-

---

[1]) Da diese Rundzellen sich in Bezug auf ihr Aussehen von farblosen Blutkörperchen oder Lymphkörperchen nicht wesentlich unterscheiden, so hält man sie für ausgewanderte farblose Blut- oder Lymphkörperchen und hat alle drei eben genannten Arten von Zellen unter dem Sammelnamen „Leukocyten" zusammengefasst. Man sagt jetzt von einer Schleimhaut, welche dergleichen Leukocyten in reichlicher Menge enthält, dass sie einen lymphatischen Charakter habe, da diese Leukocyten wohl nur zum geringeren Theile aus Blutgefässen, zum grösseren Theile aber aus den in der Schleimhaut gelegenen Lymphfollikeln herzustammen scheinen.

risch gestaltet und lassen sich durch verschiedene Färbemittel nur relativ schwach tingiren. Man hat dieselben nach Heidenhain als Hauptzellen oder, da man ihnen die Secretion des Magenschleimes zuschrieb, als Schleimzellen bezeichnet. Die zweite Art von Epithelzellen sind gross, rundlich oder polygonal, von grobkörnigem, dunkelem Aussehen und durch eine Anzahl von Färbemitteln leicht und stark zu färben. Da sie sich nur vereinzelt, gewissermassen als Belag, im Grunde eines Theiles der Magendrüsen vorfinden, sind sie von Heidenhain als Belegzellen oder, da ihnen die Secretion des Lab oder Pepsin vindicirt wurde, von anderen Autoren als Labzellen bezeichnet worden. Da nun die Drüsen in der Pars pylorica des Magens lediglich die oben beschriebenen Haupt- oder Schleimzellen enthalten, hat man dieselben auch als Schleimdrüsen bezeichnet. Im Gegensatz dazu sind die an anderen Theilen des Magens befindlichen Drüsen ausser den Hauptzellen noch mit Beleg- oder Labzellen versehen: sie sind deswegen auch Labdrüsen benannt worden. Gegen diese Bezeichnungen ist jedoch in neuerer Zeit Einspruch erhoben worden, indem von Ebstein u. a. behauptet wird, dass ebensowohl die Hauptzellen wie die Belegzellen Pepsin secerniren können. Nach Cobelli sollen sich ferner in der Schleimhaut der Pars pylorica noch 5—7 Reihen von wirklichen acinösen Drüsen vorfinden, welche sich radienförmig vom Pylorus nach links erstrecken. Weiter wäre noch zu betonen, dass die Schleimhaut des Magens gegenüber derjenigen von anderen Organen durch ihren ausserordentlichen Reichthum an Drüsen ausgezeichnet ist (etwa 100 Drüsen auf einem Quadratmillimeter Magenoberfläche), so dass man gezwungen ist, in dem Magen nicht allein ein Reservoir für die aufgenommenen Speisen, sondern auch ein wichtiges Absonderungsorgan des menschlichen Körpers zu sehen.

In der tiefsten Lage der Schleimhaut des Magens findet sich übrigens eine schmale Schicht glatter Muskelfasern, die sogen. *Muscularis mucosae*, von welcher nach Koelliker zarte Faserbündel senkrecht zwischen den Drüsen in die Höhe steigen sollen. Ihre Contraction könnte also zur Entleerung der Drüsen beitragen. Endlich wäre noch zu erwähnen, dass die Mucosa bei manchen Individuen zahlreiche solitäre Follikel enthalten kann, welche als kleine, hellgraue Erhabenheiten hervorragen und die Grösse eines Stecknadelkopfes erreichen können. In anderen Fällen sind sie mit blossem Auge kaum wahrzunehmen oder scheinen sogar gänzlich zu fehlen.

2. Die Submucosa des Magens besteht aus lockerem, bläulich weissem Bindegewebe und enthält zahlreiche kleine Gefäss- und Nervenstämmchen, weswegen sie früher auch als *Tunica vasculosa* oder *Tunica nervea* bezeichnet wurde.

3. Die Muskelschicht des Magens besteht: a) aus einer inneren circulären, b) aus einer äusseren longitudinalen Schicht, welche sich an die entsprechenden Schichten des Oesophagus anschliessen. Diese Schichten sind jedoch in ihrem regulären Verlaufe erheblich alterirt durch die einseitige Ausbuchtung, welche der Magen in Gestalt des Fundus nach links hin erfahren hat. Die Längsfasern des Oesophagus strahlen nämlich beim Uebergang in die Cardia divergirend nach verschiedenen Richtungen auseinander, ohne die grosse Curvatur zu erreichen: hierbei gehen sie in besonders dichten Massen auf die kleine Curvatur über. Ein selbständiger, stärkerer Längsfaserzug ist alsdann noch an der grossen Curvatur gelegen. Von der darunter gelegenen Ringfaserschicht verläuft nur ein Theil vom Fundus bis zum Pylorus in wirklich circulärer Richtung. Andere (ursprünglich circuläre Fasern) haben einen zur Längsaxe des Magens mehr schrägen Verlauf und sind deshalb auch als *Fibrae obliquae* bezeichnet worden. Ein Theil der letzteren reitet sattelförmig auf dem links von der Cardia gelegenen Winkel zwischen dem Oesophagus und dem Fundus ventriculi und strahlt nach rechts und unten aus. Ein anderer Theil sitzt ebenfalls sattelförmig rechts von der Cardia auf der kleinen Curvatur und strahlt wiederum nach links und unten aus. Beide Arten von Fasern kreuzen sich somit an der vorderen und hinteren Magenwand, ohne übrigens die grosse Curvatur zu erreichen. Nach Henle sollen diese schrägen Fasern zwischen der Längs- und Ringfaserschicht, nach Koelliker dagegen nach innen von der letzteren, also dicht unter der Schleimhaut, gelegen sein.

4. Die Subserosa ist nur dort als besondere Lage von lockerem Bindegewebe vorhanden, wo sich die Ligamente des Magens an denselben ansetzen oder seine Oberfläche auf schmale Strecken vom Peritoneum unbedeckt bleibt. Im Uebrigen ist diese Schicht völlig mit dem letzteren verschmolzen.

5. Die Serosa oder das Bauchfell, *Peritoneum*, besteht aus einem Substrat von fibrillärem Bindegewebe mit elastischen Fasern, welches an seiner Oberfläche mit einem einfachen, platten, polygonalen Epithel bekleidet ist. Das Peritoneum ist sowohl am Magen wie am Darm mit der Muscularis fest verwachsen, so dass man wohl sagen kann, dass es einen integrirenden Bestandtheil dieser Organe überall dort bildet, wo es ihre Oberfläche bekleidet.

Die Nerven des Magens werden, abgesehen von den Verzweigungen des *N. vagus*, vom *N. sympathicus* geliefert (s. daselbst), welcher sowohl die Magen- wie die Darmwand in Form von zwei grossen Geflechten durchzieht, die sich den ganzen Tractus intestinalis entlang erstrecken. Das eine von diesen Geflechten, der Auerbach'sche *Plexus muscularis*

s. *myentericus*, ist zwischen der longitudinalen und circulären Muskelschicht gelegen, welche er beide versorgt; das andere Geflecht, der Meissner'sche *Plexus submucosus* s. *entericus*, findet sich in der Submucosa vor, wo er die Muscularis mucosae innervirt. Der Vagus scheint der sensible Nerv des Magens zu sein, während der Sympathicus die glatten Muskelfasern desselben versorgt.

Die Arterien des Magens werden von der *A. coeliaca* und von deren Aesten geliefert. Längs der kleinen Curvatur verläuft von links her die *A. coronaria ventriculi sin.* (directer Ast der A. coeliaca), von rechts her die *A. coronaria ventriculi dextra* (aus der A. hepatica). Der Fundus des Magens wird von den *Rr. gastrici breves* (aus der A. lienalis), die linke Hälfte der grossen Curvatur von der *A. gastro-epiploica sin.* (ebenfalls aus der A. lienalis), die rechte Hälfte derselben durch die *A. gastro- epiploica dextra* (aus der A. hepatica) versorgt. Die aus diesen Arterien hervorgehenden Zweige dringen durch die Muscularis in die submucöse Schicht hinein, wo sie sich in Capillaren aufzulösen beginnen, welche netzförmig die Drüsenschläuche der Mucosa bis zu ihren Mündungen umspinnen. Aus den dicht unter der Schleimhautoberfläche gelegenen Capillaren entstehen alsdann kleine, um die Drüsenmündungen gelegene Venennetze, aus denen wiederum Venenstämmchen hervorgehen, welche eigenthümlicherweise zwischen den Drüsencapillaren nach abwärts ziehen, ohne irgend welche Zweige aus den letzteren aufzunehmen. Im Uebrigen entsprechen die Venen den Arterien und können sich entweder in die *V. lienalis* oder die *V. mesenterica sup.* oder direct in die *V. portae* ergiessen. Die Lymphgefässe des Magens bilden zwischen Serosa und Muscularis ein oberflächliches, in der Submucosa ein tiefer gelegenes Netz, von welchem einige grössere Stämmchen zu den an der kleinen und grossen Curvatur gelegenen *Glandulae gastro-epiploicae supp.* und *inff.* oder direct zu den *Glandulae coeliacae* hinziehen.

V. Der Darmkanal.

Der Darmkanal, *Tractus intestinalis*, wird in den Dünndarm, *Intestinum tenue*, und den Dickdarm, *Intestinum crassum*, eingetheilt. Diese beiden Abtheilungen des Darmes sind zunächst dadurch von einander unterschieden, dass in aufgeblasenem Zustande der Dünndarm ein geringeres, der Dickdarm ein grösseres Kaliber hat. Doch kann man bei Eröffnung der Bauchhöhle nicht selten das Gegentheil constatiren: wenn nämlich der Dünndarm durch Gase stark ausgedehnt ist, während der Dickdarm in eng contrahirtem Zustande vorliegt. In diesem Falle ist jedoch der Dickdarm als solcher stets daran deutlich zu erkennen, dass an seiner Oberfläche drei Längsstreifen, die *Tae-*

niae Valsalvae, sichtbar sind, welche Verdickungen seiner Längsmusculatur darstellen und dem Dünndarme vollständig fehlen. Ausserdem zeigt der Dickdarm schon an seiner Aussenfläche zwischen den Taenien Ausbuchtungen, *Cellulae* s. *Haustra*, welche der Dünndarm ebenfalls nicht hat. Ein weiterer Unterschied zwischen Dick- und Dünndarm liegt in der Beschaffenheit ihrer Schleimhaut. Die Schleimhaut des Dünndarms besitzt nämlich an ihrer Innenfläche sehr feine, etwa 1 mm. lange, fadenförmige Fortsätze, die Zotten, *Villi intestinales*, welche der Schleimhaut ein sammetartiges Aussehen geben und am besten sichtbar werden, wenn man sie unter Wasser flottiren lässt.

a. Der Dünndarm.

Der Dünndarm, *Intestinum tenue*, wird in drei Abschnitte, nämlich: 1) den Zwölffingerdarm, *Duodenum*, 2) den Leerdarm, *Jejunum*, und 3) den Krummdarm, *Ileum*, eingetheilt, von denen jedoch nur das Duodenum und das Jejunum einigermassen scharf von einander abzugrenzen sind, während das Jejunum und das Ileum allmählich in einander übergehen. Das Duodenum ist der weiteste Theil des Dünndarms: von hier an nimmt der letztere ganz allmählich an Kaliber ab, so dass seine engste Stelle dem Uebergang in den Dickdarm entspricht. Der Dünndarm durchzieht hauptsächlich den unteren Theil der Bauchhöhle mittelst einer Menge sehr variabel gelegener Schlingen, welche mit Ausnahme der unteren zwei Drittel des Duodenum sämmtlich durch eine Duplicatur des Bauchfells, das Dünndarmgekröse, das *Mesenterium* im engeren Sinne, an der hinteren Bauchwand aufgehängt sind.

1. Der Zwölffingerdarm, *Duodenum*, so genannt wegen seiner der Breite von etwa zwölf Fingern gleichkommenden Länge, bildet die unmittelbare Fortsetzung des Magens und besteht aus drei Abschnitten, welche folgenden Verlauf haben. Der erste Abschnitt, *Pars horizontalis* s. *transversa superior*. zieht etwa in der Höhe des XII. Brust- oder I. Lendenwirbels von links nach rechts und hinten: er ist mit der Leber durch das Lig. hepatico-duodenale verbunden. Mit einer Krümmung, der *Flexura duodeni prima*, geht er in den zweiten Abschnitt, die *Pars verticalis* s. *descendens* über, welche vor der rechten Niere nach abwärts verläuft. Unter Bildung einer zweiten Krümmung, der *Flexura duodeni secunda*, setzt sich die Pars descendens alsdann etwa in Höhe des III. Lendenwirbels in den dritten Abschnitt, die *Pars ascendens* (*Pars horizontalis inferior* s. *transversa inferior*), fort, welche schräg von rechts und unten nach links und oben bis vor die Aorta und Vena cava inf. in die Höhe zieht, um am unteren Rande des Pancreas (etwa vor der Grenze zwischen dem I. und II. Lendenwirbel) mittelst einer dritten Krümmung, der *Flexura duodeno-jejunalis*, in das Jejunum über-

zugehen. Diese Flexur wird durch den sogen. *M. suspensorius duodeni* (Treitz) fixirt, d. h. glatte Muskelfasern, welche vom Ursprung der A. coeliaca und mesent. sup. in die Wand des Duodenum einstrahlen. Das Duodenum bildet also ein nach links offenes Hufeisen[1]), in dessen Concavität der Kopf des Pancreas hineinragt: der letztere und die Aussenfläche des Duodenum sind ziemlich fest mit einander verwachsen. Ueber und vor der Pars horizontalis sup. lagert die Leber mit der Gallenblase, in deren Nähe das Duodenum an der Leiche gewöhnlich durch den Gallenfarbstoff gelblich imbibirt ist. Vor der Pars verticalis duodeni zieht das Mesocolon transversum in transversaler Richtung hinweg. Längs der Pars ascendens verläuft endlich die Radix mesenterii nach rechts und abwärts. An der Leiche lässt sich die Pars horizontalis sup. leicht vom Magen aus auffinden. Die Pars verticalis bekommt man wenigstens theilweise zu Gesicht, wenn man das Colon transversum nach oben und sämmtliche Dünndarmschlingen nach der linken Seite der Leiche hinüberlegt. Will man endlich die Pars ascendens aufsuchen, so muss man das Colon transversum nach oben zurückschlagen und sämmtliche Dünndarmschlingen nach rechts hinüber legen. Die Pars horizontalis des Duodenum ist an ihrer Oberfläche gänzlich vom Peritoneum umhüllt, ist also, wie man zu sagen pflegt, *intra saccum peritonei* gelegen. Die anderen beiden Abschnitte sind dagegen nur an ihrer Vorderfläche vom Peritoneum überzogen, während die hintere Fläche durch lockeres Bindegewebe mit der hinteren Bauchwand verbunden ist. Diese beiden Theile sind somit *extra saccum peritonei* gelegen.

Die Innenfläche des Duodenum zeigt vom Pylorus bis zur Flexura duodeni prima eine etwas höckerige Beschaffenheit, welche davon herrührt, dass die Schleimhaut hier kleine, zusammengesetzt acinöse Drüsen, die Brunn'schen oder Brunner'schen Drüsen, enthält, welche bis in die Submucosa hineinreichen und deren alkalisches Secret eine gewisse Aehnlichkeit mit dem Pancreassaft zeigt und somit ebenfalls bei der Verdauung eine Rolle zu spielen scheint. Die Pars descendens und ascendens duodeni besitzen diese Drüsen nicht, zeigen dagegen an ihrer Innenfläche grössere, mitunter vollkommen ringförmige Querfalten, die *Valvulae conniventes Kerkringii*, deren Name sich darauf bezieht, dass dieselben vielfach spitzwinklig confluiren. Die Valvulae conniventes sind Schleimhautfalten, in welche sich zwar ein Fortsatz der Submucosa, aber keine Muscularis hinein erstreckt; sie lassen sich auch nach Entfernung der Muskelhaut nicht verstreichen (Henle). Indem sie sich vom Duodenum aus durch das ganze Jejunum fortsetzen, werden

[1]) Da das Ende des Duodenum nahezu in gleicher Höhe mit seinem Anfang, d. h. dem Pylorus, gelegen ist, so bildet dasselbe eigentlich nicht ein Hufeisen, sondern einen unvollständigen, jedoch nahezu geschlossenen Ring (Braune).

sie immer niedriger und rücken immer weiter auseinander, bis sie an der Grenze zwischen Jejunum und Ileum ganz verschwinden. Mitten in der Concavität des Duodenum, also in der linken Wand der Pars verticalis, ist (ein wenig nach hinten) die gemeinsame Einmündungstelle des Ductus choledochus und pancreaticus gelegen. Diese Einmündungstelle befindet sich stets auf der Höhe einer kleinen warzenförmigen Erhabenheit, der *Papilla duodenalis*, welche indessen für gewöhnlich durch eine unmittelbar daneben gelegene Valvula Kerkringii überlagert wird. Sondirt man diese Mündung, so gelangt man zunächst in eine Art von Ampulle oder Vorraum, das *Diverticulum Vateri*, und kann alsdann nach oben in den Ductus choledochus, nach links in den Ductus pancreaticus eindringen. Nicht selten ist der Verlauf des Ductus choledochus an der Innenfläche der Duodenalschleimhaut durch einen Längswulst (*Plica longitudinalis duodeni*) markirt, welcher zu der eben erwähnten Valvula Kerkringii senkrecht steht. Im Uebrigen ist das Duodenum ebenso wie der ganze übrige Dünndarm mit Zotten versehen. Nur sind sie in der Pars horizontalis sup. nicht fadenförmig, sondern mehr breitgezogen oder faltenähnlich. Solitäre (d. h. vereinzelte) Lymphfollikel sind im Duodenum wie im ganzen übrigen Darmkanal vorhanden.

2. Der Leerdarm, *Jejunum*, so genannt, weil derselbe meist leer von Speisen gefunden wird, beginnt an der Flexura duodeno-jejunalis, d. h. dort, wo der Dünndarm ein eigenes Gekröse zu bekommen anfängt. Die untere Grenze des Jejunum ist nicht genau anzugeben. Man pflegt das Ende des Jejunum dort anzunehmen, wo die Valvulae conniventes aufhören. Danach würden (abgesehen vom Duodenum) zwei Fünftel des gesammten Dünndarms dem Jejunum, drei Fünftel dem Ileum zuzurechnen sein. Wie bereits oben erwähnt wurde, ist das Jejunum gegenüber dem Ileum durch sein grösseres Kaliber ausgezeichnet. Solitäre Lymphfollikel sind hier wie in Duodenum stets vorhanden[1]). Nur sehr selten sind dagegen die letzteren im Jejunum zu kleinen rundlichen Haufen vereinigt. Man hat solche Aggregate von Solitärfollikeln als Peyer'sche Haufen oder Plaques, *Insulae* s. *Agmina Peyeri*, bezeichnet. Das Jejunum besitzt die grössten Zotten.

3. Der Krummdarm, *Ileum*, zieht als Fortsetzung des Jejunum in mannigfachen Windungen bis zur Fossa iliaca dextra, um sich daselbst in den Anfangstheil des Dickdarms, das Coecum, einzusenken.

[1]) Die Solitärfollikel sind im normalen Zustande eben noch mit blossem Auge zu erkennen, am besten wenn man den Darm gegen das Licht hält. Geschwollen können sie dagegen die Grösse einer Linse erreichen und sehr deutlich sichtbar werden.

Das Ileum nimmt vom Jejunum an allmählich nach abwärts an Kaliber ab, so dass sich seine engste Stelle an der Einmündung in das Coecum befindet. Valvulae Kerkringii sind im Ileum nicht vorhanden. Dagegen ist die Schleimhaut ebenso wie im Jejunum mit Solitärfollikeln und kleinen rundlichen Peyer'schen Haufen versehen. Ausser den rundlichen sind hier jedoch noch grössere, länglich ovale Follikelhaufen, die sogen. linsenförmigen Peyer'schen Plaques vorhanden, welche stets dem Ansatz des Mesenterium gegenüber und mit ihrer Längsaxe in der Längsrichtung des Darmes liegen. Zotten sind zwar regelmässig im Ileum da, werden jedoch gegen das Coecum hin immer niedriger und kleiner. Im Gegensatz zu dem Jejunum pflegt der Inhalt des Ileum schon eine faeculente Beschaffenheit zu zeigen. Jejunum und Ileum sind an ihrer Oberfläche völlig vom Peritoneum überkleidet und durch das Mesenterium an der hinteren Bauchwand aufgehängt.

b. Der Dickdarm.

Der Dickdarm, *Intestinum crassum*, ist gegenüber dem Dünndarm zunächst durch das grössere Kaliber ausgezeichnet, ferner dadurch, dass sich an seiner Oberfläche drei Verdickungen seiner Längsmusculatur, die sogen. *Taeniae Valsalvae*, befinden, welche, wie schon oben erwähnt wurde, dem Dünndarm vollständig fehlen. Von diesen Taenien entspricht die eine dem Ansatze des Mesenterium (*Taenia mesenterica*), die zweite dem Ansatze des Netzes oder der mit ihm zusammenhängenden, fettgefüllten, beutelförmigen Appendices epiploicae (*Taenia omentalis*); die dritte (*Taenia libera*) liegt an der Oberfläche des Darmes frei zu Tage. Zotten und Peyer'sche Haufen hat der Dickdarm nicht, wohl aber sind Solitärfollikel in der ganzen Ausdehnung desselben vorhanden. Ferner ragen an seiner Innenfläche überall halbmondförmige Vorsprünge, die *Plicae* s. *Valvulae sigmoideae* hervor, welche jedoch nicht wie die Valvulae Kerkringii einfache Schleimhautfalten sind, sondern ausser der Mucosa und Submucosa noch Fortsetzungen der Ringmusculatur enthalten. Zwischen den Plicae sigmoideae liegen Ausbuchtungen der Wand des Dickdarms, welche man als *Cellulae* s. *Haustra* bezeichnet hat. Nur im untersten Abschnitte des Dickdarms, im Rectum, sind dieselben nicht vorhanden. Wie der Dünndarm lässt sich auch der Dickdarm in drei Abschnitte, nämlich: 1) den Blinddarm, *Coecum*, 2) den Grimmdarm, *Colon*, und 3) den Mastdarm, *Rectum*, eintheilen.

1. Der Blinddarm, *Coecum* s. *Typhlon*, bildet in der rechten Fossa iliaca einen abwärts hängenden, meistens allseitig vom Peritoneum bekleideten Blindsack und geht ohne scharfe Grenze aufwärts in das Colon über. Sein unteres Ende ist mit einem kleinen regenwurmähnlichen

Anhang, dem Wurmfortsatz, *Proc. vermiformis*, versehen, welcher sogar durch ein eigenes Gekröse, das *Mesenteriolum processus vermiformis*, mit der hinteren Bauchwand verbunden ist und eine sehr variable Lage zeigt. Etwas oberhalb des Wurmfortsatzes ist an der linken Seite des Coecum die Einmündungstelle des Ileum gelegen, welche stets durch eine Plica sigmoidea in der Weise hindurchtritt, dass die letztere in zwei Lippen gespalten wird. Da diese zweilippige Plica sigmoidea in das Lumen des Coecum hineinragt, so gestattet sie wohl den Eintritt des Darminhalts aus dem Ileum in das Coecum, muss sich jedoch nach Art einer Klappe schliessen, wenn der letztere aus dem Coecum nach dem Ileum zurückzutreten sucht. Man hat sie als *Valvula ileo-coecalis* s. *Bauhini* (*Valvula Tulpii*) bezeichnet.

2. Der Grimmdarm, *Colon*, welcher sich unmittelbar an das Coecum anschliesst, kann in vier Abschnitte eingetheilt werden. Der erste Abschnitt, das *Colon ascendens*, läuft als Fortsetzung des Coecum vor dem lateralen Theil der rechten Niere bis zur Leber nach aufwärts und geht alsdann mit einer Biegung, der *Flexura coli dextra* s. *hepatica*, nach links in den zweiten Abschnitt, das *Colon transversum*, über. Letzteres zieht sich vor der Pars verticalis duodeni und weiterhin unterhalb der Pars horizontalis sup. duodeni und der grossen Curvatur des Magens in transversaler Richtung bis zur Milz, um hier unter Bildung einer zweiten Biegung, der *Flexura coli sinistra* s. *lienalis*, in den dritten Abschnitt, das *Colon descendens*, überzugehen. Das Colon descendens steigt alsdann vor dem lateralen Theil der linken Niere abwärts und setzt sich etwa an der Crista ossis ilei in den vierten Abschnitt, die *Flexura sigmoidea* oder das *S romanum*, fort, welches seinem Namen entsprechend in der Fossa iliaca sin. eine S förmige Krümmung bildet und an der linken Symphysis sacro-iliaca in das Rectum übergeht. Von diesen vier Abschnitten sind nur das Colon ascendens und descendens dadurch einigermassen in ihrer Lage fixirt, dass ihre hintere Fläche mit den hinter ihnen gelegenen Theilen durch lockeres Bindegewebe verbunden ist, während die vordere und die Seitenflächen vom Peritoneum bekleidet sind. Daher muss auch bei der Colotomie der Schnitt hinten angelegt werden, wenn man das Peritoneum nicht verletzen will. Weiterhin tragen zwei Bauchfellduplicaturen, das *Lig. hepatico-colicum* (zwischen der unteren Leberfläche und der Flexura coli dextra) und das *Lig. phrenico-colicum* (zwischen dem Zwerchfell und der Flexura coli sin.) zur Fixirung dieser Theile bei. Das Colon transversum und die Flexura sigmoidea sind dagegen allseitig vom Peritoneum überzogen und durch ein langes Gekröse, *Mesocolon*, mit der hinteren Bauchwand verbunden: sie müssen somit, je nach der Länge dieses Gekröses, eine

wechselnde Lage haben. Das S romanum bildet den engsten Theil des Colon; die Taeniae Valsalvae und in gleichem Maasse die Haustra und Plicae sigmoideae sind an demselben mitunter nur undeutlich ausgeprägt.

3. Der Mastdarm, *Rectum*, kann während seines Verlaufes von der Symphysis sacro-iliaca sin. bis zur Afteröffnung in drei Abschnitte eingetheilt werden, welche verschiedene Krümmungen zeigen. Der erste Abschnitt erstreckt sich in der Frontalebene von der Symphysis sacro-iliaca sin. bis etwa zum II. Kreuzbeinwirbel, indem er die Medianlinie ein wenig nach rechts überschreitet. Seine Concavität ist bald nach links, bald nach rechts gerichtet. Dieser Abschnitt (das obere Drittel des Rectum) ist gänzlich vom Peritoneum umhüllt und besitzt demgemäss ein Gekröse (*Mesorectum*), an dem er herabhängt. Der zweite Abschnitt (das mittlere Drittel des Rectum) entspricht der Aushöhlung des Kreuzbeins und ist demgemäss mit der Concavität nach vorn gelegen. Nur seine Vorderfläche ist vom Peritoneum überzogen. Ohne scharfe Grenze geht der zweite Abschnitt in den dritten Abschnitt über, welcher sich vor der Steissbeinspitze nach hinten und abwärts krümmt, so dass seine Concavität nach hinten gerichtet ist. Dieser dritte Abschnitt (das untere Drittel des Rectum), welcher am After, *Anus*, endet, ist nicht mehr vom Peritoneum überzogen und so geräumig, dass er fast eine ganze Faust fassen kann, weshalb er auch *Ampulla rectalis* genannt wird. Etwas enger ist der mittlere und am engsten der obere Abschnitt des Rectum, so dass man nicht über den zweiten Kreuzbeinwirbel hinauf mit der Hand vordringen kann, ohne eine Sprengung des Rectum befürchten zu müssen. Uebrigens sind die beiden unteren Abschnitte des Rectum meistens nicht genau in der Medianlinie gelegen, sondern pflegen die letztere etwa am unteren Ende des Kreuzbeins ein wenig nach links zu überschreiten. Die dem zweiten und dritten Abschnitt entsprechenden Krümmungen des Rectum hat man auch als Kreuzbeinkrümmung und Perinealkrümmung bezeichnet. Die Innenfläche des Rectum zeigt meistens drei Plicae sigmoideae, von denen eine jede aussen durch eine seitliche Einknickung der Wand markirt wird. Jeder Einknickung der einen Seite liegt eine Ausbuchtung der anderen gegenüber. Die mittelste von diesen Plicae sigmoideae (*Plica transversalis recti* von Kohlrausch) ist die stärkste und kommt auch am constantesten vor: sie ist beiläufig in der Höhe der Plicae semilunares Douglasii, d. h. etwa 7—8 cm. über der Afteröffnung, gelegen. Die anderen beiden Plicae sigmoideae sind etwa 3—4 cm. höher und tiefer wahrzunehmen. Die mittlere nimmt die rechte, die anderen beiden die linke Wand des Rectum ein. Ausser diesen Querfalten finden sich dicht oberhalb der Analöffnung an der Schleimhaut Längsfalten,

die *Plicae longitudinales recti* s. *Columnae Morgagni*, vor. Das Lumen des Rectum erscheint in Folge dessen auf dem Querschnitt an dieser Stelle sternförmig. Dicht oberhalb der Analöffnung liegen unter der Schleimhaut meist stärkere Venengeflechte, welche wie eine Art von Wasserkissen einen weichen Verschluss des Anus bilden. Bei Stauungszuständen im Pfortadergebiet können diese Venen aus der Analöffnung herausragen und sogar zu Blutungen Veranlassung geben (Hämorrhoiden). Am Lebenden wird die Afteröffnung durch eine Verdickung der glatten Ringmusculatur, den *M. sphincter ani internus*, verschlossen. Unterhalb desselben, dicht unter der Haut des Anus, also weit oberflächlicher liegt der *M. sphincter ani externus*, welcher aus quergestreifter Musculatur besteht und deshalb willkürlich zum Verschlusse des Anus benutzt werden kann.

Entsprechend jener eben erwähnten Plica transversalis recti soll nach Hyrtl beim Lebenden die Ringmusculatur für gewöhnlich contrahirt sein, so dass die Kothmassen sich nicht im unteren Mastdarmende, sondern in der Flexura sigmoidea ansammeln. Da sich nach demselben Autor diese Muskelfasern hier, wenn auch nicht immer, so doch in vielen Fällen zu einem stärkeren Bündel zusammendrängen, so hat derselbe an dieser Stelle einen *Sphincter ani tertius* angenommen, welcher übrigens schon von Nélaton als *Sphincter ani superior* vorher in die Anatomie eingeführt war. Von anderen Autoren, wie z. B. Laimer, wird eine Verdickung der Ringmusculatur nur in dem Sinne zugegeben, dass die Plica transversalis recti wie alle Plicae sigmoideae in ihrer Schleimhaut noch stärkere circuläre Muskelfasern beherbergt.

c) Die mikroskopische Structur des Darmkanals.

Die Wand des Darmkanals wird in folgende Schichten eingetheilt, welche sich im Grossen und Ganzen in Bezug auf ihren Bau durchaus wie die entsprechenden Schichten des Magens verhalten, nämlich: 1) die Schleimhaut oder Mucosa, 2) die Submucosa, 3) die Muscularis, 4) die Subserosa, 5) die Serosa oder das Peritoneum.

Die Schleimhaut besteht wie diejenige des Magens aus Epithel und Substrat. Das Epithel ist im ganzen Darmkanal cylindrisch. Die Epithelien des Dünndarms im Speciellen sind noch dadurch ausgezeichnet, dass sie an dem freien Ende mit einem membranartigen Saum (oder Deckel) versehen sind, welcher in senkrechter Richtung von feinen Porenkanälchen durchbrochen ist und somit ein streifiges Aussehen zeigt. Dieser Saum ist so empfindlich, dass er z. B. schon durch Wasser oder verdünnte Säuren quillt und in stäbchenförmige Stücke zerfällt. Durch die Poren des Saums geht die Resorption der Speisebestandtheile vor sich. Unter den Cylinderepithelien des ganzen Darmkanals finden sich vereinzelt noch andere eigenthümliche Zellen, die sogen. Becherzellen, vor. Diese Zellen besitzen keinen Saum, sondern tragen statt dessen an dem freien Ende in einer weinbecherartigen Vertiefung eine helle gallertige Masse, welche aus Schleim zu

bestehen scheint. Da besondere Schleimdrüsen im Darm nicht vorhanden sind, so wird man wohl nicht fehlgehen, wenn man den Becherzellen die Secretion des Schleimes zuschreibt, welcher sich normaler Weise in geringerem Grade, bei pathologischer Reizung der Schleimhaut selbst in grösseren Massen im Darm vorfindet. Das Substrat der Mucosa ist bindegewebig, zeigt jedoch einen exquisit lymphatischen Charakter (s. S. 480 Anm.); ja es nimmt in den Zotten fast ganz das Aussehen adenoiden Bindegewebes an.

In die Schleimhaut sind an der Pars horizontalis sup. des Duodenum die acinösen Brunn'schen oder Brunner'schen Drüsen (s. S. 485), an dem ganzen übrigen Darmkanal die Lieberkühn'schen Drüsen eingelagert. Letztere gehören zu den tubulösen, also schlauchförmigen Drüsen, besitzen eine glashelle structurlose Membrana propria und sind mit einem hellen Cylinderepithel ausgekleidet, welches durchaus den Charakter des betreffenden Darmstückes zeigt. Ihr alkalisches Secret ist der sogen. Darmsaft, *Succus entericus*, von dem man annimmt, dass er ebenfalls zur Verdauung der Speisen beiträgt. Im Dünndarm sind die Mündungen der Lieberkühn'schen Drüsen zwischen den Zotten gelegen.

Das Cylinderepithel der Darmzotten soll nach Heidenhain durch directe Fortsätze mit den Bindegewebszellen innerhalb der Zotten, und die Bindegewebszellen wieder mit den Lymphgefässen der Zotten in Verbindung stehen. Jede Zotte besitzt nämlich in ihrer Axe ein capilläres Lymph- oder Chylusgefäss, durch welches der in die Zotte eingeführte Speisebrei (*Chymus*) abgeführt wird. Das centrale Lymphgefäss ist immer von Blutcapillaren umsponnen. Zwischen den Blutcapillaren und den Lymphcapillaren ist als Fortsetzung der Muscularis mucosae eine Schicht von glatten Muskelfasern gelegen, welche bei ihrer Contraction das Lymphgefäss schnell entleeren und die Zotte verkürzen. Die nachherige Aufrichtung der Zotte erfolgt durch den Blutstrom, welcher sich in die Arterien ergiesst.

Für die übrigen Schichten der Darmwand gilt im Allgemeinen dasselbe, was beim Magen S. 480 bis 482 bereits gesagt worden ist. Nur von der Muskelschicht ist zu bemerken, dass sich an derselben überall deutlich eine äussere longitudinale und eine innere circuläre Schicht unterscheiden lassen. Etwas oberhalb des M. levator ani strahlen von der Längsfaserschicht des Rectum einige Muskelfascikel (*Mm. recto-coccygei* Treitz) auf die benachbarte Vorderfläche des Steissbeins und in die Beckenfascie aus.

Die Nerven des Darmes werden vom *Sympathicus* (s. S. 482) und wahrscheinlich auch vom *Vagus* (s. S. 306 sub c) geliefert. Betreffs der Arterien ist bei der *A. coeliaca*, *mesenterica sup.* und *inf.*, betreffs der Venen bei der *V. portae* nachzusehen.

VI. Die Leber.

Die Leber, *Hepar* s. *Jecur*, ist die grösste Drüse des menschlichen Körpers und hat eine platte, vierseitige Form mit abgerundeten Ecken. Man unterscheidet an ihr eine convexe obere und eine concave untere Fläche, ferner einen scharfen vorderen und einen stumpfen hinteren Rand, endlich die beiden Seitenränder, welche vorne mehr scharf, hinten wiederum stumpfer zu sein pflegen.

Die convexe obere Fläche grenzt an die Concavität des Zwerchfells, mit einem kleineren Theile (dem Thoraxeinschnitt entsprechend) an die vordere Bauchwand. Die concave untere Fläche liegt über der kleinen Curvatur und der Vorderfläche des Magens nebst der sich an den letzteren anschliessenden Pars horizontalis sup. duodeni; auch die Flexura coli dextra, das obere Ende der rechten Niere und die rechte Nebenniere stehen mit der unteren Leberfläche in Berührung. Der stumpfe hintere Rand grenzt an die Pars lumbalis des Zwerchfells, an die V. cava inferior und an die Aorta. Der scharfe vordere Rand steht etwas tiefer: er ist hinter dem unteren Rande des Thorax und hinter der vorderen Bauchwand gelegen. Die untere Lebergrenze entspricht rechts hinten ungefähr dem X. bis XI. Brustwirbel und zieht alsdann an der rechten Körperseite längs des unteren Thoraxrandes bis zur Mitte des X. rechten Rippenknorpels nach vorn, um im Thoraxeinschnitt schräg zur Mitte des linken VII. Rippenknorpels zu verlaufen. Das linke Ende der Leber pflegt sich schliesslich vor der Cardia hinweg bis zur Mitte der linken Zwerchfellkuppe zu erstrecken. Der höchste Punkt der Leber ist stets von dem Stande des Zwerchfells abhängig, über welchen S. 117 das Nähere gesagt ist. Im Uebrigen sind die Formverhältnisse und damit auch die Grenzen der Leber sehr wechselnde.

In ihrer Lage wird die Leber hauptsächlich durch zwei peritoneale Bänder erhalten, welche beide von der unteren Fläche des Zwerchfells zur oberen Leberfläche hinabsteigen. Das eine von diesen Bändern, das *Lig. suspensorium hepatis*, ist in der Medianlinie des Körpers gelegen und erstreckt sich mit seinem vorderen freien Rande bis zum Nabel. In diesem freien Rande eingeschlossen zieht vom Nabel zur unteren Leberfläche als dicker Bindegewebsstrang das *Lig. teres hepatis* hin, welches der ehemaligen, obliterirten Nabelvene entspricht. Nach hinten stösst das Lig. suspensorium rechtwinklig an das zweite Befestigungsband, das *Lig. coronarium hepatis*, welches oberhalb des hinteren stumpfen Leberrandes in nahezu frontaler Richtung verläuft und jederseits mit einem freien Rande endigt. Nach abwärts steht die Leber durch das *Lig. gastro-hepaticum*, *hepatico-duodenale*, *hepatico-renale* und *hepatico-colicum* mit den entsprechenden Nachbarorganen in Verbindung. Diese Nachbarorgane hinterlassen an

der unteren Leberfläche fast sämmtlich Eindrücke, welche aber an der herausgenommenen Leber mit Ausnahme der Impressio renalis meistens nicht mehr deutlich wahrgenommen werden können.

Die Oberfläche der Leber ist nun dem Lig. suspensorium entsprechend in einen kleineren linken und in einen grösseren rechten Lappen getheilt. Dem vorderen Ende des Lig. suspensorium entspricht am vorderen Leberrande ein Einschnitt, die *Incisura interlobularis* s. *umbilicalis*, durch welche das oben erwähnte Lig. teres zum Nabel zieht. Rechts von der Inc. interlobularis findet sich ferner am vorderen Rande der Leber die *Incisura vesicalis*, ein seichter Einschnitt, über welchen der Blindsack der an die untere Leberfläche befestigten Gallenblase nach vorn hinausragt. Dieser Punkt liegt nach Gerhardt gegenüber der VIII. Rippe, ungefähr zwei Fingerbreiten von der Medianlinie entfernt. Der hintere Rand der Leber zeigt an dem hinteren Ende des Lig. suspensorium ebenfalls einen Einschnitt, die *Incisura vertebralis*, deren Lage der dort befindlichen Prominenz der Wirbelsäule nebst den vor der letzteren gelegenen grossen Gefässen (Aorta und V. cava inf.) entspricht. Die untere Leberfläche wird durch drei Gruben, welche zusammen die Gestalt eines h zeigen, in verschiedene Abschnitte getheilt. Die längste dieser drei Gruben, die *Fossa longitudinalis* s. *sagittalis sinistra*, entspricht in ihrer Lage genau dem Lig. suspensorium hepatis, verläuft also in der Medianlinie des Körpers und markirt an der unteren Leberfläche die Grenze zwischen dem linken und dem rechten Leberlappen. Der vordere Theil der Fossa longitudinalis sinistra wird von dem erwähnten Lig. teres, der hintere Theil von einer Fortsetzung des letzteren, einem bindegewebigen Strange, dem ehemaligen Ductus venosus Arantii, durchzogen, welcher beim Foetus die Nabelvene mit der V. cava inf. verbindet. Weiter nach rechts zieht parallel der Fossa longitudinalis sinistra die *Fossa longitudinalis dextra*, nimmt jedoch nur den vorderen Theil der unteren Leberfläche ein. Sie ist auch als *Fossa vesicalis* bezeichnet worden, weil in derselben die Gallenblase, *Vesica fellea*, gelegen ist. Zwischen den beiden Fossae longitudinales verläuft in der Mitte der unteren Leberfläche eine quere Furche, die *Fossa transversa* s. *Porta* (*Hilus*) *hepatis*, in welche die meisten Gefässe und Nerven der Leber eintreten, nämlich die Pfortader, die A. hepatica und der Ductus hepaticus, ferner die Lymphgefässe und die Nerven, welche vom Vagus und vom Sympathicus stammen. Verlängert man die Fossa vesicalis nach hinten, so kommt man über eine Brücke von Lebersubstanz hinweg in die kurze *Fossa pro vena cava*, in welcher die V. cava inf. gelegen ist. In die V. cava inf. münden an dieser Stelle die Vv. hepaticae unmittelbar nach ihrem Austritt aus der

Lebersubstanz ein. Den vor der Porta hepatis gelegenen Abschnitt der unteren Leberfläche hat man als *Lobus anterior* s. *quadratus* bezeichnet. Hinter der Porta liegt der *Lobus posterior* s. *Spigelii* s. *caudatus*, von welchem ein stumpfer Vorsprung, das *Tuber papillare*, über die Porta hepatis hinweg ziemlich weit nach vorn und abwärts ragt. Nach rechts hin hängt der Lobus Spigelii durch die vorhin erwähnte Brücke von Lebersubstanz, das sogen. *Tuberculum caudatum*, mit dem übrigen Theile des rechten Leberlappens zusammen. Meist ziemlich deutlich ist noch an der unteren Fläche des rechten Leberlappens nahe dem hinteren Rande die *Impressio renalis* zu sehen, welche vom oberen Ende der rechten Niere herrührt. Bei weiblichen Individuen, welche sich lange Zeit stark zu schnüren pflegten, zeigt sich der Einschnürungstelle entsprechend an der oberen Leberfläche eine horizontale, ringförmige Furche, welche zuweilen so tief gehen kann, dass die Leber dadurch deutlich in einen oberen und einen unteren Lappen getheilt wird. Ausser der ringförmigen Einschnürung ist der Schnürleber noch eine nicht unerhebliche Vergrösserung im verticalen Durchmesser auf Kosten der übrigen Dimensionen eigenthümlich. Auch seichte, striemenartige sagittale Furchen können als Folge der Einschnürung an der oberen Leberfläche vorkommen. Andere, mehr spaltenähnliche Furchen (*Rimae coecae*), durch welche die Leber mitunter noch in kleinere Lappen getheilt wird, scheinen dagegen congenital zu sein. Im Uebrigen zeigt die Oberfläche der Leber überall ein spiegelglattes, glänzendes Aussehen, welches von dem Peritonealüberzug derselben herrührt. Die natürliche Farbe des Organs ist ein Braunroth, welches durch eine Mischung aus der rothen Farbe des Blutes und der bräunlichen des Drüsenparenchyms entsteht.

Macht man einen Schnitt durch die Lebersubstanz, so kann man schon mit blossem Auge eine an manchen Stellen sehr deutlich hervortretende Zeichnung von neben einander liegenden, polygonalen kleinen Feldern erkennen, welche übrigens auch an der Oberfläche der Leber unter dem Peritonealüberzuge nicht selten wahrzunehmen ist. Diese kleinen Felder entsprechen den Leberläppchen, *Lobuli* s. *Acini*, aus denen sich das Organ zusammensetzt. Bei einzelnen Thieren, z. B. beim Schwein und beim Eisbären, sind nun die Acini durch bindegewebige Scheidewände vollständig von einander geschieden. Beim Menschen ist dagegen die Bezeichnung „Leberläppchen“ insofern keine correcte, als dieselben nur durch die Verzweigungen der an der Porta hepatis eintretenden Gefässe unvollständig von einander abgegrenzt werden, während sie im Uebrigen durch die ganze Lebersubstanz continuirlich zusammenhängen. Beim Menschen ist zwischen den Läppchen auch nur in der Umgebung der eben genannten Gefässe interstitielles Bindegewebe

vorhanden. Dieses Bindegewebe bildet an der Porta hepatis unter dem Peritoneum eine ziemlich feste Lage, die sogen. *Capsula Glissonii*, und zieht von hier mit den portalen Gefässen in die Leber hinein. Den einzelnen Acinus kann man als ein vier- oder fünfkantiges Prisma betrachten, dessen eines Ende kuppenförmig abgerundet ist. Im Querschnitte muss sich derselbe als ein fast regelmässiges Vier- oder Fünfeck darstellen, im Längsschnitte hat er die Form eines schmalen Vierecks, dessen eine Schmalseite abgerundete Ecken besitzt, und auf schrägen Schnitten müssen natürlich je nach der Schnittrichtung Uebergangsbilder zwischen den beiden eben genannten Figuren entstehen (s. Fig. 24). Der genauere Verlauf der Gefässe in der Leber gestaltet sich folgendermassen.

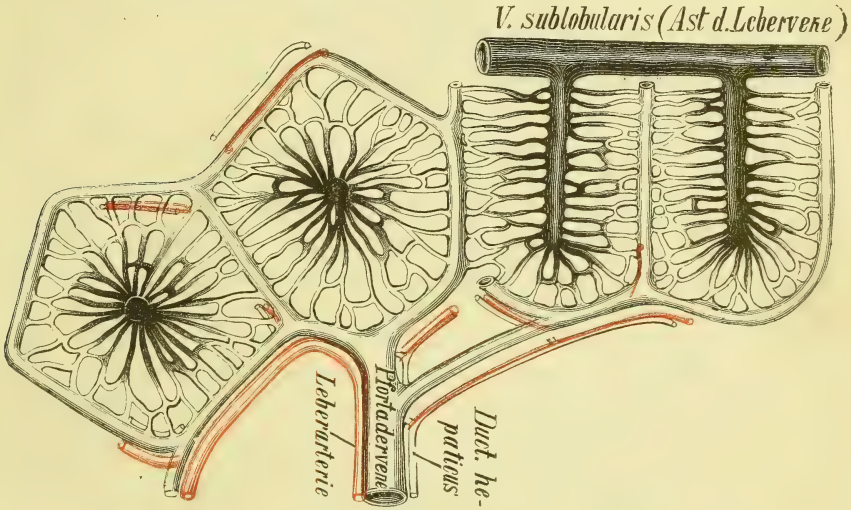

Fig. 24.

Schema für die Verzweigung der Blutgefässe der Leber. Rechts sind zwei Acini der Länge nach, links der Quere nach durchschnitten. Die Aeste und die Capillarzone der Lebervene sind dunkel, die der Pfortader hell dargestellt. Der Einfachheit wegen sind die in den Capillarmaschen gelegenen Leberzellen nicht gezeichnet.

Die V. portae, die A. hepatica und der Ductus hepaticus, welche an der Porta hepatis zusammen in die Leber eintreten, bleiben auch bei ihren mannigfachen Verzweigungen in der Leber stets zusammen und gelangen schliesslich zur Peripherie der Acini, welche sie mit ihren Endästen umspinnen (s. Fig. 24). Diese Endäste hat man, weil sie zwischen den einzelnen Acini gelegen sind, als *Vasa interlobularia* bezeichnet. Von den Vv. interlobulares der Pfortader gehen nun in das Innere der Acini Capillaren hinein, welche die im peripheren Theil des Acinus gelegene sogen. Pfortadercapillarzone bilden. Im Gegensatz zur Pfortader treten die Vv. hepaticae als Aeste der V. cava inf. am hinteren Leberrande isolirt in die Lebersubstanz hinein und verlaufen in der letzteren mit allen ihren Verzweigungen, ohne

von irgend einem anderen Gefässe begleitet zu sein. Ihre feinsten Zweige werden als *Vv. intralobulares* s. *centrales* bezeichnet, weil sie in die Axe des Acinus eintreten, so dass also der letztere auf der Lebervene wie die Himbeere auf ihrem Zapfen aufsitzt. Von jeder V. centralis gehen wiederum Capillaren in den Acinus hinein, um in der Mitte desselben die Lebervenencapillarzone zu bilden. Auf dem Querschnitte eines Acinus sieht man nun die periphere Pfortadercapillarzone normaler Weise stets heller gefärbt als die in der Mitte des Acinus gelegene Lebervenencapillarzone. Diese verschiedene Färbung rührt davon her, dass erstens die Pfortadervenen an der Leiche weniger Blut enthalten, zweitens die Leberzellen der Pfortadercapillarzone stets fetthaltiger sind, weil das vom Darme resorbirte Fett von der Pfortader und den mit ihr verlaufenden Lymphgefässen zuerst zur Peripherie des Acinus geführt wird. Doch müssen natürlich die grösseren Aeste der Lebervene ebenfalls zwischen den Acini gelegen sein. Die kleinsten Lebervenenzweige, von welchen die Vv. intralobulares entspringen, hat man auch als *Vv. sublobulares* besonders bezeichnet. Doch sollen nach Henle eine grosse Anzahl von Vv. intralobulares auch direct in die grösseren Lebervenenäste einmünden. Auf einem Leberschnitt unterscheidet man mit blossem Auge die Lebervenen und die Pfortaderäste durch folgende Merkmale. Ein jeder Querschnitt eines Pfortaderastes zeigt stets in seiner unmittelbaren Nähe zwei kleinere Gefässquerschnitte, von denen der eine einer Leberarterie, der andere einem Zweige des Ductus hepaticus entspricht. Alle drei Gefässquerschnitte sind von einem feinen, hellgrauen Ring von Bindegewebe umgeben. Die Lebervenenäste dagegen haben niemals einen anderen Gefässquerschnitt neben sich, und ihr Lumen sieht stets so aus, als ob es mit einem Locheisen in die Lebersubstanz eingeschlagen wäre, weil es nicht von Bindegewebe umgeben, sondern fest an die benachbarten Leberzellen angeheftet ist. Sieht man in das Lumen eines grösseren Lebervenenastes hinein, so gewahrt man stets eine grosse Menge von kleineren Nebenästen, welche nach allen Seiten hin abgehen (die *Vv. hepaticae minores* der Autoren). Im Uebrigen gehen natürlich die Capillaren der Pfortader direct in diejenigen der Lebervenen über, indem sie ein Netzwerk bilden, dessen Maschen überall ziemlich gleich weit sind und die Leberzellen enthalten.

Die Leberzellen sind wirkliche Epithelzellen mit grossem, bläschenförmigem Kerne und einem fein granulirten Protoplasma, welches nicht selten Gallenpigment oder Fetttropfen enthält. Das Vorkommen von Fetttropfen ist eine durchaus normale Erscheinung; nach jeder Mahlzeit finden sie sich in grösserer Menge in den Zellen vor und verschwinden wieder, wenn die Verdauung beendet ist. An der Pe-

ripherie jeder Leberzelle sieht man einen oder mehrere concave Abdrücke, welche von den Blutcapillaren der Leber herrühren, so dass man also sagen kann, dass jede Leberzelle mit mindestens einer Blutcapillare in Berührung steht (s. Fig. 25). Wenn man einen feinen Leberschnitt anfertigt und die Leberzellen durch fortgesetztes Auspinseln aus demselben entfernt, so findet man in den Maschen des Capillarnetzes noch feine Fäden vor, welche von einigen Autoren für Bindegewebsstränge, von anderen für collabirte Lymphgefässe und wieder von anderen für eine Art von rudimentären Tunicae propriae der Leberzellen angesehen werden. Jedenfalls ist also innerhalb der Acini Bindegewebe nicht mit Sicherheit nachzuweisen.

Zwischen je zwei benachbarten Leberzellen liegen die feinsten Gallengänge, welche auch als Gallencapillaren bezeichnet sind; sie dienen dazu, das Secret der Leberzellen, die Galle, in sich aufzunehmen und aus den Acini in die Verzweigungen des Ductus hepaticus zu leiten. Die Gallencapillaren bilden durch den ganzen Acinus hindurch (ähnlich wie die Blutcapillaren) ein continuirliches Netzwerk von anastomosirenden Gängen. Diese Gänge besitzen jedoch keine eigene Wand, sondern stellen nur röhrenartige Lücken dar, welche zwischen je zwei benachbarten Leberzellen gelegen sind. Aus den Gallencapillaren gelangt die Galle in die interlobulären Gallengänge (*Ductus biliferi*), welche lediglich aus Cylinderepithel bestehen, das auf einer glashellen Tunica propria sitzt. Die grösseren Gallengänge haben Cylinderepithel und ein bindegewebiges, mit elastischen Netzen reichlich versehenes Substrat, in welchem sich zahlreiche acinöse Drüsen eingelagert finden. Ausserdem besitzt die Wand dieser Gallengänge flache Grübchen oder kleine Blindsäcke, welche sich in ihrem Aussehen vielfach an die eben erwähnten acinösen Drüsen anschliessen und nach Henle als Reservoirs für die überschüssig secernirte Galle dienen. Henle neigt übrigens der Ansicht zu, dass auch die eben erwähnten acinösen Gallengangdrüsen nicht irgend ein Secret absondern, vielmehr nur als Behälter aufzufassen sind, welche sich im Stauungsfall mit der abgesonderten Galle füllen. Indem nun die grösseren Gallengänge zu immer gröberen Aesten zusammentreten, entsteht schliesslich ein gemeinsamer Ausführungsgang, der *Ductus hepaticus*, welcher an der Porta hepatis hervortritt. Der Ductus hepaticus ver-

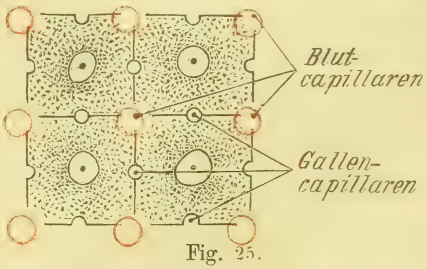

Fig. 25.

Schema für das Verhalten der Leberzellen zu den Blut- und Gallencapillaren.

einigt sich wieder mit dem Ausführungsgang der Gallenblase, dem *Ductus cysticus*, zu einem gemeinsamen Gange, dem *Ductus choledochus*, welcher hinter der Pars horizontalis sup. duodeni und dem Kopfe des Pancreas zur Pars verticalis duodeni hinzieht, an deren Concavität er nach dem Eintritt in die Wand derselben zunächst während einer Strecke von etwa 14 mm. zwischen Muscularis und Schleimhaut verläuft (entsprechend der Plica longitud. duodeni), um schliesslich zusammen mit dem Ductus pancreaticus in das Darmlumen einzumünden.

Die Gallenblase, *Vesica fellea*, bildet ein Reservoir für die während der verdauungsfreien Zeit überschüssig secernirte Galle und nimmt den vorderen Theil der Fossa longit. dextra ein, wo sie durch Bindegewebe ziemlich fest an die Lebersubstanz angeheftet ist. Sie hat eine birnförmige Gestalt und pflegt mit ihrem vorderen blinden Ende, dem Grunde, *Fundus vesicae felleae*, den vorderen Leberrand etwas zu überragen (s. auch S. 493). Das hintere Ende, der Hals, *Collum vesicae*, geht in den bereits erwähnten Ausführungsgang der Gallenblase, den *Ductus cysticus*, über. Den zwischen Fundus und Collum gelegenen Theil des Organs kann man als Körper, *Corpus vesicae*, bezeichnen. Die Wand der Gallenblase hat innen ein feines Gitterwerk von Schleimhautfalten. Im Halse der Gallenblase treten an die Stelle dieses Gitterwerks Querfalten, welche vielfach zu einer einzigen spiraligen Falte, der sogen. *Valvula Heisteri*, zusammenfliessen, die sich weit in den Ductus cysticus fortsetzen kann. Die Innenfläche der Gallenblase ist im Uebrigen mit Cylinderepithel bekleidet, welches ganz ähnlich wie das Dünndarmepithel an seiner freien Oberfläche einen Saum trägt. Dieser Saum soll sich übrigens auch an dem Epithel der grösseren und mittleren Gallengänge vorfinden und sich erst in den *Vasa interlobularia* verlieren. Das Substrat der Gallenblasenschleimhaut besteht aus abwechselnden Lagen von Bindegewebe und netzförmigen Muskelfasern. Nach verschiedenen Autoren sollen sich auch im Ductus choledochus, hepaticus und cysticus sowie den übrigen grösseren Gallengängen hier und da glatte Muskelfasern vorfinden. Von anderen wird dagegen das Vorkommen derselben in Abrede gestellt. Da die Galle sich während der verdauungsfreien Zeit in der Gallenblase ansammelt, so sollte man theoretisch wenigstens dem Ductus choledochus glatte Muskelfasern vindiciren, welche durch ihre Contraction den eben genannten Gang während der verdauungsfreien Zeit verschliessen und auf diese Weise bewirken würden, dass die in der Leber secernirte Galle ihren Weg nicht durch den Ductus choledochus in den Darm, sondern durch den Ductus cysticus in die Gallenblase nimmt. Das Vorkommen von Schleimdrüsen in der Wand der Gallenblase wird von Luschka und Henle behauptet, von Theile und Kölliker gänzlich bestritten.

Wie aus dem Gesagten hervorgeht, kann man die Leber des Erwachsenen kurzweg weder zu den acinösen noch zu den tubulösen Drüsen rechnen. Die vergleichende Anatomie und die Entwicklungsgeschichte lehren indessen, dass die Leber ursprünglich ein tubulöses Organ ist, dessen einzelne Schläuche sich erst später durch Anastomosen verbinden. Bei niederen Thieren, wie z. B. den Schlangen, ist die Leber noch ein rein tubulöses Organ.

Eine besondere Art von Gallengefässen stellen die sogenannten *Vasa aberrantia* vor. Es sind mit einander anastomosirende Gallengänge, welche sich nicht im Leberparenchym, sondern im Lig. coronarium hepatis, ganz umgeben von Bindegewebe, vorfinden. Auch abnorme peritoneale Brücken, welche sich zuweilen über die Leberfurchen hinüberspannen, können dergleichen Gallengangnetze enthalten. Man muss sich vorstellen, dass zwischen diesen Vasa aberrantia ursprünglich ebenfalls Leberzellen gelegen waren, welche jedoch im weiteren Verlaufe der Entwickelung geschwunden sind.

Was die Blutgefässe der Leber anbetrifft, so sind als zuführende Gefässe die Pfortadervene, *V. portae*, und die Leberarterie, *A. hepatica*, zu nennen. Ueber den Verlauf und die Verästelung der Pfortader in der Leber ist bereits oben das Wichtigste gesagt worden. Die A. hepatica ist als ein *Vas privatum* s. *nutritium* der Leber aufzufassen, da die aus derselben hervorgehenden Capillaren sich lediglich in dem um die Pfortader und die Gallengänge befindlichen Bindegewebe verästeln. Das Blut aus diesen Capillaren geht in kleine Venen über, welche sich in die Pfortaderäste ergiessen und deshalb auch als Leberwurzeln der Pfortader bezeichnet werden. Die ausserhalb der Leber gelegenen Wurzeln der Pfortader sind natürlich im Verdauungskanal und seinen Anhängen zu suchen (s. S. 403). Als alleinige ausführende Gefässe sind die *Vv. hepaticae* zu nennen, welche sich in die V. cava inf. ergiessen.

Die Lymphgefässe der Leber sind nach v. Wittich u. a. schon innerhalb der Acini nachzuweisen. Sie sollen hier zwischen den Blutcapillaren und Leberzellen, also perivasculär gelegen sein. Indem sie alsdann aus dem Acinus heraustreten, umspinnen sie die interlobulären Blutgefässe, um weiterhin zum Theil mit den Zweigen der Pfortader zur Porta hepatis hinauszuziehen, zum Theil durch die Ligamente der Leber zu den Lymphgefässen des Zwerchfells zu gelangen.

Die Nerven der Leber werden von den *Rami hepatici* des *N. vagus* und *N. sympathicus* geliefert, welche an der Porta hepatis mit den Blutgefässen in die Leber hineinziehen. Ausserdem sendet der *N. phrenicus* die *Rr. phrenico-abdominales* nach abwärts, welche das Zwerchfell durchbrechen und durch das Lig. coronarium und suspensorium

zur oberen Fläche der Leber ziehen. Wie es scheint sind die Sympathicuszweige vasomotorisch, alle übrigen sensibler Natur: denn es ist bisher noch nicht der sichere Nachweis gelungen, dass die Secretion der Galle unter Nerveneinfluss erfolgt.

VII. Das Pancreas.

Die Bauchspeicheldrüse, *Pancreas*, ist eine zusammengesetzt acinöse Drüse von röthlichgrauer Farbe und langgestreckter, platter Gestalt, an welcher man ein nach rechts gelegenes breites Ende, den Kopf, *Caput pancreatis*, den das Mittelstück bildenden Körper, *Corpus pancreatis*, und ein nach links gelegenes schmaleres Ende, den Schwanz, *Cauda pancreatis*, unterscheidet. Die Ausführungsgänge der Drüsenläppchen gehen sämmtlich in einen gemeinsamen Ausführungsgang, den *Ductus pancreaticus* s. *Wirsungianus*, über, welcher in der Längsaxe des Organs, ganz umgeben von Pancreassubstanz, von links nach rechts zieht und zusammen mit dem Ductus choledochus (s. S. 486) ins Duodenum mündet.

In Bezug auf die mikroskopische Structur unterscheidet sich das Pancreas nicht von anderen acinösen Drüsen. Die Drüsenläppchen enthalten ein vollsaftiges niedriges Cylinderepithel, dessen Protoplasma mit einer Anzahl von Körnchen angefüllt ist, welche schwinden, wenn die Drüse in Thätigkeit tritt. Aus diesem Grunde hat man in denselben das Pancreasferment, Pancreatin oder Trypsin, vermuthet. Nach anderen Autoren (cf. Henle) sollen diese Körnchen aus Fett bestehen.

Wichtig ist die Lage des Pancreas innerhalb der Bauchhöhle. Die vordere Fläche desselben ist vom parietalen Blatte des Peritoneum bekleidet, welches die hintere Wand der Bursa omentalis (s. das Nähere darüber weiter unten beim Peritoneum) bildet. Dicht vor dem Pancreas liegt der Magen; beide Organe sind nur durch einen schmalen Spalt, die Höhle der eben genannten Bursa omentalis, getrennt. Die hintere Pancreasfläche ist in der Höhe des I. Lendenwirbels vor der Aorta und V. cava inf. sowie vor der Pars lumbalis des Zwerchfells gelegen. Das rechte Ende, der Kopf des Pancreas, ragt in die Concavität des Duodenum hinein, wo es mit der Darmwand fest verwachsen ist. Das linke Ende, der Schwanz des Organs, steht mit der inneren Fläche der Milz und mit dem oberen Ende der linken Niere in Verbindung. Längs des oberen Randes des Pancreas verläuft die A. lienalis zur Milz. Die V. lienalis pflegt dagegen längs des unteren Randes des Organs von links nach rechts zur Pfortader zu ziehen, welche wiederum hinter dem Kopf des Pancreas gelegen ist. Dicht oberhalb des Pancreas tritt die A. coeliaca, dicht unterhalb desselben die A. mesenterica superior aus der Aorta heraus.

Die Arterien des Pancreas werden von der *Rr. pancreatici* der *A. lienalis*, ferner von der *A. pancreatico-duodenalis sup.* aus der *A. hepatica*, endlich der *A. pancreatico-duodenalis inf.* aus der *A. mesenterica sup.* geliefert. Die beiden letzteren versorgen den Kopf, die ersteren Zweige den Rest des Pancreas. Die Venen ergiessen sich durch die *V. lienalis* und *mesenterica sup.* in die Pfortader. Die Lymphgefässe vereinigen sich mit denen der Milz. Die Nerven werden von Zweigen des *N. sympathicus* und *N. vagus* geliefert (s. S. 306).

VIII. Anhang. Die Milz.

Die Milz, *Lien*, s. *Splen*, wird gewöhnlich wegen ihrer Nachbarschaft mit den Verdauungsorganen als ein Anhang der letzteren beschrieben, obschon sie ihrer Bedeutung nach zu den sogenannten Pseudo- oder Gefässdrüsen gehört. Das Organ hat die Grösse einer Faust, die Form einer Kaffeebohne und eine teigige Consistenz. Seine Farbe ist auf einem frischen Durchschnitt wie die des geronnenen Blutes, pflegt jedoch an der Luft durch Oxydation in ein helleres Roth überzugehen. Man unterscheidet an der Milz ein oberes und ein unteres Ende, einen vorderen und einen hinteren Rand, eine äussere und eine innere Fläche. Die Milz liegt links von der Wirbelsäule zwischen der IX. bis XI. Rippe so, dass ihre Längsaxe etwas schräg (von medianwärts und oben nach lateralwärts und unten) steht, indem sie entweder dem Verlauf der X. Rippe folgt oder mit der letzteren einen spitzen Winkel bildet. Das (meistens etwas stumpfere) obere Ende ist etwa 2 Fingerbreiten von der Wirbelsäule entfernt. Das untere Ende pflegt die Axillarlinie nur wenig nach vorn zu überschreiten: als vordere Grenze hat man auch eine Verbindungslinie zwischen der linken Art. sterno-clavicularis und der Spitze der XII. Rippe (die sogen. Costo-articularlinie) bezeichnet. Der vordere Rand der Milz ist meistens mit Einkerbungen versehen und pflegt etwas schärfer zu sein als der hintere. Die convexe äussere Fläche, *Facies phrenica*, grenzt an die Concavität des Zwerchfells. Die innere Fläche wird durch eine längsverlaufende Kante in zwei leicht concave Abschnitte getheilt, von denen der vordere grössere, die *Facies gastrica*, an den Blindsack des Magens grenzt, während der hintere kleinere, die *Facies pancreatico-renalis*, sich an das obere Ende der linken Niere und Nebenniere anlegt und zugleich mit dem Schwanz des Pancreas verbunden ist. Zwischen diesen beiden Abschnitten, etwas vor der erwähnten Längskante liegt der *Hilus lienis*, d. h. diejenige Stelle, an welcher die *A.* und *V. lienalis*, sowie die Nerven der Milz aus- und eintreten. In ihrer Lage wird die Milz zunächst durch das *Lig. gastro-lienale* und das *Lig.*

phrenico-lienale erhalten, welche, continuirlich zusammenhängend, das erstere vom Magen, das andere vom Zwerchfell zur inneren Fläche der Milz ziehen. Nicht minder wichtig für die Lage der Milz ist das *Lig. phrenico-colicum*, auf welchem ihr unteres Ende derartig ruht, dass sie selbst bei stärkeren Vergrösserungen gezwungen ist, sich zunächst nach hinten, oben und besonders nach vorn auszudehnen.

Die Oberfläche der Milz wird vom Peritoneum in Gestalt einer derben, fibrösen Kapsel, *Capsula fibrosa lienis*, überzogen, welche nach der Angabe verschiedener Autoren glatte Muskelfasern enthalten soll, während das Vorkommen der letzteren von anderen geleugnet wird. Bei Thieren sind dagegen derartige glatte Muskelfasern in der Milzkapsel mit Sicherheit nachgewiesen worden. Von dieser Kapsel gehen in das Innere feine hellgraue Bälkchen von fibrillärem Bindegewebe (Trabekelsystem der Milz, *Trabeculae lienis*) hinein, welche sich mannigfach durchkreuzen. Zwischen den Trabekeln ist nun das eigentliche Milzgewebe, das Milzparenchym, *Pulpa lienis*, gelegen, welches von braunrother, ziemlich weicher Beschaffenheit ist. Bei genauerem Zusehen sieht man auf jedem Querschnitt in der Pulpa eine Anzahl von hellgrauen, meistens rundlichen Flecken, die Milzfollikel oder Malpighi'schen Körperchen, welche sich in keiner Weise von gewöhnlichen Lymphfollikeln unterscheiden. Ihre Grösse ist je nach dem Schwellungszustand der Milz verschieden. Während sie für gewöhnlich nur Sandkorngrösse besitzen, können sie doch unter gewissen Umständen sogar stecknadelkopfgross werden. Jeder Follikel ist von einer feinen Arterie durchbohrt, welche ihn durchzieht, ohne für gewöhnlich an denselben Aeste abzugeben. In ihrer mikroskopischen Structur sind die Malpighi'schen Körperchen von den Lymphfollikeln anderer Organe nicht verschieden; sie bestehen aus reticulärer Bindesubstanz, in deren Maschen zahlreiche Rundzellen von dem Aussehen der Leukocyten eingelagert sind. In der Peripherie des Follikels ist die netzförmige Gerüstsubstanz engmaschiger und in Folge dessen fester, was anscheinend die Veranlassung gewesen ist, dass einzelne Autoren eine besondere Kapsel um jeden Follikel annehmen. Eine solche Kapsel existirt jedoch nicht, vielmehr hängt das Reticulum der Follikel continuirlich mit demjenigen der Milzpulpa zusammen. Die zwischen den Follikeln gelegene Milzpulpe ist nämlich ebenfalls aus reticulärem Bindegewebe zusammengesetzt, in dessen Maschen sich Rundzellen vorfinden. Diese Rundzellen, die sogenannten Pulpazellen oder Milzzellen, sehen ähnlich aus wie die Leukocyten, übertreffen die letzteren jedoch an Grösse. Ausserdem enthält das Reticulum der Milzpulpe aber noch zahlreiche wirkliche Leukocyten und rothe Blutkörperchen. Die letzteren sieht man dort theils

frei und unverändert, theils in dem Protoplasma der Pulpazellen, wo sie sich entweder in zerfallenem Zustande oder in Blutkrystalle umgewandelt vorfinden. Es hat somit den Anschein, als ob die Milz ein Ort sei, wo die abgenutzten rothen Blutkörperchen zu Grunde gehen. Nach anderen Autoren sollen sich daselbst zugleich Uebergangsformen zwischen Leukocyten und rothen Blutkörperchen finden, was darauf hindeuten würde, dass in der Milz auch eine Neubildung von rothen Blutkörperchen stattfindet.

Der Verlauf der Blutgefässe in der Milz ist ein derartiger, dass die A. und V. lienalis nach ihrem Eintritt in den Hilus lienalis mit ihren Verästelungen zunächst in den Trabekeln neben einander dahinziehen. Wenn die Arterien so klein geworden sind, dass sie nur noch 0,2 mm. im Durchmesser haben, trennen sie sich von den Venen und verlaufen eine kurze Strecke isolirt, um alsdann pinselförmig in eine Anzahl von kurzen Aestchen, *Aa. penicillatae*, zu zerfallen. Eine jede A. penicillata durchbohrt einen Malpighi'schen Follikel der Länge nach, so dass also der letztere die Arterienwand unmittelbar umgiebt. Das Bindegewebe der arteriellen Adventitia geht dabei continuirlich in die reticuläre Bindesubstanz des Follikels über, ja bei vielen Thieren ist die Adventitia der kleinsten Milzarterien auf grosse Strecken in lymphadenoides Gewebe umgewandelt. Ueber den weiteren Verlauf der Arterienzweige ist man noch nicht vollständig einig. Doch ist wohl die Ansicht jetzt allgemein verlassen, dass die Arterien sich in Capillaren fortsetzen, welche ihrerseits wieder in die Milzvenen übergehen. Aller Wahrscheinlichkeit nach ergiesst sich das Blut aus den Arterien direct zwischen die Zellen der Milzpulpe, indem es durch dieselben in ähnlicher Weise wie Wasser durch einen Sandhaufen hindurchsickert. Die Sandkörner bleiben dabei in ihrer Lage, und analog hat man sich vorzustellen, dass die Pulpazellen durch das zwischen ihnen hindurchtretende Blut nicht hinweggeschwemmt werden. Um zu erklären, dass das Blut alsdann in die Milzvenen übertritt, nimmt man an, dass die Wand der letzteren Oeffnungen besitzt, durch welche das Blut in ihr Lumen eintritt. Die Wand der kleinsten Venen ist sehr dünn: sie besteht nur aus Endothelzellen mit wenigen, dieselben umspinnenden, elastischen Fasern. Diese Endothelzellen haben insofern ein sehr eigenthümliches Aussehen, als der an der Concavität jeder Zelle gelegene Kern buckelförmig ins Lumen der Vene vorspringt, während der convexe Zellenrand verdickt ist und in einer guirlandenartigen Linie verläuft. Bei den grösseren Venen kommt noch eine bindegewebige Adventitia hinzu. Schneidet man eine grössere Vene auf, so erscheint die Wand derselben von den Einmündungstellen kleinerer Venen siebförmig

durchlöchert: diese Oeffnungen sind früher als *Stigmata Malpighii* bezeichnet worden.

Die zuführende Arterie der Milz ist die *A. lienalis* aus der *A. coeliaca*. Die ausführende Vene, *V. lienalis*, fliesst mit der V. mesenterica inf. zur *V. portae* zusammen.

Die Lymphgefässe der Milz sind bisher nur bei Thieren injicirt worden, wo sie in den Balken und unter der Kapsel Netze bilden, welche wiederum mit anderen um die arteriellen Gefässscheiden gelegenen Lymphgefässen zusammenhängen. Mit den Arterien ziehen die letzteren zum Hilus hinaus, um sich schliesslich in den Ductus thoracicus zu ergiessen.

Die Nerven werden vom *Sympathicus* und *Vagus* (s. S. 306) geliefert. Die sympathischen Fasern sind anscheinend vasomotorischer, die Vagusfasern sensibler Natur.

IX. Das Peritoneum.

Das Bauchfell, *Peritoneum*, bildet einen echt serösen Sack, dessen Höhle, das *Cavum peritonei*, allerdings für gewöhnlich und bei uneröffnetem Abdomen nur ein lumenloser Spalt ist, d. h. nur soviel seröse Flüssigkeit enthält, als nöthig ist, die Oberfläche der Eingeweide schlüpfrig zu machen und gegen einander leicht verschieblich zu erhalten. Beim Manne ist der Bauchfellsack überall geschlossen. Beim Weibe steht er dagegen jederseits durch eine Oeffnung, die laterale Tubenmündung, zunächst mit dem Lumen der Tube, dann durch dasjenige des Uterus und der Vagina mit der Aussenwelt in Communication. Wie an jedem echt serösen Sacke unterscheidet man auch am Peritoneum ein parietales Blatt, welches die Innenfläche der Bauchwand bekleidet, und ein viscerales Blatt, welches sich von der Bauchwand auf die Oberfläche der Baucheingeweide fortsetzt und dieselben mehr oder weniger vollständig einhüllt.

Die im Abdomen gelegenen Organe hat man nun in Bezug auf ihr Verhalten zum Bauchfell in zwei Klassen eingetheilt, nämlich in die Organe, welche *intra saccum peritonei* und die, welche *extra saccum peritonei* gelegen sind. Zu den Organa intra saccum rechnet man alle diejenigen Organe, deren Oberfläche entweder vollständig oder doch zum grössten Theil vom Bauchfell überzogen ist. Als Organa extra saccum bezeichnet man alle diejenigen Organe, welche entweder mit dem Bauchfell gar nicht in Berührung stehen, d. h. nach aussen von demselben, in den Wandungen des Abdomen gelegen sind, oder deren Oberfläche das Bauchfell nur zum geringen Theil bekleidet, indem es über dieselben mehr oder weniger straff hinwegzieht. Dass

die Scheidung in Organa intra und extra saccum peritonei nicht streng durchzuführen ist, leuchtet ein, wenn man z. B. bedenkt, dass sich das Peritoneum über die entleerte Blase straff hinwegspannt, während es die gefüllte Blase in ihrem oberen Theile kapuzenförmig bekleidet. Zweifellos intra saccum peritonei gelegen sind ausser der Milz zunächst der grösste Theil der Verdauungsorgane, nämlich die Leber, der Magen und der ganze Darmcanal mit Ausnahme der unteren zwei Drittel des Duodenum und des unteren Drittels des Rectum, während man bei dem mittleren Drittel des Rectum, welches nur an seiner Vorderfläche einen Bauchfellüberzug hat, zweifelhaft sein kann, ob man es noch zu den intra saccum peritonei befindlichen Organen rechnen soll. Von den Geschlechtsorganen befinden sich intra saccum beim Weibe die Tuben, die Ovarien und der grösste Theil des Uterus, beim Manne aber die Hoden, weil dieselben von einem Abkömmling des Peritoneum, der Tunica vaginalis propria, umhüllt werden. Auch die Blutgefässe und Nerven, welche zu den Organa intra saccum hinziehen, müssen natürlich zum grössten Theile intra saccum gelegen sein. Alle übrigen innerhalb der Bauchhöhle oder an den Wänden derselben gelegenen Organe, wie z. B. das Pancreas, die unteren zwei Drittel des Duodenum, das untere Drittel des Rectum, der grösste Theil der Geschlechtsorgane, die Harnorgane, die Aorta und V. cava inf. mit ihren paarigen Aesten, der Grenzstrang des Sympathicus, die Zweige des Plexus lumbalis und sacralis u. a. m. müssen als extra saccum peritonei befindlich bezeichnet werden.

Das parietale Blatt des Bauchfells überzieht die innere Fläche der vorderen und seitlichen Bauchwand in continuirlicher Folge und setzt sich auch auf die untere Fläche des Zwerchfells und auf die hintere Bauchwand fort. Von den beiden letzteren Theilen geht das Peritoneum in Form vieler bandartiger Duplicaturen auf die Bauch-eingeweide über, welche es als sogen. viscerales Blatt umhüllt (s. Fig. 26 S. 506). Man kann also sagen, dass alle intra saccum gelegenen Organe von der oberen oder hinteren Bauchwand an oder vielmehr in den Duplicaturen des Bauchfells herabhängen. Im Einzelnen ist über den Verlauf des Peritoneum Folgendes zu sagen.

Von der unteren Fläche des Zwerchfells spannt sich das Peritoneum zur oberen Fläche der Leber in Form zweier bandartiger Duplicaturen hinüber, welche die Leber tragen und in ihrer Lage erhalten. Die eine dieser Duplicaturen, das *Lig. suspensorium hepatis*, ist in der Medianlinie gelegen und endet vorne mit einem freien Rande, in welchem ein dicker bindegewebiger Strang, das sogen. *Lig. teres hepatis*, fühlbar ist. Das Lig. teres ist der letzte Ueberrest der ehemaligen Nabelvene und lässt sich daher nach vorn bis zum

Nabel, nach hinten bis in die Fossa longitud. sin. der Leber verfolgen. Hinten stösst das Lig. suspensorium unter rechtem Winkel an das *Lig. coronarium hepatis*, welches dicht oberhalb des hinteren, stumpfen Randes der Leber in frontaler Richtung verläuft und, an Höhe zunehmend, lateralwärts mit einem scharfen, leicht concaven Rande endigt. Die linke und die rechte Hälfte des Lig. coronarium hepatis hat man

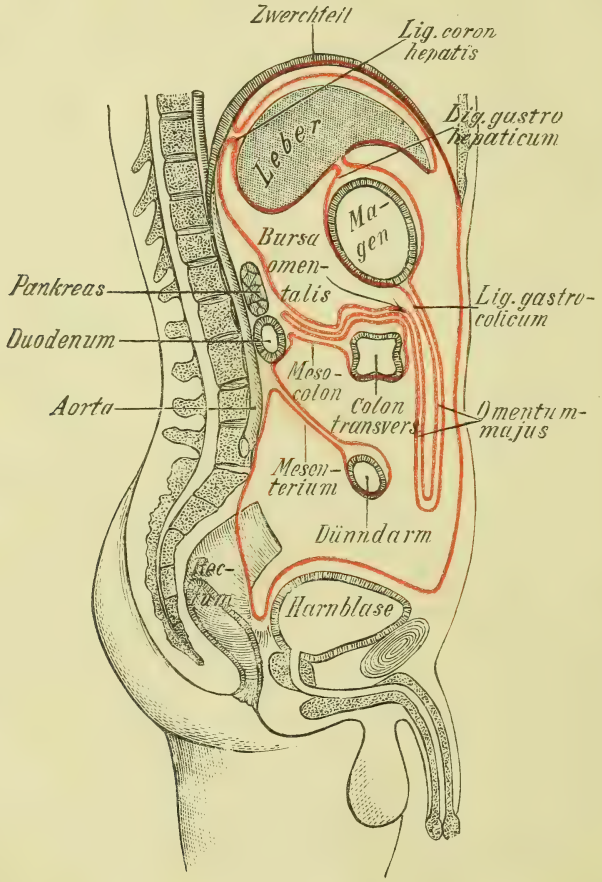

Fig. 26.

Medianschnitt. Verlauf des Peritoneum (dasselbe ist durch die rothe Linie bezeichnet).

auch als *Lig. triangulare sinistrum* und *dextrum* bezeichnet. Verfolgt man den Verlauf der beiden Peritonealblätter, aus welchen das Lig. coronarium und das Lig. suspensorium besteht, weiter, so findet man, dass sie wieder auseinanderweichen und in einfacher Lage die Oberfläche der Leber überziehen. Von der unteren Fläche der Leber

geht das Bauchfell wieder als Duplicatur auf die kleine Curvatur des Magens und auf die Pars horizontalis sup. duodeni über. Der zwischen Leber und Magen verlaufende Theil des Bauchfells heisst *Lig. gastro-hepaticum* s. *Omentum minus* und setzt sich nach rechts in das *Lig. hepatico-duodenale* fort, welches auf der rechten Seite mit einem freien graden Rande endigt und dadurch eine gewisse Dicke erlangt, dass in demselben die Pfortader, der Ductus choledochus und die A. hepatica zur Leber ziehen. Von diesen drei Gefässen liegt der Ductus choledochus am meisten nach rechts, die Leberarterie am meisten nach links und die Pfortader zwischen und hinter den beiden ersteren. Ausserdem ziehen im Lig. hepatico-duodenale noch Lymphgefässe und Nerven zur Leber hin.

Indem das Bauchfell auf den Magen und die Pars horizontalis sup. duodeni übertritt, spaltet es sich wieder in zwei Blätter, welche die vordere und die hintere Fläche dieser Eingeweide in einfacher Lage überziehen und am unteren Rande derselben sich wieder zu einer Duplicatur vereinigen. Diese Duplicatur, das grosse Netz, *Omentum majus*, zieht zunächst vor dem Colon transversum nach abwärts (s. Fig. 26), schlägt sich hierauf nach hinten um und läuft von Neuem vor dem Colon transversum in die Höhe, um alsdann an der oberen Fläche des Colongekröses (s. S. 509) zur hinteren Bauchwand zu verlaufen. Das grosse Netz ist schon sehr früh mit dem Colon transversum und dessen Gekröse verwachsen. Dagegen pflegen sich die vor dem Colon transversum abwärts hängenden zwei vorderen und zwei hinteren Blätter des grossen Netzes noch längere Zeit nach der Geburt gegen einander verschieblich zu erhalten, so dass in die Bursa omentalis (s. S. 508) hineingeblasene Luft (in der Richtung des Pfeiles auf Fig. 26) zwischen die vier Blätter des grossen Netzes gelangen und das letztere aufblasen und bauschförmig hervortreiben kann. Als Omentum majus pflegt man bei dem erwachsenen Menschen nur diese vier von dem Colon transversum herabhängenden Blätter zu bezeichnen, welche die Dünndärme schürzenförmig vorn bedecken. Der zwischen Magen und Colon transversum gelegene Abschnitt des grossen Netzes wird beim Erwachsenen als *Lig. gastro-colicum* bezeichnet. Am Colon ascendens und descendens wird das grosse Netz durch kleinere zottenförmige Anhänge, die sogen. *Appendices epiploicae* (*Epiploon* gleich *Omentum*) vertreten, welche übrigens ebenso wie das erstere grosse Massen von Fett enthalten können.

Die linke Seite der Cardia des Magens steht mit dem Zwerchfell durch eine Peritonealfalte, das *Lig. phrenico-gastricum*, in Verbindung.

Nach links und unten geht dieses peritoneale Band ohne scharfe Grenze in das *Lig. gastro-lienale* über, welches sich zwischen dem Fundus des Magens und der inneren Fläche der Milz ausspannt, indem es nach abwärts in die vordere Platte des grossen Netzes übergeht. Den hinter dem Lig. gastro-lienale gelegenen Theil des Peritoneum, welcher wiederum von der inneren Fläche der Milz zum Zwerchfell zieht, hat man als *Lig. phrenico-lienale* bezeichnet. Zwischen dem Lig. phrenico-lienale und gastro-lienale ziehen die Blutgefässe der Milz zum Hilus der letzteren. Die drei letztgenannten Bänder erscheinen nur dann als faltenförmige Duplicaturen, wenn man die Organe, zwischen denen sie liegen, auseinanderzieht, weil die Bänder sich dadurch spannen. Ohne diese Manipulation sind übrigens auch viele andere Peritonealligamente nicht deutlich sichtbar, da dieselben bei der leichten Verschiebbarkeit des Bauchfells für gewöhnlich verstrichen sind und nur dann hervortreten, wenn die betreffenden Organe von einander entfernt werden.

Während des geschilderten Verlaufes bildet das Bauchfell die Wand einer grossen Tasche, des Netzbeutels, *Bursa omentalis* (*Saccus epiploicus*), dessen Eingangsöffnung unter der Leber in der rechten Körperhälfte gelegen ist und als *Foramen Winslowii* bezeichnet wird Das Foramen Winslowii ist vorn von dem Lig. hepatico-duodenale, oben von der unteren Fläche der Leber, hinten von einer bisher noch nicht erwähnten Bauchfellfalte, dem *Lig. hepatico-renale*, begrenzt, welches sich von der unteren Fläche der Leber bis zum oberen Ende der rechten Niere erstreckt. Der untere Rand des Foramen Winslowii ist entweder von dem oberen Ende der rechten Niere oder zuweilen auch von einer schwachen Peritonealfalte, dem *Lig. duodeno-renale*, gebildet, welches sich vorn in das Lig. hepatico-duodenale, hinten in das Lig. hepatico-renale fortsetzt. Geht man mit dem Finger von rechts nach links in das Foramen Winslowii hinein, so kommt man in die Bursa omentalis, welche sich nach links bis zur Milz erstreckt und dort blind endigt. Die obere Wand der Bursa omentalis wird durch die Leber und das Zwerchfell gebildet. Die hintere Wand der Bursa ist die hintere Bauchwand, an welcher (s. Fig. 26), vorn vom parietalen Blatt des Peritoneums überzogen, das Pancreas gelegen ist. Die vordere Wand wird durch das Lig. gastro-hepaticum und gastro-duodenale, weiter abwärts durch den Magen und die Pars horizontalis duodeni, noch weiter abwärts durch das Lig. gastro-colicum (beim Foetus oder Kinde durch das grosse Netz) gebildet. Als untere Wand des grossen Netzbeutels kann man das Colon transversum und sein Gekröse betrachten, dessen obere Fläche allerdings eigentlich auch noch durch einen Theil des grossen

Netzes gebildet wird, welcher jedoch beim Erwachsenen von dem eigentlichen Colongekröse nicht mehr zu trennen ist. Zieht man den Magen von der hinteren Bauchwand ab, so spannt sich von der Cardia aus zwischen der hinteren Fläche des Magens und der vorderen Fläche des Pancreas das *Lig. pancreatico-gastricum* an, d. h. eine kleine sichelförmige Peritonealfalte, deren scharfen Rand man mit dem Finger deutlich vom Foramen Winslowii aus fühlen kann. Diese Falte hat man nun als Grenze zwischen zwei Abschnitten des grossen Netzbeutels betrachtet. Derjenige Theil des letzteren, in welchen man vom For. Winslowii zuerst hineinkommt, ist der kleine Netzbeutel, *Bursa omentalis minor*. Geht man von dem letzteren aus rechts neben dem Lig. pancreatico-gastricum weiter nach abwärts, so gelangt man in einen grösseren Raum, den grossen Netzbeutel, *Bursa omentalis major*, welcher sich beim Foetus in der Richtung des Pfeiles auf Fig. 26 zwischen den Blättern des Netzes weit nach unten fortsetzt.

Was nun die mehrfach gebrauchte Bezeichnung Gekröse (*Mesenterium* im weiteren Sinne) anbetrifft, so versteht man darunter denjenigen Theil des Peritoneum, durch welchen der Darm mit dem parietalen Blatte der hinteren Bauchwand im Zusammenhang steht. Das eigentliche Gekröse besteht aus zwei Blättern, welche an ihrem Ende den Darm zwischen sich nehmen und ihn somit nur in einfacher Lage überziehen. Die Länge des Gekröses ist eine sehr wechselnde. Das Gekröse des Dünndarms bezeichnet man als *Mesenterium*, das des Colon als *Mesocolon* und das des Rectum als *Mesorectum*. Die unteren zwei Drittel des Duodenum haben natürlich kein Gekröse, da sie extra saccum peritonei liegen, d. h. nur an der Vorderfläche vom Peritoneum überkleidet sind. Dagegen sind Jejunum und Ileum mit einem ziemlich langen Gekröse versehen, dessen Wurzel sich von dem II. Lendenwirbelkörper schräg nach abwärts bis zur rechten Fossa iliaca erstreckt, wo der Dünndarm in den Dickdarm übergeht. Das Colon ascendens und das Colon descendens haben eigentlich kein Gekröse, weil sie mit ihrer hinteren Fläche der hinteren Bauchwand dicht anliegen. Nur wenn man sie von dort hinwegzuziehen versucht, spannt sich mitunter eine Art von kurzem *Mesocolon ascendens* und *Mesocolon descendens* an. Dagegen ist das Colon transversum durch ein sehr langes Gekröse, *Mesocolon transversum*, ausgezeichnet, welches in transversaler Richtung vor der Pars verticalis duodeni und alsdann längs des unteren Pankreasrandes von rechts nach links zieht. Ebenfalls mit einem sehr langen Gekröse sind die Flexura sigmoidea (*Mesocolon sigmoideum*) und das obere Drittel des Rectums (*Mesorectum*) versehen. Die Flexura coli dextra ist häufig mit der unteren Fläche der Leber durch eine Peri-

tonealfalte, das *Lig. hepatico-colicum*, verbunden, welches übrigens mit dem Lig. hepatico-duodenale continuirlich zusammenzuhängen pflegt. Constant ist ferner die Flexura coli sinistra durch eine ähnliche Falte, das *Lig. phrenico-colicum*, (*pleuro-colicum*), mit dem Zwerchfelle verbunden. Das Lig. phrenico-colicum hat die wichtige Function, die Milz zu tragen. Wenn man endlich die Dünndärme nach rechts zurückschlägt, so spannt sich nicht selten zwischen dem Gekröse der Flexura sigmoidea und der Wurzel des Dünndarmgekröses eine scharfe, nahezu quer verlaufende Falte, das *Lig. mesenterico-meso-colicum*, aus.

Im kleinen Becken überzieht das Bauchfell, wie schon erwähnt, das obere Drittel des Rectum vollständig, das mittlere an seiner Vorderfläche und die Blase in gefülltem Zustande an ihrem ganzen oberen Theile. Zieht man (beim Manne) die Blase und das Rectum auseinander, so findet man zwischen beiden eine tiefe, vom Bauchfell ausgekleidete Tasche, das *Cavum recto-vesicale* s. *Douglasii*, dessen Eingang seitlich von zwei halbmondförmigen Peritonealfalten, den *Plicae recto-vesicales* s. *Plicae semilunares Douglasii*, begrenzt wird, welche sich von beiden Seitenflächen der Blase neben dem Rectum in sagittaler Richtung bis zum Kreuzbein hinüberspannen. Nicht selten fliessen die beiden Plicae Douglasii mit ihren vorderen Enden zu einer, an der hinteren Fläche der Blase gelegenen queren Falte zusammen, welche als *Plica recto-vesicalis transversa* bezeichnet werden kann. Beim Weibe schiebt sich zwischen die Blase und das Rectum der Uterus mit den Tuben und Ovarien ein. Die drei letztgenannten Organe liegen sämmtlich in einer annähernd frontal gestellten Duplicatur des Bauchfells, die man als *Lig. latum* bezeichnet hat. Vor und hinter diesem Ligament befindet sich je eine vom Peritoneum ausgekleidete Vertiefung, von denen man die vordere zwischen Uterus und Blase gelegene als *Cavum Douglasii anticum* s. *vesico-uterinum*, die hintere zwischen Uterus und Rectum befindliche als *Cavum Douglasii posticum* s. *recto-uterinum* bezeichnet. Auch diese Vertiefungen werden seitlich von den gleichnamigen Falten begrenzt. Die *Plicae Douglasii anteriores* werden eigentlich nur dann deutlich sichtbar, wenn man den Uterus und die Blase beträchtlich auseinanderzieht. Die *Plicae Douglasii posteriores* sind stets zwei deutliche sagittale Falten; vielfach fliessen ihre vorderen Enden an der hinteren Fläche des Uterus (an der Grenze zwischen Corpus und Cervix uteri) zu einer queren Falte zusammen. Ihre hinteren Enden ziehen zu beiden Seiten des Rectum zum Kreuzbein hin. Das zwischen ihnen befindliche Cavum Douglasii posticum ist eine tiefe Bucht, deren am meisten nach abwärts gelegener Theil an das hintere Scheidengewölbe grenzt.

In der Leistengegend bildet das Peritoneum jederseits dicht oberhalb des Poupart'schen Bandes zwei Gruben, die *Fovea inguinalis interna* und *externa* der Chirurgen, zwischen denen die Plica epigastrica in die Höhe zieht (s. das Nähere darüber S. 128 Fig. 7). Etwas unterhalb der Fovea inguinalis int. ist die *Fovea cruralis* gelegen. Durch die Fovea cruralis treten die Schenkelbrüche, durch die Fovea inguinalis int. die inneren, durch die Fovea inguinalis ext. die äusseren Leistenbrüche aus der Bauchhöhle heraus. Medianwärts von der Fovea inguin. int. ist jederseits noch die von mir so bezeichnete *Fovea interligamentosa* gelegen (s. S. 131). Drei von der Blase zum Nabel ziehende Bauchfellfalten, die *Plicae vesicales* (*vesico-umbilicales*) begrenzen die beiden letztgenannten Gruben. Die *Plica vesicalis media* enthält einen bindegewebigen, von der Spitze der Blase zum Nabel ziehenden Strang, das *Lig. vesicae medium*, welches einem beim Foetus zu einer gewissen Zeit offenen Gange, dem ehemaligen Urachus entspricht. Die beiden *Plicae vesicales laterales* enthalten je einen von der A. hypogastrica entspringenden und seitlich vom Scheitel der Blase bis zum Nabel verlaufenden Strang, welcher den letzten Ueberrest der ehemaligen, nach der Geburt obliterirten Nabelarterie darstellt.

Ausser den zuletzt genannten Gruben weist das Bauchfell noch eine Reihe von anderen auf, die sich mitunter zu förmlichen Taschen vertiefen und in denen sich Darmstücke fangen und sogar einklemmen können. Derartige Zustände werden alsdann als *Herniae retroperitoneales* oder auch als *Herniae abdominales internae* bezeichnet. Alle diese Gruben können jedoch auch ganz fehlen oder nur schwach angedeutet sein. Auch sind bei einem Theil derselben nur in ganz vereinzelten, zum Theil sogar noch angezweifelten Fällen derartige Hernien beobachtet worden. Die wichtigsten sind folgende:

1. Die *Fossa duodeno-jejunalis* (Huschke). Man findet sie, wenn man die Dünndärme nach rechts und das Colon transversum nach aufwärts zurückschlägt, links von der Flexura duodeno-jejunalis. Ihr Eingang wird rechts von dieser Flexur, links von einer Falte begrenzt, in welcher unten die A. colica sin., oben die V. mesenterica inf. verläuft. Hernien dieser Grube sind in ziemlich beträchtlicher Anzahl beobachtet worden.

2. Die *Fossa intersigmoidea* (Treitz) wird sichtbar, wenn man die Flexura sigmoidea nach aufwärts umschlägt. Sie liegt im Gekröse derselben und erstreckt sich mit ihrem blinden Ende nach aufwärts. Links von der Fossa intersigmoidea sind die A. u. V. spermatica int., rechts von derselben Aeste der A. und V. haemorrhoidalis sup. gelegen.

3. Die *Fossa subcoecalis* (Treitz). Unter dieser Bezeichnung

könnte man jede in der Nähe des unteren Coecumendes gelegene Tasche verstehen, weil Treitz die Lage der von ihm sogen. *Fossa subcoecalis* nicht klar genug definirt hat. Indessen hat der genannte Autor damit wohl eine Tasche gemeint, welche mitunter zwischen dem Coecum nnd der hinteren Bauchwand derartig gelegen ist, dass sich ihre Eingangsöffnung unten, ihr blindes Ende oben befindet. Unter den anderen am Coecum mitunter vorkommenden Taschen kann man mit Luschka als *Recessus ileo-coecalis* eine Tasche bezeichnen, welche an der Uebergangstelle des Ileum in das Coecum zwischen dem Mesenteriolum des Proc. vermiformis und der sogen. Plica ileo-coecalis gelegen ist. Die letztgenannte, bisher noch nicht erwähnte Falte zieht von der Vorderfläche des Ileum auf das Coecum hinüber, wo sie mitunter sogar mit dem Mesenteriolum des Proc. vermiformis verschmilzt.

Eine andere kleine Bauchfelltasche, die *Bursa phrenico-hepatica* v. Brunn, findet sich in der Nähe des linken Leberrandes, zwischen Leber und Zwerchfell, indem sie sich an der unteren Fläche des Zwerchfells von rechts nach links erstreckt. Ihre Eingangsöffnung ist rechts, ihr blindes Ende links gelegen. Hernien kann sie nie enthalten. An der Uebergangstelle des Ileum in das Coecum unterscheidet ferner Waldeyer einen *Recessus ileo-coecalis sup.* und *inf.*, von denen der erstere zwischen einer besonderen, einen Zweig der A. ileo-colica führenden Falte und der Uebergangstelle des Ileum in das Coecum gelegen ist, während der letztere mit dem Luschka'schen Rec. ileo-coecalis indentisch sein würde.

C. Die Harnorgane.

Zu den Harnorganen sind: 1) die Nieren, *Renes*, 2) die Harnleiter, *Ureteres*, 3) die Harnblase, *Vesica urinaria*, und 4) die Harnröhre, *Urethra*, zu rechnen. Doch ist zu bemerken, dass die letztere beim Manne zugleich einen Ausführungsgang für die samenbereitenden Organe darstellt. Aus diesem Grunde und wegen ihrer engen Verbindung mit den Geschlechtstheilen wird sie für beide Geschlechter bei den letzteren näher beschrieben werden.

I. Die Nieren.

Die beiden Nieren, *Renes*, stellen bohnenförmige, etwas abgeplattete Organe von braunrother Farbe und ziemlich derber Consistenz dar, an welchen man eine nur wenig gewölbte vordere und eine etwas plattere hintere Fläche, ein abgerundetes oberes und un-

teres Ende, endlich einen convexen lateralen und einen concaven medialen Rand unterscheidet. Der concave mediale Rand besitzt einen Schlitz, *Hilus* s. *Porta renis*, durch welchen der Anfangstheil des Ureter, die Gefässe und Nerven der Niere ein- resp. austreten. Die Lage der letztgenannten Organe ist dabei eine derartige, dass gewöhnlich die Nierenvene am meisten nach vorn, die Nierenarterie in der Mitte, der Harnleiter endlich am meisten nach hinten gelegen ist[1]).

Betreffs der Lage der Nieren ist zu bemerken, dass dieselben etwa in der Höhe vom XII. Brust- bis zum III. Lendenwirbel zu beiden Seiten der Wirbelsäule gelegen sind, so dass sie unten einige Finger breit vom Darmbeinkamm entfernt bleiben. Durch die XII. Rippe werden die Nieren nahezu halbirt und pflegen aufwärts die XI. Rippe noch zu überragen. Doch kommt eine tiefere Lage der Nieren gar nicht selten vor. Die rechte Niere steht meistens (jedoch durchaus nicht immer) etwas tiefer als die linke, weil sich der voluminöse rechte Leberlappen zwischen dieselbe und das Zwerchfell einschiebt. Die mediale Seite des oberen Nierenendes wird jederseits von der Nebenniere bedeckt, welche der Niere wie eine Kappe aufsitzt. Ausserdem wird das obere Ende der rechten Niere von der unteren Fläche des rechten Leberlappens, dasjenige der linken Niere von der Milz und dem Pancreas bedeckt. Milz und Niere stossen dabei unter einem medianwärts offenen Winkel zusammen, welcher etwas grösser als ein rechter ist. Der laterale Rand grenzt an den M. transversus abdominis, der mediale ist dicht neben dem Psoas major und dem medialen Zwerchfellschenkel gelegen. Die hintere Fläche beider Nieren ist ziemlich fest mit dem M. quadratus lumborum und mit dem lateralen Schenkel der Pars lumbalis des Zwerchfells verbunden. Die vordere Fläche der linken Niere ist von dem Colon descendens, diejenige der rechten Niere von dem Colon ascendens, etwas weiter medianwärts von der Pars verticalis duodeni bedeckt. Im Uebrigen ist die Vorderfläche an beiden Nieren vom Peritoneum überzogen. In ihrer Lage werden die Nieren theils durch das an ihrer Vorderfläche befindliche Peritoneum, theils durch die eintretenden Gefässe, theils durch ein sehr fettreiches Bindegewebe erhalten, in welches sie eingebettet sind. Diese fettreiche Bindegewebsmasse hat man als *Capsula adiposa renis* bezeichnet. Bei mageren Personen ist natürlich hier anstatt eines fettreichen nur lockeres Bindegewebe vorhanden.

An ihrer Oberfläche sind beide Nieren von einer bindegewebigen Kapsel, der *Capsula fibrosa renis*, überzogen, an welcher man bei mikroskopischer Untersuchung deutlich zwei Schichten unterscheiden

[1]) Wie man sieht, ist die Lage eine ganz ähnliche wie am Hilus der Lunge (Lungenvene, Lungenarterie, Bronchus cf. S. 435).

kann, welche lymphatische Räume zwischen sich fassen. Unter der tieferen Schicht liegen glatte Muskelfasern, welche mit der Kapsel in den Hilus renis eindringen und sich bis auf die später zu beschreibenden Nierenpapillen erstrecken, wo sie sich zu einer Art von ringförmigem *Sphincter papillae* verdicken sollen. Die fibröse Kapsel lässt sich unter normalen Verhältnissen ohne besondere Schwierigkeit von der Nierenoberfläche abziehen. Gelingt dies nicht so leicht, so ist dies immer ein Zeichen dafür, dass das Bindegewebe der Niere durch chronisch entzündliche Processe verdickt ist. Wenn man die fibröse Kapsel abgelöst hat, so gewahrt man ein Furchensystem, welches, ein weitmaschiges Netz darstellend, die Nierenoberfläche in einzelne Felder theilt, von denen ein jedes einem beim Foetus deutlich erkennbaren Nierenläppchen, *Lobulus renis* s. *Renculus*, entspricht. Aus einer gewissen Anzahl solcher Renculi setzt sich jede Niere zusammen. Beim Foetus und Kinde sind diese Furchen dem zu Folge ziemlich tief. Beim Erwachsenen sind sie dagegen meistens nur noch undeutlich zu erkennen und vielfach ganz verwischt. Ausser diesen Furchen zeigen sich auf der Nierenoberfläche bei stärkerer Blutfüllung kleine, radiär nach einem Punkte confluirende Venen, die man dieser eigenthümlichen Gruppirung halber als *Venae stellatae* s. *Stellulae Verheyenii* bezeichnet.

Der concave Rand der Niere zeigt nach Entfernung der ein- resp. austretenden Gefässe und des dort befindlichen Fettes den bereits erwähnten Schlitz, *Hilus renis*, welcher seinerseits wieder in eine taschenförmige Höhle, den *Sinus renis*, hineinführt. Im Sinus renis finden sich nun eine Anzahl (6—12) kegelförmige, an der Spitze abgerundete Hervorragungen, die Nierenpapillen, *Papillae renales*, von denen eine jede einem der vorhin erwähnten Lobuli oder Renculi entspricht. Diese Papillen (s. Fig. 27) bilden die freien Spitzen der sogenannten Malpighi'schen Pyramiden, deren Basis in der Nierensubstanz steckt. Schneidet man die ganze Niere durch einen Längsschnitt auf, welcher vom convexen nach dem concaven Rande gerichtet ist, so sieht man eine Anzahl dieser Pyramiden der Länge nach durchschnitten als dreiseitige Figuren. Die Summe sämmtlicher Malpighi'schen Pyramiden bildet die sogenannte Marksubstanz, *Substantia medullaris* s. *tubulosa*, welche in Folge der darin enthaltenen graden Harnkanälchen, *Tubuli recti* (Bellini'sche Röhrchen), gestreift erscheint, und zwar so, dass die Streifen nach der Papille zu convergiren. Die Marksubstanz wird allseitig von der Rindensubstanz, *Substantia corticalis* s. *glomerulosa*, umgeben, welche somit an der Peripherie der Niere gelegen ist und ihrerseits wieder von der Nierenkapsel überzogen wird. Indessen liegt die Rindensubstanz nicht

ausschliesslich in der Peripherie der Niere (s. Fig. 27), sondern erstreckt sich auch in Gestalt der *Septa* s. *Columnae Bertini* zwischen den Basaltheilen der Malpighi'schen Pyramiden bis in die Nähe des Sinus renis. Betrachtet man die Rindensubstanz genauer, so sieht man in derselben ebenfalls eine Anzahl von feinen Streifen, welche bündelweise in gewissen Abständen aus der Marksubstanz in die Rindensubstanz hineinstrahlen und deswegen Markstrahlen oder Pyramidenfortsätze (Ferrein'sche Pyramiden) genannt werden. Die zwischen den Markstrahlen gelegenen Theile der Rinde hat man als Labyrinth bezeichnet, weil in denselben die gewundenen Harnkanälchen, *Tubuli contorti*, enthalten sind, oder auch als Rinden-

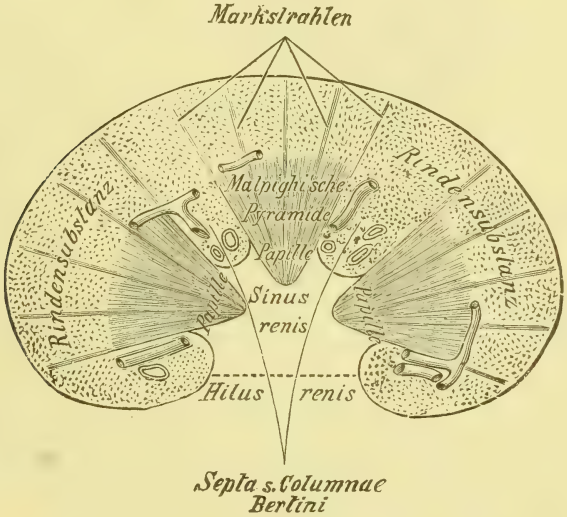

Fig. 27.

Längsschnitt der Niere (schematisch).

pyramiden, obschon diese Abschnitte der Rindensubstanz mit Pyramiden durchaus keine Aehnlichkeit haben. In dem Labyrinth sieht man noch mit blossem Auge eine grosse Anzahl von feinen Punkten, die Malpighi'schen Körperchen oder *Glomeruli*, welche in blutleerem Zustande der Niere blassgrau erscheinen, während sie bei Blutfüllung als rothe Pünktchen etwas hervorragen. Endlich kann man leicht Quer- und Längsschnitte von grösseren und kleineren Blutgefässen erkennen, welche stets in den Columnae Bertini und an der Basis der Malpighi'schen Pyramiden gelegen sind.

Bei mikroskopischer Untersuchung zeigt sich, dass die Niere zu den tubulösen Drüsen gehört, und zwar werden die Tubuli hier

Harnkanälchen, *Canaliculi uriniferi*, genannt. Der Verlauf dieser Kanälchen ist ein ziemlich complicirter und muss desshalb eingehend erörtert werden. Ein jedes Harnkanälchen beginnt mit einer kugligen Anschwellung, deren Wand durch einen Gefässknäuel, das Malpighi'sche Körperchen, *Glomerulus*, so eingestülpt ist, dass der letztere

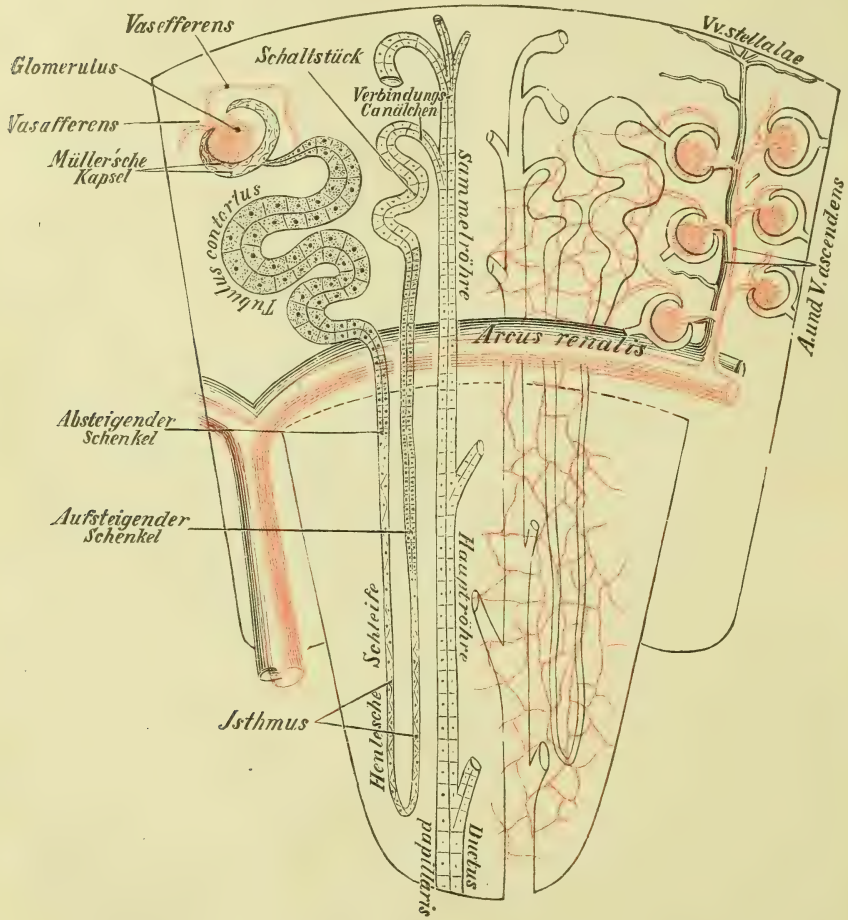

Fig. 28.

Schematische Darstellung des Verlaufs der Harnkanälchen und Nierengefässe.

vollständig von ihr umschlossen wird. Diese kuglige Anschwellung heisst die Müller'sche oder Bowman'sche Kapsel[1]), die ganz nach Art eines serösen Sackes aus einem parietalen und einem visceralen

[1]) Einige Autoren verstehen unter dem Ausdruck „Malpighi'sches Körperchen" den Glomerulus nebst der ihn umhüllenden Bowman'schen Kapsel.

Blatt besteht, welche einen spaltförmigen Hohlraum zwischen sich fassen. Als parietales Blatt kann man die Aussenwand, als viscerales Blatt die Innenwand der Bowman'schen Kapsel bezeichnen, welche den Glomerulus direkt bekleidet (s. Figur 28). Die Bowman'sche Kapsel geht mittelst einer verengten Stelle, welche man auch als Hals bezeichnet hat, in ein vielfach gewundenes Kanälchen, den *Tubulus contortus*, über, welcher nur im Labyrinth der Rinde verläuft. Die Fortsetzung dieses Tubulus contortus ist ein schleifenförmiges Kanälchen, die Henle'sche Schleife, *Ansa Henlei*, welche in einen Markstrahl eintritt, um dann bis in die Malpighi'sche Pyramide abwärts zu verlaufen und hierauf unter einer schlingenförmigen Umbiegung wieder in den Markstrahl zurückzukehren. An jeder Henle'schen Schleife unterscheidet man dem zu Folge einen absteigenden Schenkel, welcher in einem Markstrahle bis in die entsprechende Pyramide hinabsteigt, einen mehr engen Theil, den sogenannten Isthmus, welcher meistens der Umbiegungstelle nahe liegt, und einen aufsteigenden Schenkel, welcher dem absteigenden parallel wieder zurückläuft und zuweilen im Markstrahl bis in die Nähe der Nierenoberfläche vordringt. Das Ende der Schleife tritt aus dem Markstrahl wieder heraus, erweitert sich schnell und bildet ein dem vorhin erwähnten Tubulus contortus ähnliches, aber viel kürzeres gewundenes Kanälchen, das sogen. Schaltstück (Schweigger-Seidel), welches mittelst eines kurzen graden Verbindungskanälchens in den Tubulus rectus eines Markstrahls einmündet. Die Tubuli recti der Markstrahlen, welche die Verbindungskanälchen aufnehmen, bezeichnet man als Sammelröhren. Indem die letzteren dann nach abwärts ziehen, fliessen sie in den Malpighi'schen Pyramiden zu den Hauptröhren zusammen, deren letztes, in den Papillen gelegenes, einfaches Endstück *Ductus papillaris* genannt wird. Die Ductus papillares münden in einer Zahl von 10—30, selten darüber, an der Spitze einer jeden Papille, wodurch diese siebartig durchlöchert erscheint. Hierauf ist die alte Bezeichnung dieser Stelle als *Cribrum benedictum* zu beziehen.

Was nun den feineren Bau der Harnkanälchen betrifft, so bestehen sie durchweg aus einer glashellen Basalmembran, der Tunica propria, und einer auf deren Innenfläche aufsitzenden Schicht von Epithelzellen. Dieses Epithel ist durchaus nicht überall von gleicher Beschaffenheit. Im Allgemeinen kann man sagen, dass mit der Weite des Kanälchens auch die Höhe des Epithels zunimmt. Das Epithel, welches den schmalen Spalt zwischen beiden Blättern der Bowman'schen Kapsel auskleidet, ist platt. In den Tubuli contorti tritt ein dunkles, mehr cubisches Epithel auf, welches bei schwacher Vergrösserung mehr körnig, bei stärkerer dagegen vielfach feinstreifig

aussieht. Die feinen Streifen stehen damit im Zusammenhang, dass das Epithel, mit gewissen chemischen Reagentien behandelt, an seiner Basis in Stäbchen zerfällt, weshalb es auch von Heidenhain als Stäbchenepithel bezeichnet worden ist. Dieses Stäbchenepithel setzt sich, etwas niedriger werdend, durch die ganze Henle'sche Schleife fort. Nur in dem engen Isthmus der Schleife sind die Epithelzellen ganz abgeplattet und decken sich nach Ludwig dachziegelförmig. Von dem Ende der Henle'schen Schleifen an bis zur Mündung der Ductus papillares besitzen die Harnkanälchen ein helles Cylinderepithel mit bläschenförmigen Kernen, welches mit zunehmender Dicke der Harnkanälchen ebenfalls an Höhe zunimmt, also in den Ductus papillares am höchsten ist. Uebrigens wird das Epithel der Schaltkanälchen von verschiedenen anderen Autoren nicht als helles Cylinderepithel, sondern noch als Stäbchenepithel beschrieben. Vielleicht pflegt hier in der That bald die eine bald die andere Epithelart vorzukommen. Die Zwischenräume zwischen den Harnkanälchen werden durch ein Gerüst von fibrillärem Bindegewebe (das sogen. interstitielle Bindegewebe) ausgefüllt, welches auch die Blutgefässe, Nerven und Lymphbahnen in sich schliesst.

Was die Blutgefässe der Niere anbetrifft, so tritt der Hauptstamm der *A. renalis*, gewöhnlich schon in einzelne Aeste getheilt, durch den Hilus in die Niere und sendet seine Verzweigungen zwischen den Malpighi'schen Pyramiden in die Septa Bertini hinein. Zuweilen dringt auch ein Arterienast direct durch die Kapsel neben dem Hilus in das Organ. Von den in den Columnae Bertini gelegenen Aesten gehen stärkere Zweige, die sogen. Arcaden, *Arcus renales*, bogenförmig über die Basaltheile der Malpighi'schen Pyramiden hinweg und senden alsdann von ihrer Convexität grade verlaufende Aestchen, die *Aa. ascendentes* s. *interlobulares* (*Aa. radiatae*), zwischen den Markstrahlen gegen die Peripherie der Niere hin. Die Bezeichnung *Aa. interlobulares* ist allerdings insofern uncorrect, als dieselben nicht zwischen den Lobuli oder Renculi, sondern zwischen den Markstrahlen der Rinde verlaufen. Von einer jeden A. ascendens gehen nun nach allen Seiten hin kurze Zweige, die *Vasa afferentia*, zu den Bowman'schen Kapseln, um sich in denselben in je einen kleinen Gefässknäuel, den *Glomerulus*, aufzulösen. Ein jeder Glomerulus entsteht dadurch, dass die Arterie, sobald sie in die Bowman'sche Kapsel getreten ist, sofort in mehrere Aestchen zerfällt, die sich wiederum in eine grössere Anzahl kleiner Zweige theilen. Die letzteren vereinigen sich jedoch bald wieder, um schliesslich als ein einziges Stämmchen, das *Vas efferens*, die Kapsel an derselben Stelle wieder zu verlassen, an welcher das Vas afferens eingetreten ist. Da sich einerseits durch die

plötzliche Theilung des Vas afferens der Blutstrom im Glomerulus sehr verlangsamen muss, andererseits das Vas efferens meistens erheblich enger ist als das Vas afferens, so sind alle Bedingungen dafür gegeben, dass im Glomerulus eine Blutstauung eintritt, welche zur Filtration gewisser Blutbestandtheile in den Hohlraum der Müller'schen Kapsel, d. h. zur Bereitung des Harnes führt. Wenn man Nierenschnitte mit gut injicirten Arterien durch ein schwaches Vergrösserungssystem betrachtet, gewähren die durch ihre Vasa afferentia mit dem zugehörigen Vas ascendens zusammenhängenden Glomeruli ein ähnliches Bild wie Johannisbeeren, welche an einem gemeinsamen Stiel sitzen. —

Nachdem nun die Vasa efferentia die Malpighi'schen Körperchen verlassen haben, gehen sie nicht, wie man wohl glauben könnte, direct in Venen über, sondern lösen sich zunächst in Capillaren auf, welche in dem interstitiellen Bindegewebe der Niere verlaufen und sämmtliche Harnkanälchen umspinnen, indem sie sich nicht allein in der ganzen Rinde, sondern auch bis in die Spitzen der Papillen nach abwärts verbreiten. Erst aus diesem Capillarnetz geht nunmehr das Blut in die Nierenvenen über, welche stets die Arterien in ihrem Verlaufe begleiten, somit auch, wie diese, Arcaden und Vv. ascendentes (richtiger descendentes) bilden. Die Stellulae Verheyenii werden, wie schon bei der Beschreibung der Nierenoberfläche gesagt ist, von Venen der Rinde gebildet, welche dicht an der Oberfläche der Niere strahlenförmig nach einem Punkte zusammenfliessen und dann in eine Vena ascendens (descendens) einmünden. Dass die Vasa efferentia der Glomeruli nicht direkt in Venen übergehen, hat seinen Grund darin, dass in den Glomeruli kein Sauerstoff verbraucht wird, sondern dem Blute nur Wasser und einige andere Harnbestandtheile durch Filtration entzogen werden. Das Blut bleibt also rein arteriell und ist in Folge dessen zur Ernährung der Harnkanälchen noch vollständig geeignet. Die Glomeruli können somit auch als eine Art von arteriellen Wundernetzen betrachtet werden. Es möge noch erwähnt werden, dass nach verschiedenen Autoren die Malpighi'schen Pyramiden nicht durch die aus den Vasa efferentia hervorgegangenen Capillaren, sondern durch die sogen. *Arteriolae rectae* versorgt werden, welche aus der Concavität der Arcaden entspringen und in der Richtung zur Papille abwärts steigen sollen. Gegen diese Meinung macht Henle die Thatsache geltend, dass arterielle Injectionen immer nur dann die Gefässe der Pyramiden füllen, wenn sie die Glomeruli passirt haben. Dagegen entstehen aus den Capillaren der Malpighi'schen Pyramiden Venen, welche ziemlich grade aufsteigen, um sich schliesslich in die bogenförmigen Venenstämme der Arcaden einzusenken.

II. Die Harnleiter.

Die beiden Harnleiter, *Ureteres*, sind lange, im leeren Zustande etwas abgeplattete Röhren, welche von den Nieren nach der Blase verlaufen, wohin sie den abgesonderten Harn abführen. Sie beginnen in dem Sinus renis in Gestalt der Nierenkelche, *Calyces renales*, d. h. kurzer häutiger Schläuche, in welche die Nierenpapillen hineinragen. Für gewöhnlich umschliesst jeder Calyx nur eine Papille, zuweilen jedoch auch zwei und seltener sogar drei Papillen. Da sich weiterhin mehrere von diesen (die Nierenpapillen umschliessenden) Calyces zu gemeinsamen Stämmen zu vereinigen pflegen, so hat man die ersteren als *Calyces minores*, die letzteren als *Calyces majores* bezeichnet. Die Calyces majores bilden wiederum durch ihre Vereinigung einen weiteren Behälter, das Nierenbecken, *Pelvis renis*, welches ebenfalls noch im Sinus renalis liegt. Aus dem Nierenbecken geht nunmehr der eigentliche Ureter hervor.

Was den Verlauf des Harnleiters betrifft, so geht derselbe vor dem M. psoas major nach unten und ein wenig medianwärts in das kleine Becken hinab, um sich hier in den Blasengrund einzusenken. Auf diesem Wege finden zwischen dem Ureter und folgenden Gefässen drei Kreuzungen statt. Die erste Kreuzung betrifft die Vasa spermatica intt., welche vor dem Ureter abwärts ziehen. Die sich kreuzenden Organe sind dabei vor dem Psoas gelegen. Die zweite Kreuzungstelle entspricht dem Eintritt des Ureters ins kleine Becken. Die Vasa iliaca, über welche der Ureter hier ungefähr an ihrer Theilungsstelle hinwegzieht, sind hinter demselben gelegen. Die dritte Kreuzung findet im kleinen Becken statt, wo (beim Manne) das Vas deferens dicht vor dem Harnleiter gelegen ist. Beim Weibe zieht der Ureter etwa 1—1,5 cm seitlich vom Cervix uteri zur Blase hinab, indem er dabei entweder direct auf dem vorderen seitlichen Theil des Scheidengewölbes ruht oder nur in geringer Entfernung (etwa 5 mm) über dem letzteren vorbeizieht. Die Blasenwand wird von ihm in schräger Richtung durchbohrt, was zur Folge hat, dass bei stärkerer Füllung der Blase der in ihrer Wand verlaufende Ureterabschnitt zusammengedrückt und somit seine spaltförmige Mündungsöffnung ventilartig geschlossen wird. Auf diese Weise kann der einmal in die Blase gelangte Harn nicht wieder in den Ureter resp. das Nierenbecken zurücktreten.

Die Calyces, das Nierenbecken und die Ureteren sind innen mit einer dünnen, im Ureter selbst längsgefalteten Schleimhaut ausgekleidet, welche aus einem geschichteten Pflasterepithel (s. auch S 523) und einem bindegewebigen Substrat besteht. In den Calyces setzt sich dies Epi-

thel auf die freie Oberfläche der Nierenpapillen fort. Das bindegewebige Substrat enthält im Nierenbecken und im oberen Theile des Ureter kleine acinöse Schleimdrüsen, welche indessen immer nur in geringer Zahl vorkommen. An das bindegewebige Substrat schliesst sich aussen eine Lage von glatten Muskelfasern an, welche in einer inneren longitudinalen, einer mittleren ringförmigen und einer äusseren wiederum longitudinalen Schicht angeordnet sind. Die äussere longitudinale Schicht scheint, besonders in den oberen Abschnitten des Ureter, vielfach schwach entwickelt zu sein, weshalb wohl Henle angiebt, dass der Ureter nur aus einer äusseren ringförmigen und einer inneren longitudinalen Schicht bestehe. Auf die Musculatur folgt zuletzt eine Art von bindegewebiger Adventitia, welche von innen nach aussen immer lockerer wird.

III. Die Harnblase.

Die Harnblase, *Vesica urinaria*, ist ein je nach dem Geschlecht und Füllungszustande verschieden geformter Sack, welcher als Reservoir für den von den Nieren abgesonderten Harn dient. Beim Manne ist die Blase in gefülltem Zustande eiförmig, in leerem und völlig contrahirtem Zustande kuglig. Beim Weibe stellt die gefüllte Blase ebenfalls einen annähernd eiförmigen Körper dar, welcher jedoch stets etwas in die Breite gezogen erscheint. Die leere weibliche Blase erscheint dagegen stets an ihrem Scheitel napfförmig eingedrückt, in völlig contrahirtem Zustande wahrscheinlich ebenfalls kuglig. Man unterscheidet an der Blase einen unteren Theil oder Blasengrund, *Fundus vesicae*, einen mittleren oder Blasenkörper, *Corpus vesicae*, und einen oberen Theil oder Blasenscheitel, *Vertex vesicae*. Alle diese Theile sind jedoch nicht deutlich von einander abzugrenzen. An den Blasengrund schliesst sich beim Manne unmittelbar die Prostata an. Ein eigentlicher Blasenhals, *Collum vesicae*, d. h. ein trichterförmiger Fortsatz der Blase beim Uebergang in die Urethra, existirt nicht. Höchstens findet sich an den Blasen älterer Leute mit stark entwickelter Prostata mitunter eine Art von Bas-fond, d. h. eine tellerförmige Vertiefung vor, welche der stark verbreiterten Prostatabasis entspricht.

Die Lage der Blase ist unmittelbar hinter der Symphysis pubis, mit der sie durch lockeres Bindegewebe verbunden ist, und welche sie beim Erwachsenen nur im gefüllten Zustande überragt. Je mehr sie gefüllt ist, um so höher muss sie stehen. Beim Foetus und Kinde wird dagegen die Blase durch das im frühesten Lebensalter sehr kurze Lig. vesicae medium ständig oberhalb der Symphyse festgehalten. In Folge dessen hat die Blase hier mehr Spindelform und erscheint in

leerem Zustande von vorn nach hinten abgeplattet. Nach hinten grenzt sie beim Manne an die Samenblasen und das Rectum. Beim Weibe sind dagegen hinter der Blase die Vagina und die Cervix uteri gelegen, welche mit ihr durch mässig lockeres Bindegewebe verbunden sind. Vom Corpus uteri wird sie durch das Cavum Douglasii anticum getrennt.

Was die Beziehungen des Bauchfells zur Blase betrifft, so geht dasselbe bei vollständig entleerter Blase von der hinteren oberen Symphysengegend aus straff auf den Blasenscheitel über, ohne eine Einbuchtung zwischen Symphyse und Blase zu zeigen. Füllt sich aber die Blase mehr und mehr, so steigt mit dem Scheitel auch das Bauchfell in die Höhe und entfernt sich in demselben Maasse von der Symphyse. Bei vollständig gefüllter Blase endlich beträgt diese Entfernung 3 bis 5 cm. Das Bauchfell bedeckt alsdann den Blasenscheitel wie eine Kapuze und zeigt zwischen Blase und vorderer Bauchwand eine leichte Einsenkung nach unten. In der grössten Entfernung von der Symphyse befindet sich das Bauchfell, wenn man zugleich mit der Blase auch das Rectum künstlich mit Flüssigkeit angefüllt hat. Man kann in diesem Falle, wenn man dicht oberhalb der Symphyse die Bauchwand eröffnet, leicht die Blase erreichen, ohne das Bauchfell zu verletzen. Den mit lockerem Bindegewebe ausgefüllten Raum zwischen Peritoneum und vorderer Bauchwand, in welchen sich die Blase bei stärkerer Füllung sozusagen hineindrängt, hat man als *Cavum praeperitoneale* s. *Cavum Retzii* bezeichnet.

Zur Befestigung des Blasenscheitels an der Bauchwand dienen die drei *Ligg. vesicae* s. *vesico-umbilicalia.* Von diesen verläuft das *Lig. vesicae medium*, der ehemalige Urachus[1]), vom höchsten Punkte des Scheitels zum Nabel. Die beiden *Lig. vesicae lateralia*, die obliterirten Nabelarterien, ziehen dagegen von der A. hypogastrica zur Seite des Blasenscheitels zum Nabel hin. Wie bereits erwähnt wurde, ist das Lig. vesicae medium beim Foetus und beim jungen Kinde verhältnissmässig viel kürzer als beim Erwachsenen. Die Blase wird somit durch dasselbe näher an den Nabel herangezogen und überragt in diesem Lebensalter auch in leerem Zustande die Symphyse, wobei sie aber stets zwischen Bauchwand und Peritoneum eingeschoben bleibt, so dass sich das Bauchfell weder bei leerer, noch bei voller Blase zwischen die vordere Bauchwand und die Harnblase einsenkt. Es hat demnach die kindliche Blase trotz ihres höheren Standes an

[1]) Der Urachus bildet beim Foetus einen offenen Gang, welcher die Höhle der Blase und der Allantois mit einander verbindet.

ihrer Vorderfläche keinen Bauchfellüberzug. Betreffs der sogen. *Ligg. pubo-vesicalia* ist bei den Fascien des Dammes nachzusehen.

Die Wand der Blase ist an ihrer Innenfläche mit einem geschichteten Epithel bekleidet, welches je nach dem Füllungszustande der Blase ein verschiedenes Aussehen zeigt, indem es sich bei stärkerer Ausdehnung der Blasenwand verbreitert und abplattet. Während dasselbe bei gefüllter Blase von gewöhnlichem geschichteten Pflasterepithel nicht zu unterscheiden ist, nimmt es bei contrahirter Blase eine mehr kubische Beschaffenheit an. Wichtig ist es, dass in den tieferen Epithelschichten hier ebenso wie in den Calyces, dem Nierenbecken und Ureter sehr unregelmässig gestaltete Zellen vorkommen, welche vielfach geschwänzt, d. h. in Winkel oder Fortsätze ausgezogen erscheinen. Das Epithel sitzt auf einem mit elastischen Elementen durchsetzten bindegewebigen Substrat, welches hin und wieder kurze Papillen zeigt. In der Nähe der Harnröhrenmündung sind zuweilen schon kleine acinöse Drüsen vom Character der Prostatadrüsen vorhanden. An die Schleimhaut schliesst sich nach aussen eine Lage glatter Muskelfasern an, welche in drei Schichten angeordnet ist. Die innerste Schicht besteht aus netzartig mit einander verbundenen Muskelfaserbündeln, welche bei stärkerer Entwickelung der Blasenmusculatur die Schleimhaut vorwölben, so dass die Innenfläche der Blase, den Maschen des Netzwerks entsprechend, starke Buchten enthalten kann (sogen. Balkenblase). Auf diese netzförmige Lage folgt eine ringförmige Schicht. Diese Ringfaserschicht wird wiederum an ihrer Aussenfläche von longitudinalen Faserzügen bedeckt, die an der vorderen und hinteren Fläche der Blase besonders stark entwickelt sind und in ihrer Gesammtheit auch als *M. detrusor urinae* bezeichnet werden. Beim Uebergang der Blase in die Harnröhre verdickt sich die Ringmuskulatur und geht continuirlich in den ringförmigen *M. sphincter vesicae int.* über, welcher bereits den Anfang der Urethra umschliesst. Beim Manne ist der M. sphincter vesicae int. somit in der Prostata gelegen.

Am Blasengrunde bildet die Schleimhaut einen dreieckigen Wulst, das *Trigonum Lieutaudi* s. *Trigonum vesicae*, dessen Basis nach oben und dessen Spitze nach unten gerichtet ist. Die beiden Ecken der Basis werden durch die Einmündungstellen der beiden Ureteren gebildet. Streng genommen besteht das Trigonum Lieutaudi aus einem zwischen den Ureterenmündungen verlaufenden Querwulst und einem Längswulst (*Uvula vesicae*), welcher zu dem vorigen senkrecht steht und mit seinem vorderen Ende in die Harnröhre hineinzieht. Wenn man von der Schleimhaut absieht, so besteht das Dreieck aus glatten Muskelfasern, welche in der etwas stärker hervortretenden Basis von einer Uretermündung zur anderen hinziehen, während sie

in dem eben erwähnten Längswulst longitudinal verlaufen. Die glatten Muskelfasern des Trigonum Lieutaudi sind mit zahlreichen elastischen Fasern untermischt.

Da die Schleimhaut der Blase keine eigentlichen Schleimdrüsen besitzt — denn die in der Nähe der Urethralmündung befindlichen Drüsen sind als solche wohl kaum anzusehen —, so kann der bei Blasenkatarrhen abgesonderte Schleim nur als ein Secretionsproduct der Epithelzellen angesehen werden.

D. Die männlichen Geschlechtsorgane.

Zu den männlichen Geschlechtsorganen gehören: 1) die Hoden nebst ihren Hüllen, 2) die Samenleiter und Samenblasen, 3) die Harnröhre, 4) die Schwellkörper des Penis. Der grösste Theil der Harnröhre ist mit den letzteren zum männlichen Begattungsgliede, *Penis*, vereinigt. Ferner kann man noch zu den Geschlechtsorganen das sogen. Giraldès'sche Organ (die *Parepididymis*) rechnen.

I. Die Hüllen des Hodens.

Die Hüllen des Hodens können als eine Aussackung (ein Divertikel) der vorderen Bauchwand aufgefasst werden, in welche die ursprünglich in der Bauchhöhle zu beiden Seiten der Wirbelsäule gelegenen und an ihrer Vorderfläche vom Bauchfell überzogenen Hoden hinabgestiegen sind. Noch bevor die Hoden ihren Descensus beginnen, bildet nämlich die vordere Bauchwand an der Stelle, wo sich später der Leistenkanal befindet, jederseits eine Aussackung. Die linke und die rechte Aussackung verwachsen schliesslich mit einander, wodurch der Hodensack entsteht. Die Verwachsungstelle ist auch beim Erwachsenen an einer medianen Leiste, der sogen. *Raphe*, deutlich kenntlich. Es ist dabei zu betonen, dass sich die ganze Bauchwand, also auch das Peritoneum, an dieser Aussackung betheiligt: derjenige Theil des Peritoneum, welcher in den Hodensack hinabsteigt, wird als *Proc. vaginalis peritonei* bezeichnet[1]). Der Proc. vaginalis steht natürlich

[1]) Nach einer anderen, in einigen anatomischen Lehrbüchern gegebenen, unrichtigen Darstellung soll das Peritoneum nicht von vornherein in die für den Hoden bestimmte Aussackung hinabsteigen, sondern erst später von dem wandernden Hoden in die letztere hinabgezogen werden.

ursprünglich in der Richtung des Pfeiles auf Fig. 29 durch einen offenen Gang mit der Bauchhöhle in Verbindung; später obliterirt dieser Gang und der Proc. vaginalis ist meist schon nach der Geburt nur in der Form eines dünnen Bindegewebsstranges (*Lig. vaginale*) vorhanden. Bleibt er auch nach der Geburt offen, so ist natürlich die Gefahr vorhanden, dass Darmschlingen aus der Bauchhöhle in denselben hineintreten. Derartige Brüche hat man als angeborene Leistenbrüche, *Herniae inguinales congenitae*, bezeichnet. Noch während der Hode hoch in der Bauchhöhle gelegen ist, ist bereits sein unteres Ende mit dem Grunde der entsprechenden Aussackung durch einen mit glatten Muskelfasern versehenen Strang, das sogen. Leitband des Hodens, *Gubernaculum testis* s. *Hunteri*, verbunden, welches seine Länge nicht wesentlich ändert, auch wenn der Embryo sich stärker vergrössert. Schon dadurch muss der Hode bei zunehmendem Wachsthum des Embryo allmählich immer weiter nach abwärts rücken. Zweifelhaft erscheint es, ob die glatten Muskelfasern des Bandes direct dazu dienen, den Hoden abwärts zu ziehen. Jedenfalls bewegt sich also der Hoden hinter dem Peritonealüberzuge der hinteren Bauchwand abwärts nach dem inneren Leistenring hin, passirt, vom Gubernaculum geleitet, den Leistenkanal und gelangt schliesslich neben dem Proc. vaginalis peritonei in den Grund des Hodensacks. Hier wird er alsdann von dem Proc. vaginalis peritonei vollständig umwachsen. Nach Obliteration des auf Fig. 29 punktirt dargestellten Theiles des Proc. vaginalis bildet der letzte Ueberrest desselben einen serösen Sack, welcher den Hoden umgiebt wie der Herzbeutel das Herz und somit auch ein viscerales und ein parietales Blatt besitzt. Dieser Sack ist die Tunica vaginalis propria testis. Da die Hüllen des Hodens eine Aussackung der gesammten Bauchwand bilden, müssen wir auch sämmtliche Schichten der letzteren in ihnen wiederfinden; es sind von aussen nach innen gerechnet folgende:

1. Der Hodensack, *Scrotum*, eine Fortsetzung der äusseren Haut, stellt einen schlaffen, faltigen Sack dar, welcher in der Medianebene entsprechend der bereits erwähnten Raphe durch ein bindegewebiges *Septum* in zwei Hälften geschieden wird. Vor der äusseren Haut ist das Scrotum dadurch ausgezeichnet, dass es dunkler pigmentirt, mit grossen Haaren besetzt und vollständig fettlos ist. An den Haarfollikeln des Hodensacks sitzen sehr grosse Talgdrüsen, welche man mit blossem Auge sehen kann, wenn man das abgezogene Scrotum an seiner Innenfläche betrachtet.

2. Die Fleischhaut des Hodens, *Tunica dartos*, kann als eine Fortsetzung der Fascia superficialis abdominis betrachtet werden, welche mit der Cutis des Scrotum ziemlich fest verbunden ist.

Die Tunica dartos stellt eine ziemlich feste Bindegewebslage vor, in welche besonders vorn und an den Seiten des Scrotum zahlreiche glatte Muskelfasern eingewebt sind, die bald parallel verlaufen, bald sich in verschiedenen Richtungen durchkreuzen und durch ihre Contraction eine starke Runzelung des Hodensackes hervorrufen. Eine derartige Contraction kann z. B. bei Einwirkung der Kälte, nach einem kalten Bade etc. beobachtet werden.

Eine zweite, viel stärkere, sehr lockere Bindegewebsschicht liegt zwischen der Tunica dartos und der nächstfolgenden Hülle des Hodens·

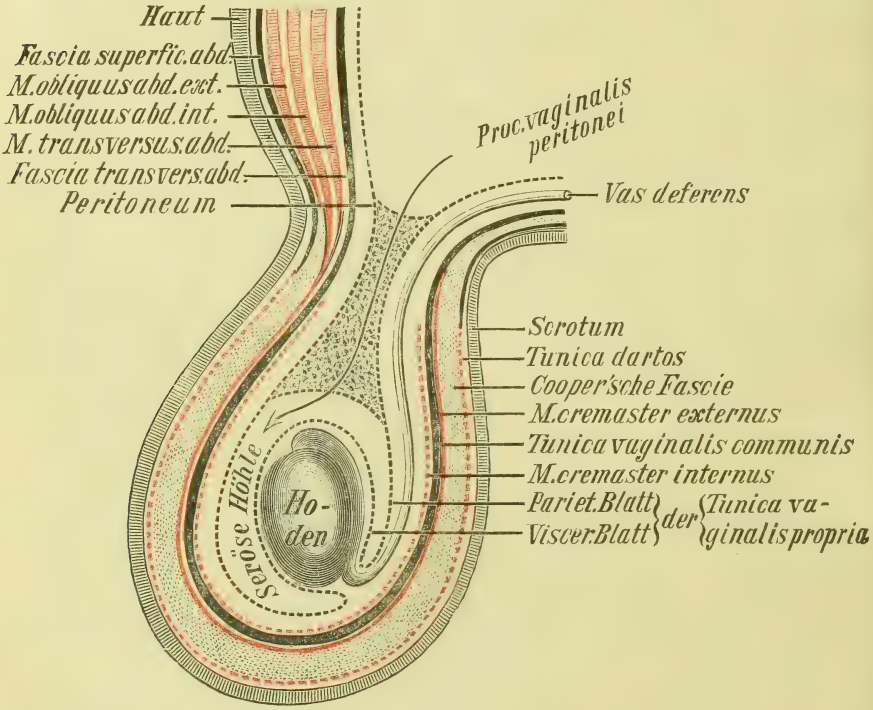

Fig. 29.

Schema der Hüllen des Hodens.

Die glatte Musculatur ist durch punctirte rothe Linien angedeutet. Derjenige Theil des Proc. vaginalis peritonei, welcher beim Erwachsenen obliterirt, ist schwarz punctirt.

Sie ist es hauptsächlich, welche die leichte Verschieblichkeit des Hodens im Scrotum ermöglicht. Bei alten Leuten pflegt sie eine festere Beschaffenheit anzunehmen und sehr dick zu werden, weshalb sie von Hyrtl als Cooper'sche Fascie, *Fascia Cooperi*, besonders bezeichnet wird. Wenn man will, kann man diese Bindegewebslage als eine Fortsetzung des M. obliquus abd. ext. betrachten.[1])

[1]) Es mag hier bemerkt werden, dass verschiedene Autoren, wie z. B. Gegenbaur, die Tunica dartos als eine Schicht des Scrotum, die Cooper'sche Fascie dagegen als Fortsetzung der Fascia superf. abdominis betrachten.

3. Der Heber des Hodens, *M. cremaster (externus)*, bildet eine Fortsetzung des M. obliquus abdominis internus, des einzigen Bauchmuskels, welcher an der Stelle des Leistencanals nicht mehr sehnig, sondern noch musculös ist. Der M. cremaster umgreift mit seinen Fasern den Samenstrang und den Hoden schlingenförmig oder richtiger schleuderförmig und zieht somit den Hoden bei seiner Contraction aufwärts. Da der M. cremaster aus quergestreiften Muskelfasern besteht, so müsste man mittelst desselben den Hoden willkürlich heben können, wenn der Muskel genügend geübt wäre.

4. Die gemeinsame Scheidenhaut, *Tunica vaginalis communis*, bildet eine Fortsetzung der Fascia transversa abdominis und ist eine dünne, aber doch ohne Schwierigkeit isolirbare Haut, welche jederseits den Samenstrang, Hoden und Nebenhoden allseitig umhüllt. An der Innenwand der Tunica vaginalis communis liegen glatte Muskelfasern, welche den sogen. *M. cremaster internus* bilden, dessen Fasern nach Koelliker durch weitere Entwicklung des Gubernaculum testis entstanden sind.

5. Die besondere Scheidenhaut, *Tunica vaginalis propria*, ist, wie schon erwähnt, ein Derivat des Peritoneum und bildet einen serösen, mit Endothel (nach anderer Terminologie mit Epithel) ausgekleideten Sack, in welchen der Hoden und Nebenhoden mit Ausnahme ihres hinteren Randes vollständig eingestülpt sind. Das parietale Blatt dieser Haut ist mit der Tunica vaginalis communis ziemlich fest verbunden. Das viscerale Blatt liegt der Oberfläche des Hodens unmittelbar an und ist mit ihr untrennbar verwachsen. Die zwischen beiden Blättern befindliche seröse Höhle der Tunica vaginalis propria enthält meistens nur sehr wenig Flüssigkeit. Bei gewissen pathologischen Zuständen kann sich diese Flüssigkeit jedoch sehr vermehren und dann den sogen. Wasserbruch, *Hydrocele*, darstellen.

6. Die Faserhaut des Hodens, *Tunica albuginea testis*, bildet eine weisse, feste, ziemlich dicke, fibröse Haut, welche eigentlich gar keine besondere Schicht darstellt, da sie mit dem visceralen Blatt der Tunica propria so fest verwachsen ist, dass beide nur künstlich getrennt werden können.

II. Der Hode und Nebenhode.

Der Hode, *Testiculus* s. *Testis* s. *Didymis*, ist ein seitlich etwas abgeplatteter ovaler Körper, an welchem man ein oberes und ein unteres Ende, eine mediale und eine laterale Fläche, ferner einen convexen vorderen und einen graden hinteren Rand unterscheidet. Das obere Ende steht in der natürlichen Lage des Hodens

gewöhnlich etwas nach vorn übergeneigt. Ausserdem pflegt der linke Hode meistens etwas tiefer zu stehen als der rechte, was wahrscheinlich damit zusammenhängt, dass sich das Blut in den venösen Geflechten der linken V. spermat. int. leichter staut und somit schon durch sein grösseres Gewicht den Hoden herabzieht (s. auch S. 400).

An dem hinteren Rande des Hodens liegt der Nebenhode, *Epididymis* s. *Paratestis*, an dem man ein verdicktes oberes Ende, den Kopf, *Caput epididymidis*, ferner ein Mittelstück, den Körper, *Corpus epididymidis*, und ein unteres Ende, den Schwanz, *Cauda epididymidis*, unterscheidet, welcher nach hinten und oben umbiegt, um in den Samenleiter, *Vas deferens*, überzugehen. Der Kopf steht mit dem Hoden durch die aus dem letzteren austretenden Vasa efferentia testis in Zusammenhang. Der übrige Theil des Nebenhodens ist dagegen lediglich durch eine Duplicatur des visceralen Blattes der Tunica vaginalis propria testis, das sogen. *Lig. epididymidis*, mit dem Hoden verbunden. Diese Duplicatur geht von der medialen Fläche des Hodens straff auf den Nebenhoden über, während sie an der lateralen Seite sich zwischen Hoden und Nebenhoden ziemlich tief einsenkt, so dass man die laterale und die mediale Fläche beider Organe auch dann deutlich erkennen kann, wenn sie aus dem Hodensack entfernt sind.

In dem Bindegewebe des Samenstrangs und von den Blutgefässen des letzteren umschlossen liegt zwischen dem Kopf des Nebenhodens und dem Vas deferens ein länglicher, röthlich aussehender kleiner Körper, das Giraldès'sche Organ oder die *Parepididymis*, welche einen Ueberrest des beim Fötus vorhandenen Wolff'schen Körpers, der Urniere, darstellt und aus einem Häufchen knäuelförmig gewundener blinder Drüsenschläuche besteht. Diese Drüsenschläuche sind mit fetthaltigen oder in Zerfall begriffenen cylindrischen Epithelzellen und einer serösen Flüssigkeit ausgefüllt. Am Kopfe des Nebenhodens oder dem zunächst gelegenen Theile des Hodens finden sich ferner nicht selten Anhänge, die beiden Morgagni'schen Hydatiden, von denen gewöhnlich die eine als gestielte, die andere als ungestielte oder nach Waldeyer besser als lappige Hydatide bezeichnet wird. Die ungestielte oder lappige Hydatide verdient den Namen „Hydatide" insofern nicht, als sie kein mit Flüssigkeit gefülltes Bläschen, sondern einen soliden, an seiner Oberfläche mit Flimmerepithel bekleideten Körper darstellt, welcher meistens kolbenförmig und abgeplattet ist. Ausnahmsweise kann diese Hydatide auch gestielt oder in Lappen getheilt sein. Ein in ihrem Inneren enthaltenes, mit Flimmerepithel ausge-

kleidetes Kanälchen kann mitunter mit dem Kopf des Nebenhodens zusammenhängen und dann Spermatozoen führen. Entwicklungsgeschichtlich ist sie wahrscheinlich als ein Analogon des abdominalen Tubenendes beim Weibe aufzufassen. Die gestielte Hydatide bildet ein Bläschen, welches an einem bindegewebigen Stiel hängt und eine klare seröse Flüssigkeit mit rudimentären Zellen und Kernen enthält. Ueber ihre Bedeutung ist nichts Gewisses bekannt.

Wenn man den Hoden der Länge nach durch einen von seinem

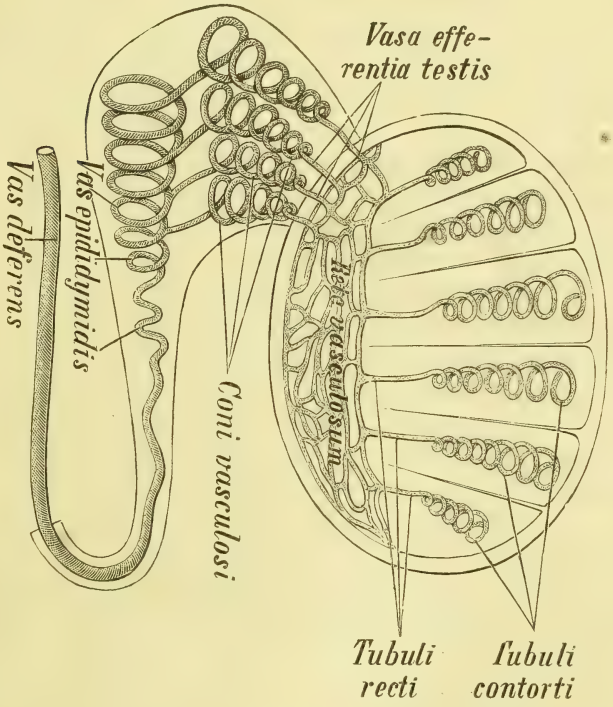

Fig. 30.

Schema für den Verlauf der Samenkanälchen.

vorderen bis zu seinem hinteren Rande gehenden Schnitt in zwei Hälften theilt, so sieht man bei Betrachtung der Schnittfläche von der Albuginea aus eine Reihe von bindegewebigen Scheidewänden, *Septula testis*, etwas convergirend nach dem hinteren Rande des Hodens hinziehen, wo sie sich zu einer dichten Bindegewebsmasse, dem sogen. *Mediastinum testis* s. *Corpus Highmori*, vereinigen. Durch diese Bindegewebsmasse treten auch die Vasa spermatica intt. nebst

den sie begleitenden sympathischen Nerven von hinten in den Hoden hinein. Die Muskelfasern des Cremaster int. bilden hier eine mitunter recht starke Auflagerung, welche als der eigentliche letzte Ueberrest des Gubernaculum Hunteri betrachtet wird. Zwischen den Septula testis kann man in dem weichen, gelblichen Hodenparenchym schon mit blossem Auge die Windungen der Samenkanälchen, *Canaliculi seminiferi*, erkennen.

Der Verlauf der Samenkanälchen ist folgender (s. Fig. 30). Sie beginnen[1]) an der Peripherie des Hodens und ziehen unter mannigfachen Windungen als *Tubuli contorti* von hier nach dem Mediastinum testis hin. Kurz vor dem Eintritt in das letztere gehen sie in die graden Kanälchen, die *Tubuli recti*, über. Die Tubuli senken sich alsdann sämmtlich in das Mediastinum testis ein und gehen dort in ein Netzwerk von Gängen über, welches das ganze Mediastinum durchzieht und als *Rete vasculosum Halleri* bezeichnet wird. Von diesem Netz gehen alsdann am obersten Theil des Mediastinum 12—14 kleine Kanäle, die *Vasa efferentia testis* s. *Graafiana*, aus dem Hoden heraus und in den Kopf des Nebenhodens hinein, wo sie sich zu kegelförmigen, mit der Spitze nach dem Hoden gerichteten Knäueln, den *Coni vasculosi Halleri*, aufrollen. Aus der Basis eines jeden solchen Conus vasculosus tritt dann als Fortsetzung des entsprechenden, zum Knäuel aufgerollten Vas efferens je ein kleines Kanälchen heraus, welches sich in ein Gefäss von grösserer Weite, *Canalis* s. *Vas epididymidis*, einsenkt. Das Vas epididymidis entsteht gewissermassen durch den Zusammenfluss der eben genannten Kanälchen und durchzieht hierauf in vielfachen Windungen den ganzen Nebenhoden, um schliesslich in das bereits erwähnte *Vas deferens* überzugehen. Es wäre noch zu erwähnen, dass das Vas epididymidis blinde seitliche Abzweigungen von wechselnder Zahl und Länge besitzt, welche man *Vasa aberrantia testis* genannt hat. Der Hode und Nebenhode stellen somit eine zusammengesetzt tubulöse Drüse dar, deren Ausführungsgänge vielfach durch Anastomosen mit einander zusammenhängen. Ihr Secret, die Samenflüssigkeit, enthält als wichtigsten morphologischen Bestandtheil die Samenthierchen oder Spermatozoen, an welchen man den etwas abgeplatteten, verdickten Kopf, ein schmäleres Mittelstück und den langen fadenförmigen Schwanz unterscheidet.

In Bezug auf den mikroskopischen Bau des Hodens ist

---

[1]) Ob die Anfangstücke der Samenkanälchen blind sind oder schleifenförmig mit einander zusammenhängen, ist zweifelhaft.

Folgendes zu bemerken. Die Septula testis bestehen ebenso wie die Tunica albuginea aus festem, fibrillärem Bindegewebe und enthalten die grösseren Blutgefässe des Hodens. Die Zwischenräume zwischen den Samenkanälchen werden durch ein Gewebe ausgefüllt, welches mehr den Charakter des embryonalen Bindegewebes zeigt, d. h. aus einer homogenen Grundsubstanz mit eingelagerten Rundzellen besteht, welche mit Leukocyten Aehnlichkeit haben. Ausserdem finden sich in dem Gewebe zwischen den Samenkanälchen mitunter Stränge von epithelähnlichen, mehr cubischen, granulirten Zellen, von denen man glaubt, dass sie entweder unentwickelte Hodenkanälchen darstellen oder vielleicht zur Anlage neuer Hodenkanälchen dienen. Die Samenkanälchen selbst besitzen eine Tunica propria, welche aus einer Anzahl von Lamellen besteht, von denen eine jede aus platten Endothelzellen zusammengesetzt ist. Zwischen diesen Lamellen befinden sich Lymphräume. Das von der Tunica propria umschlossene Epithel der Tubuli contorti besteht aus zwei Arten von Zellen, nämlich: 1) den Stütz- oder Basalzellen (Merkel), und 2) aus Rundzellen verschiedener Grösse. Die Stütz- oder Basalzellen sitzen der Tunica propria mit breiter Basis auf und erstrecken sich mit ihren unregelmässig ausgebuchteten, länglichen Körpern, mannigfach mit einander anastomosirend, durch das Lumen der Samenkanälchen. Ihr grosser, runder Kern ist stets in ihrem Basaltheil gelegen. Zwischen den Stütz- oder Basalzellen liegen die Rundzellen, welche von der Peripherie nach der Axe der Kanälchen hin immer kleiner werden. Die Rundzellen können ihrer Grösse entsprechend entweder nur einen oder mehrere oder auch viele (12—90) Kerne enthalten. Es ist nun in neuerer Zeit viel darüber debattirt worden, ob die Spermatozoen sich aus den Stützzellen oder aus den Rundzellen bilden. Die eine Gruppe von Autoren bezeichnet die Stützzellen als Samenbildner, Spermatoblasten, andere Forscher behaupten, dass die Spermatozoen sich aus den Rundzellen entwickeln, und dass somit den letzteren die Bezeichnung Spermatoblasten zukommen müsste. Wieder andere lassen beide Zellenarten sich bei der Samenbildung betheiligen. Wahrscheinlich sind jedoch die Rundzellen die eigentlichen Samenbildner, wenngleich sich nicht leugnen lässt, dass die neugebildeten Spermatozoen meistens mit ihren Köpfen in den am meisten nach der Mitte der Samenkanälchen gelegenen, etwas gelappt aussehenden Enden der Stützzellen stecken. Bei der Entwicklung der Spermatozoen spielt der Kern der Rundzellen eine Hauptrolle, indem aus ihm der wichtigste Bestandtheil des Samenfadens, der Kopf, hervorgeht, während es noch eine offene Frage ist, ob der Schwanz aus dem Kern oder aus dem Zellprotoplasma entsteht. Nur das an der Grenze zwischen Kopf und

Schwanz befindliche, von Schweigger-Seidel sogen. Mittelstück scheint sicher vom Zellprotoplasma abzustammen. Da schon die Tubuli recti reife, d. h. frei bewegliche Spermatozoen enthalten, so muss man dieselben bereits zu dem System der Ausführungsgänge rechnen. Hierfür spricht auch der Umstand, dass die Tubuli recti ein helles Cylinderepithel enthalten, welches sich bis in das Vas deferens continuirlich fortsetzt. Doch ist dabei zu bemerken, dass das Epithel in den sehr engen Gängen des Rete vasculosum Halleri sehr niedrig, fast pflasterförmig ist. Die cylindrischen Epithelien im Kopf des Nebenhodens sind dadurch ausgezeichnet, dass sie mit Flimmerhärchen besetzt sind, welche zu den schönsten und längsten des menschlichen Körpers gehören. Schon die Vasa efferentia testis zeigen in ihrer Wand glatte Muskelfasern, welche sich durch den Nebenhoden hindurch längs der dort verlaufenden Kanälchen bis zu dem Vas deferens fortsetzen und offenbar nothwendig sind, um die in diesen Theilen enthaltene Samenflüssigkeit bei der Ejaculatio seminis plötzlich zu entleeren.

III. Samenleiter und Samenblasen.

1. Der Samenleiter, *Vas deferens*, verläuft jederseits zunächst hinter dem Nebenhoden, zieht dann bis zum äusseren Leistenring in die Höhe, passirt den Leistencanal und tritt schliesslich aus dem inneren Leistenringe hervor, um über die rechtwinklige Umbiegungsstelle der Arteria epigastrica inf. hinweg dicht unter dem Peritoneum nach dem kleinen Becken hinabzuziehen. Das Vas deferens verläuft bei seinem Wege ins kleine Becken jederseits medial von dem Lig. vesicae laterale und kreuzt sich dann spitzwinklig mit dem Ureter, indem es zwischen demselben und der hinteren Blasenwand abwärts zieht und sich schliesslich in den oberen Theil der Prostata einsenkt. Gegen das Ende hin wird das Vas deferens etwas weiter und ist hier mit höckerigen Ausbuchtungen versehen. Dieser weitere Theil, die sogen. Ampulle, vereinigt sich schliesslich mit dem Ausführungsgang der Samenblase, *Vesicula seminalis*, zum Ausspritzungsgang, *Ductus ejaculatorius*. Während des Verlaufs vom Hoden bis zum inneren Leistenringe ist das Vas deferens von der A. und V. spermatica interna begleitet und bildet mit diesen zusammen den Samenstrang, *Funiculus spermaticus*. Das Vas deferens nimmt dabei, nur umsponnen von Venen- und Nervengeflechten, ziemlich den hintersten Theil des Samenstranges ein. Die V. spermatica int. besteht nämlich nicht aus einem einzelnen Stamme, sondern bildet ein rankenförmiges Geflecht, welches man als *Plexus pampiniformis* bezeichnet. In Folge

stärkerer Blutstauung können die Aeste dieses Plexus sich stark erweitern und verlängern, so dass sie geschlängelt verlaufen; man spricht dann von einem Krampfaderbruch (*Varicocele*). Ausser der A. und V. spermatica int. und den geflechtartigen sympathischen Zweigen des N. spermaticus int. ziehen noch andere Nerven und Blutgefässe aus der Bauchhöhle mit dem Samenstrang durch den Leistenkanal hindurch und von hier aus eine kürzere oder längere Strecke nach abwärts. Es sind dies die A. und V. spermatica ext. (aus der A. und V. epigastrica inf.), mitunter noch feine Aeste der A. deferentialis (aus der A. hypogastrica), der N. spermaticus ext. und der N. ilio-inguinalis (Näheres s. beim Leistencanal). Sobald das Vas deferens aus dem inneren Leistenringe in die Bauchhöhle getreten ist, trennt es sich von den Vasa spermatica interna, um allein nach dem kleinen Becken zu verlaufen.

Die Wand des Vas deferens ist im Vergleich zu seinem Lumen ausserordentlich dick. In Folge dessen ist das ganze Organ durch knorpelartige Härte ausgezeichnet und somit überall leicht durchzufühlen. Auf der Innenfläche findet sich in seinem ganzen Verlaufe ein helles, nicht flimmerndes Cylinderepithel, welches auf einem bindegewebigen Substrat aufsitzt. Darauf folgt eine dicke Lage von glatten Muskelfasern, die in einer inneren longitudinalen, einer mittleren ringförmigen und einer äusseren longitudinalen Schicht angeordnet sind. Die Muskelzellen des Vas deferens sind nächst denjenigen des schwangeren Uterus die grössten, welche man im menschlichen Körper überhaupt findet. Nach aussen von der Muscularis ist noch eine bindegewebige Adventitia gelegen. Die Wand der Ampulle ist ausserdem noch durch eigenthümliche tubulöse Drüsen ausgezeichnet, von denen mehrere sich häufig zu einem gemeinsamen Ausführungsgang vereinigen. In diesen Drüsen findet sich eine Lage kleiner, meist vieleckiger Epithelzellen, welche in ihrem Protoplasma zahlreiche Partikelchen eines gelbbräunlichen Farbstoffes enthalten. Von den letzteren rührt die gelblich braune Färbung der Ampullenschleimhaut her.

2. Die Samenblasen, *Vesiculae seminales*, bestehen aus je einem mehrfach gewundenen, lateralwärts von der Ampulle gelegenen, blinden Gange, dessen Wand zahlreiche Ausbuchtungen und Divertikel besitzt. Die Längsaxen der beiden Samenblasen verlaufen nicht parallel, sondern convergiren nach unten und vorn gegen die Prostata hin. Die vordere Fläche der Vesiculae seminales grenzt an den Harnblasengrund, die hintere Fläche an das Rectum. Jede Samenblase ist von einer dicken Bindegewebskapsel umgeben, welche durch die Fortsetzung der Fascia pelvis gebildet wird. Präparirt man diese Kapsel ab, so

sieht man erst, dass die Samenbläschen, wie schon gesagt, je einen langen Gang darstellen, welcher derart gewunden und umgebogen ist, dass das blinde Ende nahe am Ausführungsgange liegt.

Was die mikroskopische Structur betrifft, so haben die Wandungen der Samenbläschen die gleiche buchtige, an der Innenfläche faltenreiche Beschaffenheit wie diejenigen der Ampullen der Vasa deferentia. Man findet nämlich auch hier ein Cylinderepithel auf einem bindegewebigen Substrat, in welches die oben erwähnten, mit polygonalen, pigmenthaltigen Epithelien versehenen tubulösen Drüsen eingelagert sind. Die Schleimhaut hat deshalb auch hier ein gelbliches Aussehen. Auch die glatten Muskelfasern sind in der Wandung vorhanden, wenn sie auch nicht in so regelmässigen Schichten wie im Vas deferens angeordnet sind. Ihrer Bedeutung nach hat man die Samenblasen früher als Reservoirs für den überschüssig gebildeten Samen angesehen; indessen findet man nur relativ wenig Spermatozoen in denselben vor. Die Samenblasen sind vielmehr als Drüsen zu betrachten, die ein eiweissartiges Secret absondern, welches bei der Entleerung der Samenflüssigkeit der letzteren beigemischt wird. An Leichen zeigt sich die in den Vesiculae seminales enthaltene Flüssigkeit häufig gelblich gefärbt, was nach Henle wahrscheinlich darauf zurückzuführen ist, dass die in den Epithelzellen befindlichen Farbstoffpartikelchen in die Flüssigkeit ausgetreten sind. Der Ausführungsgang der Samenblasen tritt beim Eintritt in die Prostata mit dem Vas deferens zu einem gemeinschaftlichen Ausführungsgange, dem bereits erwähnten *Ductus ejaculatorius*, zusammen.

3. Die beiden Samenausspritzungsgänge, *Ductus ejaculatorii*, durchbohren die Substanz der Prostata in schräger Richtung nach vorn, unten und medianwärts und münden am sogen. Colliculus seminalis seitlich von dem Eingang des Sinus pocularis in die Harnröhre. Die Wand der Ductus ejaculatorii ist viel dünner als die der Vasa deferentia. Nach Henle werden die glatten Muskelfasern des Vas deferens in dem Ductus ejaculatorius allmählich durch ein cavernöses Gewebe ersetzt. Die Schleimhaut ist im Anfangstheil des letzteren noch etwas gefaltet und mit tubulösen Drüsen versehen. Gegen das Ende des Ganges wird sie ganz glatt und drüsenlos. Im Uebrigen ist sie von der Schleimhaut der Ampullen und Samenblasen nicht verschieden.

IV. Die Harnröhre.

Die männliche Harnröhre, *Urethra*, beginnt mittelst des *Orificium vesicale* s. *internum* an der Harnblase und endet mittelst des *Orificium cutaneum* s. *externum* an der Eichel. Sie wird in drei Ab-

schnitte eingetheilt, nämlich: 1) die *Prostata* oder *Pars prostatica urethrae*, 2) die *Pars membranacea urethrae*, 3) die *Pars cavernosa urethrae*. Von diesen drei Theilen der Urethra liegt die Pars prostatica oberhalb des sogen. Diaphragma uro-genitale[1]), die Pars membranacea in demselben, und die Pars cavernosa unterhalb desselben.

Der Verlauf der Urethra ist im schlaffen Zustande des Penis ein Sförmiger, so dass man an derselben zwei Convexitäten unterscheiden kann. Die erste, abwärts gerichtete Convexität bildet den tiefsten Theil der Urethra und entspricht ungefähr dem Bulbus der letzteren. Man hat sie wegen ihrer Lage am Damm als Perinealkrümmung bezeichnet. Die zweite, aufwärts gerichtete Convexität der Urethra liegt vor der Symphyse und wird daher als Symphysenkrümmung bezeichnet. Wenn der Penis erigirt ist, ist die Symphysenkrümmung ausgeglichen, und es bleibt nur die Perinealkrümmung übrig.

1. Die Vorsteherdrüse, *Prostata* s. *Pars prostatica urethrae*, bildet ein etwa wallnussgrosses Organ, welches sich mit seinem oberen, breiten Ende (*Basis*) an die Blase anschliesst und mit dem unteren, spitzen Ende (*Apex*) auf dem Diaphragma uro-genitale aufliegt, indem es den Anfangstheil der Harnröhre allseitig umgiebt. Die vordere Fläche derselben ist mit dem unteren Ende der Symphysis pubis durch die *Ligg. pubo-prostatica* (*pubo-vesicalia*) verbunden, die hintere Fläche durch fettloses Bindegewebe an das Rectum angeheftet. Vom Mastdarm aus ist die Prostata in Folge dessen mit dem Finger leicht durchzufühlen. Durch den Eintritt der Ductus ejaculatorii wird die Prostata entweder in einen mittleren und zwei seitliche Lappen oder auch mitunter in einen vorderen und einen hinteren Lappen getheilt. Doch treten die Grenzen dieser Lappen niemals scharf hervor. Mit zunehmendem Alter pflegt sich die Prostata in mehr oder weniger beträchlichem Maasse zu vergrössen. Bei starker Hypertrophie kann alsdann der sogen. mittlere Lappen das Lumen der Harnröhre verengern und zu beträchtlichen Harnbeschwerden Veranlassung geben. Ihrer Hauptmasse nach besteht die Prostata aus glatten Muskelfasern, welche das Organ in mannigfachen Richtungen durchsetzen. An der Uebergangstelle in die Blase gruppiren sie sich jedoch in der Peripherie der Prostata zu einer ziemlich dicken Ringfaserschicht, welche man als *Sphincter vesicae internus* bezeichnet hat. Nach aussen

[1]) Das *Diaphragma uro-genitale* ist eine dreiseitige, aus Muskelfasern und Fascien bestehende Platte, welche den Schamwinkel ausfüllt (Näheres ist bei den Dammmuskeln nachzusehen).

vom Sphincter vesicae int. liegt dann noch eine Zone quergestreifter Muskelfasern, der *Sphincter vesicae externus*, welcher zunächst nur an der vorderen Fläche der Prostata auftritt, dieselbe aber bald von allen Seiten umgiebt. In die Muskelsubstanz der Prostata sind mit einfachem Cylinderepithel ausgekleidete, zusammengesetzt acinöse Drüsen eingebettet, welche ein eiweissartiges Secret absondern, das sich in den Ausführungsgängen zuweilen zu gelblichen oder bräunlichen, kugligen, concentrisch geschichteten Concrementen verdichtet.

Die Innenfläche der Prostataschleimhaut zeigt an der hinteren Wand den schon mehrfach erwähnten Samenhügel, *Colliculus seminalis* s. *Caput gallinaginis* s. *Veru montanum*, eine halbkugelige Hervorragung, welche nach vorn (nach der Pars membranacea hin) in eine lange Spitze ausläuft. Der Colliculus seminalis besitzt an seiner höchsten Stelle eine Oeffnung, durch welche man in eine birnförmige Vertiefung, den *Sinus pocularis* s. *prostaticus*, hineingelangt — auch *Uterus masculinus* benannt, weil derselbe ein Analogon des weiblichen Uterus darstellen soll. Zu beiden Seiten des *Sinus pocularis* sind (ebenfalls auf der Höhe des Colliculus) die Mündungen der Ductus ejaculatorii gelegen, welche jedoch meistens ziemlich klein sind und daher bei der Präparation am besten in der Weise aufgesucht werden, dass man in das Vas deferens eine feine Sonde einführt und bis zum Colliculus seminalis vorschiebt. Uebrigens können die Ductus ejaculatorii auch direct in den Sinus pocularis einmünden. Die Einmündungsstellen der vorhin erwähnten acinösen Prostatadrüsen sind in wechselnder Zahl meistens neben dem Colliculus, seltener auf demselben als feine Oeffnungen wahrzunehmen. Der Colliculus selbst besteht aus cavernösem Gewebe, durch dessen Schwellung die Urethra und somit der Weg nach der Blase vollständig verschlossen werden kann.

2. Die *Pars membranacea* (*Pars nuda* s. *Isthmus urethrae*) ist der dünnwandigste, engste und kürzeste Theil der Urethra und ist gänzlich von den glatten Muskelfasern des Diaphragma uro-genitale umgeben, welche hier hauptsächlich ringförmig verlaufen.

3. Die *Pars cavernosa urethrae* ist unterhalb des Diaphragma uro-genitale gelegen und hat ihren Namen daher, weil die Wand der Urethra hier von einem cavernösen Gewebe umgeben ist[1]), welches in

[1]) Unter der Bezeichnung cavernöses Gewebe versteht man ein schwammähnliches Gewebe, bei dem die Balken des Schwammes hauptsächlich aus elastischen Fasern bestehen, während in den Maschenräumen das Blut frei circulirt. In den Balken verlaufen Arterien und Venen, deren Blut sich durch schlitzförmige Oeffnungen in die eben erwähnten Hohlräume ergiesst. Man kann somit die letzteren als kolossal erweiterte Capillaren betrachten.

seiner Gesammtheit das *Corpus cavernosum urethrae* darstellt. Dieser cavernöse Körper ist nun an seinem vorderen und seinem hinteren Ende angeschwollen. Die Anschwellung des vorderen Endes ist die Eichel, diejenige des hinteren Endes bildet den sogen. Bulbus urethrae. Der *Bulbus urethrae* (Harnröhrenzwiebel) ist eine kolbige Anschwellung, welche an die untere Fläche des Diaphragma uro-genitale angeheftet ist und an ihrer unteren Fläche vom M. bulbo-cavernosus bedeckt wird. Da das cavernöse Gewebe des Bulbus die Urethra nur unten und seitlich umgiebt, so nimmt das Lumen der letzteren auf einem Querschnitt nicht die Mitte, sondern die obere Partie des ganzen Bulbus ein. In der Medianlinie zeigt die untere Fläche des Bulbus eine seichte Furche, von der aus ein dünnes, fibröses Septum in die Tiefe des cavernösen Gewebes eindringt und das letztere unvollständig in zwei Hälften scheidet. Der Bulbus wird jederseits von dem Ausführungsgange der sogen. Cowper'schen Drüse durchbohrt. Die Cowper'schen Drüsen sind erbsgrosse acinöse Drüsen, welche unweit der Medianlinie nahe dem unteren Rande des Diaphragma uro-genitale in die glatten Muskelfasern des M. transversus perinei prof. eingebettet sind. Ihre Ausführungsgänge ziehen zunächst in dem Diaphragma uro-genitale zum hinteren Ende des Bulbus und verlaufen alsdann in dem cavernösen Gewebe dicht neben dem Septum des letzteren noch etwa 5 cm. weit nach vorn, um schliesslich die Schleimhaut der Urethra zu durchbohren. Ihr helles, fadenziehendes Secret scheint dazu bestimmt, die Urethralschleimhaut schlüpfrig zu machen. Die vordere Anschwellung der Urethra ist, wie schon erwähnt, die Eichel, *Glans penis*, welche sich im Gegensatz zum Bulbus hauptsächlich nach oben ausdehnt. Die Eichel besitzt an ihrer hinteren Fläche eine glockenförmige Aushöhlung, in welche sich die beiden Corpora cavernosa penis mit ihren Spitzen einschieben. Vorn in der Medianlinie der Eichel ist als senkrechter Spalt das bereits erwähnte *Orificium externum urethrae* gelegen. In den beiden Anschwellungen des Corpus cavernosum zeigt das Lumen der Urethra zwei Erweiterungen, von denen somit die eine dem Bulbus urethrae entspricht und sich nach unten vertieft, während die andere in der Eichel dicht hinter dem Orificium externum liegt und als *Fossa navicularis* besonders bezeichnet ist.

Die Schleimhaut der Pars cavernosa zeigt zunächst eine Anzahl von longitudinalen Falten, welche der Urethra auf dem Querschnitte ein sternförmiges Aussehen geben. Ausserdem finden sich an der Schleimhaut noch kleine Querfalten in wechselnder Zahl, von denen gewöhnlich eine grössere an der oberen Wand, entsprechend der hinteren Grenze der Fossa navicularis, gelegen ist

und dem zu Folge als *Valvula fossae navicularis* oder auch als Guérin'sche Falte besonders benannt wird. Theils von den eben genannten Querfalten bedeckt, theils frei sichtbar finden sich in der Schleimhaut der Pars cavernosa die punktförmigen Oeffnungen der *Lacunae Morgagni* (früher auch als Littre'sche Drüsen bezeichnet), welche indessen nicht etwa Drüsen, sondern nur enge, längliche, schlauchförmige Gänge sind, die sich verhältnissmässig weit unter die Schleimhaut erstrecken. Ausserdem besitzt die Schleimhaut der Pars cavernosa in Grösse und Zahl wechselnde, wirkliche acinöse Drüsen, deren Enden mitunter bis in das cavernöse Gewebe hineinragen. Ihre Ausführungsgänge münden nicht selten in die Lacunae Morgagni ein. Ihre sonstigen Mündungstellen an der Schleimhautinnenfläche sind übrigens mit blossem Auge nicht zu sehen. Der Schwellkörper der Urethra wird wohl bei der geschlechtlichen Erregung stark mit Blut gefüllt und nimmt in Folge dessen an Volumen zu, trägt aber zur Erection des Penis nicht bei, da er immer weich und compressibel bleibt.

Die Schleimhaut der ganzen Urethra zeigt sich bei mikroskopischer Untersuchung mit Cylinderepithel ausgekleidet, welches jedoch in der Fossa navicularis in geschichtetes Pflasterepithel übergeht. Das bindegewebige Substrat ist durch seinen Reichthum an elastischen Fasern ausgezeichnet und besitzt ausserdem glatte Muskelfasern, welche jedoch nicht in regelmässigen Schichten angeordnet sind.

V. Der Penis.

An dem männlichen Gliede, *Penis*, unterscheidet man ein hinteres Ende oder die Wurzel, *Radix*, das Mittelstück oder den Schaft, *Scaphus*, und ein vorderes Ende oder die Eichel, *Glans penis*. Letztere ist nach hinten dadurch deutlich begrenzt, dass der Rand der Eichel oben und seitlich den übrigen Penis stark überragt. Dieser vorspringende Rand wird *Corona glandis*, die dahinter liegende Furche *Collum glandis* oder *Sulcus retroglandularis* benannt. Mit Ausnahme der Eichel ist der Penis überall von einer etwas pigmentirten leicht verschieblichen Haut überzogen, unter welcher zunächst eine Schicht lockeren Bindegewebes, dann die dünne, mit der Oberfläche des Penis fest verbundene *Fascia penis* gelegen ist. Die Haut des Penis ist die Fortsetzung derjenigen des Bauches resp. des Scrotum. Sie bildet nach vorn eine Duplicatur, die Vorhaut, *Praeputium*, welche gewöhnlich so lang ist, dass sie die Eichel bis nahe an das vordere Ende bedeckt. Man unterscheidet an ihr ein äusseres und ein

inneres Blatt, welche sehr leicht gegen einander verschieblich sind, so dass die ganze Praeputiumfalte durch Zurückziehen der Penishaut vollständig ausgeglichen werden kann. Das äussere Blatt zeigt durchaus den Charakter der äusseren Haut, das innere Blatt sowie die Haut der Eichel haben dagegen das Aussehen einer Schleimhaut, obwohl sie mikroskopisch sich in nichts von der äusseren Haut unterscheiden. An der unteren Seite steht die Vorhaut mit der Eichel durch eine median gelegene Falte, das Vorhautbändchen, *Frenulum praeputii*, in engerer Verbindung. Auf der inneren Fläche der Vorhaut und an der Corona glandis finden sich die schlauchförmigen Tyson'schen oder Vorhautdrüsen, welche ein talgähnliches Secret absondern. Die sogen. Vorhautbutter, *Smegma praeputii*, d. h. jene eigenthümlich riechende, zwischen Eichel und Vorhaut befindliche Substanz, besteht jedoch nur zum geringsten Theil aus dem Secret dieser Drüsen, vielmehr hauptsächlich aus abgeschilferten Epidermiszellen.

Der wichtigste Bestandtheil des Penis sind die Schwellkörper. Es giebt deren drei, nämlich das bereits erwähnte *Corpus cavernosum urethrae* und die beiden *Corpora cavernosa penis*. Die Corpora cavernosa penis entspringen jederseits am Ramus descendens ossis pubis, convergiren nach vorn und oben und verschmelzen alsdann am unteren Rand der Symphyse, so dass sie nur noch durch ein einfaches Septum geschieden sind. Indessen ist auch das letztere vielfach durchbrochen und auf diese Weise eine ausgedehnte Communication zwischen den Höhlensystemen der beiden cavernösen Körper vorhanden. Die Wurzel der Corpora cavernosa penis ist an ihrer oberen Fläche mit der Symphyse durch das dreiseitige *Lig. suspensorium penis mediale* verbunden, welches fast ganz aus elastischen Fasern besteht. Zur weiteren Befestigung der Corpp. cavernosa penis am Schambein dienen die *Ligg. suspensoria penis lateralia*, welche jederseits vom medialen Rande des Ramus descendens pubis zur Seitenfläche des Schwellkörpers ziehen und mit dessen Albuginea verschmelzen. Die vorderen Enden der Corpora cavernosa penis sind abgerundet und, wie schon früher erwähnt wurde, in die Concavität der Eichel eingelagert. Die untere Fläche der vereinigten Corpora cavernosa penis zeigt eine ziemlich tiefe Furche, den *Sulcus urethralis*, welcher zur Aufnahme des Corpus cavernosum urethrae dient, so dass also das Corpus cavernosum urethrae in demselben Verhältniss zu den beiden Corpora cavernosa penis steht, wie der Ladestock zu den beiden Läufen einer Doppelflinte. Die obere Fläche der Corpora cavernosa penis besitzt in der Medianlinie eine viel seichtere

Furche, den *Sulcus dorsalis penis*, in welchem in der Mitte die einfache *V. dorsalis penis*, zu beiden Seiten die *Aa. dorsales penis* und noch weiter lateral jederseits der *N. dorsalis penis* verlaufen.

Ihrer Structur nach bestehen die cavernösen Körper aus einer derben, mit elastischen Fasern reichlich durchsetzten, bindegewebigen Hülle, der *Tunica albuginea*, und aus einem mit dieser Hülle zusammenhängenden, von elastischen Fasern gebildeten Balkenwerk, dessen Zwischenräume die blutgefüllten cavernösen Hohlräume darstellen. Die Innenfläche der letzteren ist wie bei allen Gefässen mit Endothel ausgekleidet. Mitten in jedem Corpus cavernosum penis liegt je eine *A.* und *V. profunda penis*, deren Aeste in dem Balkenwerk verlaufen und schliesslich durch feine, spaltförmige Lücken in die Cavernen einmünden. Die Cavernen kann man somit als stark erweiterte Blutcapillaren auffassen, welche die Verbindung zwischen den Arterien und Venen darstellen. Die Musculatur der Arterien ist wie bei allen Arterien ringförmig; daneben ist aber jede Arterie von longitudinalen Muskelfasern begleitet, welche den Arterien parallel in den Balken und Bälkchen des cavernösen Gewebes verlaufen. Beide Arten von Muskelfasern muss man sich für gewöhnlich contrahirt denken. Bei ihrer Contraction verhindern die ringförmigen direct, die longitudinalen durch die eintretende wellenförmige Kräuselung der Arterien den Zufluss des Blutes zu den Cavernen. Wenn diese Muskeln nun erschlaffen, so muss das in grösserer Menge eindringende Blut die Höhlen prall anfüllen. Doch ist zum Zustandekommen einer wirklichen Erection nicht allein ein vermehrter Blutzufluss nothwendig: es muss auch der Rückfluss durch die Venen gehemmt werden, damit das Blut aus den cavernösen Körpern nicht in demselben Maasse abströmt, als es ihnen durch die Arterien zugeführt wird. In dieser Beziehung existirt nun ein Unterschied zwischen den beiden Corpora cavernosa penis und dem Corpus cavernosum urethrae. Das Blut der Corpora cavernosa penis fliesst nämlich durch die *Vv. profundae penis* in die *V. pudenda communis* ab. Die Vv. profundae penis treten jedoch zwischen den glatten Muskelfasern des M. transversus perinei profundus hindurch und können durch die letzteren derartig comprimirt werden, dass der Blutstrom völlig unterbrochen wird. Das Blut aus dem Corpus cavernosum urethrae fliesst dagegen durch die *V. dorsalis penis* ab, welche unterhalb der Symphyse zwischen bindegewebigen Theilen hindurchtritt und in den *Plexus (pubicus impar)* einmündet. In Folge dessen bleibt das Corpus cavernosum urethrae auch bei vollständiger Erection des Penis stets weich und lässt sich zusammendrücken, während

die Corpora cavernosa penis so prall mit Blut gefüllt werden, dass sie sich steinhart anfühlen. Henle hat deswegen das cavernöse Gewebe der Corpp. cavernosa penis als erectiles cavernöses Gewebe, dasjenige des Corpus cavernosum urethrae als compressibles cavernöses Gewebe bezeichnet.

E. Die weiblichen Geschlechtstheile.

Zu den weiblichen Geschlechtstheilen gehören: 1) die äussere Scham oder der Scheidenvorhof, *Vulva* s. *Vestibulum vaginae*, 2) die Scheide, *Vagina* s. *Cunnus*, 3) die Gebärmutter, *Uterus*, 4) die Eileiter, *Oviductus* s. *Tubae*, 5) die Eierstöcke, *Ovaria*, 6) die Brustdrüsen, *Mammae*. Zu den Geschlechtsorganen des Weibes kann man ferner zwei rudimentäre, zwischen beiden Blättern des Lig. latum gelegene Organe, das *Epoophoron* und das *Paroophoron*, rechnen.

I. Vestibulum vaginae.

Der Eingang in das Vestibulum vaginae wird durch zwei grosse, mit Fett ausgepolsterte, mit Haaren und zahlreichen Talgdrüsen besetzte Hautfalten, die grossen Schamlippen, *Labia majora*, gebildet, welche beim Kinde und beim jungfräulichen Weibe gewöhnlich dicht neben einander liegen, während sie bei deflorirten Individuen und bei Weibern, die geboren haben, eine in der Medianlinie befindliche Spalte, die Schamspalte, *Rima pudendi*, zwischen sich fassen. Vorn und oben stehen die beiden grossen Schamlippen durch eine Hervorragung der äusseren Haut, die *Commissura labiorum anterior*, in Verbindung. Oberhalb dieser Commissur ist eine erheblich grössere Erhabenheit, der *Mons Veneris* s. *pubis*, gelegen, welcher durch eine stärkere Anhäufung von subcutanem Fettgewebe gebildet und bei geschlechtsreifen Individuen gewöhnlich mit mehr oder weniger langen, gekräuselten Haaren besetzt ist. Die Haare der grossen Schamlippen und des Mons Veneris werden als Schamhaare bezeichnet. Die Behaarung pflegt bei Weibern nach aufwärts in einer horizontalen Linie aufzuhören, welche etwas über eine Handbreite unterhalb des Nabels gelegen ist. Bei Männern soll sie sich dagegen gewöhnlich noch eine kürzere oder längere Strecke längs der Linea alba nach oben erstrecken. Hinten und unten, also nach der Analöffnung zu, sind die

beiden grossen Schamlippen durch die *Commissura labiorum posterior* verbunden. Zieht man an dieser Stelle die Schamlippen auseinander, so bildet die Commissura post. eine transversal verlaufende concave Falte, welche von den Geburtshelfern als *Frenulum labiorum*[1]) bezeichnet wird. Die hinter dem Frenulum befindliche kleine Vertiefung heisst *Fossa navicularis*.

An den unbehaarten, glatten Seitenwänden des Vestibulum erheben sich die beiden kleinen Schamlippen, *Labia minora* s. *Nymphae*, welche fast gänzlich aus cavernösen Venengeflechten bestehen. Nach oben hin spaltet sich eine jede Nymphe in eine mediale und eine laterale Falte. Die beiden lateralen Falten vereinigen sich in der Medianlinie über der Clitoris zu dem kappenförmigen *Praeputium clitoridis*, während die beiden medialen von unten her an die Clitoris herantreten und das *Frenulum clitoridis* bilden. Die *Clitoris* (der Kitzler), welche somit zwischen den eben genannten Falten gelegen ist, bildet in kleinem Maassstabe ein Analogon der beiden Corpora cavernosa penis, mit welchen sie auch hinsichtlich der Structur und der Erectionsfähigkeit übereinstimmt. Das vom Praeputium unbedeckte freie Ende der Clitoris hat man auch als Eichel, *Glans clitoridis*, bezeichnet, obschon dasselbe keine besondere Anschwellung bildet, sondern nur den abgerundeten frei hervorragenden Spitzen der beiden *Corpora cavernosa clitoridis* entspricht. Ein Analogon des männlichen Corpus cavernosum urethrae findet sich beim Weibe ebenfalls in Gestalt eines hufeisenförmigen, cavernösen Venengeflechtes, dessen Convexität, *Isthmus* s. *Pars intermedia*, vorn und oben zwischen Clitoris und Urethra gelegen ist, während die beiden kolbig angeschwollenen Enden, *Bulbi vestibuli*, sich unter der Schleimhaut an den Seitenwänden des Vestibulum abwärts erstrecken. Endlich wäre noch zu erwähnen, das zwischen den Fasern des M. bulbo-cavernosus s. constrictor cunni (s. S. 561) zur Seite des Scheideneingangs die Bartholin'schen oder Duverney'schen Drüsen gelegen sind, welche den Cowper'schen Drüsen des Mannes entsprechen und etwa die Form und Grösse einer kleinen platten Bohne besitzen. Die Bartholin'schen Drüsen sind gewöhnlich zwischen den beiden Flächen der grossen Schamlippen nahe der hinteren Commissur ohne Schwierigkeit durchzufühlen. Ihre Ausführungsgänge sind meistens an der Innenfläche der Nymphen zwischen deren unterem Ende und dem Hymen als punktförmige Oeffnungen sichtbar; doch können sie auch höher oben

[1]) Henle bezeichnet das Frenulum als *Navicula*, weil der Ausdruck *Frenulum* seiner Ansicht nach nur für eine in der Medianebene gelegene Schleimhautfalte gebraucht werden soll.

in eine der späterhin zu erwähnenden Lacunae urethrales ausmünden. Ihr Secret ist wie jenes der Cowper'schen Drüsen hell und fadenziehend und scheint das Vestibulum für die Cohabitation schlüpfrig zu machen.

Die Grenze des Vestibulum und der Vagina ist bei jungfräulichen Individuen durch eine meistens halbmondförmige Falte, das Jungfernhäutchen oder die Scheidenklappe, *Hymen*, gebildet, deren spitze Enden nach oben ragen und eine rundliche Oeffnung, den Scheideneingang, *Introitus* s. *Orificium vaginae*, zwischen sich fassen. Zuweilen verschmelzen die beiden oberen Enden dieser Falte, und es entsteht dann die Ringform des Hymen (*Hymen annularis*). In seltenen Fällen ist der concave Rand des Hymen mit Einkerbungen versehen (*Hymen fimbriatus*); noch seltener kommt es vor, dass der Hymen entweder das Orificium vaginae vollständig verschliesst (*Hymen imperforatus*), oder dass derselbe verschiedene siebförmige, kleine Oeffnungen zeigt (*Hymen cribriformis*). Nach der ersten Cohabitation pflegt der Hymen einen oder mehrere Einrisse zu zeigen, und die vordere Wand der Vagina ragt kielförmig in das Orificium vaginae hinein (*Carina vaginae*). Die Überbleibsel des ehemaligen Hymen werden später atrophisch und bleiben dann nur noch als kleine, unregelmässig gestaltete Hervorragungen, *Carunculae myrtiformes*, sichtbar. Die beiden oberen Enden des Hymen stossen stets an der Mündung der Urethra zusammen, was deswegen zu betonen ist, weil Unkundige ein scharf hervorspringendes Frenulum labiorum mit dem Hymen verwechseln können. Bei deflorirten Individuen ist die Mündung der Urethra ohne Schwierigkeit etwas nach hinten von der Clitoris unterhalb des Schambogens zu fühlen. Um das Orificium externum urethrae herum sind zwischen faltigen Prominenzen kleine Buchten und Vertiefungen der Schleimhaut gelegen, die man als *Lacunae urethrales* s. *Morgagni* bezeichnet hat.

Die Urethra des Weibes ist im Vergleich mit der des Mannes sehr kurz (etwa von der Länge eines kleinen Fingergliedes) und nur wenig nach vorn concav. Ihre Wand besteht innen aus einer Schleimhaut, deren bindegewebiges, mit Papillen versehenes Substrat bald mehr tubulös bald mehr acinös aussehende kleine Drüsen enthält und an der Innenfläche von einem geschichteten Pflasterepithel bekleidet ist. Nach aussen von der Schleimhaut ist eine mächtige Lage von glatten Muskelfasern gelegen, welche aus einer inneren longitudinalen und einer äusseren ringförmigen Faserschicht besteht. Noch weiter aussen sind zunächst ringförmige, dann longitudinale quergestreifte Muskelfasern gelegen. Die ringförmigen quergestreiften Fasern stellen beim Weibe den willkürlichen Sphincter der Blase dar. In der

Wand der Urethra sind ferner reichliche Venenplexus vorhanden. In den beiden Seitenwänden der Urethra findet man endlich unter der Schleimhaut zwei lange, schlauchförmige Gänge, die Skene'schen Gänge, deren Mündung sich im vorderen Theil der Urethra befindet, während ihre blinden Enden bis in die Wand der Harnblase hineinreichen. Ihre entwicklungsgeschichtliche Bedeutung ist unklar. Dagegen scheinen sie in klinischer Beziehung eine Rolle zu spielen, insofern sich Entzündungsprocesse in dieselben fortpflanzen können, welche wegen ihrer versteckten Lage schwer zu behandeln sind.

Die Schleimhaut des Vestibulum ist zwar röthlich, glatt und schlüpfrig, unterscheidet sich jedoch hinsichtlich ihrer mikroskopischen Structur, abgesehen von ihrem Mangel an Haaren und Knäueldrüsen, in Nichts von der äusseren Haut. Durch sehr hohe und schlanke Papillen ist der Hymen ausgezeichnet. Das Vestibulum besitzt besonders an den Nymphen zahlreiche und gut entwickelte acinöse Drüsen, welche ein fettiges Secret liefern.

II. Die Vagina.

Die Scheide, *Vagina* s. *Cunnus*, stellt einen häutigen Schlauch vor, dessen Längsaxe der Axe des Beckens entspricht. Den bei jungfräulichen Individuen vom Hymen begrenzten Eingang bezeichnet man als Scheideneingang, *Introitus* s. *Orificium vaginae*; an diesen schliesst sich der Scheidenkörper, *Corpus vaginae*, an. Der oberste Theil der Scheide, in welchen die Portio vaginalis uteri (s. S. 546) hineinragt, heisst das Scheidengewölbe, *Fundus* s. *Fornix vaginae*, welches wiederum in eine vor der Portio gelegene kürzere Bucht, das vordere Scheidengewölbe, und eine hinter der Portio befindliche, stärker ausgebuchtete und erheblich weiter aufwärts reichende Partie, das hintere Scheidengewölbe, eingetheilt wird. Die Lage der Vagina zu den Nachbartheilen ist derartig, dass vor ihr die Urethra und die Blase, hinter ihr das Rectum gelegen sind. Mit der Urethra ist sie durch eine feste Bindegewebsmasse, das *Septum urethro-vaginale*, unverschieblich verbunden. Dagegen liegt zwischen der Blase und der Vagina nur lockeres Bindegewebe, so dass es bei Operationen keine Schwierigkeiten macht, den Uterus nebst dem obersten Theile der Vagina in die Scheide herabzuziehen. Der Querschnitt der Vagina hat die Form eines **H**, welche davon herrührt, dass sich an der vorderen und hinteren Wand der Scheide je ein langer, median gelegener Wulst befindet, welcher durch den Zusammenfluss einer Anzahl von quer verlaufenden Runzeln, *Rugae vaginae*, gebildet wird. Der Längswulst der vorderen Wand heisst *Columna rugarum anterior*;

sein vorderer, besonders stark entwickelter Theil liegt bei deflorirten Individuen als die früher erwähnte *Carina vaginae* im Scheideneingange frei zu Tage. Der Längswulst der hinteren Wand wird als *Columna rugarum posterior* bezeichnet. Das Lumen der Vagina ist für gewöhnlich ein virtuelles, d. h. die Wände derselben liegen so dicht neben einander, dass zwischen ihnen eigentlich gar kein Lumen existirt.

Bei mikroskopischer Untersuchung zeigt sich die Wand der Vagina mit einem geschichteten Pflasterepithel bekleidet, unter dem ein derbes Bindegewebe liegt, welches zahlreiche schlanke Papillen besitzt. In dem bindegewebigen Substrat sind nun glatte Muskelfasern gelegen, welche abwechselnd bald in longitudinaler, bald in circulärer Richtung verlaufen, ohne dass die Reihenfolge der Schichten ein constantes Verhalten zeigt. Durch die Contraction dieser glatten Muskelfasern muss natürlich die Vagina verengt werden, wie es z. B. der Fall ist, wenn adstringirende Flüssigkeiten in dieselbe eingespritzt werden. Diese glatten, sich unwillkürlich zusammenziehenden Muskelfasern der Scheide sind nicht zu verwechseln mit dem *M. constrictor cunni*, welcher den Scheideneingang umgiebt und aus quergestreiften Muskelfasern besteht (s. auch S. 561). Dass sich acinöse Schleimdrüsen in der Wandung der Vagina befinden, wird von einzelnen Autoren behauptet, von anderen bestritten. Jedenfalls kann, wenn sie vorhanden sind, ihre Zahl nur sehr klein sein, und der sogenannte Vaginalschleim muss als ein Product des Scheidenepithels aufgefasst werden. Dagegen findet man solitäre Lymphfollikel zuweilen in ziemlich reichlicher Menge in der Schleimhaut vor.

Nach aussen von der Musculatur ist die Wand der Vagina von zahlreichen engmaschigen Venenplexus umgeben, deren Aeste auch zwischen die glatten Muskelfasern eindringen und in beiden Columnae rugarum zu einem cavernösen Geflecht zusammentreten, welches die Hauptmasse dieser Wülste bildet.

III. Der Uterus.

Die Gebärmutter, *Uterus* (*Μήτρα*, *Ὑστερα*), ist ein musculöses, annähernd birnförmiges Organ, welches die Function hat, das befruchtete Ei aufzunehmen, den Foetus zu entwickeln und schliesslich durch die Contraction seiner Muskelfasern unter Mithülfe der Bauchpresse an die Aussenwelt zu befördern. Die Form desselben ist bei jungfräulichen Individuen mehr langgestreckt und die Cervix (s. weiter unten) erscheint im Vergleich zum Körper relativ gross. Bei Weibern, welche schon geboren haben, ist das Organ breiter und mehr kuglig: seine Wand ist hier beträchtlich dicker und der Uteruskörper im Vergleiche zum Cervicaltheil erheblich stärker entwickelt. Die vordere Fläche des Uterus ist (um-

gekehrt wie beim Herzen) platt, während die hintere gewölbt erscheint. Ausser den beiden Flächen unterscheidet man am Uterus ein oberes breites Ende, den Grund, *Fundus uteri*, einen mittleren weniger breiten Theil, den Körper, *Corpus uteri*, und einen unteren Abschnitt, den Hals, *Cervix uteri*, welcher am schmalsten ist und mit seinem Ende in das Scheidengewölbe hineinragt. Diesen in das Scheidengewölbe hineinragenden Theil der Cervix hat man als Mutterkegel, *Portio vaginalis uteri*, bezeichnet. Das Corpus uteri ist gegen die Cervix durch eine ringförmige Einschnürung abgesetzt: dieser Einschnürung entsprechend ist die Höhle des Organs ebenfalls durch eine engere Stelle, das sog. *Orificium uteri internum*, ausgezeichnet. Am Ende der Portio vaginalis befinden sich die beiden Muttermundslippen, das *Labium anterius* und *Labium posterius*, welche bei jungfräulichen Individuen eine quere Spalte, den äusseren Muttermund, *Orificium uteri externum*, zwischen sich fassen. Die vordere Muttermundslippe ist länger als die hintere: doch erscheint beim Touchiren die erstere erheblich kürzer, weil das Scheidengewölbe sich dicht vor ihrem unteren Rande ansetzt, während es hinten viel weiter hinauf reicht und somit einen grossen Theil des Labium posterius frei fühlbar lässt. Die beiden Labia nebst dem zwischen ihnen befindlichen, spaltförmigen Orificium ext. hat man wegen ihrer Aehnlichkeit mit dem Maul einer Schleie auch als *Os tincae* bezeichnet. Bei Individuen, welche schon geboren haben, bildet der äussere Muttermund ein rundes Grübchen, und die Muttermundslippen zeigen vielfach narbige Einziehungen. Durch das Orificium ext. gelangt man in den Cervicalkanal, *Canalis cervicalis*, dessen Lumen gewöhnlich mit einem glashellen Schleimpfropf ausgefüllt ist (s. S. 549). Mittelst der bereits erwähnten engeren Stelle, des *Orificium uteri internum*, geht der Cervicalkanal in die eigentliche Gebärmutterhöhle, das *Cavum uteri*, über. Da das Orificium ext. und int. enger sind als der Cervicalkanal, so muss dessen Lumen sowohl im Sagittalschnitt wie im Frontalschnitt spindelförmig erscheinen. Im Gegensatz zum Cervicalkanal bildet das eigentliche Cavum uteri im Frontalschnitte eine platte dreiseitige Höhle, deren vordere und hintere Wand jedoch unmittelbar an einander liegen, weil sich zwischen denselben normaler Weise fast gar keine Flüssigkeit befindet. An den beiden oberen Ecken dieser Höhle sind die Einmündungstellen der beiden Tuben gelegen. Die Innenfläche des Cavum uteri ist glatt, während sich an der vorderen und hinteren Wand des Cervicalkanales schräge Schleimhautfalten, *Plicae palmatae*[1]), vorfinden, welche in der

[1]) Die eben beschriebenen Falten müssen als *Plicae palmatae* und nicht als Palmae plicatae bezeichnet werden, weil es sich hier nicht um gefaltete Palmen, sondern um palmenförmige Falten handelt.

Medianlinie zu je einem Längswulste convergiren. Das Gesammtbild dieser convergirenden Plicae palmatae wird auch als *Arbor vitae* bezeichnet.

Die normale Lage des Uterus ist bei Kindern und bei Nulliparen derartig, dass Corpus und Fundus desselben bei leerer Blase stark nach vorn gebeugt auf dem eingedrückten Blasenscheitel ruhen, also eine natürliche Anteflexion bilden. Diese Vorwärtsbeugung der Gebärmutter ist zuweilen so stark ausgeprägt, dass der Winkel, welchen Cervix und Corpus uteri bilden, ein spitzer wird. Ist die Blase gefüllt, so muss natürlich der Uteruskörper in die Höhe gehoben und die Längsaxe der Gebärmutter mehr grade gerichtet werden. Auch wenn sich Darmschlingen zwischen den Uterus und die Blase einschieben, muss die anteflectirte Stellung mehr oder weniger aufgehoben werden. Die Cervicalportion steht entweder ungefähr in der Beckenaxe (Führungslinie des Beckens) als Fortsetzung des Vaginalrohrs oder bildet auch mit dem letzteren einen nach vorn offenen Winkel, d. h. der Uterus ist zugleich antevertirt. Auch bei Weibern, welche schon geboren haben, scheint die Lage des Fundus uteri nach vorn das normale Verhalten darzustellen. Sehr häufig ist eine Extramedianstellung des Uterus vorhanden, d. h. derselbe ist mit dem Fundus nach rechts oder nach links abgewichen.

In dieser Lage wird der Uterus durch folgende Bänder festgehalten. Das *Lig. uteri rotundum* s. *Lig. teres uteri* entspringt jederseits am Fundus dicht unter der Tubenmündung und verläuft unmittelbar unter dem Peritoneum, dasselbe zu einer Falte emporhebend, bis zum Leistenkanal, durch welchen es hindurchtritt, um sich allmählich in dem Fettpolster der Labia majora zu verlieren. Das Band stellt entwicklungsgeschichtlich ein Analogon des Vas deferens dar und besitzt zahlreiche glatte Muskelfasern, durch deren Contraction der Uteruskörper nach vorn gezogen werden könnte. Zwischen der vorderen Uteruswand und der Rückwand der Blase bildet das Peritoneum zwei sagittale, schwach ausgeprägte Peritonealfalten, welche *Plicae Douglasii* s. *semilunares anteriores* (*Plicae vesico-uterinae*) genannt werden. Die kleine Vertiefung, welche sie von beiden Seiten her einfassen, heisst der vordere Douglas'sche Raum, *Cavum Douglasii anticum.* In analoger Weise finden sich zwischen Uterus und Rectum die *Plicae Douglasii* s. *semilunares posteriores* (*Plicae recto-uterinae*), welche stets sehr deutlich und stark entwickelt sind. Die tiefe Bucht, welche sie von beiden Seiten zwischen sich fassen und deren blindes Ende an das hintere Scheidengewölbe anstösst, wird als hinterer Douglas'scher Raum, *Cavum Douglasii posticum*, bezeichnet. Bei genauerer Betrachtung zeigt sich, dass die beiden hin-

teren Douglas'schen Falten am Kreuzbein zu beiden Seiten des Rectum entspringen und sich an der hinteren Uterusfläche entsprechend der Grenze zwischen Corpus und Cervix festsetzen, wo sie zusammenfliessen und dabei meistens einen Wulst, den *Torus uterinus*, bilden. Die in diesen Falten verlaufenden bindegewebigen Stränge, die *Ligg. sacro-uterina* (*recto-uterina*) sind nicht selten von glatten Muskelfasern, den sogen. *Mm. retractores uteri*, begleitet. Ausserdem liegt fast der ganze Uterus nebst den Tuben und Ovarien in einer annähernd frontal gestellten Duplicatur des Bauchfells, dem *Lig. latum*, dessen oberer Rand durch die beiden Oviducte eingenommen wird. Das vordere Blatt des Lig. latum bekleidet die vordere Fläche des Uteruskörpers und reicht an derselben bis dicht an die Cervix hinab, um sich alsdann unter Bildung des vorderen Douglas'schen Raumes auf die Blase fortzusetzen. Das hintere Blatt des Lig. latum reicht erheblich weiter nach abwärts, indem es die ganze hintere Fläche des Uteruskörpers und der Cervix uteri sowie die obere Fläche des Scheidengewölbes bekleidet, um sich schliesslich auf die Vorderfläche des Rectum hinüberzuschlagen und auf diese Weise den hinteren Douglas'schen Raum zu bilden. Wenn man also von der Vagina aus in das hintere Scheidengewölbe einsticht, muss man durch das Peritoneum in den hinteren Douglas'schen Raum gelangen. Wo das Peritoneum der Oberfläche des Uterus unmittelbar anliegt, ist es straff mit derselben verbunden. Diesen mit dem Uterus fest verwachsenen Theil des Bauchfells hat man als *Perimetrium* bezeichnet. Unter dem Ausdrucke *Parametrium* versteht man dagegen das lockere Bindegewebe, welches zu beiden Seiten und an der Vorderfläche der Cervix uteri gelegen ist und zahlreiche Venenplexus enthält. Natürlich setzt sich dieses Bindegewebe lateralwärts continuirlich in das Bindegewebe fort, welches zwischen den beiden Blättern des Lig. latum und den weiter abwärts befindlichen Beckeneingeweiden gelegen ist.

Die Wand des Uterus besteht, von innen nach aussen betrachtet: 1) aus der Schleimhaut (*Endometrium*), 2) aus der Musculatur (*Myometrium*), 3) aus dem Bauchfellüberzug (*Perimetrium* s. o.).

Die Schleimhaut ist in dem unteren Theile der Cervix mit geschichtetem Pflasterepithel, im oberen Theile derselben und im Cavum uteri mit Flimmerepithel bekleidet. Das Substrat besteht im Cervicaltheil aus fibrillärem Bindegewebe, im Uteruskörper dagegen aus einer homogenen Grundsubstanz mit zahlreichen eingelagerten Rundzellen von dem Character der Leukocyten, d. h. die Schleimhaut des Cavum uteri besitzt einen ausgeprägt lymphatischen Charakter. Damit hängt auch ihre Neigung zusammen, bei Reizungszuständen ausserordentlich leicht und mitunter in grossen Mengen ein

katarrhalisches Secret, den sogen. Fluor albus, zu liefern, welcher hauptsächlich aus zahlreichen ausgewanderten Leukocyten besteht.

Was die Drüsen der Cervix betrifft, so findet man in den Buchten zwischen den Plicae palmatae kurze, schlauchförmige Vertiefungen, welche mit hellem Cylinderepithel ausgekleidet sind und den Schleim secerniren, welcher — abgesehen von der Zeit der Menstruation und Schwangerschaft — gewöhnlich in Gestalt eines zähen, glashellen Pfropfes den Cervicalcanal ausfüllt. Wenn sich diese Schleimbälge der Cervix verstopfen, so werden sie durch den sich ansammelnden Schleim kuglig ausgedehnt und ragen in Gestalt von Bläschen (*Ovula Nabothi*) über die Oberfläche der Schleimhaut hervor. Auch die Schleimhaut des Cavum uteri besitzt schlauchförmige Drüsen, die *Glandulae utriculares* s. *uterinae*, deren blinde Enden vielfach gablig getheilt sind und bis an die Musculatur in die Tiefe ragen. Die Glandulae utriculares zeigen ein Cylinderepithel, welches bei Thieren und wahrscheinlich auch beim Menschen gerade so wie das Epithel des Cavum uteri Flimmerhaare besitzt. Wenn bei der Geburt die Uterusschleimhaut abgestossen wird, bleiben die blinden Enden der Uterindrüsen noch zurück, und von dem Epithel derselben geht die Regeneration des Uterusepithels aus. Eine andere Function scheinen die Uterusdrüsen nicht zu haben, da sich nicht nachweisen lässt, dass sie irgend ein Secret absondern.

Die Musculatur des Uterus besteht im Cervicalcanal aus drei deutlich von einander gesonderten Schichten, von denen die äussere longitudinal, die mittlere ringförmig und die innere wiederum longitudinal verläuft. Am Uteruskörper ist die Musculatur nicht so deutlich in Schichten geordnet: die Angaben der Autoren über den Verlauf derselben differiren so erheblich, dass es Schwierigkeiten macht, sich für die eine oder die andere Ansicht definitiv zu entscheiden. Doch ist auch hier eine mittlere Lage dadurch ausgezeichnet, dass in derselben die grösseren Gefässe des Uterus liegen, welche besonders dann stark entwickelt sind, wenn das betreffende Individuum bereits geboren hat. Es ist noch zu bemerken, dass die Musculatur der Tuben bei ihrem Durchgange durch die Uteruswand ihre Selbständigkeit behält, indem die Schichten derselben sich bis zur Einmündungstelle fortsetzen.

IV. Die Eileiter.

Die Eileiter oder Muttertrompeten, *Oviductus* s. *Tubae uterinae* s. *Fallopianae*, sind Röhren, welchen die Aufgabe zufällt, das aus dem Ovarium herausgetretene Ei in den Uterus hinüberzuleiten. Sie sind in dem oberen Rande (dem sogen. Kamme)

des Lig. latum uteri ohne Schwierigkeit wahrzunehmen. Eine jede Tube mündet an ihrem medialen Ende mittelst einer engen Oeffnung, des *Ostium uterinum tubae*, zu beiden Seiten des Muttergrundes in den Uterus, während die an dem lateralen Ende befindliche weitere Oeffnung, das *Ostium abdominale tubae*, frei in die Bauchhöhle hineinragt. Der Rand dieser letzteren Oeffnung ist durch tiefe radiäre Einschnitte in eine Anzahl von Lappen oder Fransen, *Fimbriae*, getheilt. Bei einiger Phantasie kann man den Eindruck gewinnen, als wenn Stückchen des Randes herausgebissen worden seien, weshalb er auch von den alten Anatomen als *Morsus diaboli* bezeichnet worden ist. Von den Fimbrien ist gewöhnlich eine besonders lang und schmal: sie zieht nach dem Ovarium und wird deshalb als *Fimbria ovarica* bezeichnet. Hyrtl u. a. glauben, dass das aus dem Ovarium ausgetretene Ei längs dieser Fimbrie wie in einer Rinne bis in die Tubenöffnung hineinwandere. Nicht selten sieht man eine der Fimbrien in einen langen Stiel ausgezogen, welcher ein wasserhaltiges Bläschen, die sogen. Morgagni'sche Hydatide, trägt. Man kann die letztere als ein Analogon der gestielten Hydatide des Mannes auffassen. Zieht man die Fimbrien auseinander, so sieht man in eine trichterförmige Vertiefung, das sogen. *Infundibulum*, hinein, welches also nur den am meisten lateral gelegenen Theil des Tubenlumens darstellt. Das Ostium abdominale tubae ist mit der Seitenwand des Beckens durch einen unter dem Peritoneum gelegenen bindegewebigen Strang, das *Lig. infundibulo-pelvicum*, verbunden, welches indessen dem lateralen Tubenende ziemlich freie Excursionen gestattet. Mit dem lateralen Ende des Ovarium ist es durch einen im Lig. latum gelegenen Bindegewebsstrang, das *Lig. infundibulo-ovaricum*, verbunden, an welches übrigens die genau in gleicher Richtung verlaufende Fimbria ovarica befestigt ist. Die Tube hat nicht überall die gleiche Weite und Dicke, sondern besteht aus einem medialen engen Abschnitt, dem *Isthmus tubae*, und einem lateralen weiteren Abschnitt, der *Ampulla tubae*. Der Isthmus und die Ampulle zeigen auf dem Querschnitt ein verschieden gestaltetes Lumen: das Lumen des Isthmus besitzt eine glatte Schleimhautfläche und erscheint dem zu Folge auf einem Querschnitt rundlich, während dasjenige der Ampulle ein zackiges Aussehen besitzt, welches durch zahlreiche Schleimhautfalten und Scheimhautbuchten bedingt wird. In diesen Buchten hat man bei Thieren vielfach Spermatozoen vorgefunden, weshalb man sie für eine Art Receptaculum seminis ansieht, in welchem die Spermatozoen das nach dem Uterus wandernde Ei zum Zweck der Befruchtung erwarten.

Was die Lage der Tuben anbetrifft, so findet man bei völlig normalen weiblichen Individuen das laterale Tubende höher liegend

und zugleich derartig nach hinten zurückgebogen, dass seine Convexität lateralwärts gerichtet ist und das Infundibulum der Oberfläche des Ovarium direct aufliegt.

Hinsichtlich der mikroskopischen Structur ist zu erwähnen, dass die Schleimhaut der Tube mit Flimmerepithel bekleidet ist, dessen Haare nach dem Uterus zu flimmern und das Ei somit dorthin befördern müssen. Unter dem Flimmerepithel liegt wieder ein bindegewebiges Substrat von exquisit lymphatischem Charakter. Nach aussen von der Schleimhaut befinden sich glatte Muskelfasern, welche in drei Lagen, nämlich einer ringförmigen zwischen zwei longitudinalen, angeordnet sind. An dem Ostium abdominale geht die Tubenschleimhaut direct in das Bauchfell über — der einzige Fall, wo eine Schleimhaut sich continuirlich in eine seröse Haut fortsetzt.

V. Die Eierstöcke.

Die Eierstöcke, *Ovaria*, sind zwei abgeplattete, elliptische Körper, an welchen man ein etwas spitzes mediales und ein stumpfes laterales Ende, ferner eine leicht gewölbte vordere und hintere Fläche, endlich einen freien convexen und einen angehefteten graden Rand unterscheidet[1]). Der grade Rand ist an die hintere Fläche des Lig. latum befestigt und bildet zugleich die Eintrittstelle der grösseren Gefässe und Nerven, weshalb man ihn auch als *Hilus ovarii* bezeichnet. Das ganze Organ liegt in einer Ausstülpung des hinteren Blattes des Lig. latum, mit welcher übrigens seine Oberfläche untrennbar verwachsen ist. Doch ist dabei zu bemerken, dass die Oberfläche des Ovarium nach Waldeyer nicht von dem gewöhnlichen platten Peritonealepithel, sondern von kleineren, mehr vollsaftigen Pflaster- oder sogar von Cylinderepithelzellen überzogen ist, welche er als Keimepithel bezeichnet, weil von diesen Zellen beim Embryo die Bildung der Graaf'schen Follikel und der Eier des Ovarium ausgeht. Da das Epithel an der Oberfläche des Eierstockes in dieser Weise von dem des übrigen Peritoneum abweicht, so wird von einigen Autoren die Auffassung festgehalten, dass das Ovarium überhaupt nicht vom Peritoneum überkleidet werde. Indessen ist das Keimepithel doch zweifellos nur als ein mächtiger entwickeltes Peritonealepithel anzusehen.

Beim Embryo zeichnet sich unter den Zellen des Keimepithels eine bestimmte Anzahl durch ihre Grösse aus. Es sind die sogen. Ureier, welche im weiteren Verlaufe der Entwicklung zu Eiern des

[1]) Diese Bezeichnungen beziehen sich lediglich auf das Ovarium, wie es sich an den herausgeschnittenen inneren Geschlechtstheilen darstellt, wenn der Uterus nebst den Ligg lata ausgebreitet vorliegt. Ueber die natürliche Lage des Organs s. die nächste Seite.

reifen Ovarium werden. Das Keimepithel sendet nämlich in das Stroma des Ovarium zapfenförmige Wucherungen, die Keimschläuche, hinein, von denen jeder einzelne Schlauch in seinem Inneren ein Urei beherbergt. Diese Keimschläuche schnüren sich später ab und verwandeln sich in kuglige Bläschen, die Graaf'schen Follikel: ihr Epithel gruppirt sich dabei in Gestalt der späteren Membrana granulosa um das Urei, welches allmählich die Form des reifen Eies annimmt. Das Keimepithel, welches an der Oberfläche des Ovarium zurückgeblieben ist, geht jedoch während der extrauterinen Entwicklung des Menschen verloren, so dass die Oberfläche des reifen Ovarium gänzlich von Epithelzellen entblösst sein kann.

Die natürliche Lage des Ovarium (in der aufrechten Stellung des Weibes) ist an der seitlichen Beckenwand dicht unterhalb der Linea innominata. Seine Längsaxe verläuft schräg oder nahezu senkrecht, indem das laterale Ende nach hinten und oben, das mediale nach vorn und abwärts gerichtet ist. Der angeheftete grade Rand liegt vorn und oben, der convexe freie Rand hängt nach hinten und abwärts. Die Flächen des Organs sind im wesentlichen sagittal gestellt, so dass die laterale Fläche meistens ganz der seitlichen Beckenwand anliegt, während die mediale Fläche gegen den freien Beckenraum gewendet ist. Steht jedoch der Uterus extramedian, so kann das eine Ovarium durch denselben mehr in das Becken hineingezogen werden, der Art, dass seine laterale Fläche mehr nach vorn, seine mediale mehr nach hinten sieht. Mit dem Uterus ist nämlich das mediale Ende des Ovarium durch einen festen, bindegewebigen Strang, das *Lig. ovarii (proprium)*, verbunden, welches sich zwischen den beiden Blättern des Lig. latum bis in die Nähe der Tubenmündung hinzieht und dort am Uterus befestigt. Das laterale Ende des Ovarium steht ebenfalls durch einen bindegewebigen Strang, das schon erwähnte *Lig. infundibulo-ovaricum*, mit dem Ostium abdominale tubae in Verbindung.

Wenn man das Ovarium durch einen der Flächenrichtung des Organs parallel geführten Längsschnitt theilt, so kann man auf der Schnittfläche mit blossem Auge sehr deutlich zwei Schichten unterscheiden, von denen die eine, mehr nach dem Hilus gelegene, als Marksubstanz bezeichnet wird, während die andere, die Rindensubstanz, mit Ausnahme des Hilus, die ganze Peripherie des Ovarium einnimmt. Die Marksubstanz hat ein mehr schwammiges Aussehen und besteht aus lockerem Bindegewebe, welches von den am Hilus eintretenden grösseren Gefässen des Ovarium durchzogen wird. Die Rindensubstanz besteht wiederum aus einer inneren und einer äusseren Zone. Die innere gefässreiche Zone enthält in einem bindegewebigen zellenreichen Stroma eine Anzahl kugliger Bläschen, die

Graaf'schen Follikel. Die äussere Zone ist mit dem Peritoneum verschmolzen und wird als *Tunica albuginea* bezeichnet: sie besteht aus derbem, festem fibrillärem Bindegewebe, welches an der Peripherie mehrere Lagen bildet, von denen jede einzelne einen anderen Faserverlauf hat.

Die in der inneren Rindenzone gelegenen Graaf'schen Follikel sind kuglige Bläschen, welche in reifem Zustande einen Durchmesser von 1—1,5 cm. besitzen und in diesem Stadium ihrer Entwicklung mitunter die Oberfläche des Ovarium kuppenförmig hervorwölben. Das Stroma des Ovarium bildet um jeden Follikel eine besondere Wand, *Tunica* s. *Theca folliculi*, an welcher man wiederum eine äussere und eine innere Schicht unterscheiden kann. Die äussere, gefässreiche Schicht (*Tunica fibrosa folliculi*), besteht aus derbem fibrösem Bindegewebe. Die innere, ebenfalls gefässreiche Schicht (*Tunica propria folliculi*) ist erheblich weicher und besteht aus einer homogenen Grundsubstanz mit zahlreichen Spindel- oder Rundzellen. Die Tunica propria zeigt also mehr den Charakter des embryonalen Bindegewebes oder Granulationsgewebes. Die Zellen dieser Schicht sind sogenannte Plasmazellen, d. h. ihr Protoplasma ist stark granulirt und durch gewisse Anilinfarbstoffe sehr intensiv färbbar. An der Innenfläche der Tunica propria endlich sitzt ein vollsaftiges Pflasterepithel, dessen einzelne Zellen ebenfalls ein stark körniges Protoplasma zeigen, weshalb man diese Zellenlage als *Membrana granulosa* bezeichnet hat. An irgend einer Stelle dieser Membrana granulosa häufen sich die Zellen in stärkerem Maasse an und bilden den sogen. *Discus oophorus* s. *Cumulus proligerus*, welcher das Ei des Graaf'schen Follikels einschliesst. Abgesehen von der Membrana granulosa und dem von ihr eingeschlossenen Ovulum ist jeder reife Follikel noch von einer relativ grossen Menge seröser Flüssigkeit, dem *Liquor folliculi*, ausgefüllt[1]). Als ein besonderes Charakteristicum eines reifen Follikels ist ausser der oben angegebenen Grösse von 1—1,5 cm. noch die Erscheinung aufzufassen, dass die Zellen der Membrana granulosa in demselben radiär um das Ei angeordnet sind, so dass das letztere gleichsam von einer Art Glorienschein umgeben ist. Das reife, menschliche Ei, *Ovulum*, hat etwa die Grösse eines Sandkorns, ist somit eben noch mit blossem Auge als Pünktchen sichtbar. Es besteht: 1) aus einer weissen, glänzenden Hülle, der *Zona pellucida*, welche der Membran anderer thierischer Zellen analog ist; 2) aus dem Eidotter, *Vitellus*, welcher das Zellprotoplasma

[1]) In früheren Entwicklungstadien ist die Höhle des Graaf'schen Follikels selbstverständlicherweise nur von Epithelzellen ausgefüllt, welche das Ei umlagern.

bildet und stets an der einen Seite des Eies stärker granulirt ist; 3) aus dem Keimbläschen oder Purkinje'schen Bläschen, *Vesicula germinativa*, welches den Kern des Ovulums darstellt. In dem Keimbläschen liegt noch ein glänzendes Körperchen, der Keimfleck oder Wagner'sche Fleck, *Macula germinativa*, welcher als das Kernkörperchen des Ovulum anzusehen ist.

Die beträchtliche Grösse, welche der reife Follikel im Verlaufe seiner Entwicklung erreicht, hat zur Folge, dass derselbe allmählich bis dicht unter die Oberfläche des Ovariums rückt und, wie bereits erwähnt, die letztere sogar kuppenförmig hervorwölbt. Wenn nun durch weiteres Wachsen desselben der intrafolliculäre Druck zunimmt, platzt die Tunica folliculi an der Oberfläche des Ovarium und der Follikelinhalt nebst dem reifen Ei wird in die Bauchhöhle entleert. Dem Platzen der Tunica folliculi soll übrigens an der Einrissstelle eine Verfettung der vorhin erwähnten Plasmazellen vorhergehen. Wie das Ei alsdann in die Tuben gelangt, lässt sich nicht bestimmt sagen. Man nimmt an, dass durch die Flimmerepithelien des abdominalen Tubenendes Strömungen in der peritonealen Flüssigkeit erregt werden, welche wahrscheinlich das Ei in die betreffende Tube hineinbugsiren. Auch ist zu beachten, dass, wie schon früher gesagt wurde, unter normalen Verhältnissen das Ostium abdominale tubae mit dem Infundibulum sehr häufig unmittelbar auf der Oberfläche des Ovarium aufliegt, so dass also ein directer Eintritt des Ovulum in das erstere möglich ist. Die Eilösung scheint meistens zur Zeit der Menstruation zu erfolgen; doch ist erwiesen, dass auch nicht selten in den Intervallen zwischen den einzelnen Menstruationen Eier aus dem Graaf'schen Follikeln austreten und befruchtet werden. Die Zahl der ursprünglich in der Anlage vorhandenen Eier soll für beide Ovarien nach Sappey (bei einem dreijährigen Kinde) etwa 800 000, nach Henle (bei einem 18jährigen Mädchen) etwa 72 000 betragen. Wie man sieht, kann von den letzteren nur ein geringer Bruchtheil zur Reife und eine verschwindend kleine Zahl zur Befruchtung kommen.

Das Schicksal des geplatzten Follikels gestaltet sich nach dem Austritt des Eies in folgender Weise. Beim Platzen der Follikelwand müssen natürlich auch Blutcapillaren zerreissen, deren Inhalt sich zum Theil in den Follikel ergiesst, so dass in dem letzteren ein grösseres oder kleineres Blutgerinnsel zurückbleibt. Die erste Veränderung, welche sich nach dem Austritt des Eies einstellt, ist die Wucherung der Zellen der Membrana granulosa, durch welche schliesslich der entleerte Follikelraum völlig gefüllt wird. In demselben Maasse jedoch, als die Epithelzellen der Membrana granulosa sich durch Proliferation vermehren, tritt bei ihnen eine fettige Degeneration

ein, welche weiterhin zum Zerfall derselben führt. Diese verfetteten Massen haben natürlich ein gelbliches Aussehen, welches dazu geführt hat, einen in dieser Weise veränderten Follikel als *Corpus luteum* zu bezeichnen. Ist das ausgetretene Ei zur Befruchtung gekommen, so pflegt die Wucherung des Epithelium granulosum eine viel stärkere zu werden, als wenn das Ei unbefruchtet zu Grunde geht — wahrscheinlich nur deswegen, weil im Falle der Befruchtung ganz allgemein ein stärkerer Blutzufluss zu den Genitalorganen eintritt. Das während einer Schwangerschaft zur Entwicklung kommende, erheblich grössere Corpus luteum wird als *Corpus luteum verum* bezeichnet — im Gegensatz zu dem kleineren *Corpus luteum falsum*, welches nach einer gewöhnlichen Menstruation ohne folgende Schwangerschaft zurückbleibt. Genaue Grössenbestimmungen zur Unterscheidung beider Arten von Corpora lutea lassen sich nicht angeben, weil ihre Grösse überhaupt individuellen Schwankungen unterworfen ist. Das Corpus luteum verum ist in der Mitte der Schwangerschaft am besten entwickelt: es kann alsdann auf dem grössten Durchschnitt die Grösse einer Kirsche erreichen. Nachdem das Corpus luteum seine höchste Entwicklung erreicht hat, tritt es in das Stadium der Rückbildung ein, indem von der zellenreichen Tunica propria Wucherungen von dem Charakter des Granulationsgewebes in das Innere des Follikels hineinwachsen, während zu gleicher Zeit das fettig zerfallene Epithel der Membrana granulosa der Resorption unterliegt. Nachdem diese Wucherungen den Follikelraum gänzlich ausgefüllt haben, bilden sich dieselben in Narbengewebe um, so dass sich an der Stelle des ursprünglichen Follikels schliesslich eine weissliche Narbe, das *Corpus albicans* der alten Anatomen, vorfindet, welches sich an der Oberfläche des Ovarium durch eine Einziehung kenntlich macht. Wenn nach dem Platzen des Follikels ein Blutgerinnsel in demselben zurückgeblieben war, so finden sich in der Narbe als Ueberrest desselben Blutkrystalle oder Partikelchen von verändertem Blutfarbstoff vor, in welchem Falle die alten Anatomen von einem *Corpus nigrum* sprachen.

VI. Das Epoophoron und Paroophoron.

Das *Epoophoron* (*Parovarium*) liegt jederseits zwischen dem lateralen Ende der Tube und dem Ovarium in dem Bindegewebe, welches beide Blätter des Lig. latum trennt. Das Organ besteht aus einer Anzahl von Canälchen, welche von der lateralen Spitze des Ovarium nach oben hin ausstrahlen und in ein anderes, der Längsaxe des Ovarium parallel laufendes Canälchen ausmünden. In dem letzteren hat man wahrscheinlich einen Ueberrest des ehemaligen Wolff'schen Ganges zu suchen. Alle diese Canälchen enden blind in der Nähe des

Ovarium und zeigen an ihrer Innenwand ein Flimmerepithel; ihr Inhalt ist eine helle Flüssigkeit, welche durch Essigsäure gerinnt. Das Epoophoron im Ganzen ist als ein Analogon des Kopfes der Epididymis beim Manne anzusehen. Es kann mit blossem Auge leicht wahrgenommen werden, wenn man das Lig. latum gegen das Licht hält.

Das *Paroophoron* liegt ebenfalls zwischen beiden Blättern des Lig. latum medianwärts vom vorigen, oft sogar dicht neben dem Uterus und besteht aus einem Häufchen feiner, geschlängelter Canälchen, welche mit zerfallenden Epithelzellen und körnigen Detritusmassen ausgefüllt sind und blind endigen. Beim Erwachsenen ist dieses Organ mit blossem Auge meistens nicht mehr wahrzunehmen. Das Paroophoron ist ein Analogon der Parepididymis (des Giraldès'schen Organs) beim Manne und somit als ein Ueberrest des ehemaligen Wolff'schen Körpers oder der Urniere aufzufassen.

VII. Die Brustdrüse.

Die Brustdrüsen, *Mammae*, müssen beim Weibe ebenfalls zu den Genitalorganen gerechnet werden, da sie bekanntlich im Verlaufe der Schwangerschaft eine erhebliche Entwicklung erreichen, welche schliesslich zur Milchsecretion führt. Die Brüste bestehen beim Manne wie beim Weibe aus einer unter der Haut gelegenen Fettschicht, welche eine feste, fibröse Masse, das sogen. *Corpus mammae*, bedeckt. In dem Corpus mammae liegt nun die Brust- oder Milchdrüse, *Glandula lactifera*, welche bis zur Zeit der Pubertät bei beiden Geschlechtern annähernd gleich stark entwickelt ist. Die stärkere Prominenz der weiblichen Brust nach erlangter Geschlechtsreife ist hauptsächlich auf den grösseren Fettreichthum derselben zurückzuführen. Erst etwa nach dem 30. Lebensjahre beginnt beim Manne eine Rückbildung der Drüse. Bei beiden Geschlechtern ist das Corpus mammae mit der darüber liegenden Haut durch feste Bindegewebsstränge verwachsen, dagegen mit der darunter liegenden Fascie des Pectoralis major nur durch lockeres Bindegewebe leicht verschiebbar verbunden. In der Mitte der Brust springt die Brustwarze, *Papilla mammae* (*Mammilla*) vor, welche stets dunkler pigmentirt ist als die umgebende Haut und zahlreiche, meist ringförmige glatte Muskelfasern enthält. Ihre Contraction führt zu einer Erection der Brustwarze. Die Brustwarze ist ferner ausgezeichnet durch sehr grosse, in der Haut gelegene Papillen: wenn die letzteren sehr stark entwickelt sind, zeigt sie auch schon äusserlich ein unregelmässig zerklüftetes Aussehen. Um die Brustwarze liegt der gleichfalls stärker pigmentirte Warzenhof, *Areola mammae*, an welchem sich verkümmerte, acinöse Talgdrüsen, die sogen. Montgomery'schen Drüsen, vorfinden.

Die eigentliche Brustdrüse ist eine in derbes Bindegewebe eingebettete, zusammengesetzt acinöse Drüse, deren Drüsenläppchen, Acini, eine homogene Tunica propria besitzen, an deren Innenfläche das secernirende polyedrische oder kurzcylindrische Drüsenepithel sitzt. Man hat behauptet, dass diese Membrana propria aus platten, sternförmigen Zellen zusammengesetzt sei, so dass also das Epithel von denselben wie von dem Flechtwerk eines Körbchens umschlossen sein würde. Aus den Acini gehen die Ausführungsgänge, *Ductus lactiferi*, hervor, welche sich zu immer grösseren Stämmen vereinigen. Man hat diese Gänge je nach ihrer Grösse als Ductus lactiferi erster, zweiter und dritter Ordnung unterschieden. Die Ductus lactiferi erster Ordnung (12—15 an der Zahl) sind die durch Vereinigung der Gänge zweiter Ordnung entstandenen Hauptstämme: ein jeder von ihnen bildet an der Austrittsstelle aus dem bindegewebigen Corpus mammae eine Erweiterung, den *Sinus lactiferus*, und mündet alsdann mittelst einer zweiten trichterförmigen Erweiterung, des sogen. Mündungstrichters, an der Haut der Brustwarze. Die Ductus lactiferi besitzen bis zu den Sinus cylindrisches, hierauf bis zum Mündungstrichter sogen. Uebergangsepithel, endlich in dem Mündungstrichter geschichtetes Pflasterepithel, welches continuirlich in das der äusseren Haut übergeht. Das bindegewebige Stroma der Brustdrüse ist sehr derb und besitzt in der Umgebung der Acini zahlreiche Rundzellen von dem Charakter der Leukocyten, von denen sogar in neuerer Zeit behauptet worden ist, dass sie in die Acini hineinwandern und durch ihren Zerfall direct zur Bildung der Milch beitragen sollen.

Ihre volle Entwicklung erlangt die Brustdrüse beim Weibe erst gegen Ende der Schwangerschaft, nachdem die vorhandenen Acini neue Sprossen getrieben und sich dadurch erheblich vergrössert haben. Zu derselben Zeit gehen die Epithelzellen eine fettige Degeneration ein, so dass sie schliesslich wie mit kleinen Fettkörnchen vollgestopft erscheinen und maulbeerförmige Kugeln, sogenannte Körnchenkugeln, bilden. Durch den Zerfall dieser Kugeln werden die Fettkörnchen frei, und es kommt so zur Bildung der Milch, welche aus einer eiweisshaltigen Flüssigkeit mit zahlreichen, darin suspendirten Fettkörnchen besteht. Ein jedes Fettkörnchen ist jedoch von einer Caseïnhülle umgeben, wie schon aus der Thatsache hervorgeht, dass sie nicht zusammenfliessen sondern isolirt bleiben. Die erste Milch, welche von dem schwangeren Weibe abgesondert wird, zeigt eine mehr gelbliche, fettartige Beschaffenheit und wird als *Colostrum* bezeichnet. Die Ursache dieser Beschaffenheit ist die, dass in dieser Absonderung statt der feinen Fettkörnchen grössere, verfettete Epithelzellen, die sogen.

Colostrumkörperchen, enthalten sind, welche ein gelbbräunliches Aussehen haben. Auch bei Neugeborenen und in seltenen Fällen beim Manne hat man eine Milchsecretion, die sogen. Hexenmilch, beobachtet, welche auf eine abnorme Verfettung der Epithelzellen der Drüsenacini zurückzuführen ist.

Anhang. Die Muskeln und Fascien des Dammes.

a) Die Muskeln des Dammes.

Die Muskeln des Dammes bilden zusammen mit den zwischen ihnen gelegenen Fascien eine im wesentlichen horizontale Ausbreitung, das *Diaphragma pelvis*, welches das kleine Becken unten abschliesst und hauptsächlich verhindert, dass die Baucheingeweide zu tief in dasselbe hinabsinken. Der vordere Theil des Diaphragma pelvis, welcher zwischen der Symphyse und den beiden Tubera ischii ausgespannt ist und somit eine dreiseitige Form hat, wird auch als *Diaphragma uro-genitale* bezeichnet, weil er beim Manne von der Urethra, beim Weibe von der Urethra und Vagina durchbrochen ist. Sämmtliche Muskeln des Dammes mit Ausnahme des M. transversus perinei profundus sind paarig. Meistens stossen je zwei von rechts und links kommend an einer medianen sehnigen Raphe zusammen, welche sich, von Anus, Urethra und Vagina durchbrochen, von der Steissbeinspitze nach der Richtung der Symphyse hin erstreckt. Zu den Muskeln des Dammes werden folgende gerechnet.

1. Der *M. levator ani* bildet eine musculöse Platte, welche den Beckenausgang vollständig verschliesst und hauptsächlich die Beckeneingeweide trägt. Der M. levator ani entspringt von einer Linie, welche man sich vom Os pubis nahe der Symphyse bis zur Spina ossis ischii gezogen denken muss. Diese Verbindunglinie verläuft längs der medialen Fläche des M. obturator internus und bildet in der hier gelegenen Fascie eine sehnige Verdickung, den *Arcus tendineus*. Sämmtliche Fasern des M. levator ani ziehen, insoweit sie nicht am Anus selbst inseriren, schräg nach abwärts zu jener eben erwähnten medianen sehnigen Raphe. Die vordersten Fasern, welche vom Os pubis entspringen und in beinahe sagittaler Richtung zu beiden Seiten der Prostata nach hinten ziehen, um sich erst hinter derselben zu vereinigen, sind auch als *M. levator prostatae* besonders bezeichnet worden. Die mittleren Fasern, welche vom Arcus tendineus entspringen und sich am Anus und dicht hinter demselben festsetzen, stellen den eigentlichen *Levator ani* dar. Die hintersten Fasern, welche vom hintersten Theil des Arcus tendineus und der

Spina ossis ischii entspringen und sich am Steissbein inseriren, hat man auch als *M. ischio-coccygeus* besonders benannt. Endlich kann man auch den *M. coccygeus*, welcher sich unmittelbar an die hintersten Fasern des M. ischio-coccygeus anschliesst und an der medialen Fläche des Lig. spinoso-sacrum zwischen Spina ischii und Kreuzbein verläuft, als eine Portion des M. levator ani auffassen. Von den eben genannten Portionen des M. levator ani pflegen die Mm. ischio-coccygeus und coccygeus die grösste Selbstständigkeit zu besitzen. Die Function des Levator ani besteht nicht allein darin, bei der Defaecation die Analöffnung in die Höhe zu ziehen, sondern auch darin, die ganzen Beckeneingeweide zu tragen. Unterhalb des Levator ani (bei aufrechter Stellung des Körpers) liegt zwischen dem Anus und der Seitenwand des kleinen Beckens ein tiefer, mit Fett gefüllter Raum, das *Cavum ischio-rectale*, an dessen lateraler Wand, in die Fascie des M. obturator int. eingeschlossen, der N. pudendus communis nebst den gleichnamigen Blutgefässen seinen Verlauf nimmt.

2. Der *M. transversus perinei profundus* liegt an der unteren Fläche des M. levator ani zwischen zwei derben Fascienblättern als eine dreiseitige, platte Ausbreitung, welche zwischen der Symphysis pubis und den beiden Tubera ischii ausgespannt ist und von der Urethra, beim Weibe ausserdem noch von der Vagina durchbohrt wird. Der M. transversus perinei profundus nebst den beiden ihn einschliessenden Fascienblättern stellt das bereits oben erwähnte *Diaphragma uro-genitale* (*Lig. triangulare urethrae* von Hyrtl) dar. Der Faserverlauf in diesem Muskel ist ein sehr complicirter, insofern derselbe nicht allein aus quergestreiften, sondern auch aus glatten Muskelfasern besteht, welche in sehr verschiedenen Richtungen verlaufen. Die quergestreiften Muskelfasern können parallel der Medianlinie des Muskels, oder transversal oder schräg oder endlich circulär verlaufen. Bei kräftiger Entwicklung des M. transversus per. prof. sind alle eben bezeichneten Arten von Fasern an demselben nachzuweisen. Von den transversalen Fasern hat man die unmittelbar oberhalb und unterhalb der Urethra vorüberziehenden als *M. compressor urethrae* (*M. transverso-urethralis*, Guthrie'schen Muskel) besonders benannt, wenngleich es zweifelhaft erscheint, ob sie wirklich im Stande sind, die Urethra zu comprimiren. Weit eher könnten das die circulären Fasern leisten, welche die Pars membranacea ringförmig umgeben und dem von Gegenbaur so bezeichneten *M. urethralis* entsprechen würden. Die glatten Muskelfasern sind zwischen die quergestreiften eingewebt, verlaufen hauptsächlich in transversaler Richtung und sollen nach Henle das Zustandekommen der Erection (s. S. 540) dadurch bewirken, dass sie die Vv. profundae penis

(clitoridis) comprimiren, welche zwischen diesen Fasern zu den Vv. pudendae communes hindurchtreten.

Der oberste, dicht unterhalb der Symphyse gelegene Theil des Diaphragma uro-genitale ist jedoch nicht mehr musculös, sondern bildet ein ziemlich derbes Band, das *Lig. transversum pelvis* (Henle). Zwischen dem letzteren und der Symphyse tritt die V. dorsalis penis hindurch. Am unteren Rande des M. transv. perinei prof. befindet sich ebenfalls ein bindegewebiger Streifen, das *Septum perinei transversum* (Henle), welches hauptsächlich dadurch gebildet wird, dass dort sämmtliche Fascien des Dammes zusammenstossen.

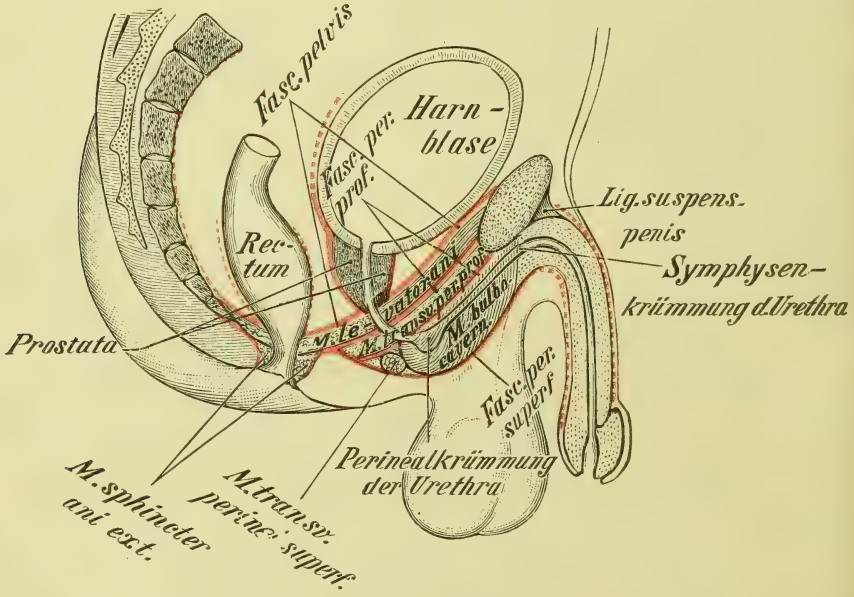

Fig. 31.

Schematische Übersicht der (durch rothe Linien bezeichneten) Dammfascien auf einem Medianschnitt durch das Becken.

3. Der *M. transversus perinei superficialis* liegt oberflächlich, d. h. unter der Haut des Dammes, am unteren Rande des vorigen, entspringt gewöhnlich jederseits von dem Tuber ossis ischii und setzt sich an der medianen sehnigen Raphe fest. Er kann aber auch gänzlich fehlen oder doch vielfache Varietäten seines Verlaufes zeigen. Seine Function scheint wie diejenige des Levator ani in der Hebung des Beckenbodens zu bestehen.

4. Der *M. bulbo-cavernosus* umgreift den Bulbus urethrae, zum Theil mit tiefer gelegenen, ringförmigen, zum Theil mit mehr ober-

flächlichen, schrägen, halbringförmigen Fasern, von denen die letzteren unten von der medianen sehnigen Raphe entspringen und sich oben an die Corpora cavernosa penis ansetzen. Zwischen die schrägen und die ringförmigen können sich sagittale Fasern einschieben, welche vom Septum transversum perinei zum Bulbus hinziehen. Bei seiner Contraction muss der M. bulbo-cavernosus den Bulbus urethrae ebenso comprimiren, wie man einen Kautschukballon mit der Hand zusammendrückt. Auf diese Weise müssen im Bulbus befindliche Flüssigkeiten (Samen oder Harn) durch die Urethra hinausgespritzt werden; daher pflegten die alten Anatomen diesen Muskel auch als *Ejaculator seminis* s. *Accelerator urinae* zu bezeichnen.

5. Der *M. ischio-cavernosus* entspringt jederseits vom Ramus ascendens ossis ischii und setzt sich an die entsprechende Wurzel des Corpus cavernosum penis fest, welche er unten und lateral bedeckt. Wahrscheinlich besteht seine Function darin, die Erection noch dadurch zu verstärken, dass er die aus der Wurzel des Corpus cavernosum penis austretenden Venen comprimirt.

6. Der *M. sphincter ani externus* umgiebt die Analöffnung und ist im Gegensatze zu dem M. sphincter ani int. ein quergestreifter, also willkürlicher Muskel. Seine Fasern verlaufen zum Theil ringförmig um die Analöffnung, zum Theil umgeben sie dieselbe halbringförmig, indem sie vorn an der medianen Raphe entspringen und sich hinten wieder an derselben festsetzen. Einzelne von den letzteren Fasern gehen direct in die Haut hinein und können dieselbe somit nach einwärts ziehen. Durch die Contraction aller Fasern des Sphincter ani ext. kann die Analöffnung willkürlich verschlossen werden.

Die Muskeln am weiblichen Damme verhalten sich ebenso wie diejenigen des Mannes; nur geht der *M. ischio-cavernosus* zum Corpus cavernosum clitoridis und ist demgemäss auch viel schwächer entwickelt als beim Manne. Der *M. transversus perinei prof.* besteht ferner beim Weibe fast nur aus glatten Muskelfasern und ist somit ebenfalls erheblich schwächer. Der *M. bulbo-cavernosus* des Weibes (*M. constrictor cunni*) umgiebt den Scheideneingang lateral vom Corpus cavernosum urethrae und kann denselben bei kräftiger Entwicklung willkürlich verengern. Seine Fasern entspringen vorn an der Clitoris, dem Corpus cavernosum urethrae und der Schleimhaut des Vestibulum, kreuzen sich hinter der Vagina und setzen sich in die Fasern des Sphincter ani ext. fort, worauf vielleicht die Thatsache zurückzuführen ist, dass sich beide Muskeln gleichzeitig zu contrahiren pflegen.

b) Die Fascien des Dammes.

Zu den Fascien des Dammes rechnet man: 1) die Beckenfascie, *Fascia pelvis*, 2) die tiefe Dammfascie, *Fascia perinei profunda* s. *propria*, 3) die oberflächliche Dammfascie, *Fascia perinei superficialis*.

1. An der Beckenfascie, *Fascia pelvis* (*Fascia hypogastrica* Gegenbaur) unterscheidet man am besten nach dem Vorgange von Hyrtl einen parietalen und einen visceralen Theil, als deren Grenze der in die Fascie eingewebte Arcus tendineus (s. S. 558) anzusehen ist, von welchem der M. levator ani seinen Ursprung nimmt. Der parietale Theil ist an der Linea innominata fest mit dem Periost verbunden und erstreckt sich von hier bis zum Arcus tendineus nach abwärts, indem er die mediale Fläche des M. obturator internus, nach hinten auch den M. piriformis und die vor demselben gelegenen grösseren Gefässe und Nerven sowie die vordere Fläche des Kreuzbeins bekleidet. In seinem hinteren Theile ist dieses Fascienblatt jedoch nur sehr wenig entwickelt. Nach abwärts vom Arcus tendineus (also von der Ursprungslinie des M. levator ani) setzt sich das parietale Blatt der Fascia pelvis als sogen. *Fascia obturatoria* längs der medialen Fläche des M. obturator int. bis zum Tuber ossis ischii fort, indem es hier die Seitenwand des Cavum ischio-rectale auskleidet und den N., die A. und V. pudenda communis einschliesst. Der viscerale Theil der Fascia pelvis überzieht vom Arcus tendineus aus die ganze obere Fläche des M. levator ani und setzt sich von derselben auch auf die diesen Muskel perforirenden Beckeneingeweide nach aufwärts fort, indem er sich nach oben hin an der Blase, dem Rectum und der Vagina allmählich verliert. Um die Prostata und die Samenblasen herum bildet dieses Fascienblatt die kapselartigen Hüllen, welche bei jenen Organen beschrieben sind. Als eine Verdickung des visceralen Theils der Fascia pelvis sind auch die *Ligg. pubo-vesicalia* s. *pubo-prostatica* aufzufassen — sehnige Streifen, welche zu beiden Seiten des unteren Symphysenendes entspringen und zur vorderen Fläche der Prostata ziehen.

2. Die tiefe Dammfascie, *Fascia perinei profunda* s. *propria*, besteht aus zwei, in dem dreiseitigen Raume zwischen der Symphysis pubis und den Tubera ischii ausgespannten, sehr starken und festen Fascienblättern, welche den M. transversus perinei profundus zwischen sich fassen und mit dem letzteren das *Diaphragma uro-genitale* s. *Lig. triangulare urethrae* der Autoren bilden. Vorn, d. h. unterhalb der Symphyse, sind beide Fascienblätter mit dem *Lig. transversum pelvis* verschmolzen; am hinteren Rande des M. transversus perinei prof.

sind sie zu dem *Septum transversum perinei* (s S. 560) vereinigt[1]). Wenn man will, kann man als eine Fortsetzung der Fascia perinei prof. nach hinten die dünne Bindegewebslage betrachten, welche die untere Fläche des Levator ani und Sphincter ani bekleidet (äusseres Blatt der Fascia hypogastrica von Gegenbaur).

3. Die oberflächliche Dammfascie, *Fascia perinei superficialis*, liegt unmittelbar unter dem subcutanen Fettgewebe und bedeckt in dünner Lage die Mm. bulbo-cavernosus, ischio-cavernosus und transversus perinei superficialis. Hinten am Septum transversum perinei verschmilzt sie mit der vorigen Fascie, vorn geht sie in die fettlose Fascia penis über.

F. Das Sehorgan.

Das Sehorgan, *Organon visus*, besteht: 1) aus dem Augapfel, 2) aus dessen Nebentheilen. Die Nebentheile werden wieder eingetheilt in: a) die Schutzorgane (*Tutamina*) des Auges, b) den Bewegungsapparat, d. h. die Muskeln des Auges.

I. Die Nebentheile des Auges.

Ueber die willkürlichen Muskeln, welche den Bulbus oculi bewegen, ist bereits bei den Kopfmuskeln S. 68 das Wichtigste abgehandelt worden. Dem dort Gesagten wäre nur noch hinzuzufügen, dass die Orbita auch glatte Muskelfasern enthält. So verschliesst z. B. ein glatter Muskel, der *M. orbitalis* (H. Müller), die Fiss. orbitalis inf. mit Fasern, welche den Rändern dieser Spalte parallel verlaufen. Ein anderer von H. Müller als *M. palpebralis sup.* bezeichneter glatter Muskel geht unter der Sehne des M. levator palpebrae superioris von der Conjunctiva in sagittaler Richtung zum oberen Augenlidknorpel. In ähnlicher Weise zieht der von demselben Autor so benannte *M. palpebralis inf.* von der Conjunctiva zum unteren Augenlidknorpel hin.

[1]) Verschiedene Autoren haben nur das obere (hintere) Fascienblatt, welches der unteren Fläche des Levator ani unmittelbar anliegt, als *Fascia perinei profunda*, das untere (vordere) Fascienblatt dagegen als *Fascia perinei media* bezeichnet.

Somit wären hier nur noch die Schutzorgane des Auges genauer zu besprechen. Zu den letzteren gehören: 1) die Augenbrauen, 2) die Augenlider, 3) die Augenbindehaut, 4) die Thränenorgane.

1. Die beiden Augenbrauen, *Supercilia*, sind zwei bogenförmige, mit kurzen Haaren besetzte Hautwülste, die mit dem Sehnenbogen verwachsen sind, welcher den M. frontalis und den M. orbicularis oculi trennt. Ihre Lage entspricht den Margines supraorbitales: sie sollen dazu dienen, die Augen vor dem herabrieselnden Stirnschweiss zu schützen.

2. Die Augenlider, *Palpebrae* s. *Blephara*, liegen als zwei bewegliche Deckel vor dem Augapfel, welchen sie vor äusseren Einwirkungen schützen. Die beiden Augenlider, von denen man ein oberes, *Palpebra superior*, und ein unteres, *Palpebra inferior*, unterscheidet, hängen medianwärts und lateralwärts mit einander zusammen, während zwischen ihnen die Augenlidspalte, *Rima palpebrarum*, offen bleibt. Die mediale Vereinigungstelle beider Augenlider wird als *Commissura palpebrarum int.* s. *medialis*, die laterale als *Commissura palpebrarum ext.* s. *lateralis*, bezeichnet. Das laterale, zugespitzte Ende der Lidspalte bildet den äusseren Augenwinkel, *Canthus oculi externus* s. *lateralis*, das mediale, mit einer an der Spitze etwas abgerundeten, länglich dreiseitigen kleinen Bucht versehene Ende den inneren Augenwinkel, *Canthus oculi internus* s. *medialis*. Die länglich dreiseitige Ausbuchtung des letzteren stellt den Thränensee, *Lacus lacrymalis*, dar, welcher allerdings nur bei völlig geöffneten Augenlidern in seiner ganzen Grösse sichtbar ist. An der Stelle, wo der Rand dieser kleinen Bucht in den freien Rand des oberen und des unteren Augenlids übergeht, ragt je eine conische Erhabenheit, *Papilla lacrymalis*, hervor, an deren Spitze man bei genauerem Zusehen eine punktförmige Öffnung, *Punctum lacrymale*, bemerken kann, welche den Eingang zu dem Thränenkanälchen, *Canaliculus lacrymalis*, darstellt. Im Uebrigen ist der freie Rand der Augenlider grade und besitzt je eine vordere und eine hintere Kante (*Limbus anterior* und *Limbus posterior*), von denen sich beim Schluss der Augenlider nur die beiden vorderen Kanten an einander legen. Dadurch entsteht zwischen der Vorderfläche des Augapfels und den dicht auf einander gepressten vorderen Kanten der beiden Lidränder ein dreiseitiger Raum, der Thränenbach, *Rivus lacrymalis*. Aus der vorderen Kante des freien Randes ragen kurze, gekrümmte feine Härchen, die Wimpern, *Cilia*, nach vorn hervor, deren Concavität bei den oberen Augenlidern nach oben, bei den unteren nach unten gerichtet ist, so dass beim Schluss der Lider die obere und die untere

Reihe der Augenwimpern in einander greifen. Da die Cilien einem raschen Wechsel unterworfen sind (ihre Lebensdauer soll 100—150 Tage betragen), so findet man häufig Ersatzwimpern in verschiedenen Entwicklungsstadien vor.

Was den Bau der Augenlider betrifft, so wird ihre äussere Fläche von der äusseren Haut gebildet, welche hier schlaffe Falten zeigt und völlig fettlos ist. Dicht unter der dünnen Haut liegen die S. 68 beschriebenen quergestreiften *Mm. palpebralis superior* und *inferior*, auf welche dann der obere und untere Augenlidknorpel, *Tarsus superior* und *inferior*, folgen. Beide Knorpel sind an der inneren Fläche von der Augenbindehaut, *Conjunctiva*, überzogen.

Die Augenlidknorpel sind leicht gebogene, aus Bindegewebsknorpel bestehende Plättchen, an welchen man einen etwas convexen angehefteten und einen graden freien Rand, ferner eine vordere convexe und eine hintere concave Fläche und endlich ein etwas zugespitztes mediales und laterales Ende unterscheidet. Der convexe Rand der Augenlidknorpel ist mit dem Rande der Augenhöhle durch je eine schlaffe, bindegewebige Haut, das *Lig. tarsi superius* und *inferius*, verbunden. Die lateralen Enden der beiden Tarsi hängen durch einen gemeinsamen, bindegewebigen Strang, das *Lig. palpebrale laterale* s. *externum*, mit dem lateralen Rande der Orbita zusammen. Ebenso findet sich am medialen Augenwinkel ein Bandstreifen, das *Lig. palpebrale mediale* s. *internum*, welches eigentlich einen kleinen Sehnenbogen bildet, der sich von der Crista lacrymalis post. zur Crista lacrymalis ant. hinüberspannt und sich auf diesem Wege mit den medialen Enden der beiden Tarsi in Verbindung setzt. Auch mit der Aussenfläche des Thränensacks ist dieses Ligament fest verwachsen, was von Wichtigkeit ist, weil in Folge dessen eine jede Contraction der Mm. palpebrales das Band spannen und auf diese Weise eine Erweiterung des Thränensacks herbeiführen muss. In der Substanz der beiden Augenlidknorpel liegen zusammengesetzt acinöse Talgdrüsen, die Meibom'schen Drüsen (Tarsaldrüsen), welche vertical zum Lidrande verlaufen und am freien Rande der Augenlider münden. Betrachtet man das Augenlid an seiner Innenfläche, so sieht man diese Drüsen unter der Conjunctiva als gelbliche Streifen durchschimmern. Ihr Ausführungsgang ist dadurch ausgezeichnet, dass er einfach, also unverzweigt verläuft, während die Drüsenacini an den Seiten desselben liegen. Das fettige Secret der Meibom'schen Drüsen, die sogen. Augenbutter, *Sebum palpebrale*, hat wahrscheinlich die Function, ein etwaiges Überlaufen der Thränenflüssigkeit über die vordere Kante der Lider zu verhüten, wenn die letzteren geschlossen sind.

3. Die Augenbindehaut, *Conjunctiva oculi*, ist eine Schleimhaut, welche als *Conjunctiva palpebralis* mit der inneren (hinteren) Fläche der Augenlider fest verbunden ist, sich von da aus unter Bildung einer Tasche, des *Fornix conjunctivae*[1]), auf den Augapfel umschlägt und sodann den letzteren als *Conjunctiva bulbi* bekleidet. Bei geschlossenen Augenlidern bildet die ganze Conjunctiva einen praebulbären Raum, welchen man als einen geschlossenen Sack, den sogen. Conjunctivalsack *Saccus conjunctivalis*, bezeichnen kann. An der Übergangstelle der Sclerotica in die Cornea hört die Conjunctiva bulbi auf, indem ihr Epithel continuirlich in das vordere Hornhautepithel übergeht. Am inneren Augenwinkel bildet die Conjunctiva eine frontal gestellte Falte mit lateralwärts gerichtetem freiem Rande, die *Plica semilunaris conjunctivae*, in welche ein Häufchen acinöser Talgdrüsen nebst etwas Fett derartig eingelagert ist, dass an derselben eine kleine, mit äusserst feinen blonden Härchen besetzte Erhabenheit, die *Caruncula lacrymalis*, entsteht. Die Conjunctiva ist an ihrer freien Oberfläche mit geschichtetem Pflasterepithel (an den Lidern mit geschichtetem Cylinderepithel) bekleidet, unter dem sich ein bindegewebiges Substrat befindet, welches einen exquisit lymphatischen Charakter zeigt. Deutlich abgegrenzte Lymphfollikel scheinen jedoch in dem Substrat nicht vorzukommen. Von einzelnen Autoren ist zwar das Vorkommen derartiger Lymphfollikel, der sogenannten Trachomdrüsen, als normal behauptet worden: doch ist zu constatiren, dass dieselben jedenfalls sehr häufig fehlen. Wirkliche, einfach blinddarmförmige Drüsen, die sogen. Henle'schen Drüsen, sollen sich in den kleinen strahligen Furchen der Conjunctiva palpebrarum vorfinden. Ihre Bedeutung ist unklar. In den Fornix conjunctivae sind auch kleine acinöse Drüsen eingebettet, von denen Henle annimmt, dass sie die Bedeutung von accessorischen Thränendrüsen haben.

4. Zu den Thränenorganen gehört zunächst die Thränendrüse, *Glandula lacrymalis*, welche in der nach ihr benannten Grube (Fossa glandulae lacrymalis) unterhalb des Processus zygomaticus des Stirnbeins gelegen ist. Sie ist eine zusammengesetzt acinöse, gewöhnlich aus mehreren Lappen bestehende Drüse, deren Ausführungsgänge den Fornix sup. conjunctivae durchbohren und an der freien Oberfläche desselben münden. Das von dieser Drüse abgesonderte, im wesentlichen aus Wasser und etwa 1% Salzen bestehende Thränensecret nimmt seinen Weg theils zwischen der Conjunctiva palpebrarum und der Conjunctiva bulbi, theils in dem oben erwähnten Rivus lacry-

[1]) Dem oberen und unteren Augenlid entsprechend kann man einen *Fornix superior* und *Fornix inferior* unterscheiden.

malis zwischen den freien Rändern der Augenlider nach dem medialen Augenwinkel, wo es sich im Thränensee sammelt. Das Thränensecret dient dazu, die freie Fläche des Bulbus oculi feucht und schlüpfrig zu erhalten: seine gleichmässige Vertheilung an der Vorderfläche des Bulbus wird durch das häufige Öffnen und Schliessen der Lider bewirkt. Das im Thränensee angesammelte, überschüssige Thränensecret gelangt durch die Puncta lacrymalia in die beiden Thränenkanälchen, *Canaliculi lacrymales*, welche zwischen den Fasern des M. palpebralis sup. und inf. längs des oberen und unteren Randes des Thränensees convergirend nach medianwärts ziehen, und von denen gewöhnlich das obere ein wenig nach aufwärts, das untere ein wenig nach abwärts gekrümmt ist. Der Krümmungstelle entsprechend pflegt sich an jedem Kanälchen eine Erweiterung, *Ampulla*, vorzufinden. Beide Kanälchen münden entweder isolirt oder zu einem kurzen Gange vereinigt in den Thränensack, *Saccus lacrymalis*, ein. Der Thränensack ist das obere, blinde, kuppelförmige Ende des Thränenganges, *Ductus naso-lacrymalis* s. *lacrymalis*, welcher in dem Ductus naso-lacrymalis des Schädels abwärts zieht und im unteren Nasengange, bedeckt von der Concha inferior, ausmündet. Die Ausmündungstelle ist bald mehr rund, bald mehr spaltförmig und vielfach durch ein von oben nach abwärts ragendes Schleimhautfältchen (*Valvula Hasneri*) nach Art einer Klappe verschlossen. Diese Klappe würde den Abfluss des Thränensecrets in keiner Weise verhindern, wohl aber das Eindringen von Luft, welche in den Thränengang eintreten könnte, wenn bei geschlossener Mund- und Nasenöffnung kräftig ausgeathmet wird.

Es wäre noch zu erörtern, wie die Thränenflüssigkeit durch die Puncta lacrymalia in die Thränenkanälchen und von hier aus in den Thränensack gelangt. Da die Mm. palpebrales, wie oben bereits erwähnt wurde, von dem mit dem Thränensack fest verwachsenen Lig. palpebrale int. entspringen, so scheint bei jeder Contraction dieser Muskeln, d. h. also bei jedem Lidschluss, der Thränensack erweitert und auf diese Weise die Thränenflüssigkeit in die Thränenkanälchen hineingesogen zu werden. Ob der sogen. Horner'sche Muskel (s. S. 69) im Stande ist, bei seiner Contraction den Thränensack zu comprimiren und dadurch den Abfluss des Thränensecrets zu befördern, erscheint zweifelhaft.

Die Thränenkanälchen sind noch mit demselben geschichteten Pflasterepithel (s. vor. Seite) wie die Conjunctiva ausgekleidet. Dagegen besitzt der Thränengang ein Flimmerepithel, welches continuirlich in das Flimmerepithel der Nasenschleimhaut übergeht. Das bindegewebige Substrat der ableitenden Thränenwege ist mit elastischen Fasern

durchsetzt und enthält zahlreiche Rundzellen. Das Vorkommen acinöser Drüsen im Ductus lacrymalis wird noch angezweifelt.

II. Der Augapfel.

Der Augapfel, *Bulbus oculi*, ist ein annähernd kugliger[1]) Körper, welcher in das Fett der Orbita eingebettet ist und als wichtigste Elemente die das Licht percipirenden Endorgane des N. opticus enthält. Der ganze hintere Theil des Bulbus vom Sehnerven bis zum Ansatz der Conjunctiva ist zunächst von einer besonderen fibrösen Haut, der Tenon'schen Kapsel, *Fascia Tenoni*, bekleidet, welche von den Muskeln, Gefässen und Nerven des Bulbus durchbohrt wird. Von der Durchbohrungsstelle aus setzt sich die Tenon'sche Kapsel eine Strecke weit auf die Oberfläche eines jeden Muskels fort, um sich dann allmählich zu verlieren. Diese Fortsetzungen der Kapsel auf die Augenmuskeln hat man auch als Fascienzipfel bezeichnet. Da die Tenon'sche Kapsel mit dem Bulbus nur durch lockeres Bindegewebe verbunden ist, so kann sich der letztere in der ersteren wie in einer Art von Gelenkpfanne drehen. Zwischen dem Bulbus und der Tenon'schen Kapsel sind Lymphräume gelegen.

An dem Augapfel kann man 1) den Kern oder die lichtbrechenden Medien, 2) die einhüllenden Häute unterscheiden. Der Kern wird am meisten nach vorn durch das Kammerwasser, den *Humor aqueus* der vorderen und hinteren Augenkammer, dann durch die Krystalllinse, *Lens crystallina*, und endlich am meisten nach hinten durch den Glaskörper, *Corpus vitreum*, gebildet.

Die Häute, von denen zunächst die Rede sein soll, sind: 1) die harte Haut, *Sclerotica* s. *Sclera*, welche sich vorn in die Hornhaut, *Cornea*, fortsetzt, 2) die Aderhaut, *Chorioidea*, welche nach vorn in die Regenbogenhaut, *Iris*, übergeht, 3) die Netzhaut, *Retina*, welche vorn durch die sogenannte *Zonula Zinnii* mit der Linsenkapsel zusammenhängt.

I. Sclerotica und Cornea.

1. Die Sclerotica ist eine derbe, fibröse Haut, welche bei geöffneten Augenlidern als das sogen. Weisse im Auge sichtbar wird. Diese von aussen sichtbare Partie der Sclera ist jedoch noch von der Conjunctiva bedeckt, mit welcher sie durch lockeres Bindegewebe zusammenhängt. Hinten ist sie mit der Duralscheide des N. opticus fest verwachsen. Denkt man sich die einzelnen Nervenfasern aus der

[1]) Die Form ist keine vollständig kuglige, weil der vordere Theil des Bulbus, die Cornea, stärker hervorgewölbt ist. Die ringförmige Einschnürungstelle, durch welche die Cornea von der Sclera an der Aussenfläche abgegrenzt ist, wird auch als Falz der Cornea bezeichnet.

Eintrittstelle dieses Nerven in den Bulbus herausgezogen, so bleibt sowohl an der Sclera wie an der nach innen von der letzteren gelegenen Chorioidea eine siebförmig durchlöcherte Stelle zurück, welche man als *Lamina cribrosa* der Sclera resp. der Chorioidea bezeichnet. Hinsichtlich ihrer mikroskopischen Structur zeigt sich die Sclerotica aus vielfach verflochtenem, derbem, fibrillärem Bindegewebe mit eingestreuten feinen elastischen Fasern zusammengesetzt, zwischen denen sich, zumal bei brünetten Personen, mitunter dunkle Pigmentkörnchen

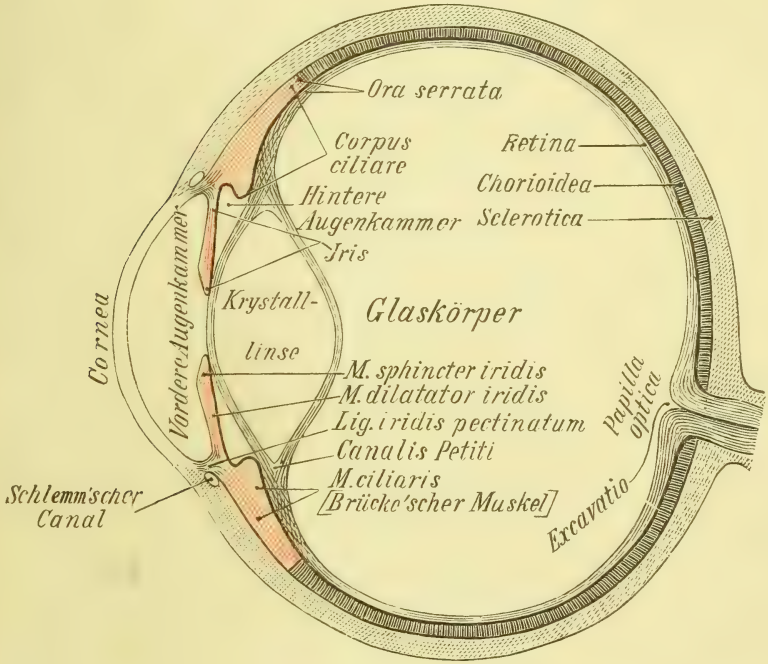

Fig. 32.

Schematischer Sagittalschnitt durch den Augapfel.

finden. Auch die sternförmigen Bindegewebskörperchen der Sclerotica pflegen bei solchen Individuen, besonders im vorderen Theil der Sclera, mit Pigment vollgestopft zu sein. Die Sclera selbst besitzt nur wenig eigene Gefässe und Nerven — abgesehen von den feinen Stämmchen, welche sie durchbohren, um in die anderen Häute des Auges einzutreten.

2. Nach vorn geht die Sclera in die helle, durchsichtige Hornhaut, *Cornea*, über, welche uhrglasförmig in die vordere Oeffnung der Sclera eingefalzt ist, der Art, dass sich die letztere an ihrer vorderen Fläche mit einem zugeschärften Rande über die Cornea hinüberschiebt. Der Über-

gang der Sclera in die Cornea geschieht ganz allmählich dadurch, dass die Sclerafasern beginnen durchscheinend zu werden. An der Stelle des Falzes, also an der Grenze zwischen Sclera und Cornea, liegt in der ersteren ein ringförmiger, längs der Peripherie der Cornea verlaufender Kanal, der Schlemm'sche Kanal, in welchem sich, von lymphatischen Räumen umgeben, ein Venengeflecht, der *Circulus venosus corneae*, befindet. Mit der Iris ist die Cornea durch das *Lig. iridis pectinatum* verbunden, welches in der Gegend des Hornhautfalzes aus der hinteren Schicht der Cornea, der sogen. Descemet'schen Haut, seinen Ursprung nimmt und mittelst bogenförmiger Bälkchen sagittal in den peripheren Rand der Iris hineinstrahlt. Das Gewebe des Lig. iridis pectinatum besteht aus einem Netzwerk ziemlich starker Fasern, welche von einigen Autoren als Bindegewebe, von anderen als elastisches Gewebe, von Koelliker als eine Zwischenstufe zwischen beiden Gewebsarten betrachtet werden. Zwischen und um die Bälkchen des Lig. iridis pectinatum sind in einem mehr lockeren netzförmigen Fasergewebe mit Endothel ausgekleidete Lymphräume, die Fontana'schen Räume, gelegen, welche mit der vorderen Augenkammer, d. h. mit dem Raume zwischen Cornea und Iris, communiciren. Diese Räume sind deswegen von grosser physiologischer und klinischer Wichtigkeit, weil sie zweifellos die Hauptabflusswege für die seröse Flüssigkeit aus der vorderen und auch aus der hinteren Augenkammer darstellen, da beide Kammern zwischen dem Rand der Pupille und der vorderen Fläche der Linsenkapsel mit einander in Verbindung stehen. Aus den Fontana'schen Räumen geht alsdann die Flüssigkeit in den Schlemm'schen Kanal und von hier direct in die vorderen Ciliarvenen über (Schwalbe).

Die Hornhaut lässt sich in folgende Schichten eintheilen: 1) das vordere, geschichtete Epithel, 2) die *Lamina elastica anterior* (Reichert, Bowman), 3) das eigentliche Corneasubstrat (*Corpus corneae*), 4) die *Lamina elastica posterior*, 5) das hintere, einfache Epithel. Die beiden letztgenannten Schichten (Lam. elast. post. und das hint. einf. Epithel) werden auch unter der Bezeichnung Demours'sche oder Descemet'sche Haut zusammengefasst.

1. Das vordere, geschichtete Epithel der Cornea besteht aus Zellen, welche in der inneren Schicht cylindrisch sind, sich jedoch nach aussen immer mehr abplatten, ohne dabei den Kern zn verlieren oder zu verhornen.

2. Die Lamina elastica anterior ist auf dem Querschnitte der Cornea als ein schmaler, glänzender Streifen sichtbar und stellt wahrscheinlich gar keine besondere Membran, sondern nur eine dichtere Schicht des Corneasubstrates vor.

3. Das eigentliche Corneasubstrat zeigt einen lamellösen Bau,

d. h. es besteht aus einer Anzahl von Blättern oder Lagen, von denen jede einzelne aus einer einfachen Schicht parallel verlaufender feiner Fasern, den Corneafibrillen, zusammengesetzt ist. Die Cornea in frischem Zustande erscheint vollkommen homogen, und ihre Fibrillen sind nicht sichtbar. Man kann sie aber durch Behandlung mit verschiedenen Reagentien, wie z. B. mit übermangansaurem Kali, mit Pikrinsäure oder mit Überosmiumsäure, ohne Schwierigkeit erkennbar machen. Die Faserrichtung ist in den verschiedenen Lamellen eine verschiedene, indem sich die Fasern in je zwei benachbarten Lamellen bald mehr spitzwinklig, bald mehr rechtwinklig zu kreuzen pflegen. Daneben sollen bogenförmige Fasern, *Fibrae arcuatae*, aus den tieferen Schichten der Cornea zur Vorderfläche der letzteren hervortreten. Selbstverständlich müssen die Fibrillen noch durch eine homogene interfibrilläre Zwischensubstanz zusammen gehalten werden. Zwischen den Lamellen befinden sich platte, sternförmige, mit grossem bläschenförmigem Kern versehene Zellen, die Hornhautkörperchen, welche durch meistens rechtwinklig abgehende Ausläufer mit einander anastomosiren. Die Hornhautkörperchen liegen in den sogen. Saftlücken, ihre Ausläufer in den sogen. Saftkanälchen der Hornhaut. Einzelne Autoren haben behauptet, dass auch die Saftlücken und Saftkanälchen mit Endothelzellen ausgekleidet seien.

4. Die Lamina elastica posterior ist eine im Vergleich zur Lam. elast. ant. relativ dicke, elastische Haut, welche abgelöst die Neigung zeigt, sich nach vorn einzurollen. Eine Zusammensetzung aus Fasern hat man an derselben bisher nicht nachweisen können. Dagegen löst sie sich am Corneafalz zweifellos in ein feines Netzwerk von Fasern auf, welche allmählich stärker werden und in das Gewebe des Lig. iridis pectinatum übergehen. Wie das Gewebe des letzteren Bandes, so ist auch das Gewebe der Lam. elastica post. chemisch nicht vollständig mit dem elastischen Gewebe identisch, obgleich es demselben sehr nahe steht.

5. Das hintere, einfache Epithel ist eigentlich als Endothel im His'schen Sinne zu bezeichnen und besteht aus einer einfachen Lage von sehr platten, polygonalen Zellen, welche sich von der Cornea auf die vordere Fläche der Iris fortsetzen.

Die Cornea ist gefässlos. Ihre Nervenfasern, welche bis in das vordere Epithel eindringen, werden von den *Nn. ciliares longi* und *breves* geliefert.

II. Chorioidea und Iris.

1. Die Aderhaut, *Chorioidea* s. *Choroidea*, ist nach innen von der Sclera gelegen und durch ihren Reichthum an Gefässen und dunklem Farbstoff ausgezeichnet. Hat man die Sclera von der Chori-

oidea abgezogen, so sieht man schon mit blossem Auge die *Venae vorticosae*, d. h. kleinere, venöse Gefässe, welche an verschiedenen Punkten der Chorioidea sternförmig zusammenfliessen. Da die Chorioidea ebenso wie die Sclera vom N. opticus durchbohrt wird, so zeigt sie an der Eintrittstelle des letzteren ebenfalls eine siebförmig durchlöcherte Partie, *Lamina cribrosa choroideae*, d. h. wenn man sich sämmtliche Opticusfasern aus dieser Stelle herausgezogen denkt. Der vorderste Theil der Chorioidea ist durch seine Dicke und seinen besonderen Bau ausgezeichnet: er wird Strahlenkörper, *Corpus ciliare*, benannt, weil derselbe nahe der Iris an seiner inneren (der Retina zugewandten) Fläche eine Anzahl (etwa 70—80) kolbenähnliche, radiär oder besser gesagt meridional[1]) gestellte Vorsprünge, die Strahlenfortsätze, *Processus ciliares*, zeigt, welche, durch Furchen von einander getrennt, den Rand der Linse umgeben und durch ihren Gefässreichthum ausgezeichnet sind. Man schreibt ihnen die Absonderung des in beiden Augenkammern enthaltenen Humor aqueus zu. Nach vorn setzt sich das Corpus ciliare continuirlich in die Iris fort. Die hintere Grenze, d. h die Übergangstelle des Corpus ciliare in die übrige Chorioidea, ist durch eine zackige Linie, die *Ora serrata*, markirt[2]).

Im Corpus ciliare liegt der Brücke'sche Muskel, auch *M. ciliaris* s. *tensor chorioideae*[3]) genannt, welcher aus einer äusseren Schicht von meridional und einer inneren Schicht von circulär ziehenden glatten Muskelfasern besteht. Die circulären Fasern werden auch als Müller'scher Ringmuskel bezeichnet. Der Ringmuskel hat die Function, durch seine Contraction eine stärkere Hervorwölbung der Linse zu bewirken, durch welche das Auge für das Sehen in der Nähe eingestellt wird. Dieser Effect könnte dadurch hervorgebracht werden, dass die circulären Fasern den Rand der Linse in der Weise comprimiren, dass die vordere und hintere Fläche der letzteren sich stärker wölben müsste. Die meridionalen Fasern entspringen an

---

[1]) Als Meridiane des Bulbus bezeichnet man alle Linien, welche von der Mitte der Cornea (dem vorderen Augenpol) längs der Peripherie des Bulbus zum hinteren Augenpol hinziehen (s. auch die Anm. S. 576). Der Äquator des Auges würde, dem Hornhautrande parallel laufend, den Augapfel in eine vordere und eine hintere Hälfte theilen.

[2]) Henle bezeichnet nur den vorderen, aus den Procc. ciliares bestehenden Theil der Chorioidea als *Corpus ciliare*, den hinteren, zwischen den Procc. ciliares und der Ora serrata gelegenen Theil, welcher noch einen ziemlich breiten Streifen darstellt, als *Orbiculus ciliaris*.

[3]) Da der M. ciliaris auf dem Durchschnitt des Auges im Gegensatz zu der übrigen Chorioidea grauweiss aussieht, so wurde derselbe früher für ein Band gehalten und als *Lig. ciliare* bezeichnet.

dem elastischen Gewebe der Chorioidea und inseriren sich am Lig. iridis pectinatum. Wenn sie sich contrahiren, muss die Chorioidea nach vorn gezogen werden. Nun ist aber die Orra serrata mit der daruntergelegenen Retina fest verwachsen. In Folge dessen muss bei jeder Vorwärtsbewegung der Ora serrata die Zonula Zinnii, d. h. derjenige Theil der Retina erschlaffen, welcher zwischen Ora serrata und Linse ausgespannt ist. Helmholtz nimmt nun an, dass für gewöhnlich die Zonula Zinnii auf die Linse einen Zug ausübt, welcher die letztere abplattet. Wenn dieser Zug in Folge der Wirkung des M. tensor chorioideae nachlässt, so folgt die Linse ihrer natürlichen Elasticität und wölbt sich stärker hervor. Übrigens wird von einigen Autoren auch die Wirkung der circulären Fasern des Brücke'schen Muskels durch den Zug nach vorn erklärt, welchen sie allerdings bei ihrer Contraction auf das ganze Corpus ciliare ausüben müssen.

Die Chorioidea besteht, in der Richtung von aussen nach innen betrachtet, aus folgenden Schichten: 1) aus der *Lamina suprachorioidea* s. *fusca* (von einigen Autoren noch zur Sclera gerechnet), 2) aus der Schicht der grösseren Gefässe, 3) aus der Schicht der Capillargefässe (*Membrana chorio-capillaris*), 4) aus einer glashellen Basalmembran, 5) aus dem Pigmentepithel, welches entwicklungsgeschichtlich eigentlich zur Retina gehört, jedoch beim Abziehen der Chorioidea meist mit derselben in Verbindung bleibt und daher zu ihr gerechnet werden kann.

Die Lamina suprachorioidea s. fusca ist eine weiche, braune Lage, welche aus einer eigenthümlichen, homogenen Grundsubstanz mit mannigfaltig verzweigten sternförmigen Pigmentzellen besteht. In diese Grundsubstanz sind zahlreiche feine elastische Fasernetze eingebettet, welche vielfach in Lamellen angeordnet sind und mit den elastischen Elementen der übrigen Chorioidea und der Sclerotica continuirlich zusammenhängen. An der Grenze zwischen der Sclera und Chorioidea sind die Maschen dieses Fasernetzes von endothelbekleideten Lymphräumen eingenommen, deren Gesammtheit Schwalbe als Perichoroidalraum zusammengefasst hat und deren Inhalt durch Lymphgefässe abgeführt werden soll, welche in den Scheiden der Choroidalvenen gelegen sind und in Begleitung der letzteren den Bulbus verlassen. — Die zweite Schicht wird als Schicht der gröberen Gefässe deswegen bezeichnet, weil sie lediglich die stärkeren Arterien und Venen der Chorioidea enthält, von denen die letzteren, wie schon erwähnt, in Gestalt der Vasa vorticosa angeordnet sind. Die Gefässe sind in ein Stroma eingelagert, welches ebenfalls aus einer eigenthümlichen, homogenen Grundsubstanz mit zahlreichen, elastischen Fasernetzen und sternförmigen Pigmentzellen besteht. — Die dritte Schicht, die Mem-

brana chorio-capillaris[1]) zeigt nur Blutcapillaren, zwischen denen eine feinkörnige, structurlose, homogene Grundsubstanz gelegen ist. Die Capillarschicht ist somit gegenüber den beiden vorhin beschriebenen Schichten durch ihren Mangel an Pigment und elastischen Elementen ausgezeichnet. — Die Basalmembran ist glashell, elastisch und in Fetzen ablösbar. — Das Pigmentepithel bildet eine einfache Lage von ausserordentlich regelmässigen, sechseckigen, platten Epithelzellen, welche je nach der Färbung des betreffenden Individuums mehr oder weniger mit Pigmentkörnchen vollgestopft sind. Bei albinotischen Individuen kann das Pigment sowohl in diesen Zellen wie in der Chorioidea vollständig fehlen. Bei dunkler gefärbten Individuen ist dasselbe zunächst um den Kern der Zelle in Form von kleinen Körnchen angeordnet. Bei den schwarzen Rassen endlich kann das in den Epithelzellen enthaltene Pigment den Kern vollständig verdecken. Die Pigmentkörnchen sollen übrigens bei stärkerer Vergrösserung eine krystallinische Form zeigen.

Am Corpus ciliare erleiden die Schichten der Chorioidea folgende Veränderungen. Die Lam. suprachorioidea wird gewissermassen durch den M. ciliaris ersetzt. Die gröberen Gefässe ziehen hier parallel in meridionaler Richtung nach vorn und bilden an den Procc. ciliares zahlreiche Anastomosen. Die Membrana chorio-capillaris hört als solche überhaupt auf. Das Stroma wandelt sich zugleich in gewöhnliches, fibrilläres Bindegewebe mit meridional verlaufenden Fasern um: sternförmige Pigmentzellen sind in demselben nicht vorhanden. Die Basalmembran ist noch nachzuweisen, zeigt sich jedoch gegen Säuren und Alkalien weniger resistent. Das Pigmentepithel endlich bildet am Corpus ciliare eine relativ dicke Lage von mehrfach geschichteten, mit grossen Körnern oder Klumpen von Pigment gefüllten Zellen, welche sich auch auf die hintere Fläche der Iris fortsetzen.

2. Die Regenbogenhaut, *Iris*, welche sich nach vorn an das Corpus ciliare anschliesst, bildet eine kreisförmige Scheibe, eine Art von Diaphragma, welches in der Mitte ein rundes Loch, das Sehloch oder die Pupille, besitzt. Man kann somit an der Iris einen Ciliarrand und einen Pupillarrand unterscheiden. In die Pupille legt sich die Vorderfläche der Linse hinein. Durch das Vorspringen der Iris werden nun zwei Räume von einander getrennt, von denen der

[1]) Zwischen der Schicht der gröberen Gefässe und der Membrana chorio-capillaris ist bei Pferden und Wiederkäuern eine besondere irisirende Bindegewebsschicht, das sog. *Tapetum*, gelegen, welches das Funkeln der Augen im Dunkeln bedingt. Bei anderen Thieren (nach Sattler auch beim Menschen) ist das Tapetum durch eine Schicht von Endothelzellen gebildet. Man hat somit ein *Tapetum fibrosum* und *cellulosum* unterschieden.

vordere grössere, zwischen Iris und Cornea gelegene als vordere Augenkammer, der hintere kleinere, zwischen Iris, Corpus ciliare und Zonula Zinnii befindliche als hintere Augenkammer bezeichnet wird. Beide Räume sind mit einer wasserhellen, eiweisshaltigen Flüssigkeit, dem *Humor aqueus*, angefüllt und stehen zwischen der Linse und dem Pupillarrand mit einander in Communication. Die Iris besteht hauptsächlich aus schwammigem, lockerem Bindegewebe, zwischen dessen Fasern sich Pigment in Form von Körnern oder Klumpen angeordnet vorfinden kann. Die vordere Fläche der Iris ist wenigstens bei Kindern constant mit einer Fortsetzung des hinteren Corneaepithels überzogen. An der hinteren Fläche liegt eine Fortsetzung des Pigmentepithels der Chorioidea, die sogen. *Lamina pigmenti*, deren Zellen jedoch mehr rundlich, überhaupt unregelmässiger gestaltet sind als bei der Chorioidea. Im Irisgewebe finden sich glatte Muskelfasern eingelagert, von denen die radiär verlaufenden dicht vor der Lamina pigmenti gelegen sind und als Erweiterer der Pupille, *M. dilatator pupillae*, bezeichnet werden, während andere Fasern ringförmig um den Pupillarrand ziehen und den Verengerer der Pupille, *M. sphincter pupillae*, darstellen. Die Farbe der Iris beim blauen Auge rührt von der durchschimmernden Lamina pigmenti her. Die Farbe der grünlich oder grau schillernden Iris soll eine Interferenzerscheinung, d. h. durch die feine parallele Streifung der Bindegewebsbündel bedingt sein. Bei vollständig pigmentlosen, den sogen. albinotischen Individuen, sieht die Iris röthlich aus. Die braunen oder schwarzen Farbennüancen endlich sind von der grösseren oder geringeren Pigmentanhäufung zwischen den Bindegewebsbündeln abhängig.

Betreffs der Blutgefässe der Chorioidea und Iris ist zu bemerken, dass die eigentliche Chorioidea ihr Blut durch die *Aa. ciliares postt. breves* (aus der *Ophthalmica*) erhält, welche am hinteren Pol des Auges die Sclera durchbohren und dann ins Stratum vasculosum der Chorioidea eintreten. Das Corpus ciliare und die Iris werden von den *Aa. ciliares postt. longae* (aus der *Ophthalmica*) und den *Aa. ciliares antt.* (aus den Muskelästen der *Ophthalmica*) versorgt, von denen ebenfalls die ersteren am hinteren Pol die Sclera durchbohren und dann in der Suprachorioidea unverästelt bis zum vorderen Rande des Ciliarmuskels ziehen, während die letzteren nahe dem vorderen Hornhautrande in die Sclera eindringen und hierauf mit den Artt. ciliares postt. longae einen Gefässkranz, den *Circulus arteriosus iridis*, um den Ciliarrand der Iris bilden. Von diesem Gefässkranz gehen die Zweige für die Iris und das Corpus ciliare ab. Die Iriszweige ziehen radiär zum Pupillarrande, wo sie vielfach noch einen zweiten Gefäss-

kranz bilden. Wenn der letztere vorhanden ist, hat man ihn als *Circulus art. iridis minor*, den vorhin erwähnten, am Ciliarrand gelegenen als *Circulus art. iridis major* bezeichnet. Die Venen entsprechen im Allgemeinen den Arterien. Die *Vv. vorticosae* gehen dem zu Folge in die *Vv. ciliares postt. breves* und weiterhin in die *Vv. ophthalmicae* über: sie dienen somit mit Ausnahme der Retinalvenen hauptsächlich dazu, das Blut aus dem Bulbus abzuführen, weshalb ihre Compression stets eine beträchtliche venöse Stauung zur Folge hat.

Die Nerven der Chorioidea und Iris stammen von den *Nn. ciliares breves*, die in der Suprachorioidea reichhaltige Plexus bilden, von welchen Zweige zum Ciliarmuskel und zu den Arterienwandungen hinziehen. Diese Plexus enthalten oft grosse Haufen von Ganglienzellen. Eine verhältnissmässig sehr geringe Zahl von Fasern lässt sich über die Chorioidea hinaus bis zu den glatten Muskeln der Iris verfolgen. Näheres s. S. 289.

III. Die Retina.

Die Netzhaut, *Retina*, ist im Auge des lebenden Individuum fast durchsichtig, nach dem Tode dagegen etwas trübe und graugelblich. Die Netzhaut enthält die Endausbreitungen des N. opticus, dessen Eintrittstelle medianwärts vom hinteren Ende der Sehaxe[1]) gelegen ist. Diese Eintrittstelle bildet einen Hügel, die *Papilla nervi optici*, welche in der Mitte eine kraterförmige Vertiefung (*Excavatio*) besitzt. Lateralwärts von der Papilla optica befindet sich der kreisförmige gelbe Fleck, *Macula lutea*, welcher in der Leiche gelb, bei der ophthalmoscopischen Untersuchung am Lebenden dagegen meistens dunkelbraunroth erscheint. Auch die Macula lutea besitzt in der Mitte eine Vertiefung, die *Fovea centralis*, welche der Stelle des deutlichsten Sehens und zugleich dem hinteren Ende der Sehaxe entspricht. Nach vorn von der Ora serrata verliert die Retina ihre nervösen Elemente: die letzteren sind hier überflüssig, weil doch von aussen her zu diesem Theil der Retina keine Lichtstrahlen gelangen, welche die nervösen Endorgane des Opticus zur Sehempfindung anregen könnten. Diesen vorderen, dem Corpus ciliare entsprechenden Theil der Retina hat man als *Pars* (*Lamina*) *ciliaris retinae* bezeichnet: er steht durch die sogen. *Zonula Zinnii* s. *ciliaris* mit der Linsenkapsel in Verbindung. Betreffs der Zonula ist weiter unten S. 580 nachzusehen.

[1]) Als Sehaxe bezeichnet man diejenige sagittale Augenaxe, welche (bei horizontaler Einstellung beider Augen für die Ferne) von der Mitte der Cornea nach hinten verläuft. Das vordere Ende der Sehaxe wird als vorderer Pol, das hintere als hinterer Pol des Auges bezeichnet.

Die Retina besteht nun vom Sehnerveneintritt bis zur Ora serrata aus einer Anzahl von Schichten, welche wir (im Gegensatz zur Chorioidea) in der Richtung von innen nach aussen betrachten wollen, weil die Opticusfasern denselben Weg nehmen, um zu den lichtpercipirenden Endorganen, den Stäbchen und Zapfen, zu gelangen. Die Stäbchen und Zapfen liegen also am meisten nach aussen, nach der Chorioidea zu, und die zu ihnen gelangenden Lichtstrahlen müssen durch die ganze Netzhaut hindurchgehen. Die Schichten der Netzhaut sind: 1) die *Membrana limitans interna* s. *hyaloidea*, 2) die Opticusfaserlage, 3) die Ganglienzellenlage oder innere gangliöse Schicht, 4) die innere moleculäre (granulirte) Schicht, 5) die innere Körnerschicht oder äussere gangliöse Schicht, 6) die äussere moleculäre (granulirte) Schicht, 7) die äussere Körnerschicht, 8) die *Membrana limitans externa*, 9) die Stäbchen- und Zapfenschicht.

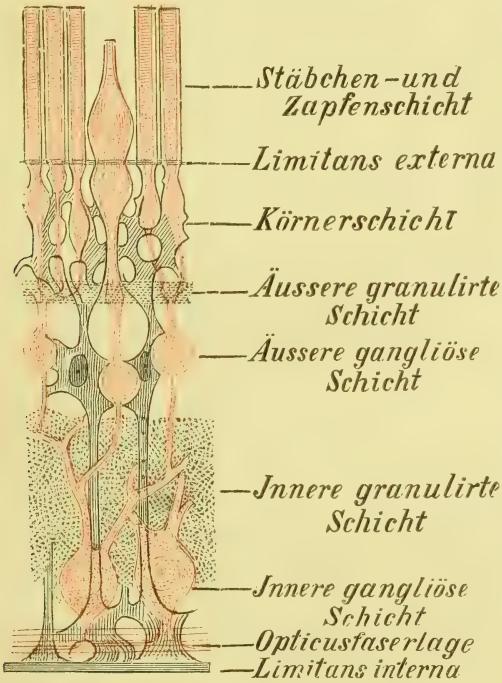

Fig. 33.

Mikroskopischer Durchschnitt durch die Retina nach MERKEL. Die Stützfasern sind schwarz, die Opticusfasern roth gehalten.

Die Membrana limitans interna s. Hyaloidea liegt dem Glaskörper unmittelbar an und bildet eine zarte, glashelle Haut, an welcher keinerlei besondere Structur wahrzunehmen ist. Im Gegensatz zu Henle nehmen neuerdings verschiedene Autoren an, dass diese Haut aus zwei Schichten bestehe, von denen die innere, *Hyaloidea*, als eine Art von Begrenzungshaut des Glaskörpers angesehen, die äussere, *Limitans interna*, zur Retina gerechnet wird. Beide Häute sollen bis zur Ora serrata in engstem Contact stehen und besonders an der letzteren mit einander fest verbunden sein: weiter nach vorn trennen sie sich, indem sich die Hya-

loidea längs der hinteren Fläche der Zonula Zinnii in die hintere Wand der Linsenkapsel fortsetzt, während sich die Limitans interna längs der Innenfläche der Procc. ciliares bis zum Ciliarrande der Iris verfolgen lässt. — Die Opticusfaserlage wird durch die Ausbreitung der Nervenfasern des Opticus gebildet, welche beim Eintreten in die Netzhaut ihr Mark verlieren und durchscheinend werden, so dass die Lichtstrahlen ungehindert passiren können. — Die innere gangliöse Schicht entsteht dadurch, dass sich von den Opticusfasern feine Fäserchen abzweigen, von denen ein jedes zu einer Ganglienzelle anschwillt. — Aus jeder Ganglienzelle geht wieder je ein feines Fäserchen in die innere moleculäre (granulirte) Schicht über: alle diese feinen Fäserchen bilden in der eben genannten Schicht ein so dicht verfilztes Flechtwerk, dass das letztere auf dem Querschnitte der Netzhaut nicht mehr den Eindruck eines Geflechtes macht, sondern wie eine fein punktirte Masse aussieht[1]). — Die äussere gangliöse Schicht kommt wiederum dadurch zu Stande, dass aus der vorigen Schicht feine Fäserchen austreten, von denen wiederum eine jede zu einer Ganglienzelle anschwillt, welche indessen nur ein schwach entwickeltes Protoplasma besitzt, so dass sie viel eher einem grossen Korne als einer wirklichen Ganglienzelle gleicht. Aus diesem Grunde ist diese Schicht auch von vielen Autoren nicht mehr als äussere Ganglienzellenschicht, sondern als innere Körnerschicht bezeichnet worden. — Die äussere moleculäre (granulirte) Schicht erscheint sehr schmal: da sie zwischen den beiden Körnerschichten liegt, wird sie auch als Zwischenkörnerschicht bezeichnet. Wie die innere moleculäre Schicht besteht sie ebenfalls aus einem äusserst feinen Flechtwerk, welches die aus der vorigen Schicht austretenden Fasern bilden. Wiederum treten alsdann aus der äusseren moleculären Schicht sehr feine Fasern in die nächstfolgende Schicht über, wo sie zu Körnern anschwellen. — Diese nächstfolgende Schicht wird als äussere Körnerschicht oder auch kurzweg als Körnerschicht bezeichnet. Die Körner derselben können ebenfalls als verkümmerte Ganglienzellen aufgefasst werden, von welchen nur der Kern mit einer dünnen Hülle übrig geblieben ist, während das Protoplasma auf ein Minimum reducirt ist. Von jedem Korne tritt alsdann ein feines Fäserchen durch die Limitans externa hindurch, um schliesslich entweder in ein Stäbchen oder in einen Zapfen überzugehen. Die ein-

[1]) Andere Autoren (Henle, Merkel) halten die moleculäre oder granulirte Substanz nicht für ein feines Netzwerk von Fasern, sondern für eine weiche, von feinen Körnchen durchsetzte Masse, durch welche die Nervenfasern einfach hindurchtreten (s. Fig. 33).

zelnen Körner dieser Schicht werden daher als Stäbchen- oder Zapfenkörner unterschieden. — Die Membrana limitans externa bildet eine glashelle Haut, welche durchlöchert erscheint, weil die aus der vorigen Schicht austretenden feinen Fasern dieselbe durchbohren. — Was endlich die in der äussersten Schicht der Retina gelegenen Stäbchen, *Bacilli*, und Zapfen, *Coni*, anbetrifft, so sind dieselben die eigentlichen, Licht percipirenden Endorgane, durch welche das Sehen zu Stande kommt. Die Stäbchen bilden kleine, an ihrem Innenabschnitt etwas verdickte Cylinder und sind etwas länger als die Zapfen, welche eine mehr flaschenförmige Gestalt haben. An beiden Arten von Endorganen lassen sich somit je zwei Abtheilungen von verschiedenem Bau, nämlich ein etwas dickeres Innenglied und ein etwas dünneres Aussenglied, unterscheiden. Nur ist bei den Zapfen das Innenglied (Bauch der Flasche) beträchtlich stärker, das Aussenglied (Hals der Flasche) beträchtlich kürzer als an den Stäbchen. Nach dem Tode zerfallen die Aussenglieder sowohl der Stäbchen wie der Zapfen in eine Anzahl sehr dünner kreisförmiger Plättchen. Aber nur an den Stäbchen sind die Aussenglieder mit dem sogen. Sehpurpur gefärbt, einer rothen Farbe, welche im Licht schwindet und sich im Dunkeln wieder erneuert. Dieser Process lässt sich auch nach dem Tode noch für eine gewisse Zeit beobachten, wenn die Retina mit der Chorioidea in Verbindung bleibt.

Der Verlauf einer jeden Opticusfaser ist also folgender. Aus der Opticusfaserschicht tritt jede Faser zuerst in die innere Ganglienzellenschicht hinein, schwillt dort zu einer Ganglienzelle an, geht hierauf von der Ganglienzelle in die innere granulirte Schicht über und bildet dort ein feines Flechtwerk. Aus diesem austretend schwillt sie wieder in der äusseren gangliösen Schicht zu einer etwas verkümmerten Ganglienzelle an, tritt aus der letzteren in das Flechtwerk der äusseren granulirten Schicht hinein, geht wiederum in der Körnerschicht in eine verkümmerte Ganglienzelle über und begiebt sich schliesslich durch die Limitans externa zur Stäbchen- und Zapfenschicht, wo sie entweder als Stäbchen oder als Zapfen endigt. Die Netzhaut im Ganzen betrachtet zeigt also drei gangliöse Schichten, von denen die beiden äusseren jedoch nicht mehr deutlich charakterisirte Ganglienzellen besitzen. Zwischen den drei gangliösen sind zwei granulirte (moleculäre) Schichten gelegen, die aus einem feinen Flechtwerk von Nervenfasern bestehen, welche die Verbindung zwischen den gangliösen Schichten vermitteln.

Die Netzhaut besteht aber nicht allein aus nervösen Elementen, sondern enthält auch bindegewebige Fasern, die sogenannten Müller'schen Fasern (Radiärfasern, Stützfasern), welche für die

nervösen Elemente sozusagen ein tragendes Gerüst bilden. Die Stützfasern stehen mit breiter Basis auf der Limitans interna und erstrecken sich durch die ganze Netzhaut bis zu den Stäbchen und Zapfen, welche sie schliesslich wie eine Art von Scheide bekleiden. In jede Stützfaser ist während ihres Verlaufes durch die äussere gangliöse Schicht (innere Körnerschicht) eine zackige, mit deutlichem Kerne versehene Bindegewebszelle eingelagert. Die Kerne dieser Zellen sind von den nervösen Körnern der eben genannten Schicht nicht ohne Weiteres zu unterscheiden. Die innere Körnerschicht ist also aus nervösen und bindegewebigen Körnern zusammengesetzt.

In der Macula lutea kommen nur Zapfen und keine Stäbchen vor. Alle Schichten mit Ausnahme der Ganglienzellenschicht haben hier an Mächtigkeit bedeutend abgenommen. Noch auffälliger ist diese Abnahme in der Fovea centralis, wo sich von allen Schichten nur die äusseren Körner und die Zapfen vorfinden. Die letzteren Elemente wird man somit wohl als die physiologisch wichtigsten für das Zustandekommen der Sehempfindung bezeichnen müssen.

Im vorderen Theile der Retina nach der Ora serrata hin schwinden zuerst die Nervenfasern und Nervenzellen, weiterhin die Elemente der Stäbchen- und Zapfenschicht, endlich die übrigen Schichten immer mehr, so dass schliesslich die Pars ciliaris retinae nur noch aus den beiden Membranae limitantes mit den Müller'schen Stützfasern besteht. In dem am meisten nach vorn befindlichen Theil der Pars ciliaris retinae sind endlich auch noch die Stützfasern durch eine einfache Lage von cylindrischen, epithelähnlichen Zellen ersetzt, von denen man nicht genau weiss, ob sie die modificirten Bindegewebszellen der Stützfasern oder wirkliches Epithel darstellen. Die Limitans ext. ist hier nämlich auch schon verloren gegangen, so dass die eben genannten Zellen unmittelbar an das Pigmentepithel der Chorioidea angrenzen, das ja entwicklungsgeschichtlich eigentlich auch zur Retina gehört. In dieser Weise auf eine 0,02 mm. schmale, helle Schicht reducirt, lässt sich die Pars ciliaris retinae in inniger Verbindung mit der Innenfläche des Corpus ciliare bis zur Iris verfolgen.

Während nun die Retina in dieser reducirten Form von der Ora serrata bis zum hervorragendsten Punkte der Procc. ciliares verläuft, entspringen von ihr, d. h. von der Limitans interna, eine Anzahl von eigenthümlichen, parallel oder, richtiger gesagt, radiär zur Pupille verlaufenden Fasern, welche zum Rand der Linse hinziehen und dort zum grössten Theil in die vordere, zum kleineren Theil in die hintere Wand der Linsenkapsel übergehen. Die Gesammtheit dieser Fasern wird als *Zonula Zinnii* (*Zon. ciliaris*) bezeichnet und bildet somit ein ringförmiges Band, welches die Linse aufgespannt erhält (*Lig. suspensorium*

lentis). Die hintere Fläche der Zonula würde von der Hyaloidea überzogen sein, von der oben bereits gesagt wurde, dass sie sich in die hintere Wand der Linsenkapsel fortsetzt. Doch soll sich zwischen den Zonulafasern, in der Nähe des Linsenrandes, (nach einer anderen Version zwischen Zonula und Hyaloidea) ein mit seröser Flüssigkeit gefüllter Raum, der *Canalis Petiti*, vorfinden, welcher nach Schwalbe u. a. durch eine regelmässige Reihe von feinen Lücken mit der hinteren Augenkammer in Verbindung steht.

Die Blutgefässe der Retina bilden ein fast gänzlich für sich abgeschlossenes System und stammen aus der *A.* und *V. centralis retinae* (aus der *A.* und *V. ophthalmica*), welche in der Axe des N. opticus zur Retina verlaufen, um dann radiär in die letztere auszustrahlen. Henle theilt die Retina in eine innere gefässhaltige und eine äussere gefässlose (musivische) Schicht, von denen die letztere aus der äusseren Körnerschicht, der Limitans externa und der Stäbchen-Zapfenschicht besteht Die Fovea centralis ist gänzlich gefässlos.

Henle leugnet auf Grund der Untersuchungen von Merkel die Existenz eines Canalis Petiti vollkommen und erklärt denselben für ein Kunstproduct, dessen Darstellung den Autoren nur deswegen gelingen soll, weil die Zonulafasern post mortem sich leicht zerreissen und auseinanderdrängen lassen. Auch die Existenz einer besonderen Umhüllungshaut des Glaskörpers, einer Membrana hyaloidea, wird von ihm geleugnet. Dagegen bezeichnet er die Limitans int. der Retina als *Limitans hyaloidea*. Diese Membran lässt er ganz im Einklang mit anderen Autoren längs der Innenfläche des Corpus ciliare bis zur Iris verlaufen. Die Zonulafasern stehen nach demselben Autor den elastischen Fasern sehr nahe, da sie in Kali und Essigsäure zwar blass werden, aber nicht aufquellen.

4. Linse und Glaskörper.

1. Die Linse, *Lens crystallina*, ist ein biconvexer Körper, an welchem man einen abgerundeten Rand (den Linsenaequator), sowie eine gewölbte vordere und hintere Fläche unterscheiden kann.. Die Mitte der vorderen Linsenfläche hat man als den vorderen, diejenige der hinteren Linsenfläche als den hinteren Linsenpol bezeichnet. Die Linse ist absolut durchsichtig, von ziemlich fester Consistenz und bedeutender Elasticität: sie steckt in der ebenfalls völlig durchsichtigen, structurlosen Linsenkapsel, welche sich gegen chemische Reagentien sehr resistent zeigt. An der vorderen und hinteren Fläche der Linse bemerkt man unter der Kapsel eine meistens nur dreistrahlige Figur, den Linsenstern, dessen Centrum am vorderen und hinteren Linsenpol sichtbar ist, ohne dass sich übrigens die Sternfiguren vorne und hinten in der Lage genau entsprechen. Die Strahlen der Sternfigur erscheinen an frischen Linsen als wellige oder gezackte Linien

(Linsennäthe). Vorn ist die Linsenkapsel am dicksten: sie ist hier an ihrer Innenfläche von einem einschichtigen, meist sechseckigen Epithel überzogen, welches am Aequator allmählich in immer längere Zellen übergeht, die der Kapsel breit aufsitzen und sich nach innen verschmälern. Der Rest des Linsenkörpers besteht aus sechskantigen Prismen, den Linsenfasern, welche dadurch entstanden sind, dass das sechseckige Epithel in die Länge ausgewachsen ist. Eine jede Faser enthält eine zähe eiweissartige Flüssigkeit, in welcher sich ein Kern befindet. Die meisten Kerne sind am Aequator der Linse gelegen (Kernzone). In den centralen Fasern ist der Kern ganz geschwunden: auch hat ihr Rand im Gegensatz zu dem der peripheren Fasern vielfach ein gezähneltes Aussehen. Der Verlauf der Linsenfasern ist ein ziemlich complicirter. Doch kann man festhalten, dass die meisten Fasern in Bogen oder gewundenen Linien von der hinteren zur vorderen Fläche ziehen, indem sie an den Linsennäthen anfangen und enden. Hat man beim Lebenden auf operativem Wege die Linse aus der Kapsel entfernt, so regenerirt sich das Organ wieder, indem die Epithelzellen der vorderen Kapselwand zu Linsenfasern auswachsen.

2. Der Glaskörper, *Corpus vitreum*, ist ein kugliger, völlig durchsichtiger Körper, welcher nur an seiner Vorderfläche eine Delle (*Fossa patellaris*) besitzt, in welcher die Linse eingefügt ist. Er besteht aus einer glashellen, gallertartigen Masse, die jedoch nicht mucinartig, sondern eiweisshaltig ist. Hans Virchow hat in der Glaskörpersubstanz ein feines Netzwerk von Fasern nachgewiesen, in dessen Maschen diese eiweissartige Substanz gelegen ist. Nicht selten findet man das Corpus vitreum in der Richtung von der Opticuspapille bis zur Linsenkapsel von einem bindegewebigen Strange, dem sogen. *Canalis hyaloideus*, durchzogen, welcher einen Ueberrest der foetalen Linsenkapselarterie, der *A. capsularis* s. *hyaloidea*, darstellt. Auch andere Fäden und zellige Gebilde können in der Substanz des Glaskörpers vorkommen und als sogen. *Mouches volantes* selbst von sonst gesunden Augen entoptisch wahrgenommen werden. Dass der Glaskörper von einer homogenen zarten Membran, der *Hyaloidea*, rings umhüllt wird, ist bereits oben erwähnt worden. Bis zur Ora serrata ist die Hyaloidea mit der Limitans int. retinae untrennbar verwachsen. Von hier an trennen sich beide, indem die Limitans int. längs der Innenfläche des Corpus ciliare nach vorn verläuft, während die Hyaloidea längs der hinteren Fläche der Zonula Zinnii zur hinteren Wand der Linsenkapsel zieht.

G. Das Gehörorgan.

Das Gehörorgan, *Organon auditus*, liegt zum grössten Theile in der Knochensubstanz des Schläfenbeins und wird in drei Abschnitte eingetheilt, nämlich in: 1) das äussere Ohr, *Auricula*, 2) das mittlere Ohr oder die Paukenhöhle, *Cavum tympani*, 3) das innere Ohr oder Labyrinth, *Labyrinthus*.

I. Das äussere Ohr.

1. Das äussere Ohr setzt sich aus der Ohrmuschel, *Concha auris*, und dem äusseren Gehörgange, *Meatus acusticus externus*, zusammen.

Die Ohrmuschel wird hauptsächlich durch den Ohrknorpel, *Cartilago auris*, gebildet, welcher seiner histologischen Beschaffenheit nach aus elastischem Knorpel oder Netzknorpel besteht. Sein Perichondrium ist an der lateralen Fläche erheblich fester mit der äusseren Haut verwachsen als an der medialen Fläche, wo sich der Hautüberzug leichter in Falten abheben lässt. Unten hängt an der Ohrmuschel eine mit Fett gefüllte Hautfalte, das Ohrläppchen, *Lobulus auriculae*, herab. Der freie Rand des Ohrknorpels wird durch eine krempenartig nach aussen gebogene Leiste, *Helix*, gebildet, welche vorn oberhalb der äusseren Ohröffnung als *Crus helicis* beginnt und hinten im Ohrläppchen mit einem kurzen Fortsatz, der *Cauda helicis*, endet. Parallel der Helix zieht an der lateralen Fläche der Ohrmuschel eine bogenförmige Erhabenheit, *Anthelix*, nach oben und läuft dort in zwei Schenkel, *Crura anthelicis*, aus. Zwischen diesen Crura ist eine dreiseitige Vertiefung, die *Fossa triangularis* s. *intercruralis*, gelegen. Die tiefe Rinne zwischen Helix und Anthelix wird als *Fossa scaphoidea* s. *navicularis* (*Scapha*) bezeichnet. Nach vorn und unten von der Anthelix bildet die Ohrmuschel eine tiefe Bucht, die *Concha* im engeren Sinne, welche sich medianwärts in den äusseren Gehörgang fortsetzt. Durch das Crus helicis wird die Concha in eine kleinere obere Abtheilung, *Cymba conchae*, und eine grössere untere Abtheilung, *Cavitas conchae*, geschieden. Die Cymba muss also zwischen dem Crus helicis und der Anthelix gelegen sein. Die Cavitas conchae wird von vorn her theilweise durch einen stumpfen klappenartigen Vorsprung, den *Tragus*, überlagert, welcher sich gegen die Helix durch eine seichte Furche (*Sulcus ant. auriculae*) absetzt. Dem Tragus gegenüber ist am unteren Ende der Anthelix ein anderer kleinerer Vorsprung, der

Antitragus, gelegen. Tragus und Antitragus sind wiederum durch einen tiefen Ausschnitt, die *Incisura auriculae* (*Inc. intertragica*) geschieden. Die mediale Fläche der Ohrmuschel ist durch eine tiefe, der Anthelix entsprechende Grube, die *Fossa anthelicis*, ausgezeichnet. Auch den anderen Vertiefungen und Erhabenheiten der lateralen Fläche pflegen an der medialen Fläche mehr oder weniger ausgeprägte Erhabenheiten und Vertiefungen zu entsprechen. Als eine besondere verticale Leiste ist die Ansatzstelle der Mm. retrahentes, der sogen. *Ponticulus* s. *Agger*, zu erwähnen.

Zwischen der Haut und dem Perichondrium des Ohrknorpels liegen an einigen Stellen kleine Muskeln, welche indessen meistens so schwach entwickelt sind, dass sie nicht willkürlich zur Contraction gebracht werden können. An der äusseren Fläche des Tragus liegt der *M. tragicus*, an der äusseren Fläche des Antitragus der *M. antitragicus*. Längs des vorderen Theiles der Helix zieht der *M. helicis major*, wohl der grösste von den eben genannten Muskeln, welcher von einem unten befindlichen kleinen Höcker, der *Spina helicis*, seinen Ursprung nimmt. Auf dem Crus helicis ist der *M. helicis minor* gelegen. Endlich ist noch an der medialen Fläche des Ohrs in der Fossa anthelicis der *M. transversus auriculae* zu erwähnen. Etwas vor dem letzteren spannt sich mitunter noch ein *M. obliquus auriculae* von der Convexität der Concha zu derjenigen der Fossa triangularis hinüber.

2. Der äussere Gehörgang, *Meatus acusticus externus*, besteht aus einem medialen knöchernen und einem lateralen knorpligen Theile. Der knorplige Theil bildet eine Fortsetzung des unteren Endes des Ohrknorpels (hauptsächlich der Tragusplatte) und stellt eine oben und hinten offene Rinne dar, welche durch eine feste Membran zu einer Röhre ergänzt ist. Diese Knorpelrinne besitzt gewöhnlich zwei kleine, durch Bindegewebsmassen verschlossene Spalten, die *Fissurae Santorini*, von denen die laterale grössere der vorderen Wand, die mediale kleinere dem Boden des Gehörganges angehört. Diese Spalten haben deswegen praktische Bedeutung, weil durch dieselben Parotiseiterungen sich in den Gehörgang öffnen und umgekehrt Erkrankungen des Gehörganges sich einen Weg nach aussen bahnen können. Mittelst einer Art von Ringband geht alsdann der knorplige Gehörgang in den knöchernen über. Was den knöchernen Gehörgang anbetrifft, so wäre zu erwähnen, dass derselbe zum grössten Theil, d. h. vorn, unten und zum Theil auch hinten, durch die *Pars tympanica* (den *Annulus tympanicus*) des Schläfenbeins gebildet wird, welcher beim Foetus und beim Kinde im ersten Lebensalter einen nach oben offenen Ring darstellt. Der defecte Theil des Ringes wird als *Inci-*

sura Rivini bezeichnet: an Stelle dieses Defectes wird die Wand des knöchernen Gehörganges oben von der Pars squamosa, hinten vom Proc. mastoideus gebildet. Die vordere Wand des knöchernen Ganges ist in ihrem medialen Theile häufig sehr dünn: auch die hintere Wand variirt je nach der Entwicklung des Annulus tympanicus in Bezug auf ihre Dicke, was deswegen von Wichtigkeit ist, weil bei dünner Wand mitunter Abcesse aus den Cellulae mastoideae in den äusseren Gehörgang durchbrechen können.

Der äussere Gehörgang als Ganzes betrachtet verläuft zwar ziemlich transversal, ist jedoch in horizontaler Richtung zickzackförmig geknickt. Die erste Knickung entspricht etwa der Mitte des knorpligen Gehörganges und ist mit dem Scheitel nach vorn gerichtet. Die zweite Knickung ist mit dem Scheitel nach hinten gelegen und findet sich an der Uebergangstelle zwischen dem knorpligen und dem knöchernen Abschnitt des Ganges, welche übrigens zugleich den engsten Theil (*Isthmus*) des Meatus acusticus ext. bildet. In der Frontalansicht zeigt sich der Gehörgang zugleich nach aufwärts gebogen, der Art, dass seine höchste Stelle wiederum ungefähr der Grenze zwischen dem knorpligen und knöchernen Theil entspricht. Will man das Trommelfell von aussen besichtigen, so muss man diese Krümmungen und Knickungen dadurch ausgleichen, dass man die Ohrmuschel nach hinten, oben und aussen zieht: dann ist der Gang grade gestreckt.

Die innere Auskleidung des knorpligen Gehörganges ist eine Fortsetzung der äusseren Haut, welche feine Härchen, kleine acinöse Talgdrüsen und knäuelförmige Drüsen mit kurzem Ausführungsgang, die sogen. Ohrenschmalzdrüsen, *Glandulae ceruminosae*, enthält. Das Secret der letzteren, das Ohrenschmalz, *Cerumen*, ist durch besonderen Geruch, eine gelbliche oder bräunliche Farbe und einen eigenthümlichen bitteren Geschmack ausgezeichnet: es kann (besonders in höherem Alter) den Gehörgang in solcher Menge anfüllen, dass derselbe ganz verstopft wird und Schwerhörigkeit eintritt. Als eine Modification der äusseren Haut setzt sich die 1—2 mm. dicke Auskleidung des knorpligen Gehörganges noch mittelst eines dreieckigen, mehrere mm. breiten Fortsatzes auf die hintere Wand des knöchernen Gehörganges fort. Im übrigen Theil des knöchernen Ganges ist die Auskleidung dünn, seidenartig glänzend und enthält keine Haarbälge und Drüsen. Die periostale Schicht desselben ist mit den Cutiselementen so innig verwachsen, dass es nur möglich ist, beide vereint von der Knochenwand abzustreifen.

3. Die Grenze zwischen dem äusseren Gehörgange und der Paukenhöhle wird durch das Trommelfell, *Membrana tympani*, ge-

bildet, welches zu dem Gehörgange derartig gestellt ist, dass es mit der oberen Wand desselben einen stumpfen, mit der unteren dagegen einen spitzen Winkel bildet. Da die untere Wand des Gehörganges zugleich in diesem spitzen Winkel ausgehöhlt ist, so entsteht hier eine Art von enger Bucht, in welche sich sehr leicht kleinere, in das Ohr hineingerathene Fremdkörper einkeilen können. Die beiden Trommelfelle convergiren aber auch ein wenig nach vorne. Im Uebrigen sind sie an ihrem freien Rande mittelst eines sehnigen Ringes in eine nur am Os tympanicum vorhandene ringförmige Furche, den *Sulcus tympanicus*, eingefalzt. Am Rivini'schen Ausschnitt geht dieser Sehnenring unter allmählicher Auflockerung in das Periost des Schuppen- und Warzentheils über.

Bei der Betrachtung von aussen her sieht man etwa in der Mitte des Trommelfells eine trichterförmige Einziehung, den Nabel, *Umbo*, welche dadurch bedingt ist, dass hier das Trommelfell durch die Spitze des Hammergriffs einwärts gezogen wird. Im Gegensatz dazu wird das Trommelfell höher oben (nahe dem oberen Rande) durch einen konischen Vorsprung, den kurzen Fortsatz des Hammers, nach aussen gedrängt. In der verticalen Verbindungslinie zwischen dem Umbo und dem kurzen Hammerfortsatz ist alsdann der Hammergriff gelegen, welcher völlig in die Tunica propria des Trommelfells eingebettet ist. Das Vorspringen des kurzen Hammerfortsatzes bedingt zugleich das Auftreten zweier ziemlich in sagittaler Richtung verlaufender Falten oder Leisten, der vorderen und hinteren Trommelfellfalte, von denen die erstere von der vorderen Ecke des Rivini'schen Ausschnitts zum kurzen Hammerfortsatz, die zweite in continuirlicher Fortsetzung von dem kurzen Hammerfortsatz zur hinteren Ecke der Inc. Rivini hinzieht. Der oberhalb des eben genannten Fortsatzes und der beiden Trommelfellfalten gelegene Theil des Trommelfells ist schlaffer und dünner: er wird deswegen als *Membrana flaccida* (Shrapnell'sche Membran) bezeichnet. Der unterhalb der Trommelfellfalten gelegene grössere Rest des Trommelfells kann im Gegensatz dazu *Membrana tensa* benannt werden. In der Membrana flaccida findet sich mitunter eine Oeffnung, *Foramen Rivini*, welche die Thatsache erklären soll, dass gewisse Personen mit normalem Gehörorgan durch das Ohr Tabaksrauch blasen können.

Das Trommelfell setzt sich zusammen aus einem äusseren Blatte, welches von der äusseren Haut, und einem inneren Blatte, welches von der Schleimhaut der Paukenhöhle geliefert wird. Zwischen beiden Blättern befindet sich in der Membrana tensa ausserdem noch eine starre, wenig elastische fibröse Zwischenschicht, die sogen. *Substantia* s. *Tunica propria* des Trommelfells, welche wiederum aus äusseren ra-

diären und inneren circulären Fasern besteht, von denen die letzteren in der Peripherie des Trommelfells einen mit dem Sehnenringe concentrischen Ring bilden. Dieser Ring ist schon mit blossem Auge wahrnehmbar. Die radiären speichenförmigen Fasern gehen von der Spitze des Hammergriffs bis zum Sehnenring. Die circulären Fasern sollen gleichfalls am Hammergriff Ursprung und Ende finden.

II. Das Mittelohr.

Das Mittelohr oder die Paukenhöhle, *Cavum tympani* s. *Tympanum*, ist eine ziemlich unregelmässig gestaltete, in der Richtung von innen nach aussen comprimirte Höhle, welche die Kette der Gehörknöchelchen einschliesst und vorn durch die Eustachische Röhre mit dem Schlunde in offener Verbindung steht. Man kann an derselben sechs Wände unterscheiden, von denen die obere und die vordere Wand mitunter sehr dünn sind, so dass sie an einzelnen Stellen ganz durchsichtig erscheinen.

Die laterale Wand wird oben von der Pars squamosa, unten vom Trommelfell gebildet, zwischen dessen beiden Blättern in verticaler Stellung der Hammergriff gelegen ist. Zwischen dem Hammergriff und dem Ambos zieht nahe dem oberen Rande des Trommelfells unter aufwärts convexem Bogen die Chorda tympani vorüber, welche den N. facialis mit dem Ramus lingualis vom dritten Ast des Trigeminus verbindet.

Die obere Wand der Paukenhöhle ist zum Theil durch ein kleines Stück der Schuppe, zum Theil durch einen mitunter sehr dünnen, platten Fortsatz der Pars petrosa, das *Tegmen tympani*, gebildet. Bricht man diese Platte von oben her auf, so wird zuerst der Kopf des Hammers sichtbar.

Die vordere Wand der Paukenhöhle setzt sich in den Canalis musculo-tubarius fort, welcher durch ein knöchernes Septum in ein oberes Fach für den M. tensor tympani und in ein unteres für die Tuba Eustachii geschieden ist Das Septum bildet beim Eintritt in die Paukenhöhle einen aufwärts concaven Vorsprung, den *Processus cochlearis* s. *cochleariformis*, über welchen der M. tensor tympani unter einer fast rechtwinkligen Umbiegung zum Hammergriff hinzieht.

Die hintere Wand besitzt einen kurzen pyramidenförmigen Knochenfortsatz, die *Eminentia pyramidalis* s. *stapedia*, welche den M. stapedius allseitig umschliesst und meistens durch eine Knochenbrücke mit dem Promontorium (s. S. 588) verbunden ist. Oberhalb der Eminentia ist der Eingang zu den Cellulae mastoideae, das sogen. *Antrum mastoideum*, in Gestalt eines röhrenförmigen Hohlraums gelegen. Die *Cellulae mastoideae* sind wie die Paukenhöhle lufthaltige, mit Schleimhaut aus-

gekleidete Räume, welche sich, durch mannigfache Balken unterbrochen, nicht allein weit in den Proc. mastoideus, sondern auch in die Schuppe und selbst in die Pyramide hinein erstrecken können. Für die künstliche Eröffnung des Warzenfortsatzes ist zu merken, dass das Antrum mastoideum getroffen wird, wenn man unter dem hinteren Ende der Linea temporalis (der sogen. Crista supramastoidea) knapp hinter der äusseren Gehörgangsöffnung die Wand des Proc. mastoideus anbohrt.

Die mediale Wand ist zunächst durch einen rundlichen Vorsprung, *Promontorium* s. *Eminentia cochlearis*, ausgezeichnet, welcher dem blinden Ende der Scala tympani (s. S. 598) entspricht. An dem vorderen Theil des Promontorium verläuft der N. tympanicus s Jacobsonii mit seinen Verzweigungen nach aufwärts. Hinter dem Promontorium (besser gesagt an der hinteren steilen Fläche desselben) befindet sich eine rundliche Oeffnung, die *Fenestra rotunda* (*Fen. cochleae*), in welcher eine dünne bindegewebige Haut, die *Membrana tympani secundaria*, ausgespannt ist. Nach oben und etwas nach hinten von dem Promontorium liegt eine ovale Oeffnung, die *Fenestra ovalis* (*Fen. vestibuli*), welche durch die darin gelegene Basis des Steigbügels ausgefüllt wird. Dicht über der Fenestra ovalis an der Grenze zwischen der oberen und medialen Wand der Paukenhöhle ist mitunter der Verlauf des Fallopischen Canals durch einen etwas schräg von vorn nach hinten und abwärts ziehenden Wulst markirt.

Die untere Wand ist concav und mit einer Anzahl von blinden Buchten (*Cellulae tympanicae*) versehen, welche sich übrigens von hier aus auch auf die vordere und hintere Wand hinüber erstrecken können.

Die Aushöhlung der unteren Wand mit ihren Buchten hat man auch als unteren Trommelhöhlenraum bezeichnet. Als oberen Trommelhöhlenraum (*Recessus epitympanicus*) bezeichnet man die weite, oberhalb des Trommelfells gelegene Nische, welche sich von unten her in die Substanz der Pars squamosa hineinschiebt und in welche der Hammerkopf und der grösste Theil des Ambos hineinragen. Ausser verschiedenen kleinen Nischen ist dann noch die am hinteren Theil der medialen Wand gelegene Bucht besonders hervorzuheben, welche sich zwischen das Promontorium und die Eminentia stapedia einschiebt und in welche die Fenestra rotunda hineinsieht. Die engste Stelle der Paukenhöhle ist zwischen dem Umbo und dem Promontorium gelegen, welche nur 1,5—2 mm. von einander entfernt sind. Es wäre noch zu erwähnen, dass das Bindegewebe der Paukenhöhlenschleimhaut: a) durch die am lateralen Theil der oberen Wand gelegene, beim Erwachsenen meist verknöcherte *Fiss. petro-squamosa* mit der Dura mater, b) durch die am vorderen Theil

der lateralen Wand gelegene *Fiss. Glaseri* (*petrotympanica*) mit dem periarticulären Bindegewebe des Kiefergelenks zusammenhängt. Durch die Fiss. Glaseri treten die Chorda tympani, die A. und V. tympanica und das Lig. mallei ant. (s. weiter unten) hindurch.

Von praktischer Wichtigkeit ist es, genau darüber orientirt zu sein, wie sich verschiedene Theile der Paukenhöhle in Bezug auf ihre Lage verhalten, wenn man sich dieselben auf das Trommelfell projicirt denkt. In dieser Beziehung ist Folgendes zu merken. Nach Tröltsch soll die Fenestra ovalis entweder in Höhe des oberen hinteren Trommelfellabschnittes oder sogar noch etwas oberhalb desselben gelegen sein. Die Fenestra rotunda würde dem unteren hinteren Quadranten des Trommelfells gegenüberliegen. Das Promontorium würde der Mitte, dem vorderen und unteren Theile des Trommelfells entsprechen. Die Eminentia stapedia mit der Stapediussehne würde ungefähr an der Grenze zwischen den beiden hinteren Quadranten verlaufen. Hinter dem vordersten Theil des Trommelfelles würde man ferner bereits das Ostium tympanicum der Tuba Eustachii zu suchen haben. Endlich ist dicht hinter der Membrana flaccida der Hammerhals und der weiter unten zu erwähnende Prussak'sche Raum gelegen.

Die drei Gehörknöchelchen, *Ossicula auditus*, bilden ein im Ganzen transversal gestelltes, gegliedertes Knochenstäbchen, eine Art von knöcherner, durch winzige Gelenke unterbrochener Kette, welche die Fortleitung der Schallwellen vom Trommelfell zum Labyrinth vermittelt. Diese Knöchelchen sind, in der Richtung von lateralwärts nach medianwärts gerechnet: 1) der Hammer, *Malleus*; 2) der Ambos, *Incus*; 3) der Steigbügel, *Stapes*.

Am keulenförmigen Hammer hat man ein oberes, kugliges Ende, den Kopf, *Caput mallei*, einen darunter gelegenen eingeschnürten Theil, den Hals, *Collum mallei*, und den sich weit abwärts erstreckenden schlanken Griff, *Manubrium mallei*, zu unterscheiden. An der Grenze zwischen Hals und Griff ist der Hammer stumpfwinklig geknickt; das Knie des Hammerwinkels ist dem Trommelfell zugekehrt und springt als ein knötchenähnlicher kurzer Fortsatz, *Processus brevis*, nach aussen vor. Vom Hals des Hammers springt ausserdem dicht oberhalb des vorigen fast rechtwinklig der lange Fortsatz, *Processus longus* s. *Folianus*, nach vorn vor. Der Hammerkopf ragt oberhalb des Trommelfells bis gegen die Decke der Paukenhöhle in den oberen Trommelhöhlenraum hinein, der Hals liegt neben der Membrana flaccida, der kurze Fortsatz und der Griff zwischen beiden Blättern des Trommelfells in der Substantia propria desselben. Der Processus longus erstreckt sich vorn und abwärts in die Fissura Glaseri hinein. Beim

Erwachsenen wird derselbe jedoch grösstentheils durch einen bindegewebigen Strang, das *Lig. mallei anterius*, ersetzt, welches sich zum Theil am vorderen Ende des Os tympanicum, zum Theil an der Spina angularis des Keilbeins befestigt. Die älteren Anatomen hielten dieses Band für einen Muskel, welchen sie als *M. laxator tympani* bezeichneten. Wenn der Hammerkopf die Decke der Paukenhöhle nicht direct berührt, ist er mit derselben durch ein kurzes kleines Band, das *Lig. mallei superius* verbunden. Ein anderes Band, das *Lig. mallei externum*, verbindet ferner constant den Hammerhals mit der knöchernen Umrandung des Trommelfells, insoweit dieselbe dem hinteren Theil des Rivini'schen Ausschnittes entspricht[1]). Am hinteren Theile des Hammerkopfes ist eine convexe Gelenkfacette für den Körper des Ambos gelegen. Beide Knöchelchen sind durch ein mit schlaffer Kapsel versehenes Gelenk, das Hammer-Ambosgelenk, derartig verbunden, dass der Hammer den Ambos mit nach einwärts nimmt, wenn der Hammergriff einwärts gedrängt wird. Wird aber umgekehrt der Hammergriff nach auswärts gezogen, so folgt der Ambos nicht mit, sondern beide Knöchelchen entfernen sich von einander. Helmholtz hat diese Einrichtung sehr richtig mit einem Sperrzahn verglichen.

Der nach hinten vom Hammer gelegene Ambos kann mit einem zweiwurzeligen Molarzahn verglichen werden: sein Körper würde der Zahnkrone, sein kurzer und langer Fortsatz den beiden Wurzeln entsprechen. Der Körper, *Corpus incudis*, ist vorn durch eine concave Gelenkfacette mit dem Hammer verbunden: seine laterale Fläche liegt an der lateralen Wand des oberen Trommelhöhlenraums. Wenn der Körper des Ambos nicht direct an das Tegmen tympani anstösst, ist er ähnlich wie der Hammerkopf mit dem letzteren durch ein kurzes Band, *Lig. incudis superius*, verbunden. Der kurze Fortsatz des Ambos, *Processus brevis*, ragt horizontal nach hinten: seine Fortsetzung wird durch das *Lig. incudis posterius* gebildet, welches sich medianwärts vom Antrum mastoideum an die hintere Wand des Rec. epitympanicus befestigt. Der Körper und der kurze Fortsatz sind gänzlich oberhalb des Trommelfells im oberen Trommelhöhlenraum gelegen. Der lange Fortsatz, *Processus longus*, dagegen zieht dem Hammergriff parallel (aber etwas weiter nach hinten und medianwärts gelegen) unter einer leichten, lateralwärts convexen Biegung nach

[1]) Henle zieht den vom Os tympanicum entspringenden Theil des *Lig. mallei anterius* und das *Lig. mallei externum* unter der Bezeichnung Axenband des Hammers, *Lig. mallei radiatum*, zusammen, weil das letztere die Axe darstellt, um welche sich der Hammer bewegt. Doch ist zwischen dem Lig. mallei anterius und externum eine deutliche Lücke vorhanden.

abwärts und geht mit dem medianwärts umgebogenen Ende in eine knopfförmige Anschwellung, den *Proc. lenticularis*, über. Da der letztere leicht abbricht, hielt man ihn früher für ein besonderes Knochenstückchen, welches man als *Ossiculum Sylvii* bezeichnete. Der Proc. lenticularis steht mit dem Steigbügel durch ein kleines Kugelgelenk, das sogen. Ambos-Steigbügelgelenk in Verbindung.

An dem Steigbügel unterscheidet man wiederum das Köpfchen, *Capitulum stapedis*, die von demselben ausgehenden beiden Schenkel, *Crura stapedis*, welche an der einander zugekehrten Fläche rinnenförmig ausgehöhlt und nicht selten durch ein dünnes, zwischen ihnen gelegenes Häutchen, das *Lig. obturatorium* s. *Membrana obturatoria stapedis* verbunden sind, und endlich den Fuss oder die Fussplatte, *Basis stapedis*, welche in die Fenestra ovalis eingefügt und in derselben durch das ringförmige *Lig. annulare baseos* befestigt ist. Der Steigbügel ist horizontal gelegen, so dass man an demselben einen vorderen und einen hinteren Schenkel unterscheiden kann. Der vordere Schenkel (*Crus rectilineum*) ist dünner, kürzer und fast gerade. Der hintere Schenkel (*Crus curvilineum*) ist breiter, länger und stärker gekrümmt. An der Basis ist der untere Rand annähernd gerade oder ein wenig concav, der obere Rand dagegen deutlich convex.

Im Cavum tympani sind ausser den Gehörknöchelchen noch zwei Muskeln, der *M. tensor tympani* und der *M. stapedius*, gelegen. Der *M. tensor tympani* entspringt von der Spina angularis des Keilbeins, dem Dach des Tubenknorpels und der Wand des Can. musculo-tubarius: nachdem er den letzteren durchzogen hat, biegt er sich bei seinem Eintritt in die Paukenhöhle rechtwinklig um den Proc. cochlearis nach lateralwärts, um sich schliesslich gegenüber dem kurzen Fortsatz am oberen Ende des Hammergriffs festzusetzen. Durch seine Contraction muss er den Hammergriff nach einwärts ziehen und das Trommelfell spannen, wobei zugleich der Steigbügel in die Fen. ovalis hineingedrückt und somit der Druck im Labyrinth gesteigert wird. Wie es scheint, wird hierdurch ein deutliches Hören begünstigt. Seinen Nerven erhält der M. tensor tympani vom Ganglion oticum des III. Trigeminusastes. Der zweite Muskel, *M. stapedius*, ist ganz umschlossen von der Eminentia pyramidalis der Paukenhöhle und tritt von hintenher rechtwinklig zum Köpfchen des Steigbügels, an welchem er sich festsetzt. Seine Function ist zweifelhaft. Durch seine Contraction müsste er das hintere Ende der Steigbügelbasis an die Fenestra ovalis herandrücken und das vordere aus derselben herausheben, wodurch nach Politzer auf indirectem Wege zugleich das Trommelfell entspannt und der Druck im Labyrinth vermindert werden würde. Nach dem letzteren Autor soll eine Hauptfunction beider Muskeln

darin bestehen, dass sie die durch Luftdruckschwankungen bedingten Variationen in der Stellung und Spannung der Gehörknöchelchen reguliren, wodurch zugleich der Druck im Labyrinthinhalt Aenderungen erfahren müsste. Jedenfalls kann man sich gut vorstellen, dass bei gleichzeitiger Contraction beider Muskeln die Gehörknöchelchen in ihren Gelenken fester gegen einander gepresst werden, was die Fortleitung der Schallwellen natürlich sehr begünstigen würde.

Die Schleimhaut der Paukenhöhle ist eine zarte durchscheinende Membran, an welcher sich ein bindegewebiges Substrat und ein dem letzteren aufsitzendes Epithel unterscheiden lassen. Das bindegewebige Substrat vertritt fast in der ganzen Paukenhöhle zugleich die Stelle des Periostes: nur am Trommelfellrande und an der Oberfläche der Gehörknöchelchen ist ein besonderes Periost vorhanden. Im Uebrigen zeigt das Substrat, hauptsächlich in der dicht unter dem Epithel gelegenen Schicht, an vielen Stellen einen deutlich lymphatischen Charakter (zahlreiche Leukocyten). Das Epithel ist nach der Entdeckung von Kölliker ein flimmerndes Cylinderepithel: nur auf dem Trommelfell und den Gehörknöchelchen soll sich einfaches Pflasterepithel vorfinden. Ob das Promontorium ebenfalls mit Flimmerzellen besetzt sei, darüber wird noch gestritten. Jedenfalls ist der Uebergang zwischen beiden Epithelarten nicht durch feste Grenzlinien bezeichnet. Auch das Antrum mastoideum ist mit Pflasterepitel ausgekleidet. Das Vorkommen von vereinzelten Drüsen wird von einigen Autoren behauptet.

Die Schleimhaut der Paukenhöhle überzieht nicht allein die Wandungen mit allen ihren Vorsprüngen und Nischen, sondern auch die Gehörknöchelchen, ihre Bänder und Muskeln, sowie die verschiedenen Knochenbälkchen, welche das Lumen der Paukenhöhle mitunter durchsetzen können. Ausserdem spannt sie sich mittelst einer Anzahl von Falten oder Brücken von den Wänden der Paukenhöhle zu den früher beschriebenen Organen hinüber. Eine derartige an der lateralen Wand in horizontaler Richtung gelegene Schleimhautfalte (horizontale Hammerfalte, hüllt z. B. zugleich das Lig. mallei ant. und ext. ein. Von dieser Falte aus zieht eine andere, die verticale Hammerfalte, zwischen dem Hammerkopf und der lateralen Wand des oberen Trommelhöhlenraums senkrecht nach aufwärts. In gleicher Weise sind der kurze Fortsatz und der Körper des Ambos durch die sogen. laterale Ambosfalte (Schwalbe) mit der lateralen Wand des Rec. epitympanicus verbunden. Nach vorn fliesst sie mit der vorigen Falte zusammen. Durch die beiden letztgenannten Falten werden drei Buchten von einander getrennt, von denen Schwalbe die vor dem Hammerkopf (zwischen der horizontalen und verticalen Hammerfalte) gelegene als vordere Hammerbucht, die hinter dem Hammerkopf und oberhalb des Am-

bos (zwischen der verticalen Hammerfalte und der lateralen Ambosfalte) befindliche als obere Ambosbucht, die unterhalb des Ambos (zwischen der lateralen Ambosfalte und der gleich zu erwähnenden hinteren Taschenfalte gelegene) als untere Ambosbucht bezeichnet. Als hintere Taschenfalte bezeichnet man nämlich eine Schleimhautfalte, welche am Hammergriff beginnend nach hinten zieht, indem sie das Lig. mallei ext. und den hinteren Theil der Chorda tympani einhüllt. Die zwischen der hinteren Taschenfalte und dem Trommelfell gelegene, nach unten offene Bucht bildet die sogen. hintere Trommelfelltasche. Als vordere Taschenfalte bezeichnet man eine Schleimhautfalte, welche vom Hammergriff nach vorn zieht, indem sie den vorderen Theil der Chorda nebst dem Lig. mallei ant. einhüllt und sich häufig auch noch auf die Sehne des M. tensor tympani erstreckt. Die zwischen ihr und dem Trommelfell gelegene, nach unten offene Bucht stellt die sogen. vordere Trommelfelltasche dar. Wie man sieht, müssen die vordere und hintere Taschenfalte lateralwärts continuirlich mit der vorhin erwähnten horizontalen Hammerfalte zusammenhängen, ja man kann sagen, dass die beiden Taschenfalten eigentlich nur die freien, nach abwärts hängenden Ränder der horizontalen Hammerfalte darstellen. Von erheblich grösserer praktischer Wichtigkeit als die eben genannten Taschen ist eine dritte, der sogen. Prussak'sche Raum (die obere Trommelfelltasche Prussak). Dieser Raum ist zwischen dem Hammerhals und der Shrapnell'schen Membrana flaccida gelegen. Nach oben wird er vom Lig. mallei ext., nach unten vom kurzen Fortsatz des Hammers begrenzt. Vorn endigt er blind, hinten communicirt er mit der hinteren Trommelfelltasche. Die Communicationsöffnung ist mitunter so gross, dass dieser Raum von Helmholtz, Schwalbe u. a. überhaupt zur hinteren Trommelfelltasche gerechnet wird. Die praktische Wichtigkeit des Prussak'schen Raumes liegt darin, dass sich in demselben bei Entzündungen des Mittelohrs sehr leicht isolirte Ansammlungen von Secret oder Eiter bilden, welche durch die Membrana flaccida nach aussen durchbrechen können. Derartige Ansammlungen werden noch dadurch besonders begünstigt, dass die an der hinteren Wand dieser Tasche befindliche Communicationsöffnung meistens höher als das vordere blinde Ende derselben gelegen ist. In der vorderen und hinteren Trommelfelltasche kann sich dagegen kein Secret verhalten, weil dieselben nach unten offen sind und dem letzteren somit freien Abfluss gestatten.

Die Tuba Eustachii.

Die Ohrtrompete, *Tuba Eustachii*, ist ein röhriger Gang, welcher das Mittelohr mit dem Pharynx verbindet. Man kann an der Tuba einen oberen knöchernen und einen unteren knorpligen Abschnitt

unterscheiden. Ihre engste Stelle, der *Isthmus*, ist (wie beim äusseren Gehörgang) an der Grenze zwischen beiden Abschnitten gelegen — von hier an nimmt sowohl der knorplige wie der knöcherne Theil allmählich an Weite zu. Die Einmündungstelle der Tuba in die Paukenhöhle wird als *Ostium tympanicum tubae*, die Einmündungstelle in den Schlund als *Ostium pharyngeum tubae* bezeichnet: die erstere ist an der vorderen Wand der Paukenhöhle, knapp unter dem Tegmen tympani und neben dem vorderen Rande des Trommelfells, die letztere im Pharynx dicht hinter dem hinteren Ende der unteren Muschel gelegen. Der hintere Theil der Pharynxöffnung springt in Gestalt des Tubenwulstes stets beträchtlich hervor (Näheres hierüber s. S. 472); auch oben und vorn ist der gebogene Rand derselben deutlich ausgeprägt, während unten die Tubenwand ohne jede scharfe Grenze in die Pharynxwand überzugehen pflegt. Die durch den vorderen Rand emporgehobene Schleimhautfalte hat Zaufal als Hakenfalte bezeichnet. Der Tubenwulst bildet dem entsprechend die sog. Wulstfalte. Die Tuba im Ganzen betrachtet zieht von hinten, oben und lateralwärts nach vorn, unten und medianwärts, so dass also das Ostium tympanicum höher als das Ostium pharyngeum gelegen ist. Die Länge der Tube beträgt 35 mm: hiervon kommen etwa ein Drittel auf den knöchernen, zwei Drittel auf den knorpligen Theil des Organs. Die knöcherne Abtheilung hat einen Durchmesser von etwa 2 mm., die knorplige bildet (wenigstens in dem mittleren Theil der Tube) für gewöhnlich einen Spalt, dessen Wände dicht an einander liegen, so dass für die Ventilation der Paukenhöhle Muskeln in Action treten müssen, welche die Tubenwände von einander entfernen.

Uebrigens besteht der knorplige Abschnitt der Tube ähnlich wie derjenige des äusseren Gehörganges aus einem häutigen Theil, der *Pars membranacea*, und dem eigentlichen Tubenknorpel, *Cartilago tubae*, welche sich zu einem Rohre ergänzen. Der Tubenknorpel bildet im unteren Abschnitt der medialen Tubenwand eine annähernd dreiseitige, mit der Basis nach unten gelegene Platte, die Knorpel- oder Tubenplatte, deren vordere Seite sich hakenförmig in die laterale Tubenwand umbiegt, so dass der ganze Tubenknorpel auf dem Horizontalschnitt ein hirtenstabförmiges Aussehen zeigt. Das hakenförmig eingerollte Stück heisst Knorpelhaken oder Tubenhaken. Während nun die Tubenplatte unten breit ist und sich nach oben allmählich bis auf ein Minimum verschmälert, behält der Tubenhaken überall nahezu die gleiche Grösse. Man kann somit sagen, dass sich von dem ganzen Tubenknorpel beim Uebergang in den knöchernen Abschnitt der Tube nur noch der Knorpelhaken vorfindet, welcher sich an die fibröse Substanz der äusseren Schädelbasis befestigt.

In Bezug auf die histologische Structur wird der Knorpel von einigen Autoren als elastischer, von anderen als Faserknorpel bezeichnet. Unter dem Ausdruck Tubendach versteht man den über dem Tubenlumen befindlichen (medialen) Antheil der knorpligen Tube. Ihm gegenüber, d. h. unten und lateral, würde dann der Tubenboden gelegen sein, welcher grösstentheils häutig ist. An dem Ostium pharyngeum wird der Tubenboden durch den M. levator veli palatini wulstförmig vorgedrängt.

Die Schleimhaut der Tube ist mit Flimmerepithel ausgekleidet, dessen Haare nach dem Pharynx flimmern. Ihr Substrat ist im knöchernen Theil mit der periostalen Bindegewebslage fest verbunden und im Uebrigen fast in der ganzen Tube adenoid oder mit Lymphfollikeln durchsetzt. Kleine acinöse Schleimdrüsen finden sich überall, besonders reichlich jedoch im unteren Tubenabschnitt vor. Nur am Tubendach sind keine Drüsen vorhanden. Die Schleimhaut ist besonders im knorpligen Theil in deutliche Längsfalten gelegt.

Wie bereits erwähnt wurde, sollen die Tubenwände im mittleren Theil des Organs für gewöhnlich dicht auf einander liegen. Während der Phonation und des Schlingactes werden sie jedoch durch die Contraction der *Mm. tensor* und *levator veli palatini* auseinandergezogen. Der M. tensor veli, welcher vom Knorpelhaken und der Pars membranacea entspringt und somit lateral von der Tube gelegen ist, muss die laterale Wand der letzteren nach aussen ziehen. Betreffs der erweiternden Wirkung des Levator veli sind die Meinungen der Autoren noch getheilt. Der Muskel wirkt auf den grösseren Theil des knorpligen Abschnittes wahrscheinlich nur in der Weise, dass er die mediale und laterale Tubenwand von hinterher auseinanderdrängt und auf diese Weise den Querdurchmesser der Tube vergrössert. Das Ostium pharyngeum soll er nach Lucae, Zaufal u. a. eher verengern, indem er den Tubenboden wulstförmig nach vorn und einwärts hebt.

3. Das innere Ohr oder Labyrinth.

An dem inneren Ohr oder Labyrinth hat man das knöcherne und das häutige Labyrinth zu unterscheiden. Das knöcherne Labyrinth ist kein besonderer Körper, sondern stellt nur eine kapselartig verdichtete Schicht des Felsenbeins vor, welche sich bei Kinderschädeln gut aus der übrigen spongiösen Knochensubstanz herausschneiden oder herausmeisseln lässt. Beim Erwachsenen geht dagegen die knöcherne Kapsel des Labyrinths continuirlich in die compacte Knochensubstanz des übrigen Felsenbeins über, von welcher sie nur

durch die Farbe ein wenig unterschieden ist. Das häutige Labyrinth stellt einen Complex von zartwandigen Bläschen und Röhren dar, deren Gesammtheit ziemlich genau die Form des knöchernen Labyrinths wiedergiebt, von dessen Wänden es allseitig umschlossen ist. Die Wände des häutigen Labyrinths tragen an ihrer Innenfläche die Endausbreitungen des N. acusticus, welche durch die in das Labyrinthwasser eintretenden Schallwellen zur Gehörsempfindung angeregt werden. Zwischen dem knöchernen und dem häutigen Labyrinthe befindet sich nämlich eine seröse Flüssigkeit, die sogen. Perilymphe, innerhalb des häutigen die Endolymphe, welche beide durch die dünne Wand des häutigen Labyrinthes ohne Schwierigkeit communiciren können.

a) Das knöcherne Labyrinth.

Das knöcherne Labyrinth besteht aus drei Theilen, nämlich dem in der Mitte gelegenen Vorhof, *Vestibulum*, an den sich nach vorn die Schnecke, *Cochlea* s. *Helix*, und nach hinten die drei halbcirkelförmigen Bogengänge, *Canaliculi semicirculares*, anschliessen. Da die Lage des ganzen Labyrinths der Axe der Pyramide entspricht, so ist zugleich der vorderste Theil, die Schnecke, am meisten medianwärts gelegen, während die den hintersten Theil des Labyrinthes bildenden Bogengänge sich zugleich am meisten lateralwärts befinden.

1. Das Vestibulum ist der weiteste Theil des knöchernen Labyrinths und schliesst sich medianwärts an die Basis des Steigbügels an, welche, wie bereits oben erwähnt wurde, in der Fenestra ovalis steckt. Die laterale Wand des Vestibulum ist somit mit demjenigen Theil der medialen Paukenhöhlenwand identisch, welcher von der Fenestra ovalis durchbrochen ist. Die mediale (der Fenestra ovalis gegenüber liegende) Wand des Vestibulum zeigt eine verticale Leiste, *Crista vestibuli*, welche sich auch auf die obere Wand fortsetzt und daselbst in eine scharfe Spitze, *Pyramis vestibuli*, ausläuft. Nach unten spaltet sich die Crista vestibuli in zwei Schenkel, welche eine kleine Bucht, den *Recessus cochlearis*, zwischen sich fassen. Durch die Crista vestibuli werden nun zwei Nischen von einander geschieden, eine vordere, *Recessus hemisphaericus* (*sphaericus*) und eine hintere, *Recessus hemiellipticus* (*ellipticus*) von denen die erstere für den Sacculus sphaericus, die zweite für den Sacculus ellipticus des häutigen Labyrinths bestimmt ist. An dem unteren Ende des Recessus hemiellipticus ist die Einmündungstelle des Aquaeductus vestibuli gelegen, welche nach vorn in eine kleine Grube (*Fossula sulciformis*) ausläuft. An der Innenfläche des Vestibulum sind ferner eine Reihe von feinen, siebförmigen Oeffnungen, *Maculae cribrosae*, sichtbar, durch welche

die Zweige des N. vestibularis in den Vorhof eintreten. Eine *Macula cribr. sup.* liegt in der Spitze der Crista vestibuli und ist von den Nerven für den Sacculus ellipticus und die benachbarten Bogengänge durchbohrt. Eine *Macula cribr. media* befindet sich in der Mitte des Rec. sphaericus und führt die Nerven für den Sacculus sphaericus. Endlich besteht eine *Macula cribr. inf.* in der Ampulle des unteren verticalen Bogenganges für die zu dem letzteren hindurchtretenden Acusticuszweige.

2. Die drei Bogengänge entspringen sämmtlich aus der hinteren Wand des Vestibulum und kehren nach einer nicht ganz vollständigen Kreistour wieder zu dem letzteren zurück. Ihre Lage entspricht den drei zu einander senkrecht stehenden Normalebenen, welche man sich durch die Schläfenbeinpyramide gelegt denken kann. Man kann nämlich einen oberen verticalen, einen unteren verticalen und einen horizontalen Bogengang unterscheiden. Der obere verticale Bogengang ist zugleich der vordere: er steht senkrecht zur oberen Kante der Pyramide, indem er an der vorderen oberen Fläche der letzteren die Eminentia arcuata bildet. Der untere verticale Bogengang steht nach hinten und liegt tiefer als der vorige: seine Ebene ist in der Richtung der oberen Pyramidenkante gelegen. Der horizontale Bogengang ist in der Horizontalebene und zugleich am meisten lateral gelegen. Man hat in Folge dieser Lageverhältnisse den oberen verticalen Bogengang auch kurzweg als oberen, den unteren verticalen auch als hinteren (inneren) und den horizontalen auch als äusseren Bogengang bezeichnet. Der mediale Schenkel des oberen verticalen Bogenganges und der obere Schenkel des unteren verticalen Bogenganges sind an ihren Enden zu einem einfachen Canal verschmolzen, so dass die drei Bogengänge nicht mit sechs, sondern mit fünf Oeffnungen in das Vestibulum einmünden. Jeder Bogengang ist an dem einen Ende mit einer geringfügigen Erweiterung, *Ampulla*, versehen (s. Fig. 34). Von den beiden verticalen Bogengängen zeigt sie der obere am lateralen, der untere am untern Ende. Beim horizontalen Bogengang ist die Ampulle am vorderen (lateralen) Ende gelegen. Man glaubte früher, dass an die Bogengänge das Gefühl für die Erhaltung des Gleichgewichts im menschlichen Körper geknüpft sei. Indessen ist diese Theorie durch neuere Untersuchungen von B. Baginsky zweifelhaft geworden.

3. Die Schnecke, *Cochlea,* besteht ebenso wie das Gehäuse des gleichnamigen Thieres aus zwei und einer halben Windung, von denen die letztere kuppelförmig mittelst der sogen. Schneckenkuppel, *Cupula*, endigt. Das Knochenstück, um welches die Windungen herumlaufen, wird als Spindel, *Modiolus*, bezeichnet. Der Theil, um

welchen die erste Windung herumläuft, heisst *Basis modioli*, derjenige der zweiten Windung das Säulchen, *Columella*, derjenige Theil des Modiolus endlich, welcher der halben dritten Schneckenwindung entspricht, die Spitze, *Apex* s. *Lamina modioli*. Da die Lamina modioli in ihrem obersten Abschnitt nur ein dünnes Knochenplättchen bildet, welches nach Art eines halbirten Trichters gebogen ist, hat man das letztere auch als *Infundibulum* s. *Scyphus Vieussenii* bezeichnet. Die Schnecke ist nun in ihrer natürlichen Lage derart auf die Kante gestellt, dass der Modiolus in der Flucht des inneren Gehörganges gelegen ist. Ihre Kuppel grenzt an den oberen Theil der knöchernen Tuba Eustachii. Ihre Basis ist dagegen derart dem inneren Gehörgang zugekehrt, dass die Basis modioli direct den Grund des letzteren bildet. Da in den Grund des Gehörgangs die Zweige des N. acusticus eintreten, so muss die Basis modioli (vom Gehörgang aus gesehen) am macerirten Schädel von einer Anzahl von feinen Oeffnungen durchlöchert erscheinen. Der vordere untere Abschnitt des Grundes ist ein kreisförmiges Feld von feinen Löchern, die *Fossa cribrosa cochleae*, in deren Mitte eine grössere centrale Oeffnung, *Foramen centrale cochleae*, gelegen ist. Der Rand der Fossa cribrosa cochleae geht entsprechend den Windungen der Schnecke in einen weiteren, spiraligen Längszug von feinen Oeffnungen über, den man als *Tractus spiralis foraminulentus* bezeichnet[1]). Der Binnenraum der Schnecke ist durch eine dem Lauf der Schneckenwindungen folgende, verticale Scheidewand in zwei Hälften geschieden, von denen man die eine als Vorhofstreppe, *Scala vestibuli*, die andere als Paukentreppe, *Scala tympani*, bezeichnet. Die Scala vestibuli ist so benannt, weil sie die unmittelbare Fortsetzung des Vestibulum bildet. Die Scala tympani ist mit ihrem untersten Abschnitt noch unter dem Boden des Vestibulum gelegen: ihre laterale Wand entspricht hier dem Promontorium, ihr hinteres blindes Ende der Fenestra rotunda, welche durch eine dünne, bindegewebige Haut, *Membrana tympani secundaria*, verschlossen ist. In der Nähe der Fenestra rotunda geht aus diesem Anfangstück der Scala tympani der *Aquaeductus cochleae* hervor, welcher alsdann in nahezu transversaler Richtung nach unten und medianwärts zieht. Aus dem Gesagten geht hervor, dass der (horizontal gelegene) Boden des Vestibulum ursprünglich die Scheidewand zwischen dem Vestibulum und dem Anfangstheil der Scala tympani bildet. Der Boden des Vestibulum setzt sich weiterhin continuirlich in die Scheidewand zwischen der Scala tympani und der Scala vestibuli fort: diese Scheidewand geht

[1]) Ausser den eben genannten Oeffnungen sind im Grunde des inneren Gehörganges noch: a) vorn oben die Eintrittsöffnung für den *N. facialis*, b) hinten mehrere Gruppen feiner Oeffnungen für Zweige des *N. vestibularis* vorhanden.

jedoch sehr bald aus der horizontalen in die verticale Stellung über, so dass weiterhin die Scala vestibuli lateralwärts, die Scala tympani medianwärts gelegen ist. Die Scheidewand wird zunächst in der ganzen Schnecke durch die *Lamina spiralis ossea* gebildet, ein Knochenplättchen, welches längs der dem Modiolus zugekehrten Seite der Schneckenwand, den Schneckenwindungen folgend, also spiralig bis zur Schneckenkuppel in die Höhe läuft und dort mittelst eines hakenförmigen Vor-

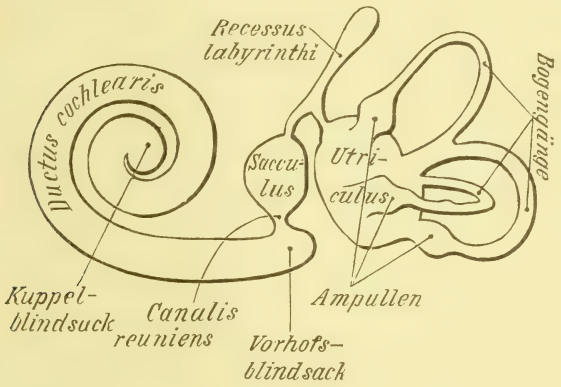

Fig. 34.
Das häutige Labyrinth (schematisch). Nach HENLE.

sprunges, des *Hamulus osseus cochleae*, endigt. Die vollständige Scheidung der Schnecke in die beiden Scalae wird jedoch erst durch eine Haut, die *Membrana basilaris* oder *Lamina spiralis membranacea*, bewirkt, welche von der Lamina spiralis ossea zur entgegengesetzten Wand zieht und sich daselbst an einem zweiten, kleineren, spiraligen Knochenplättchen, der *Lamina spiralis secundaria*, festsetzt. Nur an einer Stelle communiciren die Scala tympani und die Scala vestibuli durch eine Oeffnung mit einander, welche sich in der Schneckenkuppel befindet und als Schneckenloch, *Helicotrema*, bezeichnet wird. Das Schneckenloch ist zwischen dem Hamulus osseus cochleae und der dem Modiolus angrenzenden Seite der Schneckenwand gelegen.

b) Das häutige Labyrinth.

Das häutige Labyrinth besteht aus den beiden Vorhofsäckchen, aus den häutigen Bogengängen und aus dem Schneckenkanal, welche entsprechend den gleichnamigen Theilen des knöchernen Labyrinths gelegen sind. Die beiden Vorhofsäckchen werden von einander als der grössere *Sacculus ellipticus* s. *Utriculus* und der kleinere *Sacculus sphaericus* s. *Sacculus* unterschieden. In ihrer Lage entsprechen

sie den gleichnamigen Recessus des Vestibulum. Die beiden Vorhofsäckchen stehen unter einander nicht in directer Communication, wohl aber in indirecter, insofern aus jedem ein kurzer Schenkel hervorgeht, welche sich beide zu einem blind endigenden, in dem Aquaeductus vestibuli liegenden Kanälchen, dem *Recessus labyrinthi* s. *Ductus endolymphaticus*, vereinigen. Aus dem Utriculus gehen die drei häutigen Bogengänge hervor, welche ebenso wie die knöchernen an dem einen Ende eine weitere Anfangstelle, *Ampulla*, besitzen. Der Sacculus geht durch einen kurzen Verbindungskanal, den *Canalis reuniens*, in den Ductus cochlearis über. Der Schneckenkanal, *Canalis* s. *Ductus cochlearis*, hat auf dem Querschnitt eine dreiseitige Form und muss in der Scala vestibuli gelegen sein, da derselbe durch den Canalis reuniens mit dem Sacculus zusammenhängt, welcher ja im Vestibulum liegt. Die drei Wände des Ductus cochlearis werden gebildet: 1) von der Membrana basilaris, 2) von der Wand der Scala vestibuli, 3) von der sogenannten Reissner'schen Membran, *Membrana vestibularis*, welche von der Lamina spiralis ossea entspringt und schräg zur gegenüberliegenden Wand zieht, indem sie sozusagen ein Stück der Scala vestibuli zu Gunsten des Ductus cochlearis abschneidet.

Der N. acusticus tritt mit seinen Zweigen durch die oben erwähnten Maculae cribrosae in das Vestibulum und die Bogengänge, durch die Lamina spiralis ossea in die Schnecke hinein. Die zum Vestibulum ziehenden Zweige bilden noch innerhalb des inneren Gehörganges eine mit Ganglienzellen durchsetzte Anschwellung, die *Intumescentia ganglioformis Scarpae.* Auch in die für die Schnecke bestimmten Zweige sind kurz vor ihrem Eintritt in die Lamina spiralis ossea zahlreiche Ganglienzellen eingelagert, deren Gesammtheit man als *Ganglion spirale* bezeichnet. Im Uebrigen sind die Endorgane des N. acusticus in den verschiedenen Abschnitten des häutigen Labyrinthes von verschiedener Beschaffenheit.

In den beiden Vorhofsäckchen findet sich an der Eintrittsstelle der Acusticuszweige eine verdickte Parthie, die sogen. *Macula acustica*, vor. Diese Verdickung ist dadurch gebildet, dass die Epithelzellen, welche sonst an der Innenwand der beiden Säckchen platt und polygonal sind, an der Stelle der Macula acustica zu höheren Cylinderzellen werden. Zwischen diesen Cylinderepithelien finden sich dann an der Macula acustica aber auch noch andere, mehr stäbchenförmige Zellen, welche an der freien Oberfläche mit kurzen Härchen, den sogen. Hörhaaren, besetzt sind und daher als Hörzellen bezeichnet werden. Auf der Macula acustica liegt in den beiden Säckchen ein eigenthümliches feines Pulver, dessen Körnchen aus Krystallen von kohlensaurem Kalk bestehen und Otolithen genannt werden. Beim Zustandekommen

der Gehörsempfindung scheinen die Otolithen direct die Hörhaare zu percutiren, wenn die in den Säcken befindliche Endolymphe in Schwingungen versetzt wird.

In den Ampullen der Bogengänge findet sich ebenfalls ein acustisches Endorgan in Gestalt einer queren Erhabenheit, der *Crista acustica*, welche im Uebrigen ziemlich dieselbe Structur wie die Macula acustica der Vorhofsäckchen zeigt; nur pflegen in den Ampullen die Otolithen zu fehlen.

Den complicirtesten Bau zeigt jedoch der acustische Endapparat des Ductus cochlearis, das sogen. Corti'sche Organ, welches der Membrana basilaris aufsitzt, indem es in das Lumen des Ductus cochlearis hineinragt. Das Corti'sche Organ (auf dem Querschnitt betrachtet) besteht zunächst in seinem centralen Theil aus zwei pfeilerartigen Stützzellen, dem inneren und dem äusseren Corti'schen Pfeiler (Gehörstäbchen, *Bacilli acustici*, von Henle), welche der Membrana basilaris breit aufsitzen und mit ihren oberen, einander zugeneigten Endstücken gelenkartig in einander greifen. Je zwei miteinander verbundene Pfeiler bilden zusammen einen Corti'schen Bogen. Die Membrana basilaris, der sogen. innere und der äussere Corti'sche Pfeiler begrenzen zusammen eine Art von dreiseitigem Tunnel, dessen Basis von der Membrana basilaris, dessen beide Seiten von den Corti'schen Pfeilern gebildet werden. Die Basisecken dieses Tunnels werden von je einer kurzen, an der einen Seite concaven Zelle, der sogen. Bodenzelle (Henle), ausgerundet. An den inneren wie an den äusseren Corti'schen Pfeiler schliessen sich nun die Hörzellen oder Haarzellen an, cylindrische Zellen, deren eines der Basilarmembran zugekehrtes Ende durch einen langen feinen Fortsatz mit einer Acusticusfaser in Verbindung steht, während das freie Ende gleich einem ruhenden Flimmersaum mit feinen Härchen besetzt ist. An die innere Pfeilergruppe grenzt nur eine einfache, an die äussere Pfeilergruppe eine vierfache Schicht dieser Hörzellen. Doch werden auch die Hörzellen wiederum durch besondere Stützzellen getragen. Die zwischen den vier Reihen der äusseren Hörzellen gelegenen, durch besondere Länge ausgezeichneten Stützzellen hat man auch als Deiters'sche Zellen bezeichnet. Die freie Fläche des Corti'schen Organs wird von einer glashellen feinen Membran gebildet, durch welche die Hörhaare in den Ductus cochlearis hineinragen. Oberhalb des Corti'schen Organs liegt endlich noch eine eigenthümliche, aus verschiedenen Schichten von feinen Fasern bestehende Membran, die *Membrana tectoria* oder Corti'sche Membran, welche mit dem einen Ende an die Lamina spiralis ossea befestigt ist, während das andere Ende frei in das Lumen des Ductus cochlearis hineinragt. Wie es

scheint, hat auch diese Membran die Bestimmung, die Gehörsempfindung dadurch hervorzubringen, dass sie die Härchen der Hörzellen direct percutirt, wenn sie durch die im Labyrinthwasser verlaufenden Schallwellen in Schwingungen versetzt worden ist. Nach anderer Version soll sie als ein Dämpfungsapparat wirken.

Die Schallwellen müssen somit im Gehörorgan folgenden Weg nehmen. Vom Trommelfell aus gehen dieselben durch die Kette der Gehörknöchelchen zur Fenestra ovalis und gelangen durch die letztere in das Vestibulum des knöchernen Labyrinths. Aus dem Vestibulum weiterziehend verlaufen sie durch die ganze Scala vestibuli, den Windungen der Schnecke aufwärts folgend, bis zu dem an der Schneckenkuppel gelegenen Helicotrema. Durch das Helicotrema treten sie in die Scala tympani ein und ziehen in der letzteren, den Schneckenwindungen abwärts folgend, bis zu dem blinden, unterhalb des Vestibulum gelegenen Ende der Scala tympani zurück, wo sie an die in der Fenestra rotunda gelegene Membrana tympani secundaria anschlagen und die letztere bei jedem Anprall nach der Paukenhöhle hin vorwölben. Das Vorhandensein der Membrana tympani secundaria ist deswegen nothwendig, weil ohne dieselbe die im Labyrinth enthaltene Flüssigkeit überall von starren Wänden umschlossen wäre und also durch die Schallwellen nicht in Schwingungen gerathen könnte, da bekanntlich Flüssigkeiten im wesentlichen incompressibler Natur sind. Da aber am Ende des Weges, den die Schallwellen nehmen, die eben erwähnte Membran eingeschaltet ist, so wird dieselbe stets in dem Maasse ausweichen, als durch den Druck des Steigbügels in der Flüssigkeit des Labyrinths Schwingungen erregt werden.

H. Das Geruchsorgan.

Zum Geruchsorgan rechnet man die äussere Nase, *Nasus externus*, und die innere Nase, *Nasus internus*; letztere entspricht im Wesentlichen dem Cavum narium osseum. Die äussere Nase bildet eine Hervorragung in der Mitte des Gesichts, an welcher man das obere Ende oder die Nasenwurzel, *Radix nasi*, das untere Ende oder die Nasenspitze, *Apex nasi*, ferner den Nasenrücken, *Dorsum nasi*, die Seitenwände, *Latera nasi*, und endlich die Nasenflügel, *Alae* s. *Pinnae nasi*, unterscheidet. Mit der Aussenluft steht die Nasenhöhle durch die äusseren Nasenöffnungen, *Nares externae*, in Communication, welche durch die knorplige Scheidewand,

Septum cartilagineum nasi, von einander getrennt werden. Von der Seite eines jeden Nasenflügels zieht zu dem Mundwinkel der entsprechenden Seite eine Furche (*Sulcus naso-labialis*) abwärts, welche die seitliche Begrenzung der Oberlippe bildet. Als Stütze der äusseren Nase dienen ausser den Nasenbeinen die Nasenknorpel, welche folgendermassen bezeichnet sind. Zunächst wird das Septum cartilagineum der Nase durch den viereckigen Nasenscheidewandknorpel, *Cartilago quadrangularis*, gebildet, welcher sich hinten in den Winkel zwischen Vomer und Lamina perpendicularis des Siebbeins einschiebt. Die Seitenwände der Nase werden in ihrem oberen Theil durch die beiden *Cartilagines triangulares* oder Seitenwandplatten (Henle) gebildet, welche dreiseitige, in der Medianlinie verschmolzene Knorpelstückchen darstellen, deren Basis an die Nasenbeine angeheftet ist, während ihre Spitze nach abwärts sieht. Die Seitenwandplatten sind constant mit dem Nasenscheidewandknorpel verschmolzen. Als Stütze für die Nasenflügel dienen halbmondförmig gebogene, mit der Concavität abwärts gerichtete, am unteren Rande der Nasenflügel gelegene Knorpelstreifen, die *Cartilagines alares* oder seitlichen Nasenknorpel; ausserdem finden sich in der Seitenwand der Nase mitunter noch andere vereinzelte kleine Knorpelstückchen, die Schaltknorpel, *Cartilagines epactiles* s. *sesamoideae*, vor.

Während man den von knorpligen Theilen begrenzten Abschnitt der Nase auch als Vorhof, *Vestibulum narium*, bezeichnet, versteht man unter der Nasenhöhle im engeren Sinne den von knöchernen Wänden begrenzten Theil derselben, das *Cavum narium osseum*, über welches bereits in der Osteologie das Nöthige ausführlich abgehandelt worden ist. Es sei hier nur noch recapitulirt, dass man an der Nasenhöhle die Haupthöhle mit den drei Muscheln und den zwischen ihnen gelegenen Nasengängen von den Nebenhöhlen unterscheiden muss, zu welchen man die *Sinus frontales*, die *Cellulae ethmoidales*, die *Sinus sphenoidales* und das *Antrum Highmori* rechnet.

An ihrer Innenfläche ist die ganze Nasenhöhle von der Nasenschleimhaut oder Schneider'schen Membran (*Membrana pituitaria* s. *Schneideri*) überzogen, welche allerdings in den verschiedenen Abschnitten der Nase eine verschiedene Beschaffenheit zeigt. Die Schleimhaut des Vestibulum narium ist mit geschichtetem Pflasterepithel bekleidet und besitzt ein Substrat, welches sich ebenso wie das Epithel in seinem Bau an die äussere Haut anschliesst und mit vereinzelten kurzen steifen Haaren, *Vibrissae*, besetzt ist. Die Schleimhaut im Cavum narium osseum wird in eine *Pars olfactoria* und eine *Pars respiratoria* eingetheilt. Die *Pars olfactoria* nimmt den

obersten Abschnitt der Nasenhöhle ein und entspricht dem Verbreitungsbezirk des Nervus olfactorius: sie reicht ebensowohl an der Seitenwand wie am Septum narium bis in die Höhe des unteren Randes der mittleren Muschel hinab. Den unterhalb dieser Grenze befindlichen Rest der Haupthöhle bezeichnet man als *Pars respiratoria* derselben. Die Nebenhöhlen haben wahrscheinlich nur die Function, das Gewicht des Schädels zu vermindern, da sich in denselben Ausbreitungen des Nervus olfactorius nicht vorfinden.

Die Regio olfactoria und die Regio respiratoria sind bei Thieren schon durch ihr Aussehen deutlich unterschieden, indem die Regio olfactoria stark gelblich erscheint, während die Regio respiratoria das gewöhnliche rothe Aussehen der Schleimhäute besitzt. Beim Menschen ist die gelbliche Färbung der Regio olfactoria weit weniger auffallend.

In Bezug auf den feineren Bau der Nasenschleimhaut ist zu bemerken, dass die Regio respiratoria und ebenso sämmtliche Nebenhöhlen mit einem Flimmerepithel bekleidet sind, welches in der Haupthöhle nach hinten, in den Nebenhöhlen nach der Haupthöhle zu flimmert. Die Regio olfactoria ist dagegen mit hohen schlanken Cylinderzellen ohne Flimmerhaare bekleidet, welche ein körniges Pigment enthalten, von dem wahrscheinlich die gelbe Farbe dieser Partie herrührt. Zwischen den Cylinderzellen liegen die Riechzellen, welche Spindelform besitzen, indem sie zwei einander entgegengesetzte Fortsätze zeigen, von denen der eine, an der freien Oberfläche der Schleimhaut gelegene, ein Bündel feiner divergirender Haare, die sogen. Riechhaare, trägt, während der andere in das Substrat eindringt und sich mit einer Olfactoriusfaser in Verbindung setzt. Es ist unzweifelhaft, dass diese Art von Zellen die Riechempfindung nach erfolgter Erregung der Riechhaare vermittelt: die letzteren ragen frei in das Lumen der Nasenhöhle hinein. Die freie Oberfläche des Epithels der Regio olfactoria ist mit einer glashellen Membran, der sogen. *Limitans olfactoria*, bekleidet, welche feine Löcher besitzt, aus denen die Härchen der Riechzellen hervorschauen.

Das Substrat der Nasenschleimhaut ist bindegewebig und in den Nebenhöhlen der Nase sehr dünn, obwohl es hier mit dem Periost zu einer einzigen Schicht verschmolzen ist. Erheblich stärker ist das Substrat in der Haupthöhle, besonders stark in der Pars respiratoria und hier wieder am stärksten an der unteren Muschel entwickelt. An der letzteren ist es durch sehr starke Venenplexus ausgezeichnet, welche sehr leicht anschwellen und alsdann die Nasenhöhle völlig unwegsam machen können. Dieser Blutreichthum der unteren Muschel

muss die Wirkung haben, dass sich die eingeathmete Luft schnell erwärmt. Bei Thieren finden sich in der Regio olfactoria eigenthümlich dünne und lange tubulöse Drüsen, die Bowman'schen Drüsen, vor. Beim Menschen hat man dieselben bisher noch nicht nachgewiesen: dagegen findet man sowohl in der Regio olfactoria als auch in der Regio respiratoria zahlreiche acinöse Drüsen vor, welche indessen keinen Schleim, sondern eine seröse Flüssigkeit secerniren sollen (Heidenhain). Die Bildung des Nasenschleims soll nach diesem Autor durch schleimige Metamorphose des Epithels zu Stande kommen, welches zahlreiche Becherzellen (Schleimzellen) enthält (s. S. 490). Nur die Nebenhöhlen sind entweder drüsenlos oder höchstens mit vereinzelten kleinen Drüsen versehen.

J. Das Geschmacksorgan

ist bereits bei der Beschreibung der Zunge abgehandelt worden, weshalb auf jenen Abschnitt verwiesen werden kann.

K. Die äussere Haut.

Die äussere Haut, *Integumentum commune externum*, ist im Vergleich zur Haut der Thiere haararm, weich und elastisch; sie besitzt, wenigstens bei normal genährten Individuen, eine fettreiche Unterlage, deren Dicke man am besten auf die Weise taxiren kann, dass man eine Hautfalte zwischen die Finger nimmt. Dergleichen Falten sind ausserordentlich leicht besonders an der Haut des Rückens, der Brust, des Bauches und des Scrotums zu erheben. An andern Stellen, z. B. an der Hohlhand, an der Fusssohle, an der Eichel des Penis und an der Kopfhaut, ist dagegen die Haut so fest mit der Unterlage verwachsen, dass sich keine Falte abheben lässt. Als natürliche Falten der Haut sind die Ohrläppchen, die Vorhaut und die grossen Schamlippen zu betrachten. Die Lippen, die Augenlider und die Nasenflügel sind keine eigentlichen Hautfalten, weil in ihrem Innern Muskeln und

Knorpel eingeschlossen sind. Die Farbe der Haut ist bei den weissen Rassen eigentlich ein helles Gelb, welches häufig mit einer Nuance von Roth durchsetzt ist. Die gelbliche Farbe rührt von der Epidermis her, da die Cutis ziemlich rein weiss ist, während das Roth von den durchscheinenden Blutgefässen herstammt. Bei den pigmentirten Rassen ist in der tiefsten Schicht der Epidermis Pigment in grösseren oder geringeren Massen abgelagert. Doch finden sich auch bei jedem menschlichen Individuum normaler Weise stärker pigmentirte Hautstellen vor. Solche Stellen sind z. B. die Brustwarze und die Haut der Genitalien; auch neben der Linea alba finden sich mitunter stärkere Pigmentanhäufungen vor. Die normale Haut muss eine gewisse Turgescenz besitzen, d. h. sich in gewissem Grade prall und zugleich sammetartig weich anfühlen. Die sammetartige Beschaffenheit derselben rührt daher, dass sich an ihrer Oberfläche zahlreiche kleine Unebenheiten vorfinden. Bei cachectischen Individuen ist die Haut schlaff, trocken und glanzlos. Uebermässig glänzend wird dieselbe bei stärkerer Spannung in Folge der Ausgleichung der Unebenheiten, so z. B. bei Entzündungen oder bei der Wassersucht, wo sie über die Norm ausgedehnt ist. Die Haut ist sehr elastisch, was insofern von chirurgischer Wichtigkeit ist, als sich Hautlappen nach der Loslösung stets erheblich zusammenziehen. Auch die Festigkeit derselben ist eine beträchtliche, was am besten dadurch illustrirt wird, dass man an einem Hautstreifen von 4 cm. Breite eine ganze Leiche aufheben kann. Der Uebergang der Haut in die Schleimhäute geschieht entweder unter Bildung einer scharfen Grenze, wie z. B. an den Augenlidern und an der Afteröffnung oder allmählich, wie z. B. am Gehörgang und an den Genitalien. Man kann nun das Integumentum commune externum erstens in die Haut im engeren Sinne, zweitens in die Anhangsgebilde derselben eintheilen. Die Haut im engeren Sinne besteht wiederum aus drei Schichten, nämlich: 1) die Oberhaut, *Epidermis*; 2) die Unterhaut (*Cutis*, *Derma* s. *Corium*)[1]; 3) das Unterhautbindegewebe oder Unterhautfettgewebe (*Tela subcutanea* s. *Panniculus adiposus*). Zu den Anhangsgebilden der Haut rechnet man: 1) die Haare mit den Haarbalgdrüsen; 2) die isolirten Talgdrüsen; 3) die Knäueldrüsen; 4) die Nägel; 5) die Blutgfässe; 6) die Nerven; 7) die Muskeln.

---

[1]) Cutis kommt von *κύτος* (Sack oder Schlauch), Derma von *δέρω* (abziehen) her, Corium heisst die Lederhaut, weil die Cutis durch Einwirkung von Gerbsäure in Leder verwandelt werden kann.

1. Die Epidermis.

Die Oberhaut, *Epidermis*, kann man in drei Schichten eintheilen, welche, in der Richtung von innen nach aussen oben gerechnet, folgendermassen heissen: 1) die Schleimschicht oder das *Rete Malpighii*, welches der Unterhaut unmittelbar aufsitzt; 2) die Uebergangschicht; 3) die Hornschicht, welche die freie Oberfläche der Haut bildet. Wenn sich durch irgend ein Reizmittel an der Haut Blasen bilden, so bleibt nur die Schleimschicht zurück, während sich die beiden andern Schichten abheben. Die Schleimschicht kann man auch als active Schicht bezeichnen, weil dieselbe einer Vermehrung ihrer zelligen Elemente fähig ist, während die beiden andern Schichten als Schutzschichten aufgefasst werden müssen, da sie im Wesentlichen nur zur Bedeckung der darunter liegenden Theile dienen.

1. Die Schleimschicht oder das *Rete Malpighii* setzt sich wieder aus zwei Lagen zusammen, von denen die am tiefsten gelegene aus Cylinderzellen besteht und die ganze Oberfläche der Cutis in einfacher Lage bekleidet. Hieran schliesst sich die sogen. Stachelzellenschicht, welche der vorigen unmittelbar aufsitzt und die Unebenheiten zwischen den Papillen ausfüllt. Letztere Lage ist aus Zellen zusammengesetzt, von denen eine jede an ihrer Oberfläche eine Anzahl von stachligen Fortsätzen besitzt, welche mit den Stacheln der Nachbarzellen in Verbindung stehen. Diese dünnen Verbindungsbrücken zwischen den einzelnen Zellen hat man als Intercellularbrücken bezeichnet. In der Mitte besitzt jede Intercellularbrücke ein kleines Knötchen, an welchem sie auseinanderbricht, wenn die einzelnen Zellen von einander gelöst werden. Auch die Cylinderzellenschicht scheint solche Intercellularbrücken oder Riffelfortsätze zu besitzen. Zwischen den Intercellularbrücken finden sich Intercellularspalten, in welchen Lymphe circulirt. Das Vorhandensein dieser Intercellularspalten erklärt die Thatsache, dass sich so ausserordentlich schnell so grosse Mengen von Lymphe ansammeln können, wie es bei der Blasenbildung der Haut geschieht.

2. Die Uebergangschicht besteht aus zwei Doppelschichten, nämlich erstens aus dem *Stratum granulosum* (Aufhammer), welches der vorigen Schicht unmittelbar aufsitzt, und zweitens aus dem *Stratum lucidum* (Oehl), welches an die Hornschicht angrenzt. Das Stratum granulosum hat seinen Namen daher, weil dasselbe aus mehr platten vollsaftigen Zellen besteht, welche eine Anzahl von relativ grossen Körnchen enthalten, die sich in Carmin sehr intensiv färben. Waldeyer sieht diese Körnchen als eine Vorstufe des Keratins an: wegen gewisser chemischer Aehnlichkeiten mit dem sogen. Hyalin schlägt er für die Substanz dieser Körnchen die Bezeichnung Kerato-

hyalin vor. Nach Ranvier sollen sie mit einem flüchtigen Oel (Eleidin) eine gewisse Aehnlichkeit haben. Uebrigens findet sich diese Substanz an verschiedenen Stellen des Körpers auch in anderen Epithelzellen vor, wenn dieselben anfangen abzusterben. Das Stratum lucidum hat seinen Namen daher, weil es auf Querschnitten stark glänzend aussieht. Die Zellen desselben sind wahrscheinlich schon verhornt, besitzen jedoch noch Kerne und sind noch nicht vollständig platt. Oft sind dieselben senkrecht zur Hautoberfläche gestreift.

3. Die Hornschicht besteht aus platten Zellen, welche jedoch keine Kerne mehr besitzen und das Aussehen von zerknitterten Schüppchen haben. In dieser Schicht hat sich das Protoplasma der Zellen in Hornsubstanz (Keratin) verwandelt, welche einerseits wegen ihrer grossen Festigkeit zum Schutz des Körpers besonders geeignet ist, andererseits dem letzteren als schlechter Wärmeleiter Dienste leistet. Dem Keratin ist sein relativ grosser Gehalt an Schwefel (0,5—8%) eigenthümlich. Gegen Säuren ist das Keratin sehr widerstandsfähig. In Lösungen von Kali- oder Natronlauge dagegen hellen sich die verhornten Epidermiszellen auf, indem sie mehr und mehr aufquellen und sich zuletzt vollständig auflösen. Hierauf beruht auch die Verwendung der Seife, durch welche die obersten Epidermisschichten aufgeweicht und weggenommen werden.

2. Die Cutis.

An der Unterhaut, *Cutis*, unterscheidet man zwei Lagen, nämlich das in der Tiefe gelegene *Corpus reticulare* und das oberflächliche *Corpus papillare*. Das Corpus reticulare besteht aus Faserbündeln von derbem fibrillärem Bindegewebe, welche sich ziemlich regelmässig und nahezu rechtwinklig durchkreuzen und zwischen denen sich zahlreiche elastische Fasernetze vorfinden. Das Corpus papillare ist deswegen so bezeichnet, weil es sich aus den Hautpapillen zusammengesetzt, d. h. zuckerhutähnlichen Hervorragungen der Cutisoberfläche, welche derart in der Epidermis stecken, dass die unterste Schicht der letzteren, abgezogen und von unten betrachtet, den Eindruck eines Netzes (Rete Malpighii) macht. Die Grundsubstanz des Corpus papillare ist nur undeutlich faserig und von zahlreichen Rundzellen durchsetzt. Eine jede Papille enthält nun entweder eine Capillarschlinge oder ein Tastkörperchen, niemals aber beide zugleich, so dass man Gefäss- und Tastpapillen von einander unterscheiden muss. An den Fingerspitzen hat man auf 300 Gefässpapillen 80 bis 90 Tastpapillen zu rechnen; an anderen Regionen pflegen jedoch die Gefässpapillen die Tastpapillen an Zahl noch viel

mehr zu übertreffen. Nicht selten läuft eine einzelne Papille in mehrere Spitzen aus, weswegen man von einfachen und zusammengesetzten Papillen spricht. Meistens sind die Papillen in kleineren Gruppen um die Mündungen der Schweissdrüsen angeordnet, welche letzteren sich wiederum reihenweise auf der Höhe von kleinen Leistchen finden, die man besonders deutlich an der Hohlhand und Fusssohle, durch feine Furchen getrennt, wahrnehmen kann.

3. Die Tela subcutanea.

Das Unterhautbinde- oder Unterhautfettgewebe, *Tela subcutanea* s. *Panniculus adiposus*, besteht aus einem Gerüst von lockerem Bindegewebe, welches grosse kuglige Fettzellen in grösserer oder geringerer Menge enthält. Die letzteren sind in Form von kleinen Läppchen angeordnet, welche man als Fetträubchen oder Fettacini bezeichnet. An verschiedenen Stellen des menschlichen Körpers, wie z. B. in der Augenhöhle und an dem sogenannten Bichat'schen Fettklumpen (s. S. 72) bleibt das Fett selbst dann noch erhalten, wenn das betreffende Individuum im Zustande völligster Abmagerung gestorben ist. An anderen Stellen besitzt die Tela subcutanea niemals Fett, so z. B. an den Augenlidern, an der concaven Seite der Ohrmuscheln, an der Haut der Penis und des Scrotum. An der Hohlhand und der Fusssohle findet sich insofern eine besondere Einrichtung vor, als dort das Fett gewissermassen zwischen die fibrösen Stränge eingepresst ist, welche die Aponeurosis palmaris und plantaris mit der Cutis verbinden.

4. Das Haar.

Das Haar tritt am menschlichen Körper in zwei Formen auf, welche man als die gewöhnlichen Haare (*Crines*) und das Flaumhaar (*Lanugo*) unterscheidet. Die gewöhnlichen Haare bezeichnet man wiederum je nach ihrem Sitz als Kopfhaar (*Capilli* s. *Crines*), als Barthaar (*Barba*), als Augenbrauen (*Supercilia*), als Augenwimpern (*Cilia*), als *Vibrissae* (die feinen Härchen im Vestibulum narium), als *Tragipili*(die feinen Härchen in der Nähe des äusseren Gehörganges), als *Hircipili* (die Haare in der Achselhöhle), endlich als *Pubes* (das Schamhaar). Die Kopfhaare stehen in kleinen Gruppen zu zweien, dreien und vieren zusammen und besitzen ebenso wie das Flaumhaar einen nahezu kreisförmigen Querschnitt, an welchem meistens kein Mark sichtbar ist. Alle übrigen Haare stehen nicht in Gruppen, besitzen stets eine Markhöhle und zeigen einen mehr länglichen Querschnitt. Im fötalen Lebensalter ist die ganze Oberfläche des Körpers

nur mit dem weichen Flaumhaar bedeckt. Doch wird das letztere zum Theil schon im ersten Lebensjahr, zum Theil erst während der Geschlechtsreife durch bleibendes Haar ersetzt.

Unter der Bezeichnung „Gesammthaar" versteht man nicht allein den über die Körperoberfläche hervorragenden Theil des Haares, sondern fasst darunter folgende Gebilde zusammen: 1) das einzelne Haar im engeren Sinne; 2) die innere Wurzelscheide; 3) die äussere Wurzelscheide; 4) den Haarbalg mit der Haarpapille. Als accessorische Bestandtheile des Gesammthaares kommen dazu noch die Talgdrüsen (die sogen. Haarbalgdrüsen), die Haarbalgmuskeln, die Blut- und Lymphgefässe, endlich die Nerven des Haares, so dass also das Gesammthaar ein sehr complicirtes Organ darstellt.

1. An dem Haar im engeren Sinne, *Pilus*, unterscheidet man das unterste, kolbig angeschwollene Ende, die Haarzwiebel (*Bulbus pili*); über demselben — zum Theil noch unter, zum Theil schon über der Haut gelegen — eine eingeschnürte Stelle, den Hals des Haares (*Collum pili*); endlich den über der Haut gelegenen Haarschaft (*Scaphus pili*), welcher bei unbeschnittenen Haaren in eine feine Spitze (*Apex pili*) ausläuft. Den ganzen in der Haut steckenden Theil des Haares hat man als Haarwurzel, *Radix pili*, bezeichnet. Der Bulbus pili ist entweder nach Art eines Flaschenbodens ausgehöhlt (er bildet den Haarknopf von Henle oder die sogenannte Hohlwurzel) oder er endigt besenartig aufgefasert (als Kolben von Henle oder Vollwurzel). Die besenartige Vollwurzel soll sich nur bei absterbenden Haaren vorfinden, in welchem Falle sich das Haar von der Papille löst und allmählich aufwärts rückt. Durch Zählungen hat man constatirt, dass das einzelne Haar zuerst etwa 30 Tage lang eine Hohlwurzel besitzt und dann etwa 100 Tage lang mit einer Vollwurzel versehen ist, so dass dasselbe also auch noch im abgestorbenen Zustande längere Zeit in dem Haarbalg zu verweilen scheint. An dem einzelnen Haar unterscheidet man ferner folgende Schichten: 1) das Oberhäutchen oder die Cuticula; 2) die Rinde des Haares; 3) das Haarmark. Die Cuticula besteht aus dachziegelartig über einander gelagerten Schüppchen, welche mit den überstehenden Enden nach der Spitze des Haares gerichtet sind, so dass man auch bei abgeschnittenen Haaren durch die mikroskopische Untersuchung bestimmen kann, wo sich das obere und das untere Ende derselben befindet. Die Schuppen der Cuticula sind verhornte, kernlose, glashelle Epidermiszellen, welche durch Kochen in verdünnter Schwefelsäure isolirt werden können. Die Rinde besteht aus verhornten, langen spindelförmigen Fasern, welche nach der Wurzel hin allmählich kürzer und dicker werden

und im Bulbus pili noch einen deutlichen Kern besitzen. Das Mark besteht aus polygonalen Zellen, welche eine grosse Menge von Keratohyalin in ihrem Innern führen. Am oberen Ende des Haares sehen die Markzellen wie ausgetrocknet und geschrumpft aus: zwischen ihnen befinden sich, wenigstens beim Menschen, Luftspalten, während bei einzelnen Thieren, wie z. B. den Gemsen, die Markzellen gross und blasig aussehen und in ihrem Innern die Luft beherbergen.

2. Die innere Wurzelscheide des Haares liegt der Haarwurzel unmittelbar an und besteht aus drei Schichten, nämlich: 1) aus der Scheidencuticula, welche mit Zähnen zwischen die Zähne der Haarcuticula eingreift und dieselbe Structur wie die letztere besitzt; 2) nach aussen von derselben aus der sogen. Huxley'schen Schicht, welche aus kernhaltigen cylindrischen Zellen zusammengesetzt ist; 3) nach aussen von der letzteren aus der sogen. Henle'schen Schicht, welche aus kernlosen platten Zellen besteht, die auf Zusatz von Essigsäure von einander platzen. Die zwischen diesen platten Zellen entstehenden Löcher sind früher fälschlich für Kerne gehalten worden.

3. Die äussere Wurzelscheide besteht: 1) am meisten nach innen aus der Binnenzellenschicht, einer einfachen Lage von vollsaftigen platten Epithelien, welche sich ähnlich wie das Stratum granulosum von Auerhammer ziemlich intensiv in Carmin färben; 2) aus einer Schicht von Riff- oder Stachelzellen, ähnlich wie in der Schleimschicht; 3) aus einer Cylinderzellenschicht, welche ebenfalls vollständig derjenigen des Rete Malpighii analog ist. Die äussere Wurzelscheide ist somit als identisch mit den tieferen Schichten der Epidermis aufzufassen.

4. An dem Haarbalg (*Folliculus pili*) unterscheidet man: 1) die Haarpapille, auf welcher der Bulbus pili mit seiner flaschenbodenförmigen Aushöhlung aufsitzt; 2) den unteren erweiterten Theil oder Grund (*Fundus*) des Haarbalgs; 3) den Hals (*Collum*) des Haarbalgs, welcher den obersten Theil desselben darstellt. Im übrigen besteht der Haarbalg aus einer inneren glashellen Haut, an welche sich zunächst eine Ringfaserschicht und alsdann, am meisten nach aussen, eine Längsfaserschicht von gewöhnlichem Bindegewebe anschliesst.

Das Ergrauen des Haares verschont fast immer die Cilien und beruht auf dem Schwund des Haarfarbstoffes oder Pigments, welches sich erstens in gelöster und zweitens in körniger Form in den Zellen der Haarrinde vorfinden kann. Die gänzlich pigmentlosen Haare der albinotischen Individuen sehen rein weiss aus. Das gelöste Pigment

giebt dem Haar die flachsblonde Farbe, das körnige die anderen Nuancen. Das Pigment des Haares kann entweder in der ganzen Rinde oder wie bei gewissen Rassen, auch nur in der Peripherie derselben vertheilt sein. Doch kann ein Ergrauen auch bei pigmenthaltigen Haaren dadurch zu Stande kommen, dass die Haarrinde von einer Anzahl grösserer oder kleinerer Luftspalten durchsetzt wird, welche bei auffallendem Licht grau oder weiss erscheinen.

Die accessorischen Bestandtheile des Haares, wie z. B. die Talgdrüsen etc., werden weiter unten besprochen werden. Nur über die Nerven des Haares möge hier erwähnt sein, dass sie bis in die Cylinderzellenschicht der äusseren Wurzelscheide eintreten, wo sie nach Merkel direct in den Epithelzellen endigen sollen. Bei den Tast- oder Spürhaaren gewisser Thiere wird diesen Nervenendigungen die Bedeutung von Tastapparaten zugesprochen.

5. Die Nägel.

Die Nägel (*Ungues*) sind kleine, gewölbte, hornige Platten, an welchen man den freien Rand, die Seitenränder, dann den Nagelkörper, endlich den hintersten Theil, die Nagelwurzel, unterscheidet. Die Wurzel und die Seitenränder des Nagels liegen in dem sogen. Nagelfalz, d. h. in einer rinnenförmigen Vertiefung der Haut, welche von dem Nagelwall überwölbt wird. Der hinterste Theil des Nagelfalzes bildet den sogen. Wurzelfalz, während derjenige Theil desselben, in welchem die Seitenränder stecken, als Seitenfalz bezeichnet wird. Derjenige Abschnitt der Haut, auf welchem die untere Fläche des Nagels aufliegt, heisst der Nagelboden oder das Nagelbett, welches wie die übrige Epidermis aus einer deutlichen Schleimschicht, Uebergangschicht und Hornschicht besteht. Nur ist die Hornschicht wenig entwickelt und mit kernhaltigen Zellen versehen, so dass man sie auch als ein stark ausgebildetes Stratum lucidum auffassen kann. Der hinterste Theil des Nagelbodens bildet die Nagelmatrix, von welcher das Wachsthum des Nagels ausgeht, welche jedoch von aussen her nicht sichtbar ist. An der Nagelmatrix fehlt die Hornschicht der Epidermis, und man kann somit sagen, dass sich aus der hier befindlichen Spalte der letzteren der Nagel bei seinem Wachsthum herausschiebt. Die Cutis des Nagelbetts ist an der Nagelmatrix mit gewöhnlichen Gefässpapillen besetzt, weiter nach vorn finden sich anstatt der letzteren kleine, längs verlaufende Leistchen, welche zunächst noch an ihrer Oberfläche mit Papillen besetzt sind. Der bei weitem grösste vordere Theil des Nagelbettes besteht endlich aus papillenfreien Längsleisten, auf welchen bei seinem Wachsthum der Nagel nach vorne gleitet.

An der Oberfläche des Nagels sieht man schon mit blossem Auge die Längsstreifen, welche den eben erwähnten Längsleisten entsprechen. An dem hintersten frei sichtbaren Theil des Nagels kann man vielfach eine rein weisse, halbmondförmige Stelle, die sogen. Lunula, wahrnehmen, deren vorderer Rand die Grenze bildet, an welcher die Papillen des Nagelbettes aufhören. Man nimmt an, dass die weisse Farbe der Lunula davon herrühre, dass an derselben die Blutgefässe weniger zahlreich sind. Dass diese Erklärung nicht ausreicht, geht aus der Thatsache hervor, dass die Lunula auch am völlig blutlosen Finger stets deutlich sichtbar ist. Uebrigens kommen bei einzelnen Individuen auch sonst in der Substanz des Nagels kleine weissliche Fleckchen vor. Ueber die Lunula schiebt sich häufig vom hinteren Abschnitt des Nagelwalles ein dünner Fortsatz des Epidermis herüber, welchen man als Nagelbändchen bezeichnet hat.

6. Die Knäuel- und Talgdrüsen.

Die Knäueldrüsen der Haut treten in grösseren Formen in der Achselhöhle, in der Leistenbeuge, um den Anus und endlich am Hof der Brustwarze auf. In der Achselhöhle reichen die Schweissdrüsen bis in die Tela subcutanea hinein, und die Knäuel derselben können bei der Präparation der Haut von unten her sehr deutlich mit blossem Auge als stecknadelknopfgrosse Körper gesehen werden. Mittelgrosse Formen der Knäueldrüsen sind die sogen. Ohrenschmalzdrüsen, *Glandulae ceruminosae*, welche nicht wie die andern Knäueldrüsen den Schweiss, sondern ein dickes, mehr talgähnliches Secret, das Ohrenschmalz, absondern[1]). Die kleineren Formen der Knäueldrüsen sind endlich durch die gewöhnlichen Schweissdrüsen des menschlichen Körpers repräsentirt. An jeder Knäueldrüse hat man den Drüsenknäuel und den Ausführungsgang zu unterscheiden, welche beide aus einer glashellen Tunica propria und einem an der Innenfläche der letzteren ansitzenden Epithel bestehen. Der Drüsenknäuel ist gewöhnlich noch in der Cutis, manchmal aber auch schon im subcutanen Fettgewebe gelegen: sein Epithel wird von einer einfachen Lage niedriger Cylinderzellen gebildet. Der Ausführungsgang kann in drei Abschnitte eingetheilt werden, nämlich während seines Verlaufes: a) in der Cutis, b) in der Schleimschicht und c) in

[1]) Man kann zu den mittelgrossen Formen der Schweissdrüsen auch die sogen. Moll'schen Drüsen der Augenlider rechnen, welche leicht gewundene Schläuche darstellen, die zugleich mit den Haarbälgen der Wimpern ausmünden. Statt eines eigentlichen Drüsenknäuels ist ihr blindes Ende mit mannigfachen Ausbuchtungen versehen.

der Hornschicht der Epidermis. In der Cutis hat der Ausführungsgang denselben Bau wie der Drüsenknäuel; nur ist sein Cylinderepithel in zwei oder drei Schichten angeordnet. In der Schleimschicht besitzt er bereits keine Tunica propria, da die letztere beim Eintritt des Ganges in die Epidermis sich in den hellen Saum fortsetzt, welcher Epidermis und Cutis von einander scheidet. Dafür sind die Epidermiszellen der Malpighi'schen Schicht um den Ausführungsgang radiär angeordnet. In den übrigen Schichten der Epidermis ist er korkzieherförmig gewunden und verläuft wandungslos zwischen den Epithelzellen, so dass der Schweiss direct zwischen die letzteren hineindringen kann. Während ihres Verlaufes in der Cutis sind die Schweissdrüsen von glatten Muskelfaserzellen begleitet, welche bei ihrer Contraction im Stande wären, das bereits fertig secernirte Secret, wie z. B. beim Angstschweiss, plötzlich hervorzupressen. Die Zahl der Schweissdrüsen ist an der Hohlhand und Fusssohle am grössten (400 auf den Quadratcentimeter nach Sappey). Von anderen Autoren wird dieselbe noch höher angegeben.

Die Talgdrüsen sind acinöse Drüsen, deren Secret eine gelblichweisse fettige Masse, der Hauttalg, ist. Die Absonderung des Hauttalgs erfolgt in der Weise, dass das Protoplasma des Talgdrüsenepithels sich in Fettkörnchen umwandelt, welche dann durch den Zerfall der Zelle frei werden. An jeder Talgdrüse unterscheidet man wiederum eine glashelle Tunica propria und das Epithel, welches in den Drüsenacini mehr vollsaftig ist und dann continuirlich in das Epithel der äusseren Haarwurzelscheide übergeht. In den allermeisten Fällen sind die Talgdrüsen nämlich Anhangsgebilde der Haare. Doch kommen auch an vielen Körperstellen, wie z. B. an der Haut des Gesichtes, an den Schamlippen des Weibes, am Hofe der Brustwarze, an der Glans penis und der Innenfläche der Vorhaut isolirte Talgdrüsen vor. Von besonderer Grösse pflegen die letzteren an der Stirn und der Nase zu sein, wo ihre Mündungen ohne Schwierigkeit als grössere oder kleinere Punkte wahrzunehmen sind. Bei einer Verstopfung dieser Mündungen können sich die Talgdrüsen ausdehnen und sogar entzünden. In diesem Zustande hat man sie als Mitesser, *Comedones*, bezeichnet.

7. Nerven, Muskeln und Gefässe der Haut.

1. Die Nerven der menschlichen Haut kann man zunächst in marklose und markhaltige eintheilen. Die marklosen oder sympathischen Nervenfasern begleiten und umspinnen sämmtliche Blutgefässe. Die markhaltigen Nervenfasern verlieren bei ihren letzten Endigungen ebenfalls das Nervenmark. Ihre Endigungsweise in der

Haut ist entweder: a) frei oder b) in Gestalt der Terminalkörperchen. Unter den letzteren sind die Wagner-Meissner'schen Tastkörperchen, die Krause'schen Endkolben und die Vater-Pacinischen Körperchen zu unterscheiden.

Bei der freien Endigungsweise endigen die Nervenfasern entweder zugespitzt oder mit einer ganz geringen knopfförmigen Anschwellung: man will sie in dieser Weise noch zwischen den Zellen des Stratum granulosum vorgefunden haben[1]). Wahrscheinlich wird durch diese Art von Nervenendorganen die Schmerzempfindung, vielleicht auch Temperatureindrücke vermittelt.

Die Wagner-Meissner'schen Tastkörperchen sind in den Tastpapillen der Haut gelegen und haben die Gestalt eines kleinen Tannenzapfens. Ueber ihren Bau herrscht noch keineswegs völlige Uebereinstimmung. Man soll an ihnen eine Hülle mit quergestellten Kernen, einen homogenen Innenkolben und die in der Axe des letzteren gelegene, mehrfach verästelte Nervenendfaser unterscheiden. Nach einer anderen Ansicht besteht der Innenkolben ganz aus Zellen, zwischen denen sich die Nervenfasern verästeln. Die scheinbar zur Hülle gehörigen quergestellten Kerne sollen eigentlich den Kernen der flachen, quergestellten Zellen des Innenkolbens selbst entsprechen.

Die Krause'schen Endkolben sind erheblich kleiner als die vorigen, bald mehr kuglig bald mehr birnförmig bald mehr cylindrisch gestaltet. Sie finden sich nicht in der eigentlichen Haut, dagegen in Schleimhäuten, welche unmittelbar in die Haut übergehen — so z. B. in der Conjunctiva, den Lippen, der Mundhöhle, der Epiglottis, am Anus, endlich an der Glans penis und clitoridis, d. h. also Stellen, welche entwicklungsgeschichtlich als eingestülpte Theile der Haut aufzufassen sind. Bei manchen Säugethieren vertreten sie in der Haut die Stelle der Tastkörperchen. Die Endkolben sind ebenso wie die letzteren in der Cutis oder in dem bindegewebigen Substrat der Schleimhäute gelegen. Sie bestehen ebenfalls aus einer Hülle, einem homogenen Innenkolben und der axialen Nervenfaser, welche in das Innere des Körperchens hineindringt. Auch hier erscheint der Innenkolben bei genauerer Untersuchung aus Zellen zusammengesetzt. Die zugehörige Nervenfaser zeigt vielfach kurz vor oder nach ihrem Eintritt in die Endkolben einen geschlängelten, mitunter sogar knäuelförmigen Verlauf. Das Körperchen wird dabei häufig von den Nerven-

[1]) Pfitzner und später Unna behaupten sogar, dass diese Nervenfasern direct in die Epithelzellen eintreten, wo sie in der Nähe des Kernes endigen sollen.

fasern in Spiraltouren umsponnen. Wie es scheint, sind die Endkolben ebenfalls für Tastempfindungen bestimmt.

Die Vater-Pacini'schen Körperchen sind ovoid und so gross, dass sie schon mit blossem Auge als kleine, blassbläuliche Körper deutlich wahrgenommen werden können. In der Haut sind sie am reichlichsten im subcutanen Fettgewebe der Finger und Zehen, aber auch am Arm und Hals, an der Brustwarze, endlich an der Haut des Penis, der grossen Schamlippen und des Praeputium clitoridis aufgefunden worden. Ausserdem sind sie jedoch noch an vielen andern Stellen des Körpers wie z. B. im Periost, in Gelenkkapseln und Bändern, in dem periaortalen und peripancreatischen Bindegewebe, in Fascien und Sehnen, im Bindegewebe des Samenstranges, endlich im Mesenterium vorhanden. Besonders schöne und deutliche Vater-Pacini'sche Körperchen kommen im Mesenterium der Katze vor. Auch an dieser Art von Terminalkörperchen kann man eine Hülle, einen Innenkolben und die in der Axe des letzteren gelegene Nervenendfaser unterscheiden. Die Hülle ist aus einer grossen Zahl nach Art von Zwiebelschalen concentrisch geschichteter Lamellen zusammengesetzt. Jede Lamelle besteht aus platten Endothelzellen: zwischen ihnen sind mit lymphatischer Flüssigkeit gefüllte Spalträume gelegen. Der Innenkolben frisch untersucht macht einen homogenen Eindruck. Doch wird von einigen Autoren behauptet, dass er ebenfalls ganz oder theilweise aus Zellen zusammengesetzt sei. Die physiologische Bedeutung der Vater-Pacini'schen Körperchen ist noch zweifelhaft: vielleicht dienen sie dazu, die Empfindungen des Druckes und Zuges zu vermitteln. Für die Fortpflanzung der letzteren wäre das Vorhandensein von Flüssigkeit zwischen den einzelnen Lamellen hydrostatisch wichtig.

Unter der Bezeichnung Tastzellen versteht Henle im Einklang mit Merkel helle grosse blasige Zellen von meist ovaler Gestalt und mit deutlichem Kern, in welche an der einen Seite die Nervenfaser in der Art einzumünden pflegt, dass Faser und Zelle zusammen im Profil das Bild einer halben Note geben. Die Schwann'sche Scheide begleitet die Endfasern bis zur Zelle und überzieht auch die letztere. Die isolirten Tastzellen sind beim Menschen stets in den tiefsten Schichten der Epidermis zwischen den anderen Epithelzellen gelegen, vor denen sie sich durch ihre Grösse auszeichnen. Als Zwillings- oder Drillingstastzellen kann man auch die Grandry'schen Körperchen im Schnabel der Ente bezeichnen. Die Nervenendfaser tritt hier zwischen die Tastzellen hinein und geht daselbst in eine scheidenförmige Verdickung, die sogen. Tastscheibe, über. Die Hülle ist bei diesen Körperchen mit Kernen versehen.

2. Die Muskeln der Haut sind quergestreifte und glatte. Quergestreifte Muskeln, welche sich in der Haut festsetzen, sind in der Myologie beim Schädel, am Gesicht und am Damm beschrieben worden. Unter den glatten Hautmuskeln sind zu nennen: 1) die netzförmigen Muskelfasern in der Cutis des Brustwarzenhofes, durch

deren Contraction die Brustwarze erigirt wird; 2) die ebenfalls in Form von netzförmigen Bündeln, jedoch mehr membranartig ausgebreitete Tunica dartos des Hodensacks; 3) die Mm. arrectores pili, welche dazu dienen, die Haare aufzurichten und aus der Haut herauszuheben. Ein jedes Haar steckt nämlich mehr oder weniger schief in der Haut, so dass es mit der Oberfläche der letzteren auf der einen Seite einen stumpfen, auf der anderen Seite einen spitzen Winkel bildet. Auf der Seite des stumpfen Winkels zieht nun je ein M. arrector pili als schmaler Strang vom Grund des Haarbalges zu einem Papillenthal der Cutis: bei seiner Contraction muss somit der stumpfe Winkel zu einem rechten und der Haarbalg nebst dem darin steckenden Haar gehoben werden. Eine jede Contraction dieser Muskeln macht das Gefühl der Gänsehaut. Endlich müssen zur Kategorie der glatten Hautmuskeln noch die Muskelfasern gerechnet werden, welche um die Knäuel und Ausführungsgänge der Schweissdrüsen gelegen sind.

3. Die Blutgefässe der Haut verlaufen mit ihren grösseren Stämmen in der Cutis nahe der Grenze mit dem subcutanen Gewebe. Von hier steigen kleine Zweige einerseits in die Papillen nach aufwärts, andererseits nach unten in das subcutane Fettgewebe hinein. Die Pars reticularis der Cutis ist sehr arm an Blutgefässen. Von besonderen Capillarnetzen sind: 1) die Haarbälge, 2) die Schweissdrüsen, 3) die Talgdrüsen, 4) die Fettträubchen, 5) die glatten Muskelfasern der Haut umgeben.

4. Die Lymphgefässe der Haut beginnen schon in den Papillen, wo sie offenbar in irgend einer Weise mit den Intercellularspalten zusammenhängen müssen, welche sich in der Schleimschicht der Epidermis finden. Sie gehen alsdann in ein gröberes Netz über, welches an der Basis der Papillen gelegen ist und wiederum mit weitmaschigen Geflechten zusammenhängt, welche die Cutis durchsetzen und in die Tiefe eindringen. Von grösseren spaltähnlichen, mit Endothel ausgekleideten Lymphräumen sind ausserdem fast alle in der Cutis gelegenen Gebilde wie z. B. die Drüsen, Haarbälge und Muskeln umgeben.

Anhang.

Die Blutgefässdrüsen des menschlichen Körpers.

Ausser den Lymphdrüsen existiren im menschlichen Körper noch andere Arten von Pseudodrüsen ohne Ausführungsgang, welche man trotz ihrer verschiedenen Structur unter der Bezeichnung Blutgefässdrüsen zusammengefasst hat, weil die meisten von ihnen in gewissen engeren Beziehungen zum Gefässsystem zu stehen scheinen. Jedenfalls zeichnen sie sich durch ihren grossen Reichthum an Blut- und Lymphgefässen aus. Auch der Reichthum an Nerven und Ganglienzellen fällt bei vielen von diesen Organen auf. Ein Theil ist beim Embryo stärker entwickelt als beim Erwachsenen und scheint daher während des fötalen Lebens eine gewisse Rolle zu spielen; doch weiss man über ihre Function nichts Genaueres. Es gehören hierher: die Milz, die Nebennieren, die Schilddrüse, die Hypophysis cerebri, die Steissdrüse, die Glandula carotica und die Thymusdrüse.

1. Die Milz.

Ueber die Milz ist S. 501 nachzusehen.

2. Die Nebennieren.

Die Nebennieren, *Glandulae suprarenales*, sind zwei platte, halbmondförmige Organe, deren Oberfläche entweder eben oder höckerig oder sogar gelappt erscheint. Das Organ sitzt mit seinem concaven Rande der medialen Seite des oberen Nierenendes auf. Die linke Nebenniere ist somit zwischen der linken Niere und der Aorta, die rechte zwischen der rechten Niere und der V. cava inf. gelegen.

Die Nebennieren bestehen aus einer fibrösen Hülle, einer gelben Rindensubstanz mit einer grauen Marksubstanz, Zwischen der Rinden- und Marksubstanz befindet sich noch eine braune, pigmentirte Intermediärschicht, welche übrigens auch zur Rindensubstanz gerechnet werden kann. Von der fibrösen Hülle gehen eine Anzahl von bindegewebigen Septa in die Rindensubstanz hinein. Zwischen den Septa der Rinde sind alsdann dichtgedrängt epithelähnliche Zellen gelegen, von denen jedoch entwicklungsgeschichtlich feststeht, dass sie Bindegewebszellen entsprechen. In der breiten mittleren Schicht der Rinde sind diese Zellen stets mit grossen Fetttropfen gefüllt. Die Intermediärschicht besteht

aus Zellen, welche braune Pigmentkörnchen enthalten. Die Marksubstanz besitzt ein feines bindegewebiges Reticulum, in dessen Maschen polygonale oder sternförmige, mit grossem Kern und Kernkörperchen versehene Zellen eingelagert sind, welche das Aussehen von Ganglienzellen haben. Daneben ist die Marksubstanz auch durch ihren Reichthum an Nervenfasern und wirklichen Ganglienzellen ausgezeichnet. Eine weitere Eigenthümlichkeit der Marksubstanz besteht darin, dass sie sich bei der Härtung in Chromsäure tief dunkelbraun färbt. An Leichen ist sie meist breiig erweicht, so dass die Nebennieren hier einen centralen Hohlraum zu besitzen scheinen. Wie es scheint, besteht die Function der Nebennieren darin, gewisse, allerdings nicht näher bekannte Stoffe zu secerniren, welche sich dem Blute beimischen und anderweitig im Körper verwendet werden.

3. Die Hypophysis cerebri.

Der Hirnanhang, *Hypophysis cerebri*, liegt in dem Türkensattel und hängt durch seinen Stiel mit dem Tuberc. cinereum des Gehirns zusammen. Das Organ besteht aus zwei Lappen, von denen der vordere dadurch entstanden ist, dass beim Embryo von dem Epithel der Mundbucht eine drüsenähnliche Anlage nach der Hirnbasis auswächst, welche sich späterhin abschnürt. Der hintere Lappen der Hypophysis ist als ein Abkömmling des Infundibulum aufzufassen, mit welchem er zu einer gewissen Zeit sogar durch eine offene Höhle communicirt. Im Einklang mit seiner Entwicklung besteht in Folge dessen der vordere Lappen, abgesehen von einem bindegewebigen Stroma, aus einer Anzahl von Schläuchen, welche mehr oder weniger vollständig mit Epithel ausgefüllt sind, so dass dieser Abschnitt einer tubulösen Drüse nicht unähnlich sieht. Der hintere Lappen besteht ursprünglich aus demselben Geflecht von feinen Nervenfasern, welches auch den Boden des Infundibulum bildet. Später werden die nervösen Elemente durch das Hineinwuchern von Bindegewebe und Blutgefässen verdrängt. Der hintere Lappen ist somit beim Erwachsenen hauptsächlich aus fibrillärem Bindegewebe mit zahlreichen Rund- und Spindelzellen zusammengesetzt.

4. Die Glandula coccygea.

Die Steissdrüse, *Glandula coccygea* (Luschka), stellt ein räthselhaftes Organ vor, welches entweder unmittelbar vor der Spitze des Steissbeins oder auf der hinteren Fläche des letzten Steisswirbels gelegen ist. Die Steissdrüse bildet ein höchstens erbsgrosses, röthliches Klümpchen, welches sich schon durch seine Farbe ziemlich deutlich von dem umgebenden Fett abhebt. Das Organ wird von einigen feinen Aesten der

A. sacralis media versorgt und besteht hauptsächlich aus Knäueln von dickwandigen, vielfach mit eigenthümlichen Ausbuchtungen versehenen kleinen Arterien, von denen die feineren von mehr oder weniger mächtigen Lagen kleiner polygonaler Zellen umgeben sind. Die Arterien lösen sich in Capillaren auf, welche das Organ ziemlich gleichmässig durchsetzen. Das Stroma der Drüse ist im Uebrigen bindegewebig: dasselbe wird ausser von den eben erwähnten Blutgefässen noch von Netzen sympathischer Nerven und einzelnen glatten Muskelbündeln durchzogen.

5. Die Glandula carotica.

Die *Glandula carotica*, früher als sympathisches Ganglion (Ganglion intercaroticum) beschrieben, ist ein plattlängliches, etwa 0,5 cm langes Organ, welches gewöhnlich an der medialen Seite der Theilungstelle der Carotis comm. gelegen ist. Das Organ wird durch einen feinen Ast der Carotis versorgt, welcher sich in demselben in eine Anzahl von gewundenen und anastomosirenden Zweigen auflöst, die ähnlich wie in der Steissdrüse von Massen kleiner polygonaler Zellen scheidenartig umgeben sind. Erweiterungen und Ausbuchtungen kommen jedoch in diesen Gefässen nicht vor. Das Stroma besteht hier ebenfalls aus fettreichem, mit elastischen Elementen untermischtem Bindegewebe, welches von einem Netzwerk feiner sympathischer Nervenfasern mit eingelagerten Ganglienzellen durchzogen wird.

6. Die Thymusdrüse.

Ueber dieselbe ist S. 446 nachzusehen.

7. Die Schilddrüse.

Ueber dieselbe ist S. 448 nachzusehen.

WELLCOME LIBRARY INSTITUTE

Druck von Gressner & Schramm in Leipzig.